This is a digital copy of a book that was preserved for generations on library shelves before it was carefully scanned by Google as part of a project to make the world's books discoverable online.

It has survived long enough for the copyright to expire and the book to enter the public domain. A public domain book is one that was never subject to copyright or whose legal copyright term has expired. Whether a book is in the public domain may vary country to country. Public domain books are our gateways to the past, representing a wealth of history, culture and knowledge that's often difficult to discover.

Marks, notations and other marginalia present in the original volume will appear in this file - a reminder of this book's long journey from the publisher to a library and finally to you.

Usage guidelines

Google is proud to partner with libraries to digitize public domain materials and make them widely accessible. Public domain books belong to the public and we are merely their custodians. Nevertheless, this work is expensive, so in order to keep providing this resource, we have taken steps to prevent abuse by commercial parties, including placing technical restrictions on automated querying.

We also ask that you:

+ *Make non-commercial use of the files* We designed Google Book Search for use by individuals, and we request that you use these files for personal, non-commercial purposes.
+ *Refrain from automated querying* Do not send automated queries of any sort to Google's system: If you are conducting research on machine translation, optical character recognition or other areas where access to a large amount of text is helpful, please contact us. We encourage the use of public domain materials for these purposes and may be able to help.
+ *Maintain attribution* The Google "watermark" you see on each file is essential for informing people about this project and helping them find additional materials through Google Book Search. Please do not remove it.
+ *Keep it legal* Whatever your use, remember that you are responsible for ensuring that what you are doing is legal. Do not assume that just because we believe a book is in the public domain for users in the United States, that the work is also in the public domain for users in other countries. Whether a book is still in copyright varies from country to country, and we can't offer guidance on whether any specific use of any specific book is allowed. Please do not assume that a book's appearance in Google Book Search means it can be used in any manner anywhere in the world. Copyright infringement liability can be quite severe.

About Google Book Search

Google's mission is to organize the world's information and to make it universally accessible and useful. Google Book Search helps readers discover the world's books while helping authors and publishers reach new audiences. You can search through the full text of this book on the web at `http://books.google.com/`



Revue hebdomadaire de laryngologie, d'otologie et de ...

Digitized by Google



Digitized by Google

Digitized by Google

Digitized by Google

REVUE HEBDOMADAIRE

DE

LARYNGOLOGIE, D'OTOLOGIE

ET DE RHINOLOGIE

Digitized by Google

Digitized by Google

REVUE HEBDOMADAIRE

DE

LARYNGOLOGIE, D'OTOLOGIE

ET DE RHINOLOGIE

PARAISSANT LE SAMEDI MATIN

FONDÉE ET PUBLIÉE

Par le Docteur E. J. MOURE

Chargé du cours de Laryngologie, d'Otologie et de Rhinologie, à la Faculté de Médecine de Bordeaux,

Officier de l'Instruction publique.

TOME XXIII

VOLUME II

DÉPOT A PARIS

STAVE DOIN, ÉDITEUR

, PLACE DE L'ODÉON

ADMINISTRATION A BORDEAUX

IMPRIMERIE G. GOUNOUILHOU

RUE DE CHEVERUS, 8

MDCCCCIII

Digitized by Google

ROS... MEDICAL
JUN 21 1904
LIBRARY.

CATALOGUED
JUN 21 1904
E. H. B.

Digitized by Google

24e ANNÉE. N° 27. 4 JUILLET 1903.

8085
BOSTON MEDICAL LIBRARY
JUN 21 1904

REVUE HEBDOMADAIRE
DE
LARYNGOLOGIE, D'OTOLOGIE
ET DE RHINOLOGIE

MASTOÏDITE SUPPURÉE

CHEZ UNE DIABÉTIQUE DE SOIXANTE-SEPT ANS

ACÉTONURIE, ADITOTOMIE, ADITECTOMIE

PUIS ANTRECTOMIE AVEC LE GALVANOCAUTÈRE[1]

Par le Dr THOMAS, de Marseille.

Mme X..., très forte constitution, habitant un village au nord du département, suivait depuis plusieurs années un traitement antidiabétique prescrit par mon excellent confrère et ami le Dr Mangin, lorsqu'elle fut atteinte, le 27 septembre dernier, d'otite moyenne et de mastoïdite, à gauche.

Après refus d'une intervention proposée par le Dr Mangin, elle rentra chez elle où elle souffrit atrocement, nuit et jour, pendant six jours, jusqu'à l'établissement d'une fistule de la corticale externe.

Mais l'obstruction, assez fréquente, des ouvertures très étroites du tympan et de l'apophyse par des grumeaux de pus déterminant, par suite de la rétention du pus, des douleurs intolérables, la décida, le *4 novembre*, à se faire examiner.

Je constatai : un œdème avec nodosités surtout à la pointe mastoïdienne et occupant les régions temporale, mastoïdienne et cervicale supérieure ;

Une diminution considérable du conduit auditif externe, qui masquait la vue du tympan ;

Un trajet fistuleux situé en bas et en arrière de l'aditus, se dirigeant de bas en haut, d'arrière en avant, sur une longueur de 2 centimètres, sans que le stylet trouve l'os dénudé.

Travail reçu le 4 juin 1903.

Digitized by Google

Je déclarai à la malade qu'une analyse de l'urine était nécessaire avant de prendre une détermination.

Elle fut confiée aux soins de M. Vizern, avec mission de rechercher le glucose, l'acétone et l'ammoniaque, et donna comme résultats pour deux litres cent grammes recueillis en vingt-quatre heures :

Réaction	Franchement acide.
Densité.	1,016
Albumine.	Présence.
Acétone.	Traces.
Glucose.	8g 20 = 17 20.
Ammoniaque.	0 17 = 0 37.

La quantité d'albumine n'avait pas été demandée en raison d'une hématurie, parfois abondante, avec caillots.

La quantité de glucose, si minime grâce au traitement du Dr Mangin, était sans importance. Tout l'intérêt portait sur l'acétone et l'ammoniaque.

D'après Guinon, l'acétone est considéré comme le résultat de troubles de la nutrition et de la désintégration protéique de l'organisme, sans qu'on puisse dire s'il résulte de la transformation des acides oxybutyrique et diacétique, ou si c'est le contraire.

M. Rumpf estime que dans le diabète grave, l'excès de sucre éliminé, qui ne peut provenir de la désassimilation protéique, est produit par une transformation de la graisse en sucre.

Les recherches expérimentales de MM. Hertogh et Schumm paraissent confirmer cette manière de voir.

En ce qui concerne les autres substances pouvant se rencontrer dans les urines des diabétiques, l'auteur est d'accord avec MM. Geelmuyden et Magnus-Levy pour reconnaître l'origine graisseuse de l'acétone et des acides diacétique et oxybutyrique.

Quant au coma, M. Rumpf ne croit pas qu'il y ait parallélisme entre les accidents toxiques et l'élimination des acides et de l'ammoniaque.

Digitized by Google

L'acidose peut jouer un rôle, mais d'autres facteurs entrent à côté d'elle en ligne de compte. Parmi eux, il signale la déshydratation du sang et des organes, qui peut s'élever à 8 et même 12 o/o du poids du corps. Dans deux cas, il a vu une diurèse excessive précéder immédiatement l'éclosion du coma.

Lannois, Naunyn[1] ont étudié la présence de l'ammoniaque dans les urines des diabétiques. Lannois a opéré un malade qui avait 50 centigrammes par litre, soit en tout 1g40. Naunyn dit qu'au-dessus de 4 grammes le coma est imminent.

Notre malade n'avait que 36 centigrammes.

Friedrich fait remarquer que l'anesthésie (chloroforme, éther) peut plus facilement provoquer le coma que l'intervention ou le shock opératoire, parce que, dit-il, « elle favorise les mutations intra-organiques de nature à provoquer le coma par intoxication acide. »

Lannois dit aussi que « la narcose opératoire provoque une destruction assez nette des globules rouges qui n'est pas sans augmenter la diatèse acide ».

Aussi Naunyn conseille d'administrer du bicarbonate de soude avant et après toute intervention chez un diabétique.

La remise de l'analyse de l'urine, le *8 novembre*, fut suivie immédiatement d'une consultation avec MM. les Drs Mangin et Gustave Reynaud. Les divers points mentionnés ci-dessus furent longuement discutés.

Je déclarai à la famille que la malade pouvait succomber pendant l'opération par sidération du bulbe ou les jours suivants par suites opératoires, mais que l'opération, *seule*, pouvait la guérir. Sans opération, Mme X... était exposée à des accidents pyohémiques ou à des complications cérébrales ; la mort était inéluctable et peut-être à bref délai.

La famille demanda à réfléchir ; l'opération était donc remise *ne die*.

Que faire? tenter une ouverture de l'antre avec le galvanocautère ; mais était-ce possible et en cas de réussite ne serait-ce pas

1. Bousquet, de Béziers, *in Revue de laryngol.*, 1er nov. 1902.

Digitized by Google

une opération tout à fait insuffisante? A ma connaissance, pareille tentative n'avait pas été faite et je n'avais pas idée de la technique à suivre, de ce que je devrais faire.

Le *10*, la petite plaie fistuleuse est menacée de sphacèle, la caisse est rouge, saigne facilement.

Le *13*, premier essai d'injection hypodermique de cocaïne et de galvano dans le trajet fistuleux. Quatre à cinq litres d'urine. Les forces de la malade diminuent et de temps à autre de petits frissons, indice probable d'une septicémie des veines mastoïdiennes.

Le *18*, cicatrisation très précoce de la plaie.

Le *24*, quatre heures du soir, dans mon cabinet, avec un neveu de la malade pour aide unique, je décide l'ouverture de l'aditus ou de l'antre à l'extrémité de l'aditus. Je redoute une pénétration directe, aveugle dans l'antre, où mon couteau peut rencontrer le sinus latéral.

Après une injection hypodermique de 15 milligrammes de cocaïne dans le tissu œdématié de 1 centimètre d'épaisseur, la tête tenue par le neveu, j'introduis dans la plaie un couteau de 14 ampères et le mets, autant que possible, à cheval sur le trajet de l'aditus; l'index gauche est placé sur le couteau, à 2 centimètres et demi de la pointe pour éviter un échappement, une lésion de la corticale interne. J'exerce une très forte pression sur l'os et fais rougir à blanc.

Je ne saurais dire le temps écoulé, quarante à cinquante secondes, jusqu'à la sensation du vide, qui me procura une satisfaction indéfinissable.

Je fis exécuter de petits mouvements de latéralité au couteau pour agrandir la brèche osseuse et cautériser largement les parties molles. J'introduisis une curette, d'abord de 2 millimètres et demi de diamètre, puis de 5 millimètres et retirai de grosses fongosités. La réussite était complète.

La malade avait exprimé de vives souffrances, le grincement de la curette sur l'os à nu, après l'ablation des fongosités, lui avait été particulièrement désagréable. Le neveu, pris de malaise, avait dû, vers la fin de l'opération, s'allonger sur une chaise longue.

Pansement à la gaze salolée de la caisse et de la plaie rétro-auriculaire.

Je me demandai ce qui allait se passer. La soirée fut excellente; bon appétit, pas de température, nuit très bonne jusqu'à trois heures du matin où elle éprouve quelques douleurs dans la plaie.

Le 25, œdème plus étendu, plus dur. La gaze du conduit et celle

Digitized by Google

de la plaie sont imprégnées du même liquide sanguino-purulent montrant que j'avais pénétré dans l'aditus. Curettage, ablation d'une grosse fongosité.

26. Œdème dur envahissant la joue avec gêne dans les mouvements du maxillaire inférieur, le côté gauche du cou. La gaze du conduit est très propre, pas une goutte de pus dans la caisse. Suppuration assez abondante par la plaie, ablation de très petites fongosités, pas de température, état général satisfaisant.

27. A souffert un peu pendant la nuit dans la région temporo-occipitale. L'œdème a diminué, l'oreille moyenne est toujours sèche, le tympan est cicatrisé, la montre est entendue à 15 millimètres. Une guérison aussi rapide montre que l'oreille servait uniquement de passage au pus mastoïdien.

Plaie belle, suppuration abondante avec battements isochrones au pouls. Eau oxygénée, gaze salolée.

Les jours suivants, état général très satisfaisant, l'œdème et le pus diminuent. Curettages, galvanocausties des parties molles.

15 décembre. — L'œdème, qui, au début, était de 15 millimètres d'épaisseur, permet d'apercevoir la cavité ouverte le 24 novembre. Quelques gouttes de l'injection tombées, d'après le dire de la malade, dans le cavum, la guérison définitive de l'oreille moyenne confirment l'idée d'une aditotomie à l'entrée de la caisse.

2 janvier. — L'œdème est à peu près disparu. Un stylet, introduit dans l'orifice antérieur de la plaie, donne des agacements dans toute la joue, les dents et la langue à gauche; il pénètre en arrière dans une cavité. Je commence la sculpture de l'aditus; sept séances sont nécessaires pour détruire un os d'un centimètre d'épaisseur, dur et cependant parsemé de fistulettes. Je constate alors que l'ouverture du 24 novembre était à 2 millimètres de la caisse.

La cavité, située à l'extrémité postérieure de l'aditus, est toute petite, 3 à 4 millimètres; sa corticale interne est à 2c3 de la peau. Je me demande si c'est l'antre. Je l'agrandis dans toute sa périphérie, puis, prenant pour direction deux fistulettes situées au milieu de la corticale interne, je pratique de très prudentes galvanocausties.

16 janvier. — Dans la soirée, frissons avec claquements de dents, douleurs assez vives dans la région pariéto-temporale.

J'attribue les frissons au mauvais état de la vessie.

17 janvier. — J'exécute avec la curette de 2 millimètres et demi des mouvements de vrille dans la partie galvanocaustiée, et, après une excavation de 2 à 3 millimètres de profondeur, je pénètre dans une grande cavité.

Digitized by Google

Du *19* au *22*, agrandissement de l'ouverture avec les curettes de 2 millimètres et demi et de 5 millimètres et le galvano.

23. Je constate que le toit de cette cavité, qui est certainement l'antre, est complètement détruit dans la région antéro-supérieure; le stylet pénètre largement, sans obstacle, de 2 centimètres au delà de la corticale interne et donne la sensation d'un tissu mou : dure-mère ou cerveau.

La malade a toujours accusé une douleur à la région pariéto-temporale, à 4 ou 5 centimètres au-dessus du centre antral.

L'antre en arrière et en bas est limité par son ouverture. La corticale interne est située à 3 centimètres de la peau.

La malade, qui, au début, avait montré une énergie remarquable, refuse toute nouvelle galvanocaustie pour découvrir cet abcès extra ou intra-dural. Pendant les vingt-deux séances, j'ai dû toujours subir ses volontés en raison de crises nerveuses.

2 février. — Les injections au sublimé, le stylet et les pansements provoquent généralement une douleur pariéto-temporale avec irradiations au cou et à l'épaule.

14 février. — Expulsion par l'injection d'une petite eschare qui doit provenir de la dure-mère.

20 février. — Ablation de petites esquilles en arrière de l'ouverture antrale.

7 mars. — Élancements douloureux pendant la nuit dans les régions pariéto-temporale et cervicale. Ces élancements réapparaissent de temps à autre.

25 avril. — L'attouchement avec le stylet provoque toujours de l'agacement méningé. État général excellent.

12 mai. — Œdème douloureux de l'apophyse, douleurs intermittantes, supportables, de tout l'hémisphère causés par la présence d'une esquille et le séjour trop prolongé (huit jours) d'un tampon de gaze. Les forces permettent des promenades à pied de quatre à cinq kilomètres.

28 mai. — État général et local très satisfaisant; aspect normal de l'apophyse, sauf la fistule logée dans le sillon rétro-auriculaire; la malade rentre chez elle et viendra, en temps opportun, subir une galvanocaustie très légère de l'ouverture d'entrée de la fistule pour éviter une rétention du pus.

En un mot, résultats très heureux, quoique imparfaits. La guérison précoce et définitive de l'oreille moyenne montre que la mastoïdite était primitive.

Digitized by Google

COMPTE RENDU OFFICIEL
DE LA SOCIÉTÉ BELGE D'OTOLOGIE, DE LARYNGOLOGIE
ET DE RHINOLOGIE

RÉUNION ANNUELLE TENUE A BRUXELLES LES 6 ET 7 JUIN 1903.

Séance du 6 juin, à l'hôpital Saint-Jean.

Président : M. L. Beco.

Le président déclare ouverte la session; il exprime les regrets qu'a causés à la Société la perte de deux de ses membres décédés pendant l'année : MM. Gevaert, de Gand, ancien président, et Koch, de Luxembourg, membre correspondant, l'un des fidèles de la première heure.

S'adressant aux nombreux confrères venus d'Allemagne, de France, de Hollande et de Suisse, il leur souhaite la bienvenue et les remercie de vouloir bien rehausser, par leur présence et leurs communications, l'éclat des séances de la Société.

I. — Présentation de pièces anatomiques.

M. le Professeur Schiffers (Liège). — **Kyste branchial enlevé chez un homme de trente-cinq ans.**

Ce kyste communiquait avec le dehors par une petite fistule dont l'orifice, recouvert en partie par la peau, s'ouvrait au niveau du bord du sternum, et donnait issue à du pus. L'existence d'une ouverture interne, fréquemment décrite par les auteurs et située habituellement au niveau de la corne de l'os hyoïde, n'a pu être démontrée par les différentes méthodes employées à cet effet (toux, cathétérisme, insufflation de liquide, etc.). L'auteur pratiqua l'excision de la tumeur avec la plus grande facilité et obtint une réunion par première intention.

Il insiste sur l'importance de ces kystes qui peuvent devenir le point de départ, lorsqu'ils sont ouverts à l'intérieur, de diverticules œsophagiens, d'abcès du cou, ou bien encore, par les modifications qu'ils subissent, de tumeurs malignes.

M. le Professeur Laurent appelle l'attention sur la difficulté qu'il y a, lorsque la paroi de la tumeur est très mince, d'en pratiquer l'énucléation, et de prévenir ainsi les récidives.

M. Coosemans indique un procédé fort simple, déjà décrit, destiné à faciliter la dissection de la paroi kystique, consistant dans l'injection de blanc de baleine.

Digitized by Google

M. Hennebert rappelle sa communication de l'an dernier (fistule cervicale borgne externe, chez une fillette de dix ans). L'examen microscopique du tissu de la fistule, pratiqué par M. le Dr Trétrôp, démontra bien nettement, grâce à l'aspect prismatique des cellules épithéliales qui en tapissaient la paroi, l'origine respiratoire de l'affection.

M. Capart fils signale un cas analogue qu'il a observé dans le service de M. le Dr Cheval, à l'hôpital Saint-Pierre.

M. le Professeur Schiffers (Liège). — **Calcul assez volumineux extrait du canal de Wharton par simple incision.**

L'existence de ce calcul n'avait donné lieu à aucun symptôme antérieur. M. Schiffers croit que beaucoup de grenouillettes, ou plutôt de fausses grenouillettes, doivent être attribuées à la pénétration de corps étrangers (matières alimentaires, sang) dans le canal de Wharton, ces corps étrangers faisant fonction de noyau de cristallisation. Il estime que, dans bien des cas, le cathétérisme répété du canal de Wharton éviterait les récidives.

M. Beco (Liège), à l'occasion de la communication de M. le professeur Schiffers, montre un **calcul volumineux du canal de Wharton** qu'il a pu extraire facilement après un badigeonnage à l'adrénaline, sans qu'il y ait eu la moindre hémorragie consécutive.

M. Hennebert cite un cas analogue, mais il s'agissait ici d'une série de douze petits calculs.

M. le Professeur Schiffers (Liège) montre encore le **larynx d'un enfant de trois mois** atteint de bronchite et de sténose laryngée, chez lequel l'auteur pratiqua le tubage, et qui mourut le troisième jour par broncho-pneumonie. L'autopsie démontra qu'il s'agissait d'un œdème sous-glottique.

L'auteur croit que, dans des cas semblables, le tubage constitue une bonne intervention, à condition qu'il ne soit pas prolongé trop longtemps.

M. Hennebert (Bruxelles). — **Préparations microscopiques de lympho-sarcome de l'amygdale.**

L'auteur montre une série de préparations microscopiques provenant de l'amygdale gauche d'une femme âgée de trente-deux ans.

Il s'agit d'un cas de lympho-sarcome dont la généralisation se fit assez rapidement. L'examen microscopique des coupes prouve qu'il n'y a pas moyen de distinguer cette néo-formation de l'hypertrophie vraie.

Digitized by Google

M. Trétrôp (Anvers). — **Neuf cas de polypes auriculaires avec examen microscopique.**

Il s'agit de polypes auriculaires, de volume assez variable, que l'auteur a examinés au point de vue microscopique. La plupart appartiennent au groupe des tumeurs conjonctives simples; mais il y en a également qui reconnaissent une texture mixte, où l'élément épithélial est même dominant. Il ne faut donc pas, dans les cas de ce genre, pour établir un diagnostic se baser uniquement sur l'examen microscopique.

M. Beco (Liège). — **Tumeur du masséter.**

L'auteur fut appelé à intervenir, chez une jeune fille de vingt-deux ans, pour un gonflement non douloureux et non fluctuant au bas de la joue droite donnant l'impression d'un kyste clos sous-aponévrotique. La ponction fut cependant négative. Le canal de Sténon paraissait sain. Bref, devant l'impossibilité d'établir un diagnostic ferme, l'auteur pratiqua l'ouverture de la région; mais, à mesure qu'il s'engageait dans les plans profonds, la tumeur disparaissait. Après avoir ouvert le feuillet aponévrotique sous-massétérin, il ne rencontra que deux petits calculs salivaires. Il croit que ces calculs s'étaient développés dans une glande parotide accessoire.

Séance du 7 juin, à l'hôpital Saint-Jean.

II. — Présentation de malades.

M. le Professeur Eeman (Gand). — **Pansement à l'acide borique sans tamponnement après la cure radicale de l'otorrhée.**

Depuis la dernière réunion de la Société, l'auteur emploie systématiquement ce nouveau mode de pansement. Il a traité de la sorte une quarantaine d'opérés, et les résultats qu'il a obtenus ont été des plus satisfaisants; la durée du traitement est considérablement réduite. D'après la statistique de l'auteur, la guérison serait complète au bout de quarante jours environ. De plus, les tissus de réparation sont supérieurs à ceux que l'on obtient par le tamponnement.

Enfin, la douleur, au moment du pansement, est absolument nulle. L'auteur en arrive aux conclusions suivantes : c'est que le tamponnement est une mauvaise méthode et doit disparaître.

M. De Stella confirme les résultats énoncés par M. le Professeur Eeman. Il a eu l'occasion d'employer ce mode de pansement dans un cas

Digitized by Google

de vaste cholestéatome du temporal. La guérison fut complète au bout de trente-cinq jours.

M. Broeckaert demande à l'auteur si dans tous les cas où il a employé ce nouveau mode de pansement, les résultats ont été aussi favorables.

Personnellement, il a eu l'occasion d'employer les pansements boriqués sans tamponnement, mais dans deux cas, les résultats furent absolument défavorables. Il préfère, quant à lui, la méthode de Lermoyez et Mahu, qui lui a toujours donné de bons résultats.

M. Capart fils présente un cas de cholestéatome vrai du temporal traité par le tamponnement et guéri.

M. Hennebert présente un cas analogue.

M. Suarez de Mendoza emploie le tamponnement sans compression. Il croit cependant que la méthode du professeur Eeman est bonne.

M. Trétrôp a employé avec succès la méthode de M. Eeman ; mais par suite du court séjour de ses malades à l'hôpital, il a dû employer concurremment le tamponnement et le pansement boriqué.

M. Lermoyez emploie le tamponnement sans compression, et s'en déclare satisfait.

M. le Professeur Eeman insiste sur la réduction appréciable de la durée des pansements, et sur la douleur moindre éprouvée par les malades pendant ces pansements. Il considère que ce sont là deux éléments dont on ne peut se passer de tenir compte.

M. Hennebert (Bruxelles). — **Trombo-phlébite du sinus latéral et de la jugulaire.**

Il s'agit d'une jeune fille atteinte depuis sept ans de suppuration de l'oreille. L'examen démontra, en outre, la présence d'un grand polype au fond du conduit.

Depuis quelques jours, la malade était atteinte de fièvre à caractère typhique.

L'auteur pratiqua l'antrectomie ; le sinus latéral fut mis à nu et trouvé obstrué par un thrombus, qui fut enlevé sans ligature préalable de la jugulaire.

Cette intervention fut suivie d'une grande amélioration ; mais après chaque pansement, une poussée fébrile de 40 à 41 degrés se déclarait. Après quelques jours d'attente, on constata un empâtement de la région latérale du cou donnant, à la palpation, l'impression d'un cordon fibreux. La veine jugulaire s'était, à son tour, thrombosée.

L'auteur s'abstint néanmoins de toute intervention et obtint cependant une guérison parfaite.

Digitized by Google

M. Hennebert (Bruxelles). — **Ostéo-myélite du temporal.**

La malade qui fait l'objet de cette communication était atteinte, depuis trois mois, de douleurs consécutives à une atteinte d'otite aiguë. La paracentèse du tympan n'amena aucune modification et des accès épileptiformes s'établirent.

M. Hennebert pratiqua la trépanation de la mastoïde, et constata, au cours de son intervention, une perte de substance du tectum antri et que la dure-mère était recouverte de fongosités qu'il curetta. L'amélioration n'étant pas suffisante, l'auteur fut obligé, quinze jours plus tard, de pratiquer une nouvelle intervention. La pointe de l'apophyse et une grande partie de la région postérieure du temporal furent enlevées; le sinus latéral fut mis à nu, mais reconnu sain. Cette dernière intervention amena la guérison complète et rapide du malade.

M. Hennebert (Bruxelles). — **Affection pharyngée probablement tuberculeuse (cas pour le diagnostic).**

Jeune homme de seize ans, présentant des traces d'adénites cervicales suppurées et ayant guéri d'une infiltration, avec ulcérations, de la paroi pharyngée postérieure, au moyen de badigeonnages de solution progressivement concentrée d'acide lactique.

Actuellement, une infiltration semblable occupe la paroi postérieure du laryngo-pharynx et supporte deux ulcérations à fond grisâtre; cette affection ne provoque aucune douleur, aucune sensation de gêne ni aucun trouble fonctionnel.

M. Broeckaert (Gand). — **Les injections de paraffine appliquées au traitement de l'ozène.**

Il y a un an, M. Broeckaert a fait une communication au sujet des injections de paraffine dans l'ozène. Il employait alors pour reconstituer les cornets une paraffine fusible à 60°. Depuis, l'auteur a modifié sa méthode, et ne se sert plus que de paraffine fusible à 45°. Celle-ci offre l'avantage de se figer beaucoup moins rapidement et, par conséquent, de faciliter l'injection. De plus, la température étant réduite au moment de l'injection, l'auteur n'a plus observé la formation de thrombus dans les vaisseaux voisins. Les chances de danger sont donc devenues négligeables. Quant à la technique à suivre, il faut avoir soin d'injecter de petites quantités à la fois et l'injection doit toujours se faire d'arrière en avant.

Bien que l'auteur n'ait encore pu établir de statistique, il estime que les résultats obtenus par ce procédé sont excellents. La

Digitized by Google

muqueuse du nez reprend son aspect normal; les effets produits sur le nez et le pharynx sont indéniables.

Le traitement est-il applicable à tous les cas d'ozène? L'auteur croit pouvoir répondre par l'affirmative, mais avec cette restriction que, s'il y a sinusite concomitante, il faut commencer par traiter cette affection. De même si la muqueuse est trop atrophiée, il serait utile d'exciter sa vitalité soit par le massage vibratoire, soit par l'électrolyse.

Mode d'action. — Sous l'effet de l'injection, la muqueuse redevient turgescente; la couche cornée s'élimine; un travail de prolifération s'opère même dans la couche vasculaire. L'effet de la paraffine est donc de déterminer une irritation continue des tissus.

M. Delie demande si la paraffine à 45° est un corps simple ou si c'est un mélange avec de la vaseline? Dans sa pratique, il emploie la paraffine américaine, qui est un mélange de quatre parties de vaseline liquide pour dix parties de paraffine.

M. Delie confirme les résultats obtenus par M. Broeckaert; mais il fait observer que les résultats varient avec l'état de la muqueuse. Si l'on échoue dans un cas déterminé, on a peu d'espoir de réussir lors d'une nouvelle tentative.

M. de Greift voudrait savoir pourquoi M. Broeckaert est adversaire d'un mélange de paraffine et de vaseline?

M. Mahu. — M. Broeckaert n'a-t-il jamais eu d'accidents à la suite de ses injections? Pour sa part, il a vu survenir un œdème quinze jours après l'injection. Le même fait s'est reproduit à la seconde injection.

M. Broeckaert, répondant à M. de Greift, n'est pas partisan du mélange de paraffine et de vaseline, parce que la vaseline est souvent résorbée et peut donner lieu à des embolies. Quant aux accidents signalés par M. Mahu, il les a observés déjà, mais il les considère comme ayant peu d'importance.

M. le professeur Killian (Fribourg-en-Brisgau). — **La trachéo-bronchoscopie et l'œsophagoscopie directes. — Démonstration de la méthode.**

L'auteur, après avoir rappelé l'historique de la méthode, démontre sur deux patients, qu'il a amenés avec lui, la technique à suivre. Il présente une série de corps étrangers extraits des bronches, de la trachée et de l'œsophage par son procédé; il insiste sur l'utilité de la trachéo-bronchoscopie dans la pathogénie et le diagnostic des affections des organes respiratoires et digestifs.

La communication si intéressante du professeur Killian est accueillie par de chaleureux applaudissements et M. le président

Digitized by Google

Beco se fait l'écho de l'assemblée pour féliciter le maître de Fribourg.

M. Goris (Bruxelles). — **Deux cas d'extirpation du larynx dont un avec laryngoplastie.**

L'auteur présente un malade opéré de carcinome du larynx et chez lequel il fut amené, dans la suite, à pratiquer une laryngoplastie, le malade ne supportant pas le port d'un larynx artificiel. A cet effet, un lambeau de peau fut détaché au niveau du sternum; ses dimensions étaient de 1/3 environ plus grandes que la surface à recouvrir. Ce lambeau fut retourné à l'endroit occupé par le larynx et suturé dans le fond de la cavité de façon que la surface cruentée regardait en avant la face cutanée tapissant le larynx. Les tissus pré-laryngiens furent ensuite suturés, au-dessus de ce lambeau, mais en ménageant une ouverture pour le passage de la canule. Huit jours plus tard, une nouvelle intervention fut pratiquée : le lambeau fut fendu en deux parties, aminci et suturé ensuite de façon à simuler les ventricules du larynx. Grâce à ces opérations de plastique, le malade parvint à se faire comprendre.

M. Goris estime qu'au point de vue de la technique opératoire, il serait préférable de faire la plastique immédiatement après l'extirpation : on réserverait pour plus tard la création de ventricules artificiels.

M. Delsaux (Bruxelles), présente une malade qui fut atteinte **d'accès épileptiformes à la suite d'une affection purulente ancienne,** avec prédominance dans les membres du côté opposé.

L'auteur pratiqua l'attico-antrectomie et l'ouverture du canal demi-circulaire horizontal qui fut trouvé vide. Depuis lors, les accès ont complètement disparu.

M. Delsaux (Bruxelles). — **Deux cas de rhinotomie sous-labiale.**

Il s'agit, dans les deux cas, d'insuffisance nasale absolue. L'auteur est arrivé, en incisant le sillon gingivo-labial supérieur, en relevant la lèvre supérieure, puis en réséquant une partie de l'apophyse montante du maxillaire et en enlevant les deux cornets inférieurs, à agrandir les fosses nasales de façon à permettre une respiration facile.

Le résultat de son intervention est parfait, tant au point de vue esthétique qu'au point de vue de l'état général de ses malades, qui ont notablement augmenté en poids.

Digitized by Google

M. Suarez de Mendoza pense que l'on pourrait arriver à un résultat aussi favorable sans pratiquer la rhinotomie.

M. Delsaux (Bruxelles). — **Tumeur de la bouche avec retentissement ganglionnaire pour diagnostic.**

Femme de cinquante-cinq ans, présentant une tumeur ulcérée de la face interne de la joue gauche avec retentissement ganglionnaire même à droite. L'amygdale correspondante est considérablement augmentée de volume ; à la face externe du cou existe une tumeur fluctuante contenant un liquide muqueux. L'auteur crut à de l'actinomycose, mais l'examen microscopique, pratiqué par le Dr Rousseau, n'est pas parvenu à confirmer le diagnostic : le liquide ne renfermait pas les éléments caractéristiques de l'actinomycose.

M. Trétrôp (Anvers). — **Un cas d'atrésie presque complète du conduit pharyngien traité par la dilatation.**

Le malade présenté par l'auteur accusait depuis huit ans, à la suite de syphilis constitutionnelle, une gêne respiratoire qui, dans ces derniers temps, avait nécessité la trachéotomie. Le conduit pharyngien était réduit à un orifice de quelques millimètres. M. Trétrôp pratiqua la dilatation, et lorsque celle-ci fut jugée suffisante, c'est-à-dire un an et quinze jours après son intervention, la canule fut enlevée. L'état général du malade est actuellement très satisfaisant et l'ouverture du conduit permet d'y faire pénétrer le doigt.

M. Trétrôp (Anvers). — **Un cas d'épithélioma de la cloison nasale opéré et guéri depuis quinze mois.**

Depuis deux ans, la malade présentée par l'auteur était atteinte de sténose nasale à droite. L'examen du nez permit de diagnostiquer un lupus, mais, en outre, l'examen microscopique de fragments de la tumeur établit que certaines parties de celle-ci avaient subi des transformations épithéliomateuses.

L'auteur pratiqua l'ouverture médiane du nez et extirpa les parties atteintes à l'aide du couteau galvanique. Depuis lors, la guérison s'est parfaitement maintenue.

III. Présentation d'instruments.

M. le professeur Killian (Fribourg-en-Brisgau) fait la démonstration de son **rhino-fantôme pour l'enseignement clinique.**

Digitized by Google

M. Raoult (Nancy) présente une **seringue pour injections de paraffine à température constante,** de même qu'une **rainette** pour les opérations dans la mastoïde.

M. Delsaux (Bruxelles). — Se basant sur les propriétés radioactives du radium, a fait construire des **ampoules spéciales** qu'il propose **pour le traitement du lupus** des premières voies respiratoires. M. Delsaux espère ainsi, grâce aux propriétés des rayons dégagés par le radium, obtenir des résultats comparables à ceux que M. Finsen a obtenus par les rayons X. Il appliquera également cette méthode au traitement de l'ozène.

M. Cheval donne quelques explications au sujet des propriétés du radium dont les rayons sont appelés rayons Y par opposition aux rayons X.

M. Buys (Bruxelles) présente un **accumulateur portatif** (système Chelin). Cet accumulateur, d'un poids très réduit, donne 12 volts et 5 ampère-heures.

M. Buys (Bruxelles) préconise la **stérilisation des instruments par la vaseline liquide portée à 150°.**

M. Vacher ne voit pas l'utilité de ce mode de désinfection. Il recommande la stérilisation des instruments par la benzine et le chloroforme.

M. Trétrôp dit que, d'après des expériences personnelles, le chloroforme ne détruit pas immédiatement les microbes.

M. Vacher insiste sur la nécessité d'imbiber préalablement les instruments de benzine.

M. Buys (Bruxelles) présente un échantillon de **lin boriqué** d'un usage très pratique **dans les cas de tamponnement du nez.**

M. Trétrôp a employé le tissu recommandé par Buys et en vante les qualités.

M. Lermoyez se sert du Pengawar Djambi, qui remplace très avantageusement le tamponnement dans les hémorragies nasales consécutives aux interventions. Son action est spéciale, par contact; la compression n'intervient pas.

M. Vacher (Orléans) présente un **nouveau modèle d'ouvre-bouche,** de même qu'une **pince laryngienne,** dont les mors sont à direction et à écartement variables.

Digitized by Google

M. Heyninckx (Bruxelles) présente une **série de spéculums d'oreille** pourvus de lentilles grossissantes d'un nombre différent de dioptries. Ces lentilles condensent environ 250 fois la lumière réfléchie par le miroir de Turck. L'obliquité de la lentille empêche la réflexion de certains rayons lumineux et permet une mise au point plus exacte.

M. Capart fils a expérimenté les spéculums de l'auteur et croit qu'ils pourront rendre service dans certains cas, surtout pour choisir le lieu d'élection de la paracentèse.

M. Suarez de Mendoza (Paris) présente une **série d'instruments pratiques** parmi lesquels une pince-polypotome pour l'oreille, un trépan pour la mastoïde, une scie-trépan pour le nez, une pince fenêtrée pour la résection des cornets et un galvano-cautère.

Séance de l'après-midi, à l'Institut Solvay.

IV. — Rapport

M. Trétrôp (Anvers). — **La chirurgie de la trachée.**

Après un aperçu rapide de l'historique du sujet, l'auteur étudie successivement, au point de vue spécial des interventions chirurgicales : les malformations congénitales et acquises de la trachée (dilatations, rétrécissements par causes intrinsèques, le plus souvent de nature inflammatoire, ou par causes extrinsèques, dues à la compression exercée par les organes du voisinage). Il passe en revue les diverses méthodes de trachéotomie, les divers modèles de canules employés, et insiste sur l'importance des soins hygiéniques dont le trachéotomisé doit être entouré (pureté, état hygrométrique et température de l'air ; il indique ensuite les différents procédés de dilatation de la trachée.

Le traitement des affections traumatiques du conduit trachéal comporte les indications suivantes : s'opposer à l'asphyxie (trachéotomie) ; arrêter l'hémorragie ; réparer la lésion (suture, selon le procédé indiqué dans la thèse de Mesnard).

Les fistules congénitales de la trachée sont rares ; l'auteur en cite un cas observé par lui à la clinique du Dr Hennebert ; les fistules acquises sont plus fréquentes : les unes et les autres nécessitent des opérations plastiques, dont les procédés ont été très perfectionnés dans ces derniers temps. Dans les cas de corps étrangers qui nécessitent l'ouverture de la trachée, les travaux récents de l'école bordelaise montrent les avantages de la suture immédiate du conduit,

Digitized by Google

sans placement de canule. L'emploi plus généralisé de la trachéoscopie directe permettra plus souvent l'extraction de ces corps par la voie naturelle.

Un chapitre est consacré aux tumeurs de la trachée; les interventions sur cet organe sont rendues beaucoup plus aisées et moins graves, si, à l'exemple de Sébileau, on place le malade dans la position de Trendelenbourg. A propos des tumeurs malignes, M. Trétrôp relate un cas remarquable d'ablation de sarcome primaire de la trachée par les voies naturelles, grâce à l'emploi des tubes de Killian.

La question de la résection de la trachée est un chapitre tout moderne de la chirurgie de cet organe; l'auteur rappelle les travaux de Küster, Eiseltberg; les expériences de Colley. Quant à la suture immédiate de la trachée, elle met le malade à l'abri de la plupart des complications qui menacent le trachéotomisé porteur d'une canule — la suture doit être faite au-dessus du fibro-cartilage pour bien en affronter les bords (Moure, *in* thèse de Poux.)

M. Trétrôp termine son remarquable rapport en consacrant un chapitre aux méthodes de laryngoscopie directe (Kirstein), et de trachéo-bronchoscopie directe (Killian). Il en décrit en détail la technique et l'instrumentation, cite les intéressantes observations d'enlèvements de corps étrangers de la trachée et des bronches, pratiqués par Killian, et insiste sur les inappréciables services que cette méthode nouvelle est appelée à rendre à notre spécialité. Le texte est illustré d'une série de clichés photographiques dus au professeur de Fribourg; un index bibliographique très complet termine le travail.

M. Cheval félicite le rapporteur de son travail consciencieux, mais il estime que s'il s'était borné à envisager la question purement au point de vue chirurgical, sa tâche eût été plus simple et la division en chapitres plus facile.

Pour ce qui concerne les rétrécissements intrinsèques, l'auteur a omis de citer ceux qui surviennent à la suite du port prolongé d'un tube à intubation ou d'une canule trachéale. Dans ce genre de rétrécissements, la dilatation est insuffisante, et la trachéo-fissure suivie d'une trachéoplastie s'impose.

M. Schiffers insiste sur l'importance de l'examen laryngoscopique dans les affections trachéales. Il attire également l'attention sur l'apnée qui se produit dans certains cas de tumeurs, tels les goitres rétro-sternaux, dont le diagnostic est souvent difficile.

M. Trétrôp, répondant à l'objection de M. Cheval, croit avoir traité la question des rétrécissements consécutifs à la trachéotomie, à la page 13 de

Digitized by Google

son rapport. Il a considéré ces rétrécissements comme lésions de causes extrinsèques. Quant aux laryngoplasties, il les a décrites avec les fistules trachéales et n'a pas cru devoir insister davantage.

V. — Communications.

M. Trétrôp (Anvers). — **Contribution à la résection de la trachée ; résection; étude expérimentale; présentation d'animaux opérés.**

Les premières expériences sur la résection de la trachée ont été faites, en 1881, par Gluck et Zeller. Koley a ensuite répété ces expériences. Il a d'abord fait des sections circulaires de la trachée, puis des sections obliques, mais n'a pas été satisfait des résultats ainsi obtenus. Il a pratiqué alors des résections en Z, mais celles-ci furent encore suivies de sténose. Bref, il a eu recours à des incisions en Z retourné, et a obtenu ainsi des résultats très favorables.

Küster, Eiselsberg, Von Acker et Frankelberg ont également pratiqué avec succès des résections trachéales sur le chien.

M. Trétrôp a répété dernièrement ces expériences, et présente quatre chiens opérés suivant le procédé dont il énumère la technique et qu'il croit parfaitement applicable chez l'homme.

Technique. 1er temps. — Incision de la peau et des tissus sous-jacents; mise à nu de la trachée.

2e temps. — Libération de la trachée et introduction entre celle-ci et l'œsophage d'une spatule protectrice.

3e temps. — Résection par incision bien nette du segment à enlever de façon à laisser un pont postérieur.

4e temps. — Suture des fragments au catgut fin, sans intéresser la muqueuse. On fait sauter ensuite le pont postérieur et on affronte soigneusement.

5e temps. — Enlèvement de la spatule protectrice. On débarrasse la trachée des caillots sanguins à l'aide d'un écouvillon aseptique et on referme ensuite la peau. Le pansement est inutile, mais l'immobilité absolue est nécessaire.

M. Broeckaert (Gand) a été amené à réséquer la trachée au cours de ses expériences sur le nerf récurrent. Il a également obtenu de très bons résultats; jamais il n'a placé de suture sur la muqueuse. Il n'oserait cependant pas affirmer que les succès chez l'homme, où la trachée est beaucoup moins longue, seraient aussi faciles.

Digitized by Google

MM. Mahu et Guérin (Paris). — **Du diagnostic différentiel entre l'empyème du sinus maxillaire et la sinusite vraie.**

Quand l'éclairage et la ponction du sinus ont donné des résultats positifs, on ne peut encore avoir d'indication opératoire certaine. Il faut, en effet, distinguer les cas où le sinus n'est en somme qu'un réservoir de passage du pus, et ceux où les parois muqueuses sont malades et qui constituent les sinusites maxillaires vraies. A cet effet, les auteurs emploient, comme moyen de diagnostic, le jaugeage. L'expérience a appris que si la capacité du sinus est de 1 centimètre et demi, ou plus, il n'y a pas sinusite, et que celle-ci n'existe que quand la capacité de l'antre est réduite à 1 centimètre ou moins. La transillumination viendra, en outre, confirmer le diagnostic.

M. Lermoyez déclare avoir observé très peu de sinusites maxillaires vraies. Les lavages peuvent amener beaucoup de guérisons, mais ils sont sans effet lorsque la muqueuse est entreprise.

M. de Stella est d'avis que, même dans l'empyème simple, il faut intervenir chirurgicalement au lieu de pratiquer des lavages, car, de cette façon, on obtiendra la guérison bien plus rapidement que par des lavages.

M. Suarez de Mendoza croit qu'il est très important, pour fixer le diagnostic, d'examiner l'état de la muqueuse et, pour cela, il se sert d'un appareil semblable au cystoscope, qu'il introduit par une perforation pratiquée au trépan électrique dans la paroi interne.

M. Vacher trouve la méthode de Mahu remarquable.

M. Lermoyez estime qu'il est très important, avant d'intervenir, de poser un diagnostic précis. Une simple avulsion dentaire peut suffire dans bien des cas pour amener la guérison.

M. de Grifet demande à M. Mahu comment il fait le diagnostic entre un sinus normalement réduit et un sinus réduit par l'hyperplasie de sa muqueuse?

M. Capart fils voudrait savoir de M. Mahu si l'existence de l'orifice accessoire ne constitue pas, pour sa méthode, une cause d'erreur?

M. Mahu croit que la diminution de la cavité sinusale est si grande dans les cas de sinusites vraies que l'erreur de diagnostic est impossible. Pour ce qui concerne l'objection de M. Capart, il estime que l'existence de l'orifice accessoire a une influence médiocre sur le jaugeage du sinus.

M. Suarez de Mendoza (Paris). — **Sur l'emploi des injections hypodermiques de pilocarpine dans les cas graves œdème de la glotte.**

Étant atteint de laryngite aiguë, compliquée d'œdème de la

Digitized by Google

glotte, l'auteur eut recours aux injections de pilocarpine. Au bout de la troisième injection, la gêne respiratoire s'amenda et la guérison suivit rapidement.

M. D'Hoore (Tournai). — **Un cas de tuberculose laryngée traité par le sérum antituberculeux du Dr Jacobs.**

Après une motion d'ordre de M. le Dr Cheval, relative à la composition et à la préparation du sérum du Dr Jacobs, M. D'Hoore est autorisé à faire sa communication.

L'auteur a employé le sérum de Jacobs dans un cas de tuberculose laryngée où le traitement par l'acide lactique avait complètement échoué. Grâce à l'emploi de ce sérum, il a observé une augmentation en poids et une cicatrisation des légions laryngées.

M. Heyninex a expérimenté le sérum de Jacobs à l'hôpital Saint-Jean dans un cas de tuberculose pharyngée. Les premières injections furent suivies de gingivite assez forte et de réactions inflammatoires assez vives autour de l'ulcère, qui présente, en ce moment, une tendance à la cicatrisation; toutefois, la guérison n'est pas démontrée.

M. Broeckaert (Gand). — **Résultats prothétiques obtenus par la méthode des injections de paraffine solide.**

M. Broeckaert démontre, par projections d'une série de clichés photographiques, les beaux résultats qu'il a obtenus par les injections de paraffine solide. Il indique la technique à suivre pour pratiquer l'injection et éviter la formation de paraffinômes. Dans la restauration des déformations consécutives à l'opération de la sinusite frontale, les injections de paraffine font également merveille; mais il faut avoir soin de détacher, préalablement, à l'aide de crochets d'Eckstein, les adhérences entre les parties profondes de la peau et les tissus subjacents. L'auteur a employé avec un égal succès la même méthode dans un cas d'asymétrie faciale.

M. Cheval (Bruxelles). — **Quelques mots à propos des indications de la radioscopie dans notre spécialité.**

L'auteur montre plusieurs radiographies représentant des anévrysmes de l'aorte; il insiste sur l'utilité réelle de la méthode introduite par Roentgen. Il fait la narration de deux cas qu'il a observés récemment dans sa clientèle et où la radioscopie seule permit d'établir le diagnostic.

Pour ce qui concerne la situation exacte des corps étrangers qui auraient été introduits dans l'organisme, il existe actuellement un

Digitized by Google

procédé fort simple; la radio-stéréoscopie, qui permet la différenciation des plans et renseigne ainsi la situation précise de l'objet que l'on recherche.

Certes, la méthode que nous a exposée aujourd'hui M. le Professeur Killian nous est d'un grand secours pour l'examen des voies aériennes et digestives supérieures, mais j'y vois certaines restrictions. Elle nécessite une instrumentation assez compliquée et demande par son application un temps relativement long. La stéréo-radioscopie, au contraire, peut se faire pour ainsi dire extemporanément, et est applicable à tous les sujets.

M. Killian répond que la durée totale d'un examen par les méthodes directes ne demande généralement que quelques minutes, cocaïnisation comprise.

M. Raoult (Nancy) a relevé dans la littérature **douze cas d'oblitération des fosses nasales dans la première enfance.** Il ne croit pas que ces anomalies soient congénitales; il a la conviction que ces affections sont acquises dans la première enfance, et qu'elles reconnaissent pour cause l'hérédo-syphilis.

S'il n'y a pas de cicatrices visibles, c'est que, à la suite des ulcérations, les adhérences se font sur une grande étendue, entre le septum et les cornets jusqu'au bord de la muqueuse, au moment où elle se cutanise, près de l'orifice narinaire.

M. le Professeur Eeman (Gand) a fait des observations intéressantes **sur la rhinite diphtéritique.** Il rappelle son rapport de 1896, sur le même sujet, et dit que depuis lors, il a examiné, au point de vue bactériologique, les fosses nasales d'une centaine d'enfants présentant de la rhinite intense avec sécrétion abondante, rebelle aux moyens thérapeutiques ordinaires. Presque chez tous, il a trouvé le bacille de Lœffler à un degré variable de virulence. Certains enfants, ne présentant aucune réaction, portaient cependant dans leurs fosses nasales des bacilles excessivement virulents. Ce fait explique l'apparition de diphtéries graves dans des écoles où l'on n'avait jusque-là observé aucun cas suspect. L'auteur conclut que quand se déclarent des cas de diphtérie à l'école, il ut examiner les sécrétions des condisciples du malade, atteints de ·hinite, et les éloigner immédiatement.

La prophylaxie de la diphtérie doit donc entrer dans une tout ıtre voie que celle suivie jusque maintenant.

MM. Raoult et Trétrôp appuient les vues de M. Eeman.

Digitized by Google

M. Eeman insiste encore sur les mesures prophylactiques à prendre. Il préconise une double enquête, à l'école et dans la famille ou dans l'entourage habituel du malade. L'isolement des malades doit être rigoureux ; l'injection de sérum antidiphtérique se fera aussitôt que possible.

M. Raoult fait remarquer que ce n'est pas toujours du Lœffler vrai que l'on rencontre dans les sécrétions nasales des enfants atteints de rhinite rebelle avec sécrétion abondante; c'est plus souvent du pseudo-bacille de Lœffler.

M. Trétrôp, en inoculant au cobaye des sécrétions nasales recueillies dans des cas analogues, a reconnu, au contraire, des bacilles d'une virulence extrême.

M. Cheval ne voit pas exactement comment on pourrait désigner les enfants à écarter de l'école, puisque chez l'individu normal on rencontre le bacille diphtéritique.

M. Eeman répond que dans ces cas, il n'y a pas contagion ; dès que celle-ci se produit, un danger social existe et nous avons pour mission d'y parer par tous les moyens.

M. Jauquet demande à l'auteur comment il est possible d'isoler les cas de rhinite diphtéritique à répétition, dont la durée peut atteindre six mois et même plus.

Il faut alors, répond M. Eeman, pratiquer des injections successives de sérum, boucher les narines de l'enfant à l'aide de tampons d'ouate, qui absorberont les sécrétions et que l'on brûlera pour éviter la dissémination des germes. Ainsi traités, les malades ne doivent être isolés que pendant un temps relativement court.

M. Beco attire l'attention des membres de la Société sur les mesures prophylactiques à prendre et propose à M. Eeman de présenter la question au Congrès international d'hygiène et de démographie, en se joignant aux délégués de la Société.

M. de Stella (Gand) a observé également des cas de **rhinite diphtéritique** suivis de phénomènes laryngés de même nature. D'autre part, il a observé, comme M. Eeman, des malades porteurs de bacilles diphtéritiques sans réaction générale. Il s'est demandé quelle était la raison de ces différences et a institué une série d'expériences.

En faisant des tentatives d'inoculation de cultures diphtéritiques dans les fosses nasales de cobayes, il n'est arrivé à aucun résultat. Il en conclut que quand la muqueuse nasale est saine, il n'y a pas d'infection possible.

Puis, par galvanocautérisation il a provoqué une rhinite artificielle et, au bout de trois jours, a inoculé avec succès le bouillon de culture.

Sur cinquante cobayes ainsi traités, deux sont morts; les autres

Digitized by Google

ont résisté, mais ont présenté de la rhinite chronique d'une durée variant de trois à six semaines. La même inoculation, faite sur cinq lapins, a démontré que ces animaux résistent mieux à l'infection diphtéritique.

L'auteur pense que les animaux qui ont résisté se sont auto-immunisés, et la dernière série d'expériences le prouve : d'un bouillon de culture extrêmement virulent, dont 1/10e de centimètre cube tuait un animal normal, il a pu injecter, sans les tuer, jusque 1 centimètre cube, aux quarante-huit animaux infectés dans l'expérience précédente. Puis prenant le sang de ces cobayes, il en a fait un sérum qui, injecté à des animaux normaux, les a immunisés contre la diphtérie.

Ce fait explique l'absence de réaction chez les enfants atteints de rhinite diphtéritique chronique à bacilles très virulents.

M. Vacher (d'Orléans). — **Mastoïde de Bezold opérée in extremis ; guérison.**

Une femme de cinquante ans était atteinte de mastoïdite compliquée d'érysipèle. Température atteignant 40°7. Malgré la gravité du cas, l'auteur opère d'urgence et sauve la malade, grâce, croit-il, à des injections hypodermiques répétées de collargol. L'érysipèle et la fièvre ont disparu progressivement, et les symptômes graves se sont amendés en l'espace de cinq jours.

M. Pugnat (de Genève). — 1° **Contribution à la physiologie de l'amygdale.**

Pour ses expériences, l'auteur s'est servi d'extraits aqueux, glycérinés et hydro-alcooliques d'amygdales fraîches, qu'il a inoculés à des animaux. Contrairement à l'opinion de Masini, il est arrivé à des résultats complètement négatifs et n'a observé aucune action sur les appareils respiratoire, circulatoire et digestif. Ce dernier point a lieu de nous surprendre, puisque l'on pourrait comparer le rôle de l'amygdale à celui des glandes de Peyer qui, elles, ont une action cymatique certaine sur le suc pancréatique.

M. Pugnat a cru intéressant de communiquer ses résultats à l'assemblée et conclut que le rôle de l'amygdale est purement lymphatique.

2° Le même auteur rapporte l'observation d'un cas où le toucher du naso-pharynx a fait disparaître une toux nerveuse due probablement à l'irritation du trijumeau. Il s'est demandé à quoi pou-

Digitized by Google

vait être attribué ce résultat et en a tiré des déductions au point de vue du **traitement de la toux réflexe de la pharyngite granuleuse.** Chez une malade atteinte de cette affection, et toussant jour et nuit depuis douze ans, il a obtenu la guérison complète en badigeonnant le naso-pharynx à la solution iodo-glycérinée. Le traitement a duré deux mois environ.

M. Beco (de Liège) a opéré par la méthode de Caldwell-Luc **trois cas de kystes du maxillaire supérieur,** à contenu séreux, occupant complètement la cavité de l'antre d'Highmore. La guérison fut rapide.

M. de Stella a opéré un cas semblable par la fosse canine, sans contre-ouverture nasale. Il ne s'est pas bien trouvé de ce procédé, car la guérison a été lente et le malade a conservé une fistulette dans la bouche. Le contenu du kyste n'était pas séreux, mais semblait renfermer de la cholestérine.

M. Raoult croit que si l'on a affaire à un kyste dentaire infecté, il est préférable de ne pas ouvrir le sinus et de faire l'opération par la bouche. La ponction déterminera la conduite à tenir.

MM. Blondiau et de Stella, vu l'heure avancée, déclarent s'en rapporter à la publication de leurs communications au *Bulletin officiel.*

M. d'Hoore (de Tournai). — **Otite moyenne purulente avec complication endocranienne et paralysie faciale.**

Les soins ordinaires ne parvenant pas à faire disparaître l'otorrhée, et la paroi postérieure du conduit s'étant abaissée, chez une malade de soixante-dix ans, l'auteur pratiqua l'opération de Stacke. Il y avait un séquestre de la paroi postérieure du conduit. Après enlèvement de ce séquestre, le facial et les méninges étaient à nu. Plastique du conduit suivant le procédé de Kretschmann. Tout rentre dans l'ordre; mais après quelques semaines, il se produit une paralysie faciale, de la surdité verbale qui dura quelques heures à peine, puis le vago-spinal et l'hypoglosse se paralysèrent, sans qu'il ait été permis à l'auteur d'intervenir à nouveau.

M. Cheval regrette que cette intervention n'ait pas eu lieu, car elle était indiquée de façon impérieuse et aurait vraisemblablement sauvé le malade de sa complication endocranienne.

M. de Greift (d'Anvers). — **Note sur un nouveau traitement consécutif à l'opération de Stacke.**

Le traitement boriqué, après les opérations radicales, préconisé

Digitized by Google

par M. Eeman, l'an dernier, a engagé l'auteur à prendre cette voie. Mais il s'est servi, pour ses pansements, de l'eau d'Alibour, qui est une solution de sulfate de zinc et de cuivre, additionnée de camphre et de safran.

Après les opérations de Stacke, il applique des lamelles de gaze imprégnées de ce liquide et renouvelées tous les trois à quatre jours. Ce pansement s'oppose à la production de bourgeons exubérants et l'épidermisation se produit en un temps variant de quatre à six semaines. Dans une série de 23 cas, l'auteur a eu des résultats satisfaisants qui lui font recommander l'eau d'Alibour.

M. le Dr Suarez de Mendoza (de Paris) dépose sur le bureau le manuscrit de sa communication relative à l'**emploi de l'électricité en oto-laryngologie.**

M. le président Beco, avant de clore la réunion, félicite ses collègues de leurs travaux; il espère que, l'an prochain, l'esprit scientifique se manifestera avec autant d'éclat que pendant la session actuelle. Il remercie les organisateurs de la réunion de 1903, à laquelle l'exposition d'instruments et de produits pharmaceutiques a donné un aspect d'activité nouvelle et digne d'éloges.

Le secrétaire général: Dr Delsaux.

REVUE GÉNÉRALE ET ANALYSES

CAVITÉS ACCESSOIRES

Prophylaxie des maladies des sinus *(The prophylaxis of sinus diseases)*, par M. Bryson Delavan.

Depuis ces dernières années, les affections des cavités accessoires du nez sont devenues d'une fréquence désespérante. Elles ne sont pas de celles que l'on peut abandonner aux seules forces de la nature, mais réclament une intervention énergique sous peine des plus graves désordres.

Mieux vaudrait encore les prévenir, ce qui est possible à qui connaît bien les causes prédisposantes de ces affections.

Causes prédisposantes. — Tout ce qui gêne le drainage

Digitized by Google

de la moitié supérieure des fosses nasales; les malformations de cette région, par les troubles congestifs qu'elles entraînent, prédisposent aux sinusites.

Qu'une sinusite aiguë apparaisse dans de telles conditions, d'une part l'attaque sera longue et sévère; d'autre part, au lieu de guérir spontanément, comme cela aurait lieu avec un nez normal, la sinusite devient chronique.

Les déviations de la cloison, les malformations du cornet moyen, les fractures du septum avec déplacement diminuant le diamètre transversal des fosses nasales agissent de la même façon.

A noter encore le catarrhe hypertrophique de la cloison et toutes les déformations du cornet moyen.

Causes occasionnelles. — Elles sont variées. L'inflammation peut survenir au cours de la pneumonie, de la diphtérie, de la rougeole, de la scarlatine, de la fièvre typhoïde, de la variole, de la méningite cérébro-spinale. Elle complique fréquemment la grippe, l'érysipèle de la face. En ce qui concerne cette dernière affection, on peut se demander si elle n'est pas due elle-même aux suppurations intranasales.

Les sinusites peuvent compliquer également les affections chroniques des fosses nasales : ulcère de la cloison, tuberculose des fosses nasales, tumeurs. Quant aux polypes du nez, ils sont le plus souvent la conséquence de sinusites chroniques.

Notons encore comme cause importante la carie des molaires et toutes les interventions intranasales.

On trouve dans le pus de ces sinusites les microbes les plus variés : d'abord et le plus communément, le streptocoque et le staphylocoque, puis le diplocoque de la pneumonie, le pneumobacille de Friedlander, le bacterium coli.

La prophylaxie consistera donc à corriger toutes les malformations nasales et à redoubler d'attention lorsque le malade est atteint d'influenza, principal facteur des sinusites.

Se basant sur le fait que les sinusites reconnaissent pour cause un drainage défectueux, l'auteur pose les règles

Digitized by Google

suivantes de traitement au début d'une affection aiguë sujette à se compliquer de sinusite, la grippe par exemple.

Le traitement local doit, avant tout, ne pas irriter la muqueuse nasale.

On nettoiera donc les cavités nasales avec une solution d'une substance indifférente; nettoyage suivi d'attouchement de la muqueuse à la cocaïne à 4 0/0 pour en amener la rétraction. Dans quelques cas, on se trouvera bien de l'emploi de l'adrénaline.

Le traitement local sera continué au besoin plusieurs jours de suite, durant lesquels le malade gardera la chambre et même le lit. (*Journ. of the Amer. med. Assoc.*, 21 fév. 1903.)

Dr Dieu.

OREILLES

De la valeur de la réaction rhodanique de la salive dans les affections de l'oreille *(Zur Frage der Verwerthbarkeit der Rhodanreaction des Speichels bei Ohrenkrankungen)*, par le Dr Alexander.

En 1900, Muck a trouvé que la quantité de rhodan contenue dans la salive à l'état normal subit des changements dans diverses affections auriculaires. Il a, de plus, démontré que le mucus normal du nez et la sécrétion des glandes salivaires contiennent du rhodan. Jürgens a constaté l'absence de rhodan dans les otites moyennes suppurées chroniques et aiguës; mais il est des cas aigus où la réaction pour le rhodan est positive; cela s'observe notamment dans ceux qui affectent une marche favorable, ou dans les cas subaigus sans phénomènes graves. Cependant, la réaction rhodanique peut être positive, même dans des cas à lésions destructives graves de l'oreille moyenne et du tympan. Ce phénomène, d'après Jürgens, a lieu quand les agents de l'inflammation « passent à travers la cavité tympanique sans provoquer de troubles et qu'ils ne deviennent pathogènes que dans l'antre et la mastoïde ». Jürgens accorde une grande valeur diagnostique même à la présence d'une quantité faible de rhodan dans la salive; si le conduit auditif est rétréci au point de rendre impossible l'examen du tympan, la réaction négative (ou

Digitized by Google

faible) pour le rhodan parle en faveur d'une affection de l'oreille moyenne contre la furonculose; inversement, une réaction positive est l'indice d'une otite externe. Le pronostic même des affections de l'oreille moyenne est, d'après Jürgens, lié à la présence de rhodan dans la salive, car l'apparition de la réaction indique le début de la guérison. Enfin, le même l'auteur a montré que, dans les parotidites avec obstruction du canal de la glande, le rhodan disparaît de la salive.

M. Alexander a recherché la réaction rhodanique dans 85 cas d'affections otitiques. Il s'est servi exclusivement du réactif au perchlorure de fer. Dans une éprouvette, on verse une solution à 10 0/0 de perchlorure de fer, et on y ajoute quelques gouttes d'acide chlorhydrique, jusqu'à l'apparition d'une coloration jaune-citron, après cela, on fait cracher le malade dans l'éprouvette. Lorsque la teneur de la salive en rhodan est normale, on voit aussitôt se produire une couche de coloration rouge vif entre la salive et la solution de perchlorure; par contre, quand le rhodan est en quantité abondante, il se forme une coloration rouge brun, et rouge jaunâtre quand la salive n'en contient qu'une petite quantité. Si la réaction n'est pas très nette dès le commencement, elle devient plus accusée après avoir abandonné l'éprouvette au repos pendant un quart d'heure.

Voici quels sont les résultats obtenus par M. Alexander :

1° Sur 35 cas d'otite moyenne suppurée chronique (traités sans opération ou jusqu'à la cure radicale), dans 6, la réaction pour le rhodan a été positive, dans 18 négative, et dans 4 on n'en a trouvé que des traces; la réaction positive a donc existé dans 29 cas. Sur ces 35 cas, dans 25 l'otite était unilatérale, et dans 10 double; sur les 25 premiers, la réaction positive a été obtenue dans 5 cas, la négative dans 14, et des traces de rhodan dans 6. Sur les 10 cas d'otite suppurée double, on a trouvé des traces de rhodan dans 5 cas, une réaction négative dans 4, et positive dans 1 cas. Dans tous les cas opérés par l'auteur, le rhodan disparaissait complètement de la salive immédiatement après la cure radicale, mais il réapparaissait au bout d'un

Digitized by Google

certain temps, généralement vers la quatrième semaine après l'opération;

2° Sur 20 cas d'otite moyenne suppurée aiguë (cas non opérés ou jusqu'à l'opération), dans 12 le rhodan faisait défaut, dans 6 il n'existait qu'à l'état de traces; dans 2 cas seulement la réaction a été positive;

3° Les cas de périchondrite, d'ostéopériostite mastoïdienne et d'otite externe donnaient toujours une réaction positive; dans les catarrhes aigus de l'oreille moyenne, le rhodan faisait complètement défaut ou il n'en existait que des traces; sur 6 cas de sclérose de l'oreille moyenne, la réaction n'a été positive que dans un seul cas; dans les affections de l'oreille interne, la réaction était tantôt positive, tantôt négative. Les affections de l'oreille externe et de la parotide n'influent pas, paraît-il, sur la teneur de la salive en rhodan, tandis que les inflammations catarrhales aiguës de l'oreille moyenne l'abaissent ou font complètement disparaître le rhodan de la salive.

Une question se pose. Quelles sont les conditions qui tiennent sous leur dépendance la présence de rhodan dans la salive? D'après les recherches de Grober, dans certaines affections générales l'organisme perd la faculté de décomposer complètement les albuminoïdes; il en résulte, comme conséquence, une absence de rhodan dans le sang et, partant, dans la salive. D'autre part, l'organisme peut perdre la faculté de transporter le rhodan du sang dans la salive, ce qui, dans les conditions normales, a lieu par la voie réflexe, sous l'influence de certains nerfs. Dans les inflammations de l'oreille moyenne, la disparition de rhodan dépend sans doute d'une irritation inflammatoire du plexus tympanique, et, comme une inflammation unilatérale, grâce aux ramuscules anastomotiques, retentit sur le côté opposé dans le sens de la sécrétion de rhodan, celui-ci diminue ou disparaît de la salive. Quant à sa réapparition dans la salive après la cure radicale, il faut supposer qu'au moment de la convalescence, le plexus tympanique revient à son état normal, ou bien qu'au bout d'un certain temps, et après la disparition de l'irritation, le côté sain supplée par une activité compensatrice.

Digitized by Google

En s'appuyant sur ses recherches, M. Alexander formule les conclusions suivantes :

1° La réaction rhodanique de la salive a une valeur diagnostique incontestable dans les affections otitiques, car l'absence de rhodan ou sa teneur sous forme de traces parle en faveur d'une affection de l'oreille moyenne;

2° Immédiatement après la cure radicale, il n'existe pas de rhodan dans la salive; il n'y reparaît que dans le courant de la quatrième semaine, ce qui est en même temps un signe de guérison normale;

3° Une destruction bilatérale des plexus tympaniques peut avoir pour conséquence la disparition totale et permanente de rhodan de la salive;

4° Au point de vue pronostic, la réaction rhodanique n'a pas de valeur dans les affections de l'organe de l'ouïe. (*Wiener klin. Wochens.*, 16 oct. 1902, d'après *Rousski Vratch*, n° 6, 1903.)

Dr Trivas.

Contribution à l'étude de la quinine; son action sur l'organe de l'audition *(Beiträge zur Kenntniss der Wirkung des Chinins auf das Gehörorgan)*, par le Dr Wittmaack.

Nous savions que l'intoxication par la quinine pouvait se manifester par une surdité ordinairement passagère, et que cette surdité était d'origine labyrinthique, mais le mode d'action et la localisation du poison nous étaient restés inconnus jusqu'à ce jour. Roosa, un des premiers qui aient fait des expériences sur l'homme, avait remarqué des phénomènes de congestion, mais ses conclusions n'avaient pas été confirmées.

En expérimentant sur des animaux, Kirschner et Ferreri avaient, il est vrai, vu cette congestion se reproduire au niveau du labyrinthe et même aller jusqu'à l'exsudat hémorragique, mais pour peu qu'on tienne compte que les animaux intoxiqués de cette sorte meurent asphyxiés et présentent des troubles respiratoires assez graves pour produire une stase veineuse généralisée, on conviendra que la prétendue action congestive de la quinine ne pouvait être acceptée qu'avec réserves; d'autant plus que pour la

Digitized by Google

rétine, la quinine agit surtout par vaso-constriction. La question méritait donc d'être reprise.

Pour se mettre à l'abri de toute lésion artificielle, Wittmaack n'ouvre la capsule du labyrinthe qu'une fois tout l'organe fixé. Les animaux d'expérience (cochons d'Inde et lapins) sont divisés en deux séries : la première est empoisonnée par des doses massives : tous les animaux meurent par asphyxie; la deuxième reçoit des doses faibles, mais journellement répétées : la mort est plus calme, l'asphyxie et les mouvements de convulsion moins intenses.

Dans la première série, par-ci par-là une nappe de sang dans l'espace péri-lymphatique et entre les faisceaux de l'acoustique; mais, chaque fois, on peut démontrer que le sang provient de l'ouverture artificielle d'un vaisseau lors de la dissection. Aucun exsudat dans l'espace endolymphathique. De petits extravats dans l'épaisseur de la muqueuse de la caisse, et une congestion assez prononcée du labyrinthe et de l'oreille moyenne; fréquemment aussi, un piqueté hémorragique sur la plèvre et le péricarde.

Dans la deuxième série, plus ou presque plus d'exsudats; la congestion est moins prononcée. Le tympan, examiné en pleine intoxication, n'est pas injecté de sang.

Enfin, dans une nouvelle série d'expériences, l'auteur, pour écarter toute stase sanguine artificielle, tue les animaux juste avant l'agonie en leur ouvrant les carotides. Maintenant, tout phénomène de congestion disparaît, et il n'y a plus trace d'hémorragie.

D'un autre côté, l'examen des coupes ne semble pas avoir montré de lésions dans la texture des organes endolymphatiques; la surdité devait donc tenir à des troubles plus éloignés, au delà du labyrinthe. L'amaurose quinique se manifestant par des altérations dans la couche des ganglions, on devait, par déduction, s'attendre à trouver quelque chose du côté du ganglion de Corti.

L'expérience des dernières années a prouvé que, dans la plupart des intoxications, dans pas mal de maladies infectieuses et dans certains états diathésiques comme, par exemple, le diabète, la cellule nerveuse réagit par des

Digitized by Google

modifications de ses corpuscules de Nissl. C'est donc de ce côté que l'auteur a dirigé ses recherches. Dans les cas légers, — animaux sacrifiés quelques heures après l'injection, — il remarque une très grande affinité des corpuscules pour la matière colorante; sur des animaux restant plus longtemps en vie, cette hypercoloration persiste aussi nette, mais déjà le groupement des nodules chromatiques se modifie; au lieu de rester concentriques comme d'ordinaire, ils se pelotonnent et se ramassent en des plaques de plus en plus irrégulières, pour, à la fin, — sur des animaux intoxiqués pendant longtemps par petites doses, — disparaître et se résorber complètement dans une masse protoplasmique diffuse et sans différenciation aucune. Ces phénomènes de chromatolyse ne sont nets qu'autant que la pièce provient d'un animal fraîchement tué.

Les conclusions de l'auteur sont donc très nettes : la quinine au niveau du labyrinthe n'agit pas par vaso-dilatation; son action spécifique s'exerce sur les éléments nerveux du ganglion de Corti. Un tel résultat était, d'ailleurs, à prévoir. L'intoxication quinique générale ne produit-elle pas des phénomènes de paralysie avant d'agir sur la circulation? (*Archiv f. d. ges. Physiol.*, t. XCV.)

Dr Bertemes.

NOUVELLES

Nominations. — Le professeur honoraire conseiller privé de médecine Dr H. Schwartze, d'Halle, a été nommé professeur ordinaire.

Le Dr H. Preysing, auparavant assistant à la clinique des oreilles et du larynx de Rostock, a été attaché comme privatdocent pour l'otologie, la rhinologie et la laryngologie à l'Université de Leipzig.

Distinction honorifique. — Le professeur Körner, de Rostock, a obtenu la croix de chevalier de l'Ordre de la Maison de Mecklembourg.

Le Gérant : R. Chaigneau.

Bordeaux. — Impr. G. Gounouilhou, rue Guiraude, 11.

Digitized by Google

24e ANNÉE. N° 28. 11 JUILLET 1903.

REVUE HEBDOMADAIRE
DE
LARYNGOLOGIE, D'OTOLOGIE
ET DE RHINOLOGIE

PARALYSIE LARYNGÉE PAR LÉSION INTRA-CRANIENNE[1]

Par le Dr J. MOLINIÉ, de Marseille.

Les cas de paralysie laryngée de cause cérébrale sont si peu fréquents qu'il est utile de rapporter les exemples que l'on rencontre, ne fut-ce qu'à titre documentaire. De l'observation qui suit nous déduirons, en outre, une conclusion pratique qui en rehaussera quelque peu l'intérêt.

Observation. — Mme B..., trente-cinq ans, m'est adressée le 22 novembre 1900 par mon excellent confrère et ami le Dr Martin-Raget, d'Arles.

De ses antécédents héréditaires, on sait seulement qu'un frère épileptique est mort accidentellement à vingt ans, en roulant dans un engrenage pendant une crise de mal comitial.

Mme B... n'accuse aucune maladie antérieure. Mariée à vingt-trois ans, a eu en peu de temps cinq enfants qui sont vivants et bien portants.

Dans les premiers jours de 1900, après une vive contrariété, la malade essaie d'attenter à ses jours, et présente des phénomènes d'excitation cérébrale très accentués accompagnés de troubles fonctionnels de la déglutition et de la digestion.

Une grossesse survient à cette époque et se termine par l'accouchement à sept mois d'un enfant emporté au bout de trente jours par une crise de convulsions.

Pendant cette grossesse, la malade constate une chute de cheveux assez appréciable, son caractère se modifie, et sa nature assez douce devient emportée et violente.

1. Travail reçu le 12 juin 1903.

Digitized by Google

La maladie en cours débute par une douleur de la gorge, d'abord peu prononcée puis très intense, existant même en dehors de la déglutition.

En même temps, surviennent des quintes de toux suivies d'expectoration visqueuse, persistant nuit et jour. La voix commence à s'altérer; d'abord dysphonique, elle s'éteint graduellement et aboutit à l'aphonie absolue. Comme l'état général périclite, l'amaigrissement, la toux, la dysphagie, les troubles de la voix forment un ensemble clinique qui en impose pour une tuberculose en voie d'évolution, mais qui ne se traduit cependant par aucun signe stéthoscopique.

A ce moment, la malade m'est adressée pour que je fasse connaître l'état de son larynx.

L'examen du nez et du naso-pharynx ne dénote aucune anomalie. Le pharynx est pâle, sa muqueuse mince; les attouchements et les examens répétés ne provoquent pas de réflexe.

Le laryngoscope donne les renseignements suivants : les cordes vocales sont d'une blancheur éclatante sans aucune trace de lésion; de plus l'orifice glottique présente des dimensions considérables, et cette large ouverture reste immuable pendant la respiration et les efforts de phonation.

Il y a donc paralysie complète des deux cordes vocales et *immobilisation en abduction.*

En dehors de cette constatation, je ne remarque aucune altération.

L'existence d'une tuberculose pouvant être écartée, j'engage mon confrère à porter ses investigations ailleurs, notamment sur la possibilité de troubles hystériques.

Sur ces indications, mon confrère administre à la malade des bromures à haute dose, mais sans résultat favorable; au contraire, elle voit s'ajouter à ses maux une douleur hémicranienne qui, à partir de cette époque, a été le phénomène le plus constant de la maladie. Ultérieurement surviennent des névralgies de la face et des vomissements.

Le *31 mai 1901*, la malade est adressée à M. le professeur Grasset, qui fixe ainsi son appréciation :

1° Syndrome intra-cranien à droite. Paralysie du pneumo gastrique, de l'auditif, du facial, du moteur oculaire externe.

Excitation douloureuse du trijumeau. Yeux à examiner.

2° Syndrome médullaire : abolition des réflexes rotuliens, légère influence de l'occlusion des yeux, marche difficile, pas de douleurs fulgurantes, pas de troubles des sphincters.

Digitized by Google

Spécificité à espérer (accouchement prématuré, chute de cheveux).

Traitement. — Pendant trois mois, grand traitement spécifique mixte. Le premier et le troisième mois faire tous les huit jours une injection de calomel. Chlorate de potasse en gargarisme et en boissons.

Pendant les trois mois entiers Kl à la dose quotidienne et rapidement croissante de 2 à 6 grammes.

Ce traitement, exécuté ponctuellement, n'amène aucune amélioration; l'aphonie est toujours complète, les douleurs de tête très violentes, et les troubles oculaires commencent à se faire sentir.

Le *29 août*, la malade consulte le professeur Truc, qui résume ainsi l'état de ses yeux :

V = Œ. d. 4/50 Hyp. ast. . . . . + 2d
Œ. g. 1/2 . . . . . + 2d

Champ visuel concentriquement rétréci, plus pour les couleurs que pour le blanc.

Œ. g., ne peut être noté.

Œ. d., léger degré d'exophtalmie; signe de Græffe; parésie du droit externe; pupilles contractées à la lumière et à l'accommodation; milieux très éclairables.

Papille floue, à bords limités, de couleur grisâtre, œdématiée; artères centrales très grêles, à peine visibles, veines volumineuses.

Œ. g., pas d'exophtalmie.

Parésie du droit interne; pupilles contractées à la lumière, à l'accommodation, mais plus facilement qu'à Œ. d.; mydriase dans un demi-jour.

Papilles à bords mal limités, couleur grisâtre, artères grêles, veines volumineuses.

Atrophie optique complète d'Œ. d. consécutive à névrite de tumeur.

La malade se rend chez le professeur Grasset, qui diagnostique néoplasme intra-cranien, et conseille comme traitement : cautères à la nuque, héroïne en pilules, cacodylate de soude en solution.

Rien n'a pu enrayer la marche progressive de la tumeur. Tous les phénomènes indiqués plus haut n'ont fait que persister; on a vu survenir, en outre, des crises épileptiformes apparaissant le jour et la nuit, s'accompagnant de perte de connaissance, mais ne laissant pas subsister de contracture.

Non seulement la marche, mais la station verticale sont devenues impossibles, le séjour au lit a été obligatoire. Les douleurs de tête ont encore augmenté d'intensité, sont devenues atroces,

Digitized by Google

continuelles, à peine atténuées par les piqûres de morphine que le Dr Martin-Raget prodigue dans les derniers temps.

Les jambes et les bras s'œdématient, la cécité est absolue et, après cette longue souffrance, la malade expire le 15 février 1902.

Bien que dépourvue du contrôle de l'autopsie, l'existence d'un néoplasme intra-cranien est indubitable. Son siège peut même, par les données cliniques, être précisé avec une quasi-certitude.

Les nerfs craniens ont été successivement paralysés depuis la neuvième paire jusqu'à la deuxième paire inclusivement. Un pareil ensemble symptomatique ne peut être réalisé que par : 1° une lésion du plancher du quatrième ventricule progressant depuis le noyau d'origine du pneumogastrique jusqu'aux tubercules quadrijumeaux ; 2° une lésion de la base du crane détruisant les nerfs craniens à leur émergence des centres.

La première hypothèse est peu admissible, car la destruction des noyaux bulbaires et des voies d'association eût entraîné en peu de temps l'arrêt de la respiration et n'eût pas permis une survie aussi longue que celle qui a été observée. Par contre, l'existence d'une lésion de la base du crâne se trouve démontrée par la progression des troubles paralytiques qui ont frappé successivement le facial, le moteur oculaire externe, le trijumeau, le pathétique et ont atteint une bandelette optique, puis le chiasma. Les troubles oculaires observés doivent, en effet, être placés sous la dépendance d'une lésion plutôt basale que nucléaire de la bandelette et du nerf optique par suite de l'inégalité observée dans l'intensité des symptômes objectifs des deux yeux.

Mais il est un point que nous voulons bien mettre en lumière, c'est que le diagnostic de tumeur péri-bulbaire, qui s'impose avec la force de l'évidence grâce au syndrome clinique, pouvait être sinon affirmé, du moins soupçonné rien que sur la constatation des troubles laryngés.

Digitized by Google

En effet, si nous passons en revue les altérations susceptibles de donner naissance à une paralysie simultanée des deux cordes vocales portant à la fois sur la fonction respiratoire et sur la fonction phonatoire, nous voyons qu'elle n'est guère possible que grâce à une lésion du bulbe.

Une lésion de l'écorce cérébrale ne produit qu'une paralysie d'une corde vocale (directe ou croisée), mais l'existence d'une lésion des deux hémisphères cérébraux n'entraînerait pas une paralysie complète, mais seulement une paralysie limitée à la fonction phonatoire. Elle laisserait subsister les mouvements automatiques. Même résultat pour l'hystérie, qui produit une aphonie pour des sons volontaires, mais qui laisse subsister les cris réflexes et l'oscillation automatique des cordes vocales, synchrone des mouvements respiratoires.

Au-dessous du bulbe, une section des deux pneumogastriques entraînerait les phénomènes que nous avons observés, mais à la sortie du crâne les deux nerfs sont si éloignés, qu'il est exceptionnel qu'une lésion unique les atteigne simultanément. Néanmoins, le fait est possible quoique difficilement réalisable.

En définitive, une lésion du bulbe reste comme la cause la plus habituelle d'une diplégie laryngée, car soit dans les noyaux d'origine, soit au niveau de leur émergence, les nerfs pneumogastriques sont très rapprochés et susceptibles d'être altérés par une même lésion.

La paralysie des deux cordes vocales revêt donc une signification pathologique qui jusqu'ici a été insuffisamment mise en lumière et sur laquelle nous voulons insister pour bien faire ressortir l'utilité du laryngoscope, susceptible d'éclairer un diagnostic intra-cranien comme il révèle une lésion médiastinale.

C'est la notion qui découle de ce travail dont nous pouvons formuler la conclusion de la façon suivante :

Toute paralysie des deux cordes vocales atteignant la fonc-

Digitized by Google

tion respiratoire et la fonction phonatoire doit à elle seule mettre le diagnostic sur la voie d'une altération bulbaire soit primitive, soit secondaire à une lésion de voisinage.

XIVe CONGRÈS INTERNATIONAL
DE MÉDECINE ET DE CHIRURGIE DE MADRID 1903
(SECTION D'OTOLOGIE)[1]

Séance du vendredi 24 avril 1903.

Président : Dr J. Cisneros.

Le Président ouvre la séance en souhaitant la bienvenue à tous les congressistes étrangers dont le concours, espère-t-il, donnera une grande impulsion à l'otologie espagnole.

On approuve par acclamation la liste des présidents d'honneur. Ont été nommés les professeurs Castex, Politzer, Delsaux, Gradenigo, Suñé y Molist, Freudenthal, Belayeff et Schmiegelow. On désigne, comme secrétaires, Suarez de Mendoza, Botella, Poli y Zuñigo.

Président d'honneur : Dr Castex.

M. Poli demande la parole pour qu'il soit donné lecture des communications qui traitent du même sujet.

M. Barajas (de Madrid) donne lecture de son **rapport sur les notions cliniques et anatomo-pathologiques du cholestéatome de l'oreille moyenne.**

Après avoir fait l'historique de l'affection, il parle de la difficulté d'en faire une étude minutieuse par suite de la rareté des cas qui se présentent aux consultations.

Il examine les différentes définitions données par Politzer, Bezold, Schmiegelow, etc.

Il considère que sous le nom générique de cholestéatomes, on a groupé des processus très différents qui ne doivent pas être confondus, et il termine en formulant les conclusions suivantes :

1° Au point de vue de l'anatomie pathologique, on a étudié

1. Résumé du compte rendu des séances rédigé par le Dr Botella, secrétaire adjoint.

Digitized by Google

jusqu'à présent dans l'oreille moyenne deux espèces de productions sous le nom de cholestéatomes : les unes constituées par des masses de détritus granulo-graisseux et purulents, avec quelques écailles d'épithélium kératinisé et quelques cristaux de cholestérine; les autres réellement formées de petites lamelles imbriquées concentriquement comme des peaux d'oignon. Avec le microscope on voit que ces petites lamelles sont formées de grandes cellules plans et de forme polygonale à noyau à peine visible et dont la masse contient une grande quantité de cholestérine.

2° La plus grande partie des cholestéatomes décrits et quelques-uns de ceux récemment étudiés appartiennent au premier groupe.

Ces masses, qu'on peut appeler cholestéatomateuses et qui seraient mieux désignées sous le nom de purulentes dégénérées, d'épidermoïdes, etc., d'après leur constitution ou leur origine, n'appartiennent pas aux vrais cholestéatomes et on doit établir une distinction entre eux pour qu'il n'y ait pas confusion.

3° On ne doit pas non plus regarder comme cholestéatomes les masses constituées par stratification de cellules épithéliales kératinisées qui se produisent à la suite d'inflammations de la caisse et de la membrane et forment des productions cornées et kératinisées et jamais de vrais cholestéatomes.

4° Le cholestéatome doit être regardé comme un endothélium perlé ou non, dont les cellules se sont chargées de cholestérine par sécrétion ou par dégénérescence de sa masse protoplasmique.

5° Mettant de côté les causes d'erreur exposées plus haut, on ne doit regarder comme vrais cholestéatomes de l'oreille moyenne que ceux formés par des cellules endothéliales superposées, formant boules dans certaines occasions, dont quelques-unes ont un noyau à peine apparent de substance chromatique et dont le protoplasma renferme une grande quantité de cholestérine.

6° La presque totalité des cholestéatomes de l'oreille décrits dans les livres et les revues appartiennent au premier groupe.

7° Toute apparence de formations cholestéatomateuses dans l'oreille moyenne doit être l'objet d'un examen anatomo-pathologique minutieux pour en déterminer la nature. Ainsi seulement se fera l'accord entre la clinique et l'anatomie pathologique, et on cessera de regarder comme cholestéatomes des masses qui en ont l'aspect clinique, mais qui en diffèrent, en réalité, au point de vue anatomo-pathologique.

8° Ces néoplasies sont malignes puisqu'elles produisent dans l'os la raréfaction bientôt suivie de la perforation avec toutes ses conséquences.

Digitized by Google

9° Les interventions doivent être aussi étendues que possible pour détruire complètement le processus morbide.

10° Dans le cas d'ouverture de la cavité attico-antrale, il faut laisser la cavité ouverte le temps nécessaire pour surveiller toute récidive.

M. Villa (de Madrid) propose que le mot cholestéatome disparaisse de l'otologie, comme il a disparu de l'anatomie pathologique, puisqu'il ne s'agit pas d'une tumeur, mais d'une dégénérescence cellulaire comme est la cholestérine. Seul le lipome porte ce nom parce que normalement il est composé d'un tissu, le tissu adipeux, qui en proliférant donne son origine au lipome. En vertu de ceci, si le concept clinique ne s'y oppose pas, Villa désire que le mot cholestéatome soit supprimé, pour éviter que des produits si différents telles que des masses caséo-purulentes ou bien des formations épithéliales kératinisées et le vrai endothélium cholestérique ne soient confondus sous le même nom.

M. Suñé y Molist (de Barcelone) approuve le Dr Villa et dit que la terminaison *oma* signifie tumeur et que le cholestéatome ne l'est pas réellement. Il propose, puisqu'il s'agit d'une production hyperépithéliale et épidermique, de la nommer, comme l'a fait Duplay, kératose otique.

M. Botella (de Madrid) se range à l'opinion de Villa et ajoute que, parmi les rares cas observés par lui, ayant l'aspect clinique du cholestéatome classique avec destructions osseuses considérables, l'analyse microscopique démontra que ces masses blanches étaient formées de cellules imbriquées de type corné, sans noyau et entourées d'un magma formé par des produits de dégénérescence sans trace de cholestérine, le tout constituant une masse compacte, mais non une véritable tumeur.

M. Segura (de Buenos-Ayres) dit qu'il y a deux sortes de cholestéatomes, l'un congénital, primitivement engendré dans l'intérieur de l'oreille moyenne avec intégrité de la membrane tympanique et duquel, malgré sa rareté, il a pu observer un cas; l'autre produit par l'introduction du tissu épidermique du conduit à travers les perforations tympaniques dans l'oreille moyenne, de nature infectieuse et s'accompagnant de produits de dégénérescence et de suppuration.

M. Botey (de Barcelone) dit que ce que nous entendons par cholestéatome ayant un aspect clinique défini, il ne voit pas la nécessité de changer des dénominations qui nuisent toujours à la clarté en produisant une confusion inutile, puisque depuis longtemps le mot cholestéatome a une valeur conventionnelle.

M. Forns (de Madrid) dit qu'on doit employer un mot propre pour s'entendre sans conventions avec les anatomo-pathologistes.

D'après lui, il existe un endothélium qui se développe aux dépens de l'endothélium du tympan, de l'attique et de l'antre, et dont il a parlé au Congrès de Barcelone de 1899. Il en ignore la provenance, bien qu'il soupçonne qu'il vienne de la fosse moyenne par invagination de la dure-mère.

Digitized by Google

Il existe des hyperkératoses très fréquentes par greffe de la peau du conduit dans les régions normalement recouvertes d'endothélium et qui dégénèrent sous l'effet d'une infection locale. Quand l'épidermisation de l'attique ou de l'antre ne s'enflamme pas ou ne s'accroît pas outre mesure, il y a guérison de la lésion initiale.

On doit rejeter le nom de cholestéatome et accepter celui d'endothélium dans les rares cas où il existe réellement et celui d'hyperkératose septique pour les cholestéatomes vulgaires.

M. Politzer (de Vienne) répond que dans sa longue pratique, il n'a pas vu un seul cas d'endothélium de l'oreille moyenne, bien qu'il croie à leur existence pour les cas qui ont été rapportés dans la littérature médicale. Dans le principe il s'est opposé à l'adoption du terme cholestéatome comme le trouvant impropre. Cliniquement, c'est un processus d'hypergenèse de l'épithélium cutané du conduit auditif qui se greffe et prolifère sur la muqueuse de la caisse, de l'attique et de l'antre mastoïdien, dans les cas où il existe une vaste perforation de la membrane du tympan et, particulièrement, quand il y a obstruction de la membrane de Schrappnell, coïncidant avec des états catarrheux de la trompe d'Eustache, qui finit par s'obstruer complètement.

Séance du 25 avril 1903.

Président d'honneur : M. le professeur Politzer.

M. Castex donne lecture de sa communication sur **les causes de la surdi-mutité,** dont voici le résumé.

La recherche des causes de la surdi-mutité est un problème dont la solution est encore incomplète. Il rend un hommage d'admiration et de respect à l'espagnol Pedro de Ponce, à qui appartient le mérite d'avoir perfectionné, en Espagne, au XVIe siècle, l'art d'instruire les sourds-muets.

Le mémoire du Dr Castex est basé sur un ensemble de 838 sourds-muets examinés à l'Institution nationale de Paris, à des consultations particulières et à l'Institution nationale des sourdes-muettes de Bordeaux.

On est souvent mal renseigné par les parents, qui craignent d'avouer leurs tares familiales ou se font illusion sur l'état réel de leur enfant.

Avant de rechercher les causes, il importe de bien reconnaître la surdi-mutité en la distinguant des états similaires (retard dans le développement du langage, surdi-mutité, surdités psychiques, surdi-mutité hystérique).

Il y a lieu de séparer, pour la recherche des causes, les cas de surdi-mutités congénitales ou acquises. L'analyse des observations

Digitized by Google

et l'ensemble des statistiques montrent que l'infirmité est plus souvent congénitale qu'acquise.

Surdi-mutités congénitales. — 1° *Influence du sexe :* L'infirmité se montre plus fréquente dans le sexe masculin que dans le sexe féminin.

2° *Nationalité :* Elle est en plus forte proportion dans les régions montagneuses de l'Europe (Alpes, Carpathes, Pyrénées) que dans les pays plats.

3° *Age des parents :* Ne paraît pas avoir une grande influence.

4° *Consanguinité des parents :* Son influence a été signalée dès longtemps (versets du *Lévitique*, XVIII) et bien étudiée par Prosper Menière (1856). D'après ses observations personnelles, un sourd-muet sur dix est issu de parents consanguins. Des causes occasionnelles (méningite, etc,) peuvent s'ajouter à la prédisposition par consanguinité pour réaliser l'infirmité. La consanguinité semble réagir en additionnant les tares qui existent chez les géniteurs.

5° *Hérédité :* La transmission directe des père et mère à leurs enfants se produit assez rarement. La transmission indirecte des grands-parents aux petits-enfants est cinq fois moins fréquente encore. L'infirmité peut sauter une ou plusieurs générations. On est moins fixé sur l'influence de la surdité sans mutité chez les ascendants.

6° *Influence de la syphilis :* Elle est démontrée par l'ensemble des caractères révélateurs de l'hérédo-syphilis chez un certain nombre d'enfants, par la multiléthalité qui sévit sur leurs collatéraux et par les renseignements quelquefois obtenus des parents.

7° La *tuberculose,* le *rachitisme,* le *saturnisme* et surtout l'*alcoolisme* des ascendants jouent un rôle incontestable.

8° Des *accidents au cours de la grossesse* peuvent être incriminés (maladies infectieuses de la mère, chutes, émotions diverses).

9° L'ensemble des autopsies montre l'importance dominante des *lésions labyrinthiques, cérébrales, bulbaires,* qui sont en outre plus souvent congénitales qu'acquises.

Surdi-mutités acquises. — 1° Les *affections des méninges et du cerveau* sont la cure la plus ordinaire de la surdi-mutité acquise, que l'infection se propage secondairement à l'oreille ou qu'elle reste confinée aux centres auditifs. La méningite cérébro-spinale agit fréquemment. La surdité par méningite apparaît d'ordinaire dès le troisième et le quatrième jour de la maladie.

2° Les diverses *maladies infectieuses* jouent un rôle important. Parmi les plus nuisibles, on note : la rougeole, la scarlatine, les

Digitized by Google

oreillons, la diphtérie. Puis viennent avec une influence moindre : la variole, la fièvre typhoïde, les broncho-pneumonies et pneumonies, la coqueluche, l'influenza, la varicelle, l'érysipèle, l'impaludisme, l'ostéomyélite. Ces infections agissent en produisant une otite moyenne ou en frappant d'emblée les centres auditifs.

3° Les *otites moyennes suppurées* sont une cause relativement rare, parce qu'elles ne déterminent pas une surdité grave. Elles sont dangereuses surtout par la propagation de l'infection à l'oreille interne.

4° La présence de *tumeurs adénoïdes* dans le cavum ne paraît guère plus fréquente chez les enfants sourds-muets que chez les entendants-parlants.

5° *Divers accidents* doivent figurer dans l'étiologie de la surdimudité (chutes sur la tête determinant des fractures du crâne, des hémorragies labyrinthiques, des méningites traumatiques : explosions de la foudre, coups de soleil, empoisonnements, frayeurs).

6° Le sourd-muet est dans l'impossibilité de s'approprier le langage par l'audition et l'enfant devenu sourd oublie les mots appris.

Castex termine par les conclusions suivantes :

Dans la recherche des causes il faut attacher peu d'importance au dire des parents et à ces circonstances banales qu'on trouve dans les antécédents de presque tous les enfants normaux.

Toutes les conditions qui amoindrissent l'organisme et notamment le système nerveux (mauvaise hygiène, unions consanguines, syphilis, alcoolisme, accidents au cours de la grossesse, etc.) peuvent déterminer la surdi-mutité congénitale, ce en quoi l'organe auditif se montre particulièrement fragile. Et ce qui frappe les organes auditifs profonds (méningites, infections, traumatismes) entraîne la surdi-mutité acquise. En tout cas, cette infirmité est occasionnelle et faiblement héréditaire. C'est ce qui peut encourager la thérapeutique préventive que nous devons lui opposer.

M. Forns dit que les causes de la surdi-mutité sont des otopathies dont les plus mal étudiées sont celles de l'oreille interne et des centres nerveux. Il ne trouve de cas congénitaux que parmi ceux qui ont été mal étudiés. ' considère qu'on prend pour cause de curieuses coïncidences et il croit ı'on doit demander aux gouvernements de permettre l'autopsie de tous es sourds-muets qui meurent dans les asiles.

Il ajoute que les rhinopathies des nourrissons sont des causes bien douteuses, puis chez les embryons de trois mois la caisse ne contient pas de nagma.

Digitized by Google

D'après lui, les végétations adénoïdes sont beaucoup plus fréquentes que ne le croit Castex.

M. Botey croit que la consanguinité comme cause de surdi-mutité n'est pas suffisamment prouvée, puisque pour améliorer les races animales on pratique l'union entre frères, oncles, cousins et même parents et enfants. En réalité, les produits de la conception dégénèrent et les tares s'aggravent.

Il est d'avis que la surdi-mutité est plus souvent acquise que congénitale. Dans les deux cas, il s'agit presque toujours de lésions labyrinthiques, dans lesquelles une méningite atténuée a envahi l'oreille interne, détruisant les terminaisons épithéliales du nerf acoustique dans le labyrinthe.

M. Poli (de Gênes) est certain, d'après ses observations, que la plus grande partie des cas de surdi-mutité est d'origine acquise, et que cette lésion se produit surtout dans les premiers temps de la vie extra-utérine.

Il existe, évidemment, des causes prédisposantes (syphilis, alcoolisme, etc.); mais il faut qu'il y ait nécessairement une cause déterminante infectieuse, localisée dans les méninges et principalement dans le labyrinthe. Les végétations adénoïdes, fréquentes chez les sourds-muets, doivent être regardées comme un terrain favorable au développement de l'infection déterminante.

Il est d'avis avec Forns que l'étiologie est encore bien incomplète et que le médecin spécialiste dans les asiles devrait avoir le droit, non seulement de soigner les sourds-muets, mais aussi de pouvoir pratiquer les autopsies.

Il pense qu'un vote de l'assemblée, dans ce sens, serait opportun.

M. Chavannes (de Lyon) dit avoir rencontré plus de cas de surdi-mutité acquise que congénitale. D'après lui, la consanguinité est inoffensive si la famille est saine.

M. A. de Lins (de Kieff) fait une objection à M. Castex au sujet de son opinion sur la plus grande fréquence de la surdi-mutité congénitale. Il trouve qu'il manque une base solide à son affirmation. Quand on se trouve en présence d'enfants sourds-muets, le plus souvent on manque de renseignements précis pour établir la cause de la maladie. On n'a d'autres renseignements que ceux de l'amnésie. Le plus souvent les parents croient que l'affection de l'enfant est congénitale et ce n'est qu'en insistant fortement qu'on apprend que l'enfant a jadis eu des convulsions auxquelles on n'avait pas attaché d'importance. D'après lui, la syphilis est aussi une cause fréquente de surdi-mutité.

M. Castex admet qu'on peut exagérer l'influence des unions consanguines ; mais d'après les statistiques, on peut la regarder comme une cause importante.

D'après les statistiques on peut admettre la supériorité numérique de la surdi-mutité congénitale.

Bien que les autopsies ne soient pas nombreuses pour élucider la question, il faut cependant en tenir compte, puisqu'on en a déjà publié 153 résultats.

Digitized by Google

M. Gutzmann (de Berlin) donne lecture d'une communication sur **la respiration des sourds-muets lorsqu'ils parlent.** Il présente plusieurs graphiques de ses observations et il tire les conclusions suivantes :

1° Les sourds-muets de naissance instruits par la méthode orale parlent en exagérant les mouvements de l'articulation et de la respiration.

2° Les mouvements de la respiration en parlant présentent les symptômes de l'ataxie, ils manquent de l'habile coordination.

3° La fausse respiration fait une fausse production de la voix. C'est important pendant la période de puberté.

4° Il ne suffit pas d'exercer la respiration seulement au commencement de l'instruction des sourds-muets : il est absolument nécessaire que ces exercices soient faits aussi pendant tout le temps que l'enfant sourd-muet reste dans l'institut.

5° Il est possible de corriger ces fautes par des exercices de la respiration.

M. Poli (de Genève) donne lecture de sa communication sur **la diffusion endocranienne des processus otitiques tuberculeux.**

Pour cette étude, l'auteur se base sur les cas de deux enfants morts d'infection tuberculeuse étendue et présentant en même temps une ostéite du temporal gauche.

Chez l'un, il ne trouva pas de lésion tuberculeuse dans l'intérieur du crâne ; chez l'autre, il constata la présence de trois gros tubercules du lobe cérébral correspondant au côté de l'oreille malade.

D'après l'examen histologique, on voit que le feuillet externe de la dure-mère est seul atteint.

Le sinus pétro-supérieur et le sinus latéral, en raison de leur situation, sont souvent le siège d'une thrombose plus ou moins étendue.

L'auteur pense que dans le cas de lésion du feuillet interne de la dure-mère, il s'agit surtout d'une infection mixte par les sinus.

Ses nouvelles recherches sur les processus tuberculeux ne font que confirmer ce qu'il avait déjà dit sur la localisation des lésions ou feuillet externe. D'après lui, les sinus de la dure-mère ne sont pas un dédoublement de celle-ci, mais doivent être regardés comme faisant partie de la couche externe de ses membranes. Considérant que la couche interne de la dure-mère fait obstacle à la diffusion du processus, on doit regarder comme rares les lésions tuberculeuses endocraniennes à point de départ auriculaire : la

Digitized by Google

fréquente coexistence de tels processus doit être envisagée comme des faits indépendants et comme des manifestations de la circulation générale. Les faits notés par Kessel et Körner le prouvent suffisamment.

Il présente plusieurs préparations microscopiques venant à l'appui de son opinion.

M. Quevedo (de Mexico) donne lecture de sa communication sur la **ponction réglée de l'antre mastoïdien.** Méthode de précision pour la pratiquer. Ses applications utiles aux lésions auriculo-mastoïdiennes et spécialement à l'irrigation et au drainage dans les otites moyennes avec otorrhée persistante.

Dans les otites moyennes à suppuration rebelle, Quevedo a eu recours à l'irrigation et au drainage par l'antre et les cellules mastoïdiennes. Pour ce il a été pratiqué dans l'apophyse une perforation de 3 à 4 milimètres de diamètre dirigée vers l'antre. Cette méthode lui a donné d'excellents résultats. Il se sert d'un appareil spécial muni d'un goniomètre qui lui permet d'atteindre sûrement l'antre.

M. Forns pense que le procédé de Quevedo n'est pas pratique : 1° parce qu'il n'y a pas deux apophyses semblables; 2° parce que les affections aiguës guérissent souvent seules et que les affections chroniques sont du ressort de la chirurgie.

M. Segura est opposé au procédé de Quevedo, qu'il regarde comme un pas en arrière dans la marche de la chirurgie auriculaire.

M. Cisneros trouve le procédé intéressant et curieux, mais peu pratique.

M. Quevedo affirme de nouveau l'innocuité et la facilité de son procédé qu'il a mis en pratique plus de trente fois.

Séance du 27 avril.

Président : Professeur Gradenigo.

Le professer Politzer (de Vienne) donne lecture de sa communication sur l'**anatomie pathologique et le diagnostic des processus adhésifs de la caisse du tympan.**

Après avoir lu sa communication, le professeur Politzer montre différentes préparations et coupes du temporal qui démontrent ce qu'il a exposé antérieurement et qu'il explique par des reproductions de ces préparations.

Il montre ainsi neuf cas différents.

Le diagnostic de ces lésions est facile quand il s'agit d'adhérences

Digitized by Google

de la caisse et du tympan, mais quand celles-ci vont de l'attique à l'antre, le diagnostic ne peut être établi que par l'examen acoustique.

Les adhérences siégeant au-dessous du marteau sont visibles avec le spéculum de Siegle, surtout si l'on a fait une insufflation préalable.

Les adhérences par cicatrisation présentent des aspects variés : parfois le tympan est ondulé ou parsemé de petites fossettes.

Dans les cas où il se forme une espèce de septum, l'air ne peut pas passer à travers la trompe.

Au sujet du traitement, le professeur Politzer dit que la section des adhérences donne parfois de bons résultats, mais incertains, et que, par suite, il ne peut pas donner aux malades des espérances qui pourraient être trompeuses.

M. Segura (de Buenos-Ayres) félicite chaleureusement le professeur Politzer de son brillant rapport. Il croit que dans cette question des adhérences le point important est leur siège : le diagnostic n'est pas facile quand elles siègent haut et que les osselets sont immobiles. Il demande à Politzer si les insufflations et le massage sont de quelque utilité dans l'ankylose très prononcée.

M. Moure (de Bordeaux) dit que le traitement doit dépendre de la lésion, de son ancienneté et surtout de l'état de l'oreille interne. La section des synéchies et la résection des osselets ne donneront de bons résultats que lorsque l'oreille interne sera en bon état.

M. Politzer répond à M. Segura que les ankyloses de l'étrier sont très difficiles à diagnostiquer, la plupart du temps on ne peut que supposer leur existence.

Le massage et les insufflations donnent souvent des résultats excellents, bien que passagers. Le massage journalier devient nul. Il faut des alternances de repos dans le traitement.

La résection des osselets, comme l'a dit M. Moure, est avantageuse dans des cas déterminés.

M. Forns (de Madrid) donne lecture de sa communication sur les **terminaisons nerveuses dans la membrane du tympan et dans la muqueuse de la caisse.**

Les recherches auxquelles s'est livré l'auteur, pour éclaircir cette question encore peu connue, lui ont donné les résultats suivants, relativement à l'innervation tympanique.

1° Près du cadre du tympan existe un plexus annulaire excentrique renfermant des tubes nerveux assez gros, les uns avec myéline, les autres sans myéline, qui se dichotomisent et engendrent des ramifications plus ténues, également excentriques, la

Digitized by Google

plus grande partie n'étant pas récurrentes et quelques-unes se dirigeant vers le centre.

2° Ce plexus est sous-épithélial. Les terminaisons, très ténues, s'étendent parallèlement à la surface et toujours au-dessous des cellules épithéliales.

3° Dans un plan plus profond sus-jacent du tissu fibreux du toit tympanique et suivant en général la même direction irradiée des interstices du tissu conjonctif fibreux, on rencontre un plexus terminal de ramuscules variqueux, constitué par l'entrecroisement de nombreux cylindres axes et qui prend l'aspect d'un filet s'étendant sur tout le tympan et plus riche à la périphérie qu'au centre. Ces ramifications sont variqueuses et granuleuses, très ténues et très délicates, et c'est d'elles qu'émergent les derniers filets qui sont aussi variqueux et ont l'aspect spécial des fibrilles terminales.

4° Ce plexus est sous-épithélial dans tout le tympan et rappelle par son aspect le plexus superficiel de la cornée tout en étant plus fin et plus délicat.

5° Dans le revêtement fibreux tympanique il n'y a pas de plexus nerveux bien qu'on y voie pénétrer une petite ramification.

M. Forns a également étudié les terminaisons nerveuses dans la membrane du tympan. Il a communiqué cette étude à la section d'anatomie de ce Congrès et en voici les résultats :

Il existe deux plexus nerveux, un périphérique circulaire, contigu à la marge tympanique, et l'autre très délicat, sous-épithélial, à la face interne, beaucoup plus ténu et plus fin que le plexus superficiel de la cornée, avec des terminaisons toujours sous-épithéliales en dedans du revêtement fibreux sans que pourtant on observe autre chose dans celui-ci que des fibrilles perforantes.

Ceci explique la tolérance du tympan pour les bouchons de cérumen ou autres corps étrangers, et démontre pourquoi la douleur est si vive dans le cas d'abcès de la caisse.

Enfin, ceci nous apprend que l'anesthésie tubaire pourra se réaliser par la voie tubaire.

M. Politzer félicite l'auteur de son intéressante communication, mais ajoute que la question a encore besoin d'être étudiée.

M. Gradenigo réclame la priorité sur la question pour son compatriote le docteur Calamida.

Digitized by Google

Séance du 28 avril.

Président : Suñé y Molist (Barcelone).

M. Segura (de Buenos-Ayres) lit sa communication sur l'**oblitération de la trompe d'Eustache.**

La principale fonction de la trompe étant de maintenir une aération constante de la caisse, cette fonction devient inutile si le tympan n'existe plus.

D'autre part, le manque de pression dans la caisse facilite l'entrée des produits septiques par la trompe. C'est surtout ce qui a lieu dans les cas de cure radicale où on rencontre une sécrétion persistante qui prolonge le traitement.

Ces faits lui ont donné l'idée de pratiquer l'oblitération de la trompe.

Cela peut se faire dans certains cas, après guérison du processus septique de la caisse; c'est le seul moyen d'assurer une guérison définitive.

Technique. — Au delà du pavillon et de la portion cartilagineuse, les parois de la trompe sont toujours en contact, son ouverture étant virtuelle; il suffira donc de cautériser un point quelconque à l'union des parois pour obtenir l'oblitération.

Il faut rejeter les agents chimiques et leur préférer le galvanocautère.

La réaction est minime et les résultats satisfaisants. Il prie ses confrères d'employer ce procédé pour juger d'après l'usage s'il est avantageux.

M. Forns propose l'électrolyse ou la cautérisation chimique au niveau de l'isthme.

M. Barajas croit opportune l'oblitération de la trompe : mais, à son avis, elle doit se pratiquer par son embouchure dans la caisse. Le procédé de Segura est plus acceptable que l'électrolyse, qui nécessite plusieurs séances.

M. Portela croit que s'il y a lieu de pratiquer l'oblitération de la trompe, ce doit être dans toute son étendue, ce qui est difficile à obtenir.

M. Botella trouve la question très intéressante, mais pense, contrairement à M. Forns, que l'oblitération doit être produite au niveau de l'orifice pharyngé, car, autrement, on aurait un diverticule favorable aux foyers microbiens pouvant infecter les parties voisines.

M. Forns conteste qu'une occlusion de l'ouverture pharyngée puisse produire une salpingite chronique.

M. Compaired félicite M. Segura de son heureuse idée. Il pense qu'en effet, l'infection transmise par la trompe retarde l'épidermisation dans

Digitized by Google

l'opération de la cure radicale. D'après lui, l'oblitération devrait être le temps complémentaire de cette opération.

M. Segura répond que l'oblitération de la trompe à son orifice auriculaire n'est praticable dans le cas de cure radicale que parce que le tympan n'existe plus. Il ne pense pas que l'oblitération favorise la formation du cholestéatome.

Quant au point où doit se pratiquer l'oblitération, il croit que c'est à l'orifice pharyngé puisqu'il s'agit d'éviter les causes d'infection de la caisse d'origine naso-pharyngienne.

M. Castañeda lit une communication sur la **cellulite de l'écaille du temporal.**

BOSTON MEDICAL LIBRARY JUN 21 1904

M. Forns dit que M. Suñé et lui ont déjà traité cette question au premier Congrès espagnol d'otologie. Récemment, il a vu un cas avec lésions très étendues qui a été opéré après avoir déjà subi plusieurs interventions chirurgicales.

Il existe une forme très fréquente de périostite simulant l'ostéite et qui guérit par une incision profonde de la peau du conduit depuis la marge du tympan jusqu'à l'union des portions cartilagineuses et osseuses.

M. Suñé dit que ces cellulites, limitées à l'écaille, sont assez fréquentes dans l'enfance par suite de la disposition aérolaire périantrale : elles paraissent survenir à la suite de suppurations osseuses, d'antrites...

Il est d'avis, dans ces cas, d'avoir recours à l'ostéotomie et au curettage, en agissant suivant les circonstances. Chez les enfants, très souvent la guérison de ces cellulites peut avoir lieu sans intervention sur l'os, le pus se chargeant de perforer la corticale externe. Mais cela n'arrive que dans les cas aigus.

M. Chavanne (de Lyon) donne lecture en son nom et au nom du Dr Lannois d'une communication sur l'**étiologie de la surdi-mutité; notes d'après 325 cas personnels.**

Ces observations se répartissent ainsi : surdi-mutité congénitale, 117; acquise, 152; à date d'apparition incertaine, 56. Sur ce nombre, on comptait 199 garçons et 126 filles. Sur les 152 cas de surdi-mutité acquise, la cause certaine a pu être connue 98 fois : au premier rang étiologique figurent la méningite, 34 fois, et les convulsions, 17 fois; puis vient la rougeole, 18 fois. Viennent ensuite : l'otite moyenne purulente, 7 fois; les chutes sur la tête, 5 fois; la scarlatine, 4 fois; la coqueluche, 3 fois; des accidents nerveux indéterminés, 3 fois; la syphilis héréditaire tardive, 3 fois; la diphtérie, 2 fois; les oreillons et la fièvre typhoïde, 1 fois. Dans les cas congénitaux, les causes rencontrées ont été : l'hérédité similaire, 2 fois; la dégénérescence des parents, 18 fois; la syphilis

Digitized by Google

héréditaire, 8 fois; l'alcoolisme chronique ou aigu (conception en état d'ivresse), 17 fois; les accidents de la grossesse ou de l'accouchement, 10 fois. La consanguinité n'a aucune espèce d'action en tant que consanguinité : si la famille est saine, l'union de deux de ses membres est une bonne opération d'élevage; c'est évidemment une mauvaise opération s'il s'agit d'une famille tarée.

Séance du 29 avril.

Président : Dr Cisneros.

M. Botey lit son rapport sur le **traitement consécutif aux opérations endo-auriculaires.** (V. *Revue*, n° 22, 30 mai 1903.)

Le Dr Cisneros adresse à M. Botey des félicitations pour son excellent travail.

M. Suarez de Mendozá (de Paris). — **Présentation d'instruments :**

1° Pinces pour les corps étrangers et les polypes de l'oreille;

2° Instruments pour le traitement des adhérences de la trompe d'Eustache;

3° Un protecteur-trépan;

4° Un masseur du tympan à pression manométrique graduée;

5° Un énéma-syphon à double courant;

6° Un nécessaire électrique pour l'oto-rhino-laryngologie;

7° Une gouge automatique mue par un tour pour enlever, par les voies naturelles, les exostoses de l'attique ou du conduit;

8° Un appareil spécial pour la désinfection des instruments.

M. Barbera (de Valence) lit une communication sur **un cas de surdi-mutité grippale.**

M. Suñé dit que la forme grippale labyrinthique est très rare. La grippe produit plus souvent de graves otites suppurées qui finissent par guérir sans amener de surdité. Il pense qu'il s'agissait peut-être d'une labyrinthite de Voltolini. Il considère ce cas comme exceptionnel.

M. Suarez de Mendoza, dans la première grande épidémie de grippe, a eu l'occasion d'observer un cas analogue à celui de Barbera. On se rappelle que, dans cette épidémie, les complications auriculaires du côté de la caisse et de la mastoïde furent très fréquentes.

Il eut l'occasion de voir un malade atteint de névrite optique double et de surdité. Il guérit après quatre mois de traitement par les injections de pilocarpine et les mercuriaux.

Digitized by Google

M. Perez Moreno (de Madrid) lit une note sur un **appareil pour le traitement des otorrhées.**

M. Forns propose de rendre obligatoire dans tous les pays l'enseignement de l'otologie. Sa proposition est adoptée à l'unanimité.

M. Barbera demande qu'on fasse en Espagne une statistique générale et détaillée sur les sourds-muets.

MM. Forns et Bossio présentent un travail sur l'**histologie des polypes de l'oreille.**

M. Cisneros prononce un discours de remerciement pour prendre congé des Congressistes étrangers. La séance est levée et la clôture des travaux de la session prononcée.

Dr G. Dupond.

REVUE GÉNÉRALE ET ANALYSES

BOUCHE ET PHARYNX BUCCAL

Infection buccale d'origine dentaire *(Mouth infection due to natural teeth)*, par D. D. Smith, de Philadelphie.

La preuve de l'origine dentaire des infections buccales et d'autres affections du tractus digestif et du système nerveux n'est plus à faire. Il n'est pas de bouche qui ne contienne une dent malade, et c'est par l'asepsie de la cavité buccale que l'on doit commencer le traitement de la plupart des maladies.

Non seulement la tuberculose, mais certaines affections de l'estomac, des reins et du système nerveux peuvent être améliorées ou guéries par l'hygiène de la bouche.

Or, la carie dentaire peut être guérie, puisqu'on sait qu'elle est due primitivement à l'action des acides de fermentation. Le traitement consiste donc à enlever toutes les concrétions, tous les dépôts calcaires, et par là même toutes les colonies bactériennes qui croissent à la surface des dents. Les poudres et autres ingrédients sont insuffi-

Digitized by Google

sants. C'est à la main, avec des instruments spéciaux, qu'il faut nettoyer les faces linguales palatines des dents, ainsi que les espaces interdentaires. On pratiquera ce nettoyage de la bouche deux ou trois fois par semaine pendant un mois. Traitées de cette façon, les dents sont placées dans les meilleures conditions pour prévenir la formation de produits septiques. La carie s'arrête, les gencives se raffermissent. Il n'est pas jusqu'à la denture et à l'émail qui ne subissent d'amélioration.

Parallèlement à l'état dentaire, on voit diminuer la dyspepsie, le nervosisme. L'appétit revient.

L'auteur cite le cas d'une femme, mère de cinq enfants, qui, ayant suivi ce traitement pendant ses grossesses, a non seulement conservé toutes ses dents, mais les a conservées intactes. (*Philadelphia med. Journ.*, 4 avril 1903.)

Dr Dieu.

L'angine de Vincent et ses complications *(Ob anguinié Vincenta i eja oslojnenijach)*, par le Dr Ivanov.

De toute une série de cas rapportés par l'auteur, il ressort que, comme complications de l'angine de Vincent, on observe le plus souvent des érythèmes polymorphes et des douleurs articulaires; l'albuminurie, des abcès et l'appendicite sont relativement rares et n'ont été signalés, jusqu'à présent, que dans des cas isolés. En dehors du bacille de Vincent, on trouve encore, dans les sécrétions des muqueuses, des streptocoques qui seraient probablement la cause de ces complications. Celles-ci revêtent surtout un caractère grave là où la stomatite et les lésions de la langue sont plus ou moins prononcées. (*Med. Obozr.*, n° 2, 1903.)

Dr Trivas.

NEZ ET PHARYNX NASAL

Présence du bacille diphtérique dans le coryza atrophique *(The presence of diphteria bacilli in atrophic rhinitis)*, par M. J. Odery Simes.

L'auteur a fait l'examen bactériologique de 23 cas de coryza atrophique. La moyenne des malades examinés était âgée de vingt-deux à vingt-cinq ans, et la durée moyenne

Digitized by Google

de l'affection remontait à sept ans. Dans 75 0/0 des cas, le sens de l'odorat avait disparu, et l'ozène était très sensible. Vingt fois l'auteur trouva un microorganisme dont l'aspect morphologique et les cultures ressemblaient à ceux du bacille de Klebs-Loeffler. Or, le vrai bacille diphtérique ne se trouve qu'exceptionnellement dans les fosses nasales des sujets normaux; on n'y trouve qu'un pseudo-bacille diphtérique. La même réflexion s'applique aux états pseudo-atrophiques.

L'auteur s'attache alors à démontrer que le bacille trouvé par lui dans le coryza atrophique est bien le bacille de Klebs-Loeffler, et il conclut de ses recherches que la diphtérie nasale peut être le point de départ de la rhinite atrophique et qu'ainsi s'explique la guérison survenue dans certains cas à la suite d'injections de sérum antidiphtérique. (*British med. Journ.*, 28 fév. 1903.) Dr Dieu.

L'obstruction intra-nasale et son traitement *(Intranasal obstruction and its treatment)*, par M. H. Hoyle Butts, de New-York.

L'auteur commence par montrer toute l'importance de la respiration nasale et les complications auxquelles exposent les obstructions nasales. Il passe ensuite en revue toutes les causes des obstructions nasales. En tête se place l'hypertrophie, qui accompagne le coryza aigu, et qui, mal soignée, aboutit au coryza hypertrophique. Viennent ensuite les corps étrangers, fréquents chez les enfants, ainsi que les croûtes qui compliquent, chez eux, le coryza strumeux.

Le coryza hypertrophique survient après une longue période d'hyperémie passive de la muqueuse nasale. Une application de cocaïne permet de se rendre compte si la muqueuse est dégénérée ou seulement engorgée.

C'est surtout le cornet inférieur et la tête du cornet moyen qui sont le siège de cette forme de coryza. Butts emploie le galvanocautère chauffé au rouge sombre. A mesure que le courant passe, on tire à soi l'instrument. Il faut prendre grand soin de ne pas cautériser deux surfaces opposées, sous peine de produire des synéchies.

Il est plus prudent d'employer un simple serre-nœud pour

Digitized by Google

le cornet moyen. Le malade évitera de se moucher fort les jours qui suivent l'opération, afin de ne pas détacher l'eschare.

Les enchondromes et les exostoses de la cloison doivent être traités comme un éperon de la cloison.

On doit les enlever : quand ils apportent un sérieux obstacle à la respiration d'une narine; quand ils empêchent le drainage d'une cavité accessoire; quand un éperon vient se mettre en contact avec la paroi opposée.

Pour les enlever, l'auteur se sert de la scie. On peut employer l'adrénaline, mais, dans ce cas, l'hémorragie secondaire est à redouter.

Les déviations de la cloison du nez viennent immédiatement après les éperons comme cause fréquente d'obstruction nasale.

Les déviations sont dites « simples » lorsque la partie déviée est unie et arrondie; elles sont dites « complexes » lorsque le sommet de la déviation forme un angle aigu, avec épaississement de la cloison en ce point.

Les indications opératoires sont les mêmes que pour les éperons. L'auteur donne la préférence à l'opération de Asch.

Les malformations du vomer sont très rares. On pourra soit employer la scie, soit la tréphine dans le cas d'obstruction des choanes, mais la tréphine a un grand pouvoir perforant et est dangereuse dans ces régions.

Les abcès de la cloison seront incisés; on devra également penser à la syphilis.

Les polypes du nez ne sont pas, à vrai dire, de véritables tumeurs, mais le résultat des processus inflammatoires de la muqueuse du nez. Il n'est pourtant pas de forme d'obstruction nasale qui donne lieu à plus de symptômes. D'abord, dans 50 0/0 des cas, ils sont bilatéraux; de consistance molle, ils participent au gonflement du reste de la muqueuse nasale. Ils entravent le drainage des cavités accessoires, occasionnent des névralgies et des troubles réflexes tels que les crises d'asthme. On les enlèvera au serre-nœud, après anesthésie à la cocaïne. Il ne restera plus qu'à s'attaquer à la cause qui les a produits. (*Med. Record*, 11 avril 1903.)

Dr Dieu.

Digitized by Google

CAVITÉS ACCESSOIRES

Un cas de sarcome du sinus maxillaire; ablation de la mâchoire supérieure; réflexions *(A case of sarcoma of the maxillary sinus; excision of the upper jaw, with remarks)*, par M. Joseph S. Gibb.

L'auteur n'a trouvé dans la littérature médicale que trois cas semblables au sien. Ce quatrième cas de sarcome du sinus maxillaire mérite qu'on en rapporte l'observation.

Il s'agit d'un homme de soixante-trois ans, de bonne santé habituelle, sans antécédents héréditaires.

En octobre 1901, il remarque que le dessous de l'œil gauche est gonflé et que sa paupière gauche est enflammée, aussi va-t-il consulter pour les yeux. Peu après cette première consultation, le nez se met à couler et la respiration devient impossible par la narine gauche. Il vient donc, en conséquence, à la consultation de rhinologie vers le 15 octobre.

Examen. — Tuméfaction de la joue gauche; bouffissure de la paupière inférieure gauche. Ecoulement purulent de la narine gauche amenant l'excoriation de la lèvre supérieure. Le malade a une grande difficulté à respirer de ce côté.

A la rhinoscopie, on aperçoit une masse rougeâtre, plutôt molle, saignant au moindre contact. Elle remplit la fosse nasale gauche, masquant tous les détails anatomiques.

On prélève une parcelle de la tumeur pour l'examen microscopique, et l'on pratique la diaphanoscopie, qui révèle distinctement la présence d'un corps dans l'antre d'Highmore.

Opération le 7 décembre.

Retardée de quelques jours, durant lesquels la tumeur croît avec une rapidité surprenante, envahissant la paroi antérieure de l'antre, soulevant la joue, dont la peau devient tendue, rouge, chaude, avec sensation de fluctuation. La voûte du palais est également envahie. A noter du délire et des signes généraux d'ordre septique.

Malgré ces mauvaises conditions, le Dr Hutchinson enlève une partie du maxillaire supérieur gauche et une grande quantité d'une masse d'apparence sarcomateuse demi-solide. Il sort du pus ainsi qu'une certaine quantité

Digitized by Google

de tissus sphacélés. On curette avec soin, et l'on bourre à la gaze iodoformée.

Le 24 décembre, dix-sept jours après l'opération, on découvre un petit nodule sur la paroi postérieure du sinus. Ce nodule augmente avec rapidité, et, vers le milieu de février, la bouche est envahie et l'antre rempli à nouveau.

Après ligature de la carotide externe gauche et ablation des ganglions cervicaux, ablation totale du maxillaire supérieur comprenant le plancher de l'orbite. Sur le conseil du Dr Davis, on lie, de plus, la carotide externe droite.

Le malade se remet de cette opération pour mourir l'été suivant avec des symptômes de délire maniaque aigu dus à l'envahissement du cerveau par la tumeur.

Le premier examen histologique concluait à un sarcome à cellules géantes. Vers la fin de la maladie, à un second examen, un autre histologiste de valeur trouva que la tumeur était un sarcome à cellules rondes et fusiformes.

On ne put pratiquer l'autopsie. (*Journ. of the Amer. med. Assoc.*, 21 fév. 1903.) Dr Dieu.

Du traitement chirurgical de l'ethmoïdite purulente, par M. J. Guisez.

L'ethmoïde peut être ouvert : 1° par les fosses nasales; 2° par l'orbite; 3° par le sinus frontal; 4° par le sinus maxillaire.

Il faut considérer l'ethmoïdite isolée et l'ethmoïdite associée aux autres sinusites.

Dans le premier cas, l'auteur s'étend avec bienveillance sur *la voie orbitaire*, qu'il préconisera aussi pour les ethmoïdites compliquées de sinusites. Il décrit les différents temps de l'intervention, en insistant principalement sur la conduite à tenir, une fois faite la dénudation de la paroi interne de l'orbite. Faut-il faire communiquer avec le nez ou faire le pansement par la voie orbitaire? S'il y a du pus dans les fosses nasales, il faut associer les traitements intra-nasal et orbitaire. Si l'ethmoïdite est fermée du côté du nez, il faut uniquement passer par la voie orbitaire.

Vient ensuite la description de l'intervention par les fosses nasales, que Guisez préconise dans certains cas, dans le

Digitized by Google

cas d'empyème limité à quelques cellules, la bulle par exemple, faciles à atteindre par la voie nasale. Dans les ethmoïdites anciennes, il préfère la voie orbitaire. En passant, un mot sur la méthode de Rouge et d'Ollier.

Dans le cas de *sinusite ethmoïdo-frontale*, on peut d'abord trépaner le sinus frontal, puis suivre la méthode de Luc pour atteindre les cellules ethmoïdales postérieures, et même le sinus sphénoïdal. Cependant l'auteur avoue que, dans ce procédé, il est facile de léser la lame criblée. Il vaudra mieux associer la voie orbitaire au procédé précédent. De cette façon, on est sûr d'aller jusqu'au sphénoïde, surtout si l'on a eu soin de réséquer quelque peu de la branche montante du maxillaire.

Sinusite ethmoïdo-maxillaire. — Après avoir rappelé les procédés de Laurent, Jansen et Furet, l'auteur, à juste raison, ne conseille pas cette voie. Il préfère opérer d'abord la sinusite maxillaire par le procédé de Luc, puis ensuite attaquer l'ethmoïde et le sphénoïde par la voie orbitaire.

L'auteur aurait peut-être pu, au moins au point de vue historique, citer le procédé du professeur Moure, car cette façon d'opérer ouvre une voie facile, large et directe sur les cellules ethmoïdales et le sphénoïde. Pas de précautions opératoires à prendre, pas de poulie du grand oblique à respecter. Elle est simple et en ligne droite. On voit ce que l'on fait. On aperçoit la lame criblée, on peut contempler tout à son aise le bec du sphénoïde, et l'on n'a pas à craindre ces échappées dont parle l'auteur dans les différents procédés qu'il a décrits. (*Presse méd.*, n° 13, 1903.)

Dr KAUFMANN.

LARYNX ET TRACHÉE

Ankylose de l'articulation crico-aryténoïdienne relevant de causes inflammatoires aiguës *(Ankylosis of the crico-arytenoid articulation due to acute inflammatory causes)*, par le Dr BRYSON DELAVAN.

Sous ce titre, le Dr Bryson Delavan fait la critique de six observations personnelles d'ankylose crico-aryténoïdiennes.

Dans trois cas, l'ankylose a succédé à la diphtérie; dans deux autres cas, elle s'est montrée à la suite de fièvres

Digitized by Google

typhoïdes sévères; dans un dernier cas, enfin, un phlegmon pharyngien a eu pour conséquence de fixer l'articulation crico-aryténoïdienne.

L'auteur n'étudie que les ankyloses unilatérales; ce sont celles qui prêtent surtout à erreur. On diagnostique plutôt une paralysie qu'une ankylose, et l'on passe en revue toutes les causes possibles de paralysie récurrentielle, alors que ce nerf est hors de cause.

Le diagnostic est très difficile en certains cas. Si la paralysie est récente, on peut prouver l'absence de l'ankylose par la mobilisation des aryténoïdes à l'aide d'une sonde laryngienne; mais, d'une part, l'ankylose ne tarde pas à compliquer la paralysie et, d'autre part, il est possible d'obtenir un peu de mobilité tant que l'ankylose est peu marquée.

Un caractère différentiel assez important consiste en ce que, dans la simple paralysie, le cartilage aryténoïde du côté sain vient se placer, pendant la phonation, en adduction forcée et déplace le cartilage aryténoïde situé du côté paralysé; dans l'ankylose, au contraire, il ne se produit pas de déplacement de l'aryténoïde malade.

On se basera, de plus, sur l'anamnèse, la présence ou l'absence de phénomènes thoraciques médiastinaux. On envisagera la possibilité d'une lésion nerveuse centrale.

Ces ankyloses peuvent être évitées jusqu'à un certain point par l'antisepsie des fosses nasales et de la bouche au cours des maladies infectieuses, par la surveillance de la convalescence chez les sujets atteints de complications laryngées.

Dans certains cas, il a fallu avoir recours à la dilatation graduelle de la glotte à l'aide du tube d'O'Dwyer.

Le malade devra ménager sa voix pour ne pas surmener l'articulation saine; il évitera toutes les causes possibles de congestion laryngée; moyennant quoi, il lui sera possible de continuer à vaquer à ses affaires. Dans de nombreux cas, les malades ont pu continuer à exercer une profession exigeant de constants efforts vocaux.

Des articles détaillés sur ce sujet ont été publiés par

Digitized by Google

Sir Morell Mackenzie (*Med. Record*, janvier 1879) et par Sir F. Semon (*Med. Times and Gazette*, 18 septembre 1880). Watson Williams, dans son livre sur les *Maladies de l'appareil respiratoire* (Longmans and C°, 1901), et W. E. Casselberry en ont également fait une bonne étude. (*Med. Record*, New-York, 24 janv. 1903.) Dr Dieu.

OREILLES

Abcès otogènes du cerveau; opération; guérison, par le Dr Lermoyez.

Malade de vingt-sept ans ayant eu aux colonies, il y a dix ans, une otorrhée gauche. Il y a quatre mois, nouvel écoulement post-typhoïdique, toujours à gauche. Il entre à Saint-Antoine le 5 février. Il est opéré le 6, en raison de la céphalée intense coupée de crises de coma et de paraphasie.

Première opération. — Ouverture d'un vaste abcès extradural. On ne curette pas la dure-mère, très fongueuse. L'évidement pétro-mastoïdien est pratiqué complètement.

Tout va bien jusqu'au 12 février. Le malade a maigri et semble très absorbé. Tandis que le pansement est renouvelé, brusque aphasie, qui persiste, avec cécité verbale; paraphasie et agraphie. Lermoyez pense à un abcès cérébral.

Deuxième opération. — La dure-mère est incisée, à travers l'ancienne brèche osseuse. Ponction du cerveau à 4 centimètres de profondeur, directement en dedans, parallèlement au toit du rocher. Il s'écoule environ deux cuillerées à café de pus brunâtre mal lié, très fétide. Dilatation du trajet et drainage.

A la suite de cette opération, on constate le lendemain qu'il n'y a toujours pas de surdité verbale; que la cécité verbale a disparu, ainsi que l'agraphie. Seule persiste l'aphasie motrice. Jusqu'au 16 février, l'état est excellent. Ce jour-là, nouvelle attaque d'aphasie motrice.

Le 17 février, réapparition d'une céphalée frontale gauche atroce. On constate du Kernig, l'exagération des réflexes rotuliens et une trépidation épileptoïde provoquée. Rien de particulier dans le liquide céphalo-rachidien qui sort sous pression à la ponction lombaire.

Digitized by Google

Lermoyez croit à un second abcès du cerveau plus en avant et en dedans, vers la corne antérieure du lobe temporal.

Troisième opération par la voie attico-antérale. Mais pas le moindre abcès. On tombe toujours dans la première poche.

Le 18 février, retour complet de l'aphasie motrice. Cécité verbale, nystagmus rotatoire. Opisthotonos accentué; trépidation accentuée, surtout à gauche.

Le 19, en faisant le pansement, on constate, par la brèche temporale, une énorme caverne ayant 11 centimètres d'avant en arrière, 3 centimètres de haut en bas, 4 centimètres de dedans en dehors. Le lobe temporal est donc complètement détruit ou refoulé.

Le 7 mars, la céphalée persiste, mais les troubles de la parole ont considérablement diminué. Plus d'agraphies, mais idées de suicide.

Le 18 mars, la plaie cérébrale est fermée.

Le 18 avril, l'état général est excellent. La cavité d'évidement est à peu près épidermisée.

Janvier 1903. La guérison s'est maintenue.

Cette observation est suivie de quelques réflexions au sujet du diagnostic et du traitement.

L'aphasie fit ouvrir le cerveau. Si la lésion avait été à droite, la lésion eût été méconnue. Après la première opération, tous les troubles semblent disparaître, mais incomplètement, ce qui aurait dû faire songer à l'ouverture du cerveau. De plus, *l'amaigrissement rapide*, la dépression, la déchéance physique et morale parlaient en faveur d'une complication cérébrale ou cérébelleuse.

Au point de vue traitement, l'auteur préconise la voie mixte temporo-mastoïdienne. La première passe souvent à côté de la lésion et néglige l'infection auriculaire. La seconde est difficile et trop étroite. Si la première donne 40 0/0 de guérison, la seconde 64 0/0, la voie mixte en donne 85 0/0. (*Ann. des mal. de l'oreille, du larynx, du nez et du pharynx*, n° 1, 1903.)

Dr Kaufmann.

Digitized by Google

VARIA

Un cas de dilatation fusiforme de l'œsophage *(Ein Fall von spindeförmiger Erweiterung der Speiseröhre)*, par M. P. Zinsser.

Ce cas concerne un homme de trente-deux ans qui présentait, depuis l'âge de douze ans, des troubles gastriques qui consistaient principalement dans une sensation de compression qu'il éprouvait dans la région gastrique au moment de ses repas, comme si les aliments s'arrêtaient à mi-chemin. S'il n'ingérait pas alors rapidement et d'un seul trait une certaine quantité de liquide (trois quarts de litre exactement), il rendait immédiatement les aliments qu'il venait d'avaler, ce qui arrivait également lorsque la quantité de liquide ingérée était inférieure à trois quarts de litre. Il pouvait provoquer les vomissements à volonté, et n'avait pour cela qu'à se pencher en avant.

Depuis quelque temps, le patient avait fini par adopter le régime suivant : il mangeait un bon plat de pommes de terre à son premier déjeuner, et trois quarts de litre de lait au deuxième. A midi, il prenait un repas ordinaire, et, dans l'après-midi, du café avec des gâteaux. Lorsqu'il avait plus faim, et mangeait plus que d'habitude, il se voyait obligé de prendre, au cours de son repas, trois quarts de litre de lait pour empêcher les vomissements.

Le sondage de l'œsophage avec des bougies molles et épaisses réussissait assez bien. Les lavages de l'estomac procuraient un certain soulagement temporaire. Le malade est mort quelques années plus tard de tuberculose pulmonaire, et il est fort probable que, sans cette dernière affection et en suivant rigoureusement le régime auquel il avait fini par s'arrêter, il aurait encore vécu longtemps.

A l'autopsie, on trouva l'œsophage transformé en un sac fusiforme, large en haut, rétréci en bas, à parois épaisses, dont le plus grand diamètre horizontal mesurait 10 centimètres. Le cardia, vu de l'extérieur, ne paraît ni épaissi ni adhérent aux organes voisins. L'estomac n'est pas dilaté et renferme un liquide brun, d'odeur âcre. Sa muqueuse présente une coloration grise. On peut facilement introduire le doigt dans le cardia à travers l'estomac. En sectionnant

Digitized by Google

l'œsophage à partir du cardia, on trouve la muqueuse de ce dernier lisse, d'un jaune pâle, sans ulcérations ni cicatrices. Il n'existe pas de mécanisme en soupape au niveau du bout inférieur de l'œsophage. Les couches musculaire et muqueuse du sac sont très épaissies.

Il ne pouvait s'agir, dans ce cas, d'atonie de l'œsophage, vu l'épaississement et l'hypertrophie de ses parois; et, comme il n'existait pas, d'autre part, de soupape au niveau du cardia, on ne peut attribuer la dilatation fusiforme de l'œsophage qu'à un cardiospasme, les efforts faits par l'œsophage pour vaincre l'obstacle formé par la contraction du cardia ayant déterminé l'hypertrophie de ses parois et l'ingestion de grandes quantités de liquides dans le même but ayant abouti à la dilatation fusiforme. Il est à remarquer que le cardiospasme n'est pas nécessairement une manifestation de l'hystérie ou d'une affection nerveuse quelconque, car le malade en question était indemne de l'une et de l'autre. (*Münch. med. Wochens.*, 30 déc. 1902.)

Dr S. JANKELEVITCH.

Tumeur mixte de la parotide, par MM. MARTIN et NICOLLE.

Le passé héréditaire et pathologique de la malade n'offre rien d'anormal. Il y a dix-huit ans, la malade s'est aperçue pour la première fois, au-devant du conduit auditif externe, d'une tumeur qui, depuis dix-huit mois seulement, a paru grossir très vite, n'amenant qu'une simple gêne, mais aucune souffrance. Lorsque la malade vient consulter, la tumeur, du volume des deux poings, est mobile dans tous les sens, siège sur la joue gauche et couvre en partie la région sous-maxillaire. Aucune saillie du côté de la bouche, aucun trouble fonctionnel; état général excellent malgré les quatre-vingt-deux ans de la malade. Tenant compte de ces diverses conditions favorables, l'auteur consent à extirper la tumeur; résèque une tranche de peau, et procède aux sutures, laissant dans la plaie un drain qui traverse la cavité ainsi formée dans toute son étendue.

Suites opératoires parfaites; le huitième jour, les fils sont enlevés; la réunion est complète sauf au niveau du point de drainage d'où s'écoule un liquide franchement salivaire, n'ayant aucune communication avec la bouche, et qui guérit

Digitized by Google

spontanément au bout de quelques jours. La guérison se maintient définitive depuis six mois.

Au point de vue macroscopique, la tumeur est entourée d'une capsule fibreuse; elle est dure et de consistance élastique. Coupée et pressée, il ne s'écoule pas de suc. L'examen microscopique permet de distinguer deux sortes de tissus bien différenciés : l'un d'aspect épithélial, l'autre de nature conjonctive qui forme le stroma du néoplasme. Nulle part on ne trouve de tissu de la glande normale. Le point de départ du néoplasme semble bien être le système lymphatique; aussi l'auteur pense-t-il que cette tumeur mixte de la parotide est un endothéliome d'origine lymphatique. (*Rev. méd. de Normandie.*, n° 19, 10 oct. 1902.)

Dr Mercier Bellevue.

NOUVELLES

Université de Bordeaux : Clinique des maladies du larynx, des oreilles et du nez.

Le Conseil de la Faculté mixte de médecine et de pharmacie de Bordeaux, par application de l'arrêté ministériel du 16 février 1903, a décidé que les docteurs en médecine, français ou étrangers, désireux de suivre les cours organisés dans les services spéciaux, seraient tenus de payer un droit de cinquante francs par trimestre.

Le cours de laryngologie, otologie et rhinologie, placé sous la direction du Dr Moure, a lieu les lundi, mardi, jeudi et vendredi matin, de neuf heures à onze heures (annexe Saint-Raphaël, près l'hôpital Saint-André). Le samedi est exclusivement réservé aux opérations.

Ce cours, *essentiellement pratique*, comprend : 1° des démonstrations cliniques sur les malades;

2° Des démonstrations techniques faites avec des pièces anatomiques ou anatomo-pathologiques;

3° Les indications et le manuel opératoire de toutes les interventions de petite et de grande chirurgie applicables à la spécialité;

4° Enfin, les docteurs en médecine faisant partie du cours sont eux-mêmes exercés à la pratique des opérations de petite chirurgie.

On s'inscrit au secrétariat de la Faculté de médecine, place d'Aquitaine, à Bordeaux, à toute époque de l'année.

Le Gérant : R. Chaigneau.

Bordeaux. — Impr. G. Gounouilhou, rue Guiraude, 11.

Digitized by Google

24e ANNÉE. N° 29. 18 JUILLET 1903.

REVUE HEBDOMADAIRE
DE
LARYNGOLOGIE, D'OTOLOGIE
ET DE RHINOLOGIE

LA RHINITE ATROPHIQUE
EST-ELLE TOUJOURS AUTOCHTONE?
LA NÉCESSITÉ D'ÉTABLIR UN DIAGNOSTIC EXACT POUR ÉTABLIR LE TRAITEMENT[1]

Par le Dr W. FREUDENTHAL, M. D. de New-York.
(Traduit par le Dr KAUFMANN).

Bien que je reconnaisse le grand honneur qui m'est offert dans la cordiale invitation qui m'a été faite d'ouvrir la discussion sur l'ozène, malgré le vif plaisir que j'éprouve, en dépit des mille difficultés qu'il fallait surmonter pour venir de mon pays dans le vôtre, je ressens, je l'avoue, une certaine crainte, car mes recherches ont encore besoin des contributions et de la confirmation de celles d'autres auteurs.

Avant de développer ma théorie devant cette honorable assemblée, qu'il me soit permis de présenter un court aperçu de ce qui a été fait à ce sujet. Il y a longtemps déjà que Sauvages et Tillot ont proposé la théorie de l'étroitesse congénitale des fosses nasales comme cause de l'ozène. L'anosmie et la mauvaise odeur seraient engendrées par la rétention d'un grande quantité de secrétion. Gottstein[2] a démontré que cette sténose invoquée ne pouvait pas créer la punaisie. Dans certains polypes nasaux, le nez est quelquefois complètement

1. Communication faite au Congrès international de Madrid en avril 1903.
2. *Berlin. klin. Wochens.*, p. 554, 1878.

Digitized by Google

obturé, et pourtant les sécrétions peuvent être expulsées avec grand effort, il est vrai, mais sans ozène. Cette affection fut mise ensuite sur le compte d'une largeur anormale des fosses nasales. C'est la théorie de Gottstein et P. Heymann[1]. Elle semble plus plausible que la précédente. Mais les auteurs ont confondu la cause et l'effet. Nous savons tous par expérience, et B. Fränkel l'a démontré depuis longtemps, que l'élargissement seul des fosses nasales ne détermine pas l'ozène. Zaufal prétendait qu'il s'agissait d'une atrophie des cornets moyen et inférieur. Peu d'auteurs aujourd'hui admettent cette théorie, depuis les travaux de Zuckerkandl. Je ne puis qu'en partie souscrire à ces arguments. Car sur plusieurs milliers d'enfants que j'ai examinés, je n'ai jamais rencontré cette anomalie. Et pourtant nous ne pouvons nier l'existence d'une certaine condition. Je dois faire usage de ce mot condition, ou tendance, bien que je ne puisse pas vous dire ce que c'est. Mais il y a certainement dans cette affection quelque chose d'héréditaire comme dans la tuberculose, sans que nous puissions définir clairement ce que c'est.

Rosenfeld cite une famille de 21 membres, dont 15 souffraient d'ozène ou de rhinite atrophique. Il croyait à l'infection ; Cholewa n'est pas de cet avis, accusant plutôt l'hérédité. L'histoire de cette famille, que j'ai soignée dans ma clientèle, ne semble pas donner tort à Cholewa.

Mme S..., descendante d'une vieille famille de Virginie, souffrait d'un ozène épouvantable. Sa mère et sa grand'mère avaient eu la même maladie. Ses cinq enfants avaient été dispersés, dès leur plus jeune âge, aux quatre coins de la terre. L'aînée avait quitté sa famille à douze ans. Jusqu'à seize ans, elle avait eu un catarrhe très léger. Mais depuis lors jusqu'aujourd'hui elle a été atteinte de la punaisie la plus horrible. On n'a pas de renseignements sur le second enfant. Les troisième et quatrième (deux filles) sont mariées, et souffrent

1. *Deuts. Medicinalzeitung*, p. 550, 1883.

Digitized by Google

d'ozène toutes les deux. Elles sont pourtant séparées de leur mère depuis l'âge de treize et quatorze ans. Le dernier enfant, un jeune homme de vingt et un ans, vint me voir l'année dernière, pour une exostose du côté gauche du nez. Il ne pouvait nullement respirer de ce côté. J'enlevai cet éperon. Et maintenant il a une rhinite atrophique double. Un enfant de la seconde fille, âgé de quatre ans, me fut amené, il y a dix-huit mois, pour des végétations adénoïdes que j'enlevai. Aujourd'hui il a la plus belle rhinite atrophique qu'on puisse voir. Un autre petit-fils de Mme S... souffre d'une rhinite atrophique au début. Voici donc dix membres de la même famille qui ne vivaient pas ensemble. Sur ces 10 membres, 9 sont atteints d'ozène ou de rhinite atrophique, et parmi eux un enfant de cinq ans et demi avec une affection comme j'en ai rarement vu sur des enfants de son âge. Il s'agit donc ici d'hérédité plutôt que d'infection. Mais nous voulons seulement parler de tendance, de disposition à une maladie. Car une partie du corps, ici les fosses nasales, point faible depuis plusieurs générations, sera créée plus faible que dans un organisme complètement sain. D'où sa tendance plus facile aux affections qui sont héréditaires dans certaines familles.

Nous arrivons à la théorie de l'infection et à celle que l'on appelle Herd-theory. Toutes deux sont à prendre en considération. Toutes deux expliquent très simplement les problèmes les plus graves de l'ozène. La dernière nous promet même un traitement pour les ozénateux. Nous devons lui être reconnaissants de pouvoir atteindre enfin un but si longtemps recherché. Malheureusement je ne puis admettre l'une ou l'autre de ces théories. Plus tard, je demanderai la permission d'expliquer ma propre idée, au risque d'irriter, par une nouvelle théorie, les cellules cérébrales si profondément sensibles de mon honorable et sarcastique collègue Grünwald.

Cela est d'autant plus séduisant que les hommes qui, comme Grünwald et Hajek, ont le plus fait pour les maladies des sinus accessoires, prêchent en faveur d'une maladie sinu-

Digitized by Google

sale. Depuis bien des années et aujourd'hui encore je recherche l'existence d'une maladie des sinus dans le cas d'ozène. Je n'en ai trouvé qu'un cas que je vais résumer :

A. F..., dix ans ; aîné de quatre enfants. Les trois autres sont bien portants. Antécédents de rougeole et de scarlatine. Depuis six mois, ozène. Croûtes caractéristiques dans le nez, surtout à droite. Je les enlevai et me trouve en présence d'un empyème maxillaire droit. Fosses nasales larges, atrophie de la muqueuse, des cornets des deux côtés. Cornet moyen droit hypertrophié. Odeur de punaisie. Sous anesthésie, ouverture de l'antre, évacuation d'une quantité considérable de liquide fétide. Grattage de la cavité et seringage quotidien avec une solution d'acide borique. Diminution de la mauvaise odeur. Huit semaines après, la sécrétion de l'antre est tarie. Je ferme la plaie. Huit jours plus tard, l'enfant revient à ma consultation et présente les mêmes croûtes et la même mauvaise odeur. J'examine les cellules ethmoïdo-fronto-sphénoïdales. Pas de signes évidents d'empyème, pas d'intervention. Depuis un an que l'enfant est venu me voir pour la première fois, l'odorat est meilleur ; mais je crois cette amélioration due exclusivement aux bons soins journaliers de la mère. Si nous cessions une semaine le traitement, l'odeur reviendrait. Afin de ne pas m'exposer aux critiques de Grünwald et Hajek, d'avoir fait un examen superficiel, non seulement je fis tous mes efforts pour instituer un traitement complet, mais j'acceptai avec plaisir la proposition de la mère désespérée de la ténacité de la maladie. Elle me demandait une consultation avec d'autres laryngologistes. Les plus sérieux efforts de deux collègues très distingués n'aboutirent à rien. L'ozène persista, et pourtant l'empyème maxillaire était définitivement guéri.

Un cas ne signifie pas grand'chose. J'espère toujours être désillusionné. On peut se demander si seuls les avocats de la théorie sinusienne ont raison, tels Luc, Guy, Bresgen, Robertson, surtout Grünwald et Hajek. Faut-il donc accuser de mauvaise foi Chiari, Krieg, Cholewa, Cordes et tant d'au-

Digitized by Google

tres? Je ne puis admettre ce raisonnement. Pourtant je tiens à mentionner le cas de Ricard[1]. Ozène associé avec une sinusite frontale. Guérison de la sinusite, qui ne modifia en rien les symptômes de la première affection. Sans doute, ces cas indiquent une certaine connexion des maladies sinusiennes avec l'ozène. Je m'imagine très bien qu'un lavage du nez, par exemple, peut entraîner des sécrétions dans une cavité accessoire, d'où sinusite. La raison pour laquelle cette inflammation est presque toujours purulente et non ozénateuse, est que les sinus sont mal préparés pour les processus de la rhinite fétide.

Si la sinusite était la cause première, la coïncidence des deux affections serait plus fréquente. Supposons qu'une sinusite ait déterminé un ozène datant de dix ans. Pourquoi trouve-t-on alors d'aussi petites lésions, après cet intervalle de temps? Non. Quand il y a coïncidence des deux maladies, l'ozène est la cause. L'empyème est secondaire, ou tout au moins coexistant.

Les constatations *post mortem* démolissent aussi la Herd-theory. Les recherches anciennes de Krause, Hartmann ont été corroborées par celles plus récentes de Wertheim[2]. Ce dernier auteur a trouvé dans les sinus les signes ordinaires de l'inflammation, en particulier l'infiltration profonde des petites cellules rondes et les hémorragies. « On a peine à croire, dit-il, qu'un processus purulent des cavités accessoires, dans des conditions identiques de muqueuse et de localisation, puisse conduire, dans le nez, à des processus totalement opposés, la formation de polypes et, plus, tard l'atrophie. De plus les altérations nasales donnent l'impression d'une affection plus ancienne que les changements constatés dans la muqueuse des sinus. » Wertheim n'a jamais trouvé l'atrophie de la muqueuse sinusienne. De pareils faits, à mon sens, ne doivent pas être négligés.

1. *Rev. hebdom. de laryngol.*, n° 38, 1901.
2. Erkrankungen der Nasennebenhöhlen (*Archiv f. Laryngol.*, Band XI, 1901).

Digitized by Google

En outre, je considère comme très important que les malades atteints de sinusites sentent leur mauvaise odeur; les ozénateux jamais. Ce qui prouve que, dans cette dernière maladie, le nerf olfactif est détruit. En d'autres termes, dans la sinusite, la membrane muqueuse du nez est affectée secondairement. Elle l'est primitivement dans l'ozène. Je sais qu'on peut apporter des arguments contre cette opinion. Mais je pense avec Jurasz qu'on ne doit pas faire fi de la perception subjective des odeurs.

Je ne puis pas croire que les nombreux cas de rhinite atrophique, avec formation de croûtes, et sans aucune odeur ozénateuse, puissent résulter d'une sinusite. J'ai trop souvent vu ces cas s'améliorer sous l'influence du traitement, et les symptômes disparaître complètement en changeant les conditions hygiéniques. Ce qui n'arrive jamais en cas de sinusite.

En outre, j'admets avec Rethy que la fétidité, dans la sinusite, n'est nullement amoindrie par le tamponnement de Gottstein. Ce qui est le contraire dans l'ozène.

Nous arrivons maintenant à la théorie de l'infection qui explique les faits plus facilement. Bien des auteurs célèbres ont donné leur temps et leur peine au développement de cette théorie. Mentionnons seulement : Lœwenberg, Luc, Massei, Klamann, Thost, Perez, Pelaez, Marono, Struebing et surtout Abel. Lœwenberg eut le mérite d'être le premier. Après lui vint une foule d'autres chercheurs, spécialement Perez[1] et Abel[2]. Ils acceptent tous, pour cause des sécrétions particulières et des croûtes, une bactérie généralement désignée sous le nom de *Bacillus mucosus capsulatus* (Abel). Fricke[3] soutient que ce bacille représente un groupe de bacilles qui peuvent être considérés comme une variété d'un genre, principalement le bacille de Friedlander. Pour expli-

1. Fernand Perez, Recherches sur la bactériologie de l'ozène (*Ann. de l'Institut Pasteur*, n° 12, 1889).
2. Rudolf Abel, Die Aetiologie der Ozaena (*Zeits. f. Hygiene und Infektionskrankheiten*, Band XXI, 1896).
3. Carl Fricke, *Ibid.*, Band XXIII, p. 440.

Digitized by Google

quer la tendance de cette maladie à affecter les muqueuses avoisinantes, Massei invoque la contagiosité de l'ozène. Il y a donc une sorte d'auto-infection. Car, ainsi que tout le monde le sait, le larynx est souvent pris dans l'ozène, ce qui est dû, sans doute, à l'aspiration du bacille. Le processus se propage aussi vers le haut. Témoin cette observation de Maklakoff Jr.[1]. Il isola d'un pus palpébral un bacille semblable à celui de l'ozène, qui fut trouvé dans la muqueuse nasale.

Le bacille de l'ozène peut être trouvé dans différents endroits, sans nécessiter une affection spécifique nécessairement existante. On le trouve dans le nez, sans pourtant constater ni croûtes ni atrophie. Et l'on peut dire, avec Martin Hendelsohn[2], que là où l'on trouve le bacille d'Abel, l'ozène se déclarera tôt ou tard. Ce qui représente une forme latente, comme pour la tuberculose. Ce qui existe pour le bacille de Koch, continue Hendelsohn, et a été prouvé par de nombreuses observations cliniques, ne l'est pas encore pour le coccus de l'ozène. J'arrive maintenant à ma théorie.

B. Fraenkel fut le premier qui essaya de prouver la relation entre l'ozène et le catarrhe atrophique grâce à la dessiccation des liquides sécrétés. En plus, il y avait la décomposition spécifique de ces derniers. C'est exactement mon explication actuelle.

Si nous considérons le premier des facteurs, le catarrhe atrophique, nous devons nous demander pourquoi l'atrophie apparaît dans le nez, et comment elle y est amenée. Nous devons répondre à cette question, si nous voulons obtenir un aperçu lumineux de la nature essentielle de l'ozène. D'où vient l'atrophie des fosses nasales tout entières, os, muqueuse, etc.? En premier lieu, et au-dessus de tout, nous devons citer l'influence de la température artificielle que

1. A. A. Maklakoff Jr., Zur Bakteriologie der chron. eitrigen Entzündung der Glandulae Maibomii des Lides (*Archiv f. Augenheilkunde*, Band XLIII, Heft 1).

2. Martin Hendelsohn, Ueber Ozaena, etc. (*Monats. f. Ohrenheilk.*, p. 330, 1897).

Digitized by Google

nous créons autour de nous, et spécialement l'air chaud et sec que nous inhalons une grande partie de l'année. C'est le premier pas vers l'atrophie. J'ai expliqué déjà ailleurs que je fais ici allusion à l'atmosphère artificielle de nos demeures, et non à l'air extérieur. L'homme moderne ne vit pas en plein air, mais dans des chambres closes. Vous-mêmes, Messieurs, ne vivez-vous pas vingt-trois heures par jour dans vos chambres? Les mêmes résultats délétères seront observés à la mer ou dans les climats secs de l'intérieur du pays, si l'on y retrouve les mêmes conditions d'un air intérieur mauvais. Il y a déjà vingt-six ans que Krieger[1] a démontré la prédisposition à la maladie déterminée par la puissance dessiccante d'un air chaud et sec. Cet excellent livre a malheureusement fait peu d'adeptes. Aussi n'en est-il pas résulté de résultats pratiques. Moi-même, je n'en ai eu connaissance qu'il y a peu de mois. Mais j'avais, de mon côté, et parallèlement à Krieger sans le savoir, j'avais fait des recherches sur le déficit d'humidité qui existe dans nos appartements. J'avais attiré l'attention sur les grosses erreurs faites en pareille matière, il y a quelque dix ans. Si, par cette nouvelle croisade, je réussis à voir introduire quelques améliorations pratiques, je me sentirai largement récompensé. Peut-être ne peut-on pas faire ailleurs des recherches aussi considérables qu'aux États-Unis et en particulier à New-York? Chez nous, en effet, les maisons, en hiver, sont chauffées par des calorifères à air chaud, ou un chauffage équivalent. Je dois vous renvoyer à mon premier travail. Mais aujourd'hui je veux répéter qu'avec notre système de chauffage central, l'air est généralement chauffé dans une chambre et privé de presque toute son humidité. De là, il est versé dans nos chambres, où il absorbe à son tour le peu d'humidité qu'elles contiennent. D'où nous absorbons un air incomplètement humide. J'ai déjà démontré que l'air de

1. *Aetiologische Studien* (Ueber die Disposition zur Catarrh, Croup under Diphteritis der Luftwege), Strasbourg.

Digitized by Google

nos appartements contient souvent moins de 20 o/o d'humidité. Je mentionnerai seulement aujourd'hui les expériences faites au sanatorium de Bedford. Ce sanatorium, construit dans un faubourg de New-York, à quelques centaines de pieds au-dessus du village du même nom, renferme toutes les conditions de l'hygiène moderne. Il possède des chambres larges, élevées, avec de nombreuses et larges fenêtres, une excellente ventilation, etc. Malheureusement, le chauffage est central. Le pourcentage hygrométrique y est bien au-dessous de la normale. La température extérieure n'a été prise qu'une fois par jour. Les tableaux ci-contre montrent le déficit.

JANVIER	Température extérieure	CHAMBRE N° 1		CHAMBRE N° 2		HEURES
		Température intérieure	Humidité relative	Température intérieure	Humidité relative	
4	41° F.	62° F.[1]	38 o/o	52° F.	45 o/o	8h m.
		54	42	56	38	1h s.
		60	37	55	41	8h s.
5	41° F.	62° F.	41 o/o	48° F.	40 o/o	8h m.
		60	35	52	38	1h s.
		70	28	59	35	8h s.
6	35° F.	66° F.	36 o/o	57° F.	50 o/o	8h m.
		69	35	52	48	1h s.
		65	32	60	30	8h s.
8	36° F.	68° F.	38 o/o	56° F.	47 o/o	8h m.
		67	22	55	20	1h s.
		66	26	56	22	8h s.
9	21° F.	60° F.	22 o/o	43° F.	24 o/o	8h m.
		62	23	55	21	1h s.
		65	26	56	20	8h s.
10	24° F.	67° F.	21 o/o	46° F.	22 o/o	8h m.
		66	22	56	20	1h s.
		68	25	55	20	8h s.
11	40° F.	68° F.	22 o/o	45° F.	35 o/o	8h m.
		65	25	43	34	1h s.
		72	34	62	41	8h s.

1. Pour changer le Farenheit en centigrade, il suffit de 62° retrancher 32°, et muliplier le chiffre restant 30 par 5/9, ce qui fait 16° 7.

Digitized by Google

JANVIER	Température extérieure	CHAMBRE N° 1		CHAMBRE n° 2		HEURES
		Température intérieure	Humidité relative	Température intérieure	Humidité relative	
12	42° F.	68° F.	22 o/o	47° F.	25 o/o	8h m.
		60	24	43	28	1h s.
		62	23	54	25	8h s.
13	20° F.	58° F.	24 o/o	51° F.	23 o/o	8h m.
		63	25	62	21	1h s.
		64	25	48	22	8h s.
14	23° F.	64° F.	25 o/o	48° F.	22 o/o	8h m.
		65	24	56	23	1h s.
		68	24	60	20	8h s.
15	35° F.	66° F.	26 o/o	50° F.	25 o/o	8h m.
		67	26	52	28	1h s.
		64	29	58	31	8h s.
16	40° F.	66° F.	30 o/o	53° F.	35 o/o	8h m.
		72	28	62	30	8h s.
17	35° F.	57° F.	38 o/o	53° F.	34 o/o	8h m.
		64	35	58	41	8h s.
18	25° F.	55° F.	28 o/o	48° F.	26 o/o	8h m.
		65	22	59	24	8h s.
19	20° F.	62° F.	22 o/o	35° F.	26 o/o	8h m.
		63	23	58	41	8h s.
20	34° F.	62° F.	25 o/o	38° F.	25 o/o	8h m.
		66	30	50	24	8h s.
21	34° F.	62° F.	64 o/o	57° F.	70 o/o	8h m.
		60	59	55	66	1h s.
		75	30	58	29	8h s.
22	47° F.	58° F.	38 o/o	50° F.	43 o/o	8h m.
		55	39	57	33	8h s.

Depuis peu de temps, nous avons, dans le susdit sanatorium, une tente dans laquelle les malades se trouvent très bien, même par les hivers les plus rigoureux. J'ai fait prendre le degré hygrométrique sous la tente et dans une des chambres.

Digitized by Google

Voici les résultats dans le tableau suivant :

FÉVRIER	HEURES	TEMPÉRATURE		HUMIDITÉ RELATIVE	
		CHAMBRE	TENTE	CHAMBRE	TENTE
1	4h s.	60° F.	36° F.	40 o/o	96 o/o
2	8h m.	66° F.	35° F.	38 o/o	93 o/o
	midi	66	38	39	92
	4h s.	68	40	39	90
3	8h m.	68° F.	36° F.	32 o/o	75 o/o
	midi	68	50	32	45
	4h s.	67	47	32	45
4	8h m.	65° F.	38° F.	37 o/o	95 o/o
	midi	66	40	43	95
	4h s.	66	40	40	95
5	8h m.	66° F.	28° F.	35 o/o	53 o/o
	midi	57	30	31	43
	4h s.	58	30	32	45
6	8h m.	64° F.	30° F.	29 o/o	59 o/o
	midi	57	30	30	40
	4h s.	63	35	29	44
7	8h m.	70° F.	30° F.	35 o/o	60 o/o
	midi	66	34	25	45
	4h s.	64	36	23	39
8	8h m.	66° F.	30° F.	36 o/o	70 o/o
	midi	64	35	40	96

La moyenne est d'environ 30 o/o. La différence était plus grande les jours de pluie ou de grand froid, quand les fenêtres restaient presque tout le temps fermées. Elle était moindre les jours de beau temps. Quand la pénurie de charbon empêchait de chauffer, la différence était réduite à son minimum. Tels sont les faits dans un sanatorium moderne. Combien pires sont les conditions dans nos appartements et surtout dans les chambres des pauvres.

Il est clair que si nous inhalons un air qui ne contient que 30 ou 20 o/o d'humidité relative, et même moins, au lieu de 50 ou 70 o/o, ce même air absorbera vite l'humidité de nos propres organes respiratoires. Les voies respiratoires supé-

Digitized by Google

rieures en ressentiront le premier effet. La surface de la membrane muqueuse se desséchera rapidement. Au début, ce sont les sécrétions des glandes muqueuses, et puis les cellules elles-mêmes qui en subissent les conséquences. « Les délicates cellules de la membrane muqueuse, dit Krieger, qui recouvrent les organes respiratoires ne peuvent pas rester insensibles à l'action dessiccante de l'air, pas plus que les cellules plus résistantes de l'épiderme qui sont capables d'absorber de l'eau ou d'en céder. L'examen microscopique nous apprend combien rapidement la dessiccation tue les mouvements amiboïdes des cellules. » C'est ce qui arrive dans le nez et dans la gorge. Les secrétions se dessèchent; les mouvements amiboïdes des épithéliums s'arrêtent et les masses solides, ordinairement rejetées par eux, stagnent dans ces parties du tube aérien.

D'où rhinite sèche, avec ou sans croûtes, ainsi que je pourrais le démontrer sur chacun de vous dans certaines conditions. De telles conditions se rencontrent surtout en hiver, sans qu'il en résulte forcément de l'atrophie. En été, une pareille membrane muqueuse peut revenir à l'état normal. Dans les cas soumis à une influence fréquente, prolongée et puissante d'un air trop chaud et sec, les parties atteintes s'atrophieront graduellement.

D'autres auteurs, et parmi eux Cholewa, donnent une autre explication. D'après Cholewa, les glandes muqueuses produiraient une sécrétion autre que la normale, si ces glandes, comme c'est le cas ici, sont entourées par un courant sanguin à moitié stagnant et surtout veineux. Il en est de même pour les lymphatiques. L'écoulement de la lymphe dans les canaux lymphatiques est gêné, sinon complètement arrêté par la formation d'un épithélium plat.

Cela est vrai, mais quelle est la cause de la formation de cet épithélium? C'est le manque d'humidité dans l'air respirable. Grâce à cela, les couches superficielles de la membrane muqueuse se dessèchent et il en résulte la formation d'un

Digitized by Google

épithélium pavimenteux. Une fois celui-ci présent, les sécrétions glandulaires stagnent davantage encore. Tout le reste est secondaire et consécutif à la stagnation des sécrétions, c'est-à-dire la surproduction des corpuscules cellulaires, l'élargissement des ouvertures folliculaires.

M. Schmidt accuse l'air sec et poussiéreux de la formation des croûtes. Il croit, en outre, à l'addition d'un élément inconnu, qu'il compare au siccatif que les peintres mélangent à leur couleur. Cet élément prédominerait surtout dans l'air poussiéreux d'un printemps sec. Il y a longtemps que j'ai démontré le peu d'importance que joue la poussière en pareille matière. Peut-être n'en a-t-elle pas du tout. Quant à moi, je ne comprends guère le rôle d'un « siccatif » spécial. L'air desséché de nos appartements est assez siccatif par lui-même, sans qu'il soit nécessaire d'en chercher un autre. Ce siccatif une fois admis, nous serons capables d'expliquer bien des phénomènes, dont l'explication soulèverait maintes difficultés autrement.

Depuis longtemps, j'ai démontré comment le catarrhe rétro-nasal[1] découle des conditions ci-dessus. Je crois, en outre, que le naso-pharynx est toujours affecté primitivement, principalement parce que c'est là que le courant d'air éprouve un mouvement giratoire et absorbe plus d'humidité de la membrane muqueuse que dans les autres parties du tube aérien. Si le naso-pharynx est pris, le nez sera à son tour affecté, ou le pharynx, en cas de respiration buccale. Dans le premier cas, nous avons la rhinite sèche, dans le second la pharyngite sèche, avec finalement l'atrophie. Toutes les parties du nez ne sont pas malades à la fois et en même temps. Je ne sais pas pourquoi Siebemann et Ribary croient avoir trouvé une nouvelle affection, la rhinite sèche antérieure. Ribary[2]

1. W. Freudenthal, Some points regarding the etiology of post-nasal catarrh (*Journ. of the Amer. med. Assoc.*, 9 nov. 1895).

2. Klinisch-anatomische Beiträge zur Rhinitis sicca anterior (*Archiv f. Laryngol.*, Band IV, p. 301).

Digitized by Google

trouve, en outre, le changement de l'épithélium cilié de la cloison cartilagineuse en épithélium plat et conclut, depuis que cette constatation a été faite aussi dans la rhinite sèche antérieure, qu'elle pourrait être classée dans la rhinite atrophique limitée au septum, d'autant plus que là aussi apparaît l'atrophie dans les progrès de la maladie. Je ne crois pas à une maladie spéciale. C'est plutôt le début ou l'un des débuts de la rhinite atrophique.

Le septum est le lieu d'élection des hémorragies. Bien des auteurs prétendent que cela est dû à l'épaisseur de la muqueuse à cet endroit, à son adhérence intime avec le cartilage, qui empêcherait la contraction des vaisseaux une fois rompus. On invoque, en outre, l'abondance des vaisseaux sanguins dans le septum, etc. Et pourtant la muqueuse du septum n'est pas plus vasculaire que celle des cornets. Elle n'est pas plus épaisse que la muqueuse du reste du nez. Donc elle n'est pas plus tendue. Ribary pense qu'elle est plus exposée aux traumatismes, spécialement quand il existe des croûtes.

Il ajoute que « Siebemann a été le premier qui ait attribué au catarrhe sec (qu'il appelle rhinite sèche antérieure) la genèse de l'ulcère simple de la cloison ».

Je tiens cette dernière opinion pour très importante. C'est le catarrhe sec, antérieur ou postérieur, qui rend la muqueuse fragile. La moindre cause déterminera l'hémorragie. Dans la rhinite atrophique, l'épistaxis est très fréquente en hiver. Le septum cartilagineux étant mobile, le moindre mouvement de la cloison à droite ou à gauche, en se mouchant, produit une effraction de la fragile muqueuse, partant une hémorragie. Si, en outre, le malade porte ses doigts dans le nez, nous voyons s'établir un ulcère perforant, comme je l'ai décrit il y a quelque douze ans [1].

Cholewa et Cordes prétendent que les os sont d'abord atrophiés. C'est une théorie qui, après des recherches si complètes

1. W. Freudenthal, Ueber das Ulcus septi nasi perforans (*New-York med. Monats.*, mai 1891).

Digitized by Google

de leur part, semblerait réunir tous les suffrages. Pour mon compte, les influences physiques agissent de dehors en dedans. C'est donc la muqueuse qui est atteinte la première. Je pense que la muqueuse se régénère en partie sous l'influence du changement des conditions atmosphériques. Il n'en est pas de même pour les os. Je suis arrivé à cette conclusion après avoir vu des nez dont la muqueuse présentait les signes de la rhinite atrophique en hiver. Un traitement approprié rendait ces nez méconnaissables en été et même en hiver. On aurait dit que les corps caverneux réapparaissaient soudainement à nouveau. Bien entendu, si l'atrophie était complète, il n'y avait pas de changement possible. Mais c'est l'exception.

Le tube aérien est-il seul à souffrir des propriétés dessiccantes de l'air? Y a-t-il d'autres organes qui puissent subir la même influence?

De quelle façon l'air artificiel, qui existe dans nos maisons, spécialement la sécheresse, influence notre organisme?

Commençons par le haut et parlons tout d'abord de la calvitie précoce, hélas! si fréquente.

Je laisserai de côté, bien entendu, le favus, l'herpès tonsurant, la variole, l'acné, le lichen ruber, etc. De même pour les calvities que l'on observe si fréquemment dans les infections générales, fièvre typhoïde, scarlatine, syphilis, fièvre puerpérale, etc. Je ne veux parler que de la calvitie idiopathique.

Permettez-moi d'attirer votre attention sur un article de Seeger[1], de Vienne.

D'après lui, le chapeau des hommes, chez qui la calvitie est si fréquente, n'est pas aussi hygiénique que la coiffure des femmes, chez qui elle est plus rare. Le premier est lourd, dur, très ajusté, ne permettant à l'air ni à la lumière de passer à travers. De plus, si le porteur d'un tel

1. Ludwig Seeger, Studie ueber vorzeitige Kahlheit (*Wiener Klin.*, décembre 1902).

Digitized by Google

chapeau transpire, la sueur, ne pouvant pas s'évaporer ainsi que les produits qui s'accumulent sur la tête, donne naissance à des troubles nutritifs. Tous ces facteurs conduisent finalement à l'atrophie.

Bien que basées sur des observations triées sur le volet, ces conclusions ne me paraissent pas également établies. Si la coiffure produisait réellement l'atrophie par pression, cette atrophie ne devrait s'observer qu'aux points comprimés. On aurait ainsi une ligne commençant un peu au-dessus des tempes, s'étendant autour de la tête (en arrière au-dessous de la protubérance occipitale) et venant se terminer sur le front. Ce qui n'est nullement en rapport avec notre expérience. Car la calvitie débute toujours à une place invariable, située à l'intérieur du chapeau et jamais exposée à la compression. Nous devons donc chercher ailleurs. Je pense que nous n'aurons pas tout à fait tort si nous accusons la sécheresse de notre air artificiel.

Les cheveux nous ont été donnés par la nature pour deux raisons : 1° Ils sont mauvais conducteurs de la chaleur; ils protègent donc la tête et le cou contre le froid intense aussi bien que contre les rayons ardents du soleil; 2° ils ont des qualités hygroscopiques. Les cheveux sont aussi nécessaires à notre organisme que les forêts le sont à la nature. Les forêts conservent l'équilibre de la chaleur et de l'humidité dans la nature, fournissent d'eau les rivières et les ruisseaux, et protègent contre les rayons brûlants du soleil. La disparition des forêts, pratiquée en bien des pays d'une façon si stupide, a déjà amené dans ces contrées le changement des climats, la pénurie d'eau, etc.

Il en est de même de la chevelure pour l'homme. Nous savons que nos cheveux possèdent à un grand degré des qualités hygroscopiques énergiques. C'est là-dessus qu'est basé l'hygromètre à cheveu. Cette qualité est supprimée et même détruite systématiquement par nous. Les cheveux sont coupés courts dès notre jeunesse. On les peigne d'une

Digitized by Google

certaine façon. On les couvre de pommade, d'huile, etc. Quand les enfants vont à l'école, ils sont forcés, le soir, durant des heures entières, de s'asseoir sous des becs de gaz ou des lampes électriques qui dessèchent tout, surtout les objets qui sont le plus rapprochés d'eux. C'est pour moi le facteur le plus important de la calvitie. La chaleur qui est au-dessus de nos têtes est souvent considérable. Les cheveux deviennent secs et peuvent rester ainsi pendant des années. A force de rester ainsi exposés aux rayons directs du gaz ou de l'électricité, comme le sont la plupart des intellectuels qui travaillent la nuit, que va-t-il arriver? Comme dans d'autres parties du corps, il en résultera l'atrophie des papilles, des follicules et la destruction des extrémités nerveuses périphériques. Il existe là le même processus que l'on observe dans les muqueuses. Afin de compenser le défaut absolu d'humidité, des sécrétions sébacées sont anormalement produites. La séborrhée qui en résulte, n'est en somme, que le premier pas vers la calvitie[1]. Quand cette séborrhée se sera établie depuis un certain temps, les masses desséchées de matière sébacée, les squames épidermiques se détacheront; la transformation des cellules diminuera. Une calvitie persistante s'établira souvent sur le sommet de la tête[2].

Il n'y a pas besoin d'être un intellectuel pour devenir chauve. Tout métier qui force un homme à rester longtemps exposé à un foyer lumineux artificiel produira le même résultat. Il existe aujourd'hui de nombreuses professions qui forcent à travailler à la lumière artificielle, même durant le jour. Que de teneurs de livres qui passent leur hiver tout entier à écrire toute la journée sous des becs de gaz ou des lampes électriques! Examinez ces gens et vous serez surpris de la quantité de chauves que vous trouverez.

1. Voir l'article de Max Joseph sur *Alopecia* in *Lesser's Encyklopaedie der Haut- und Geschlechtskrankheiten*. Leipzig, 1900).

2. Isidor Neumann, *Lehrbuch der Hautkrankheiten*, 5 Auflage, p. 428. Vienne, 1880.

Digitized by Google

Les femmes qui sont exposées aux mêmes travaux finissent par supporter les mêmes conséquences. Mais ces conséquences ne seront pas aussi graves que chez l'homme pour deux raisons : 1° la femme se coiffe plus légèrement, les cheveux restent plus humides et résistent davantage à la sécheresse; 2° dehors, ils s'humidifient davantage, puisqu'ils ne sont pas collés ensemble. Chez nous, les parties exposées à la lumière artificielle sont recouvertes dehors par notre chapeau si ajusté. Ce sont justement ces endroits qui sont le plus affectés. Que sont ces masses blanches pelliculaires qui tombent si vite en nous peignant? Que sont ces masses sébacées desséchées, ces débris épidermiques, sinon des formations analogues aux croûtes du nez et du pharynx? Là, comme ailleurs, le processus est le même. Au début hypersécrétion, puis sécheresse et enfin atrophie.

Du cérumen. — Je n'aurai en vue ici que l'accumulation idiopathique, si je puis parler ainsi, du cérumen. Le cérumen est sécrété continuellement. D'après Buck[1], au fur et à mesure de sa production, il est éliminé par l'action des courbes épidermiques externes qui tapissent le méat. Cet épithélium a la propriété de se renouveler de dedans en dehors et emporte avec lui le cérumen en dehors du méat. Si le contenu fluide s'évapore rapidement, le cérumen s'épaissit. Il ne peut plus s'éliminer sous l'influence de l'épithélium. Il se forme un noyau, des masses solides s'accumulent autour et bientôt il en résulte un bouchon cérumineux.

Dire que ce processus est le fait de l'hypersécrétion est inexact. Comme dans les cas cités plus haut, il y a évaporation rapide. Il en est de l'oreille comme du nez, de la gorge, des cheveux. Elle se ressent de la sécheresse de nos chambres. Au début, la nature pourvoira aux demandes accrues d'humidité. Les glandes produiront davantage. Tout d'abord, il y aura hyperémie et hypersécrétion. Mais bientôt l'activité

1. *Manual of diseases of the ear*, New-York.

Digitized by Google

glandulaire s'épuisera. Les glandes se ratatineront et s'atrophieront, comme dans le nez et le pharynx.

Buck savait déjà que l'hypersécrétion seule ne suffisait pas. Il avait déjà remarqué la marche parallèle des catarrhes nasal et pharyngé et des bouchons de cérumen. Mais il croyait à un phénomène réflexe. Pomeray et d'autres avaient aussi vu la coïncidence, mais ne l'expliquaient pas.

On pourrait m'objecter que l'on trouve souvent des bouchons qui ne sont pas durs et secs, mais plutôt mous et liquescents; qu'on les rencontre fréquemment en été. Le lavage du visage dans le premier cas, les bains dans le second amènent l'introduction de l'eau dans l'oreille. Quand on se baigne, une grande quantité d'eau entre dans les oreilles et le cérumen s'amollit.

Il ne faut pas confondre les bouchons de cérumen avec les bouchons épidermiques. Depuis plusieurs années j'ai observé, dans ma clientèle privée, que ces masses étaient plus fréquentes en hiver qu'en été, qu'il y ait catarrhe rétro-nasal ou autre. C'est que, dans cette saison, les conditions atmosphériques favorisent cette dessiccation. En été, les malades se plaignent moins. Même s'ils ne prennent pas de bains de mer, la différence entre l'influence de l'été et de l'hiver dans ces conditions est très marquée.

Les bouchons de cérumen s'observent surtout chez les hommes. Bürkner, à Göttingen, sur 818 cas, trouve 630 hommes ou 77 o/o et 188 femmes ou 23 o/o. A notre avis, les femmes doivent cette minorité à la protection de leurs cheveux. J'en reviens toujours à ma comparaison de la destruction des forêts et à ses effets pernicieux.

En mars 1902, j'ai examiné les habitants du sanatorium de Bedford pour tuberculeux. Il y avait 67 hommes et 41 femmes, soit 108 présents. J'ai trouvé des bouchons de cérumen sur 28 hommes et chez 12 femmes soit, sur 108

1. *Lehrbuch der Ohrenheilkunde*, p. 89. Stuttgart, 1892.

Digitized by Google

40 cas (21 p. 1/2). En novembre 1902, je répétais le même examen. Il y avait 122 malades (84 hommes et 38 femmes). Je n'observai que 32 fois du cérumen (27 hommes et 5 femmes) ou 1 cas sur 4. Ce résultat n'est-il pas l'effet naturel de l'air hivernal artificiellement chauffé dans nos appartements? Je dois remarquer qu'en mars 1902, le sanatorium n'ayant été ouvert qu'un temps très court, les malades n'avaient pu tirer tout le bénéfice d'une cure d'air.

XERASIA

Il ne reste aucun doute dans mon esprit que tous ces phénomènes doivent être rapportés à une même cause, que je désignerai sous le nom commun de *xerasia*. J'ai choisi ce nom (de ἡ ξήρασια ou ξήραυσις, dessiccation) grâce au Dr Rose, un excellent helléniste, qui m'a proposé le terme. Je ne prendrai pas xerosis, qui pourrait prêter à confusion, attendu qu'il est employé en ophtalmologie. La Xerasia ainsi que le Xeroderma simplex n'appartiennent-ils pas au même groupe morbide? C'est une question que je ne veux pas soulever en ce moment.

Mais d'où vient l'augmentation de la sécrétion? Comment concilier l'atrophie de la muqueuse avec cette orrhée, comme le proclament les partisans de la théorie sinusienne? Il est impossible de comprendre qu'une muqueuse dont les organes de sécrétion sont presque tous détruits puisse sécréter davantage. Il semble que cela doit être une grande objection à une complication nasale primitive. Mais la contradiction n'est qu'apparente. En réalité, la muqueuse ne sécrète pas davantage, mais les conditions accessoires ont changé. La sécrétion se fait comme toujours dans la muqueuse. Mais comme les glandes qui la renferment sont, en grande partie, disparues, où peut-elle aller? Elle ne peut s'évaporer, puisque des masses desséchées (croûtes, etc.) l'en empêchent. Elle reste à la même place et, les conditions aidant, se décompose

Digitized by Google

avec la plus grande facilité De même dans le catarrhe rétronasal. Là aussi, la sécrétion semble accrue. Mais, en fait, c'est tout le contraire.

Revenons à la calvitie. Prenons un homme supérieurement chauve. Si cet homme est exposé à la sécheresse, nous remarquerons que la sueur existe surtout là où il y a le moins de cheveux. Il transpire là d'abord. La sueur y est plus visible que dans les endroits couverts de cheveux. C'est là que manquent les follicules et les papilles. C'est donc une pseudo-hypersécrétion. Les raisons sont les mêmes que tout à l'heure, Le métabolisme est le même dans les endroits chauves ou chevelus. Toutes choses égales, d'ailleurs, la sécrétion s'y produit également. Sur la peau normale et la muqueuse normale aussi elle est retenue. Dans les parties détruites, elle coule librement.

Je veux rappeler ici les nombreuses productions de croûtes dans les affections du nez. Il y a des cas où la destruction est si parfaite que nous pouvons voir dans les sinus maxillaires. Là encore il y a une sécrétion considérable. Il ne s'agit pas ici de suppuration sinusienne. C'est probablement une confirmation de plus du fait que, là où le pouvoir sécrétant de la muqueuse est en partie ou totalement détruit, il y a formation de croûtes.

Les sécrétions aussi bien que le métabolisme général sont plus grands chez les jeunes que chez les vieux. Ce qui explique peut-être que chez les gens d'un certain âge, de quarante-cinq ans en particulier, les sécrétions nasales cessent et avec elles l'ozène disparaît. Si nous sommes convaincus qu'il n'y a pas d'hypersécrétion, il est absolument inutile d'admettre, comme beaucoup font, qu'une muqueuse ozénateuse produit une sécrétion incomplète « qui manque de cette substance chimique qui donne au mucus nasal ses propriétés bactéricides ». La sécrétion se fait comme d'habitude et s'évapore si rapidement que les éléments solides ne peuvent être rejetés, mais adhèrent à la muqueuse. De nou-

Digitized by Google

velles quantités de sécrétion se produisent, qui, sous la pression des croûtes, peuvent saigner. Ces sécrétions stagnantes se décomposent et sentent. D'où la punaisie aussi bien dans le nez que dans le rétro-pharynx. Pareil fait se reproduit dans l'estomac, l'utérus, partout où le pus se décompose. Mais pour donner à l'ozène son odeur spéciale, il faut un bacille, le bacille d'Abel. Dans bien des cas, j'ai trouvé invariablement le bacille encapsulé. Je ne l'ai pas toujours trouvé dans les maladies du sinus. Dans certaines observations, il s'y trouvait en telle quantité qu'on aurait pu croire à une culture pure, et non à une sécrétion provenant du nez. Le Dr Schwartz, de New-York, qui a bien voulu faire quelques examens pour moi, a confirmé le fait.

Depuis qu'on a trouvé le bacille d'Abel dans des nez normaux, et même dans des coryzas hypertrophiques, sans qu'il y ait la moindre odeur, nous sommes forcé de conclure qu'il peut y avoir une condition préalable qui conduit à la réalisation du tableau de l'ozène c'est-à-dire l'atrophie du nez intérieur.

Pourquoi la femme est-elle plus souvent atteinte? Je vais répondre par un fait à cette question.

Une fillette de trois ans fut amenée à l'hôpital pour une maladie infectieuse aiguë. Quinze jours après, otite moyenne aiguë. C'est alors que je la vis. Deux ou trois semaines après, le médecin me dit qu'elle avait une suppuration vaginale. J'examinai le pus et j'y trouvai un bacille identique à celui de l'otite. Malgré un examen répété et complet, pas de gonocoque. La vulve avait donc été infectée après l'oreille. Mais, me dis-je, pourquoi l'inverse n'aurait-il pas lieu? Une infection vaginale ne peut-elle pas être portée de la vulve au nez par les doigts? Justement, quelque temps après, j'examinai une fille de quatorze ans et une femme de trente, qui avaient du Friedländer dans les sécrétions vaginales, ce qui parlait fortement en faveur de mon hypothèse. Depuis, j'ai observé dix autres cas. Mais, malheureusement, pas de

Digitized by Google

bacille d'Abel dans les sécrétions vaginales. Dorénavant, nous sommes prévenus.

Comment ce bacille se loge dans le nez et produit l'ozène? Mais de ce qu'on l'on trouve le bacille d'Abel, ce n'est pas une raison pour diagnostiquer un ozène. Pas plus que nous ne diagnostiquons la tuberculose si nous trouvons le bacille de Koch dans le nez, ou la diphtérie chaque fois que nous voyons du Löffler dans le pharynx.

Je dois avouer, en dernier lieu, que dans ces dernières années, j'ai vu quelques cas d'ozène avec des suppurations sinusiennes. Je n'hésite pas à remercier ici les auteurs qui ont défendu si énergiquement la théorie sinusienne. Malheureusement, dans ma pratique, ces cas sont exceptionnels.

CONCLUSIONS

1° L'ozène est une rhinite atrophique, influencée par les conditions atmosphériques. — Xérasia.

2° Les cornets osseux sont pris dès le début de la maladie.

3° La sécheresse de l'air retentit sur toutes les parties du corps.

a) Sur les fosses nasales : ulcère simple de la cloison; rhinite atrophique antérieure; quelques épistaxis, etc.

b) Parties voisines du nez : tête, oreilles, lèvres, dents.

c) Probablement aussi sur des organes éloignés.

4° Pour qu'il y ait ozène, il faut la présence d'un bacille analogue au pneumo-bacille de Friedlander.

5° Cette invasion bacillaire a lieu dans la jeunesse. Dans quelques cas, le bacille peut être transporté de la vulve au nez (?).

6° Les sinus, dans l'ozène, sont souvent malades secondairement.

7° En somme, l'ozène peut être considéré comme une maladie spécifique et autochtone, résultant d'une rhinite atrophique.

Digitized by Google

SOCIÉTÉ DANOISE D'OTO-LARYNGOLOGIE

Séance du 22 décembre 1902.

M. Bentzen. — **Ostéite diffuse des os de la face d'origine syphilitique.**

Femme de quarante-deux ans, infectée depuis six ans. C'est à peine si elle s'est traitée au commencement; en tout cas, elle n'a pas continué. A fait, les dernières années, divers accidents cutanés dont elle garde, d'ailleurs, les traces cicatricielles. A la fin, le nez s'est également pris; il a doublé de volume et la sécrétion est devenue fétide. Je la vis pour la première fois en avril 1901. Non seulement les parties molles, mais encore les os propres paraissaient profondément infiltrés; la peau qui les recouvrait était rouge et œdématiée. La cloison, très grosse, rendait impossible toute rhinoscopie antérieure; on ne put donc pas se rendre compte s'il y avait quelque séquestre. Ne pouvant prescrire des frictions, je me contentais de donner des pilules et de l'iodure. J'eus un certain résultat en ce sens que je pus découvrir un séquestre de la cloison qui fut facile à enlever. Après extraction de plusieurs autres parcelles cariées, je dus enlever, au mois de mai, presque tout un cornet inférieur; ce qui en restait ne tardait pas à s'éliminer petit à petit. Au mois d'octobre, je découvris une ulcération de la paroi naso-pharyngienne, et la malade put enfin faire des frictions. L'iodure ne fut pas supporté longtemps, il fallut en interrompre l'administration plus d'une fois pour cause d'accidents d'iodisme. Enfin, le sinus maxillaire se prend également, il est ouvert et nettoyé; malgré cela, les douleurs continuent et la sensibilité persiste au niveau des os de la face. On fait entrer la malade à l'hôpital et on lui enlève la presque totalité de son maxillaire supérieur par la fosse canine; tout l'os était nécrosé, seules les apophyses nasale et zygomatique sont laissées en place. A noter qu'on est forcé d'intervenir aussi radicalement d'un côté que de l'autre, et qu'on résèque également tout ce qui reste des cornets inférieurs et une bonne partie de l'ethmoïde. De nouveaux accidents d'iodisme se déclarent en février 1902, ce qui fait interrompre le traitement pendant un certain temps. Le même mois, on enlève encore une partie de l'apophyse nasale à gauche. Tout va bien pendant quatre mois, puis il se fait de la périostite au tibia droit. L'iodure donne encore une fois les mêmes mécomptes. Enfin, ce qui reste des os propres se nécrose également, et le nez

Digitized by Google

prend petit à petit la forme caractéristique du nez en selle. La défiguration produite est naturellement des plus visibles; le palais est remplacé par une espèce de moignon informe qui ferme cependant assez bien du côté du nez.

Le mari, qui s'était soumis à un traitement régulier, a été atteint de bonne heure d'accidents tertiaires; il fait en ce moment du tabes spasmodique avancé, bien qu'il ne soit malade que depuis huit ans.

Le traitement chez la femme a été commencé trop tard; l'iodure a été très mal supporté — on était réduit à lui donner 30 centigrammes par jour; — on a peut-être tardé un peu à intervenir chirurgicalement, surtout du côté du sinus maxillaire; tout ceci explique dans une certaine mesure les dégâts causés.

M. Klein fait remarquer que les pilules de mercure traversent souvent le tube digestif sans être absorbées.

M. Bentzen. — J'avais donné en même temps de la liqueur de Van Swieten.

M. Klein croit qu'on aurait peut-être eu des résultats avec la décoction de Zittmann.

M. Bentzan. — Ce traitement est des plus coûteux; c'est, du reste, pourquoi la malade, à laquelle je l'avais proposé, l'a refusé.

M. Schmiegelow. — Je m'abstiens plutôt de toute intervention trop radicale chez les syphilitiques, et j'attends pour enlever les séquestres qu'ils se soient mobilisés d'eux-mêmes. Il me semble que toutes les affections purulentes coexistantes augmentent les propriétés destructives des gommes; j'ai vu ainsi un homme qui a fait, après une cautérisation banale du cornet inférieur, un séquestre de tout le cornet; il était syphilitique, mais on avait négligé de s'en informer avant; le traitement spécifique seul put empêcher l'affection de progresser. L'une des cavités accessoires est-elle atteinte, leurs parois courent grand risque de se nécroser; aussi faut-il, dans ce cas, veiller à un bon drainage, ne pas se contenter, pour le sinus maxillaire par exemple, de la trépanation alvéolaire, mais instituer de suite un traitement plus radical. J'ai eu un syphilitique, chez lequel je m'étais malheureusement contenté de la résection de la paroi antérieure pour une sinusite frontale et qui a fait dans la suite de la nécrose de tout le frontal.

On dit ordinairement que le nez en lorgnette suppose une destruction de la cloison osseuse. J'ai vu des cas où toute la cloison cartilagineuse et osseuse avait disparu sans laisser de traces de défiguration extérieure; je crois donc pouvoir affirmer que la nécrose de la cloison osseuse seule n'est pas suffisante.

Digitized by Google

Séance du 21 janvier 1903.

M. Kiaer. — **Appareils prothétiques pour les fissures congénitales du palais.**

Revue des différents appareils de ce genre, notamment de celui de Suerson et Schiltsky dont l'auteur dit beaucoup de bien. Il ne faut les faire porter que si l'enfant a au moins dix ans, et veiller à une bonne prononciation.

Présentation d'une malade, à qui l'appareil ne servait à rien, parce que le fabricant n'avait pas réussi la pièce du fond, celle qui devait servir à l'occlusion du côté du naso-pharynx.

M. Kiaer. — **Infiltration gommeuse du cornet inférieur du voile du palais.**

Homme de quarante-huit ans, qui avait été opéré il y a un an pour une sinusite maxillaire double. Se plaint d'obstruction nasale et de douleurs dans la fosse canine droite. En inspectant le nez, on voit une grosse masse rouge foncé remplir tout le champ du spéculum; ce n'est qu'à un examen plus minutieux qu'on peut se rendre compte qu'il s'agit de la tête du cornet inférieur; du reste, l'extrémité postérieure est hypertrophiée également. Le voile du palais est le siège d'un gonflement limité et, en l'espace de quelques jours, on voit la voûte palatine se perforer après l'insertion du voile. Une semaine de traitement et toutes ces lésions changent d'aspect; notamment l'obstruction nasale disparaît complètement.

M. Buhl. — **Tumeur kystique de l'épiglotte.**

Enfant de onze ans. Raclements de gorge et prononciation défectueuse quand il cause beaucoup. Kyste de l'épiglotte à gauche.

M. Schmiegelow. — **Quel est le degré d'acuité auditive qui mène à la surdi-mutité?**

Dans ces derniers temps, on a démontré que nombre de sourds et muets possèdent encore des restes d'acuité auditive, et on est parti de là pour leur apprendre à causer. Le degré d'acuité nécessaire à ces exercices est difficile à déterminer exactement, surtout qu'il faut encore compter avec l'intelligence du sujet, la méthode employée, la durée de l'entraînement, etc. Bezold a fixé le minimum à 50 centimètres de voix ordinaire pour les enfants avec surdité acquise et à 25 centimètres pour ceux qui sont sourds dès la nais-

Digitized by Google

sance. Schmiegelov observe en ce moment un enfant, que tout le monde avait pris pour un sourd et muet jusqu'à l'âge de six ans, et qui est arrivé à parler d'une façon suffisamment correcte, bien que son degré d'acuité pour la voix ordinaire ne soit que de 13 centimètres à droite et de 23 centimètres à gauche. La limite inférieure fixée par Bezold doit donc être abaissée.

Séance du 25 février 1903.

M. Norregaard. — **Otite purulente chronique fétide, datant de trente ans, guérie sans opération.**

Femme de trente-trois ans; l'oreille suppure depuis l'âge de trois ans; on ne l'a soignée que tout au début. Le fond du conduit est obstrué par de nombreuses fongosités; on fait des cautérisations répétées. En arrière et en haut, une espèce de tumeur dure, derrière laquelle on sent de l'os dénudé. Lavages par le conduit et par la trompe, cautérisations, etc., peu à peu l'oreille se nettoie et les parties nécrosées s'éliminent. En ce moment, on aperçoit encore en haut un petit os dénudé qui est en train de s'éliminer également; l'oreille est restée sèche depuis quinze jours et paraît être complètement cicatrisée. L'audition est devenue meilleure.

M. Schmiegelow. — **A propos des sinusites de la face à évolution orbitaire.**

I. Jeune homme qui, au mois d'août 1901, se plaint subitement d'avoir des douleurs dans le côté gauche de la figure; il y a de la sensibilité à la pression au niveau de la fosse canine et du globe de l'œil. Un peu plus tard, exophtalmie et rhinorrhée fétide. Le malade s'empresse d'entrer dans un service de chirurgie générale, où on lui ouvre l'orbite et le sinus maxillaire; le dernier seul contient du pus. Le globe oculaire cependant ne revient pas à sa position normale, au contraire l'exopthalmie a l'air de progresser. On incise le long du rebord sus-orbitaire; un abcès sous-périostique est mis à nu et évacué, le sinus frontal et les cellules ethmoïdales sont ouvertes et curettées. L'exophtalmie restant toujours la même, le malade nous est adressé. Diagnostic probable : nécrose du labyrinthe ethmoïdal. J'élargis l'ouverture qu'on avait pratiquée au niveau de la fosse canine et je curette soigneusement tout le sinus ainsi que les cellules ethmoïdales en enlevant tout ce qui est malade; comme traitement consécutif, je prescris des lavages à faire par la fosse canine laissée ouverte. L'œil reprend sa place et

Digitized by Google

tout va bien; la parésie du droit interne persiste cependant encore jusqu'à ce jour.

II. Enfant de dix ans, se plaint d'avoir mal à la tête depuis quinze jours; la paupière supérieure du côté gauche aurait commencé à gonfler il y a une semaine. L'œil est fortement projeté en avant; le gonflement occupe surtout la région fronto-orbitaire; il y a de la fluctuation. Incision le long du rebord; collection sous-périostique; trépanation au point d'élection; il n'y a pas de sinus frontal, mais par contre un tissu spongieux contenant du pus, qui est facile à curetter. Quelques jours après, la paupière inférieure se prend à son tour et doit être incisée. Guérison.

III. Une jeune fille de dix-huit ans, traitée à l'hôpital pour une bronchectasie, se plaint un jour d'avoir mal à l'œil droit. La paupière supérieure s'œdématie, il y a de l'exophtalmie et un chémosis assez prononcé; la percussion des sinus frontaux et maxillaires est manifestement douloureuse; il y a du pus dans le méat moyen. Lavages des sinus et pansements humides. Tout rentre en ordre.

M. Buhl a vu un cas de sinusite fronto-maxillaire chronique guérir par l'ablation à l'anse de la tête du cornet moyen.

M. Klein a observé un malade atteint d'exophtalmie et d'iridocyclite à évolution intermittente, chez lequel il avait soupçonné une affection des cavités accessoires. L'examen du nez est cependant toujours resté négatif. Ne pourrait-il pas dans ces cas s'agir d'une inflammation des cellules ethmoïdales postérieures ou du sinus sphénoïdal?

M. Schmiegelow. — On peut avoir une sinusite frontale ou maxillaire sans moucher du pus. J'ai opéré une femme pour une sinusite maxillaire, en me basant sur les données de la diaphanoscopie et les douleurs à la percussion de la fosse canine et chez laquelle jamais ni à la rhinoscopie du méat moyen ni au lavage je n'avais réussi à voir du pus. Un autre de mes malades avait souffert de son sinus frontal pendant vingt ans, sans que jamais personne eût pu voir le moindre pus dans son nez; la cavité frontale cependant était bourrée de fongosités et de pus.

M. Nörregaard. — La conjonctivite phlycténulaire me semble être également très souvent d'origine nasale.

M. Jörgen Muller. — J'ai guéri un malade qui se plaignait de larmoiement et de douleurs dans le coin de l'œil, en dedans, en le débarrassant de quelques petits polypes insérés très haut dans le méat moyen et en lui soignant une ethmoïdite chronique. (*Monats. f. Ohrenheilk.*, t. XXXVII, n° 5.)

Dr Bertemes.

Digitized by Google

REVUE GÉNÉRALE ET ANALYSES

LARYNX ET TRACHÉE

Deux cas de fracture du larynx, par M. L. Michel.

La première observation concerne un homme de vingt-six ans qui a présenté une fracture accompagnée d'un emphysème sous-cutané très prononcé. Guérison sans intervention. Le second malade, âgé de quarante ans, succomba, malgré la trachéotomie, à une congestion pulmonaire. Il avait une fracture du thyroïde avec large déchirure de la membrane crico-thyroïdienne et luxation des cartilages laryngiens. (Soc. de méd. de Nancy, 10 déc. 1902, *in Rev. méd. de l'Est*, n° 4, fév. 1903.)

Dr F. Ardenne.

OREILLES

De l'étiologie de la myringite aiguë suppurée intra-lamellaire *(Zur Etiologie des primären intralamellaren Trommelfellabscesses)*, par le Dr Grunert.

L'étiologie de l'abcès du tympan est encore des plus obscures. La cause la plus fréquente paraît être le froid (courant d'air, eau froide pénétrant dans le conduit); mais il y en a d'autres. Voici, par exemple, une observation où l'origine traumatique ne semble pouvoir être mise en doute.

Ouvrier de vingt-cinq ans, venant consulter pour son oreille qui, il y a quatre semaines, se serait brusquement bouchée, et le malade n'aurait plus rien entendu. Il aurait fait tout son possible pour la déboucher avec une aiguille, mais sans le moindre résultat; des instillations d'huile ne lui auraient pas mieux réussi. Il s'agissait d'un bouchon de cérumen, qu'on n'eut, d'ailleurs, aucune difficulté à expulser. En examinant le tympan, on pouvait voir deux pustules jaunes, grosses comme une tête d'épingle, se détacher nettement de la région de l'ombilic; une troisième était située en avant du manche, vers le haut. En arrière et en haut, un petit caillot noirâtre; enfin, une petite excoriation du conduit, tout près du cadre tympanal, sur la paroi posté-

Digitized by Google

térieure. L'audition est normale; il n'y a pas de râles à l'auscultation. A la douche d'air, tout le tympan se déplace, y compris les trois points jaunes, sans changer d'aspect dans aucun de ses segments. Les pustules, ouvertes au bistouri, donnent très peu de pus, lequel renferme de nombreux streptocoques.

Rien à dire du diagnostic. En l'absence de tout râle tubaire et de tout trouble fonctionnel, il ne pouvait s'agir d'autre chose que d'une myringite suppurée; l'intérêt de l'observation est, d'ailleurs, tout entier dans l'étiologie annoncée. (*Monats. f. Ohrenheilk.*, t. LVII, nos 3 et 4.)

Dr Bertemes.

De l'influence du tir d'artillerie sur l'ouïe *(Vlianir artillerigskoï strelby na slouch)*, par le Dr Vassiliev.

L'auteur étudie les modifications produites dans l'organe auditif par le tir de l'artillerie de campagne.

Les sensations subjectives dans les oreilles, après le tir, se traduisent par des bruits, sifflements et sonneries. Les uns prétendaient éprouver la sensation comme si l'oreille était remplie de liquide, d'autre entendre un bruit analogue au bruissement d'arbres dans la forêt.

Les altérations de la membrane du tympan consistaient dans divers degrés d'hyperémie; la ligne des vaisseaux se trouvait ordinairement dans la région des fibres de Prussak; quelquefois, il y avait coexistence d'une ligne plus ou moins marquée de vaisseaux avec une hyperémie de la membrane de Schrappnell; il n'y a pas eu de perforation.

En résumé, le Dr Vassiliev a trouvé que, sous l'influence du bruit occasionné par des coups de canon, le pouvoir auditif s'abaisse en général et en particulier pour des notes élevées plus que pour des basses. Cette constatation a été faite dans 1,395 cas sur 2,000; la limite des probabilités de ce phénomène oscille entre 67/100 et 73/100. Ordinairement, le bruit dans les oreilles disparaît trois ou quatre jours après le tir.

Parmi les officiers d'artillerie, l'auteur n'a observé aucune affection auriculaire qu'on ait pu mettre sur le compte du

Digitized by Google

tir au canon. Le tir avec de la poudre sans fumée agit d'une façon bien plus prononcée. (*Voenno-Med. Journ.*, nov. 1902, d'après *Rousski Vratch*, n° 5, 1903.)

Dr Trivas.

Périostite mastoïdienne syphilitique, par MM. F. J. Collet et Maurice Beutter.

Les auteurs présentent à la Société des Sciences médicales de Lyon une femme âgée de cinquante-trois ans, venue consulter le 2 février 1903 pour douleurs mastoïdiennes et céphalées nocturnes. Cette femme avait déjà été soignée l'année précédente pour une périostite syphilitique du tibia.

On constate un gonflement de la partie postérieure de la mastoïde, très douloureux à la pression, sans rougeur de la peau ni effacement du sillon rétro-auriculaire. Pas de fièvre; pas de suppuration antérieure de l'oreille. L'éclairage de la mastoïde par transparence, selon le procédé d'Urbantschitsch, montre que le conduit auditif gauche s'illumine, mais bien moins vivement qu'à droite.

Les frictions mercurielles et l'iodure de potassium (4 grammes *pro die*) font disparaître ces lésions.

Les signes cliniques de cette mastoïdite étaient tellement nets et en contradiction avec les signes des mastoïdites secondaires aux otites moyennes que le diagnostic de périostite syphilitique de la mastoïde fut porté avant d'avoir reconnu l'existence des périostites antérieures. (*Lyon méd.*, 10 mai 1903.)

Dr Dieu.

CROUP ET DIPHTÉRIE

Note sur quelques particularités cliniques des paralysies diphtériques, par M. Charles Aubertin.

Dans cet article, où sont passées en revue les diverses paralysies diphtériques, nous relevons ce qui a trait à la paralysie du voile du palais. Les classiques considèrent la paralysie diphtéritique comme s'accompagnant d'une immobilité complète du voile. L'auteur prétend que, en règle générale, la motilité du voile du palais n'est jamais complètement abolie, et ses muscles sont seulement parésiés.

Digitized by Google

La parésie est légère et porte également sur tous les muscles du voile, sauf peut-être sur ceux des piliers postérieurs, qui semblent plus souvent respectés. Les troubles sensitifs sont exceptionnels. De même le réflexe pharyngien, considéré par la plupart des auteurs comme aboli, a paru à M. Aubertin presque toujours normal. Quelquefois, il ne se produit pas à la suite d'une excitation portant sur le voile, fait peu important, car il se voit souvent chez les sujets normaux, mais toujours il existe quand on excite la luette ou la paroi postérieure du pharynx. (*Rev. franç. de méd. et de chir.*, n° 14, fév. 1903.) Dr F. ARDENNE.

VARIA

Ablation des corps étrangers de l'œsophage à l'aide d'un procédé perfectionné d'application des rayons Roentgen *(Removal of foreign bodies from the œsophagus by an improved method of using the Roentgen rays)*, par M. G. HAMILTON.

Habituellement, le chirurgien délimite la position du corps étranger (pièce de monnaie) à l'aide de l'écran ou de la radioscopie, puis fait transporter le malade dans la salle d'opération. C'est là, d'après Hamilton, un procédé défectueux. Mieux vaut opérer le malade étant assis sur une chaise et le tube électrique placé derrière lui, mais on ne peut, de la sorte, endormir le patient.

Ayant récemment eu l'occasion d'enlever une pièce de un penny avalée par un enfant de deux ans et trois mois, Hamilton fit étendre le petit malade sur un brancard de toile, au-dessous duquel fut placé le tube de Crookes. Il put, de la sorte, employer le chloroforme et enlever facilement la pièce de monnaie, située en regard de la deuxième pièce du sternum. (*British med. Journ.*, 7 fév. 1903.) Dr DIEU.

Le Gérant : R. CHAIGNEAU.

Bordeaux. — Impr. G. GOUNOUILHOU, rue Guirande, 11.

Digitized by Google

24e ANNÉE. N° 30. 25 JUILLET 1903.

REVUE HEBDOMADAIRE
DE
LARYNGOLOGIE, D'OTOLOGIE
ET DE RHINOLOGIE

CHANCRE SYPHILITIQUE DE L'AMYGDALE[1]

Par MM.
Dr Maurice PERRIN, Ancien interne des hôpitaux,
Albert GROSJEAN, interne des hôpitaux,
de Nancy.

Nous avons eu l'occasion d'observer un cas de syphilis, d'origine accidentelle, à porte d'entrée amygdalienne, chez un homme âgé de vingt-neuf ans. Bien que les observations de chancre de l'amygdale se soient multipliées dans ces dernières années, il nous a paru intéressant de relater ce fait.

Observation. — *Homme de vingt-neuf ans. — Contagion probable par des ustensiles de table. — Chancre de l'amygdale droite. — Diagnostic confirmé par l'évolution des accidents secondaires.*

X..., âgé de vingt-neuf ans, exerçant la profession de garçon livreur d'une maison de commerce, vient consulter, pour un mal de gorge datant d'une douzaine de jours, à la clinique de laryngologie de la Faculté (service de M. le professeur agrégé Jacques).

Voici les *antécédents* de ce malade :

Il y a huit ans, pendant son service militaire dans un régiment e cavalerie, le malade fut atteint de néphrite aiguë grave dont il ii est resté une légère albuminurie persistante. L'année suivante, rentrait à l'hôpital pour une pneumonie pour laquelle un pro- ostic sombre fut porté; il se rétablit néanmoins. Le malade est affirmatif sur l'absence d'antécédents vénériens de toute le. Vers la même époque, on a remarqué des dilatations vei-

[1] Travail reçu le 30 avril 1903.

Digitized by Google

neuses aux membres inférieurs et le développement d'un ulcère sur la jambe droite, considéré comme un ulcère variqueux typique par tous les médecins qui l'ont examiné.

Dans le courant de juin 1902, le malade ayant fait une chute de bicyclette a eu pendant trois ou quatre jours le testicule droit légèrement tuméfié. Ayant été consulter à la clinique des maladies vénériennes et cutanées, il fut examiné soigneusement et l'on ne constata l'existence d'aucune tare syphilitique. Ce gonflement testiculaire, évidemment d'origine traumatique, disparut spontanément.

Le malade est marié; sa femme est bien portante ainsi que ses trois enfants.

Détail intéressant. — X... a un frère plus jeune de quelques années, qui a été soigné dans une clinique de la Faculté pour syphilis récente. Dans le courant du mois de juillet, ce jeune homme, en pleine éruption secondaire, et présentant, au su de son entourage, des plaques muqueuses de la bouche, a été reçu très souvent chez X...; pendant un déménagement et l'installation qui suivit, à diverses reprises, les divers membres de la famille se servirent d'ustensiles de table communs.

Au milieu du mois d'août 1902, X... commença à éprouver une certaine gêne de la déglutition, qui se transforma bientôt en véritable dysphagie douloureuse. Il resta une douzaine de jours sans s'en inquiéter; puis, comme la douleur augmentait et que le côté gauche, d'abord indemne, devenait également douloureux à la déglutition, le malade vint se présenter à la consultation.

A ce moment *(27 août 1902)*, l'attention est immédiatement attirée sur une ulcération que présente l'amygdale droite près de son pôle supérieur; cette ulcération, dont les dimensions sont celles d'une pièce de cinquante centimes, n'est pas creusée en cratère, mais plane et étalée, et recouverte d'un enduit blanchâtre, sanieux, assez adhérent; ses bords sont saillants, surélevés, épais et durs, de coloration rouge vif. D'ailleurs, tout l'isthme présente cette même teinte érythémateuse; le pilier postérieur, en particulier, est très rouge et très infiltré. L'amygdale en question est elle-même peu tuméfiée; elle fait pourtant saillie, étant légèrement projetée en avant. A part la rougeur dont nous venons de parler, l'amygdale du côté opposé n'offre rien de particulier.

Il ne s'agit évidemment pas d'une gomme syphilitique ulcérée, et rien, de prime abord, ne fait penser à un accident primitif; commémoratifs nuls; à la région sous-maxillaire correspondante on ne trouve pas la pléiade ganglionnaire classique, mais un ou

Digitized by Google

deux ganglions engorgés, comme lorsqu'il s'agit d'amygdalite de Vincent. C'est donc à cette dernière hypothèse que l'on s'arrête provisoirement : amygdalite ulcéro-membraneuse chancriforme de Raoult et Thiry, dite aussi angine de Vincent. On fait un frottis que l'on envoie immédiatement à l'examen bactériologique.

Le traitement, institué dès ce jour, a consisté en attouchements iodés d'abord, puis en badigeonnages à l'acide chromique étendu, enfin en applications de bleu de méthylène. Ce traitement local amenait chaque fois une légère amélioration, mais l'ulcération reprenait toujours le dessus.

La réponse du Dr G. Thiry avait été négative : les préparations par frottis ne montraient pas de bacilles fusiformes ni de spirochètes. Les cultures sur sérum de cheval, sérum coagulé vers 80° C., n'offraient pas de colonies semblables à celles que forment les bacilles diphtéridés. D'autres examens bactériologiques, faits ultérieurement, furent également négatifs.

A ce moment intervint l'hypothèse d'un accident syphilitique primitif de l'amygdale. On espérait pouvoir suivre le malade, attendant toujours l'apparition d'accidents secondaires pour instituer un traitement spécifique; malheureusement, le patient se lassa bien vite de déplacements qui lui paraissaient inutiles et ne revint plus : c'était dans les premiers jours d'octobre 1902.

Au mois de décembre, une enfant du malade, âgée de trois ans, fut atteinte de broncho-pneumonie morbilleuse pour laquelle fut appelé l'un de nous, le Dr M. Perrin, qui n'avait jamais vu X... Ce dernier profita de cette circonstance pour demander conseil au sujet d'une « démangeaison » de la région anale qui le tourmentait depuis trois semaines, augmentait à la suite des courses nécessitées par sa profession et rendait la défécation douloureuse. La première inspection de cette lésion ne laissait subsister aucun doute relatif à sa nature : il s'agissait d'accidents syphilitiques secondaires, syphilides papulo-érosives. C'est alors que le malade fit connaître une partie des renseignements relatés ci-dessus *(15 décembre)*.

Depuis le moment où il a quitté le service de M. Jacques, la dysphagie douloureuse a persisté encore pendant près de trois semaines, ce qui donne à l'affection amygdalienne une durée totale d'environ deux mois. Le malade eut ensuite un léger mal de gorge intermittent.

Pendant son « amygdalite », X... avait eu souvent une légère céphalée, était mal en train, et, depuis le mois d'août jusqu'au 15 décembre, il aurait maigri de huit kilos environ. Il a eu des

Digitized by Google

douleurs sans gonflement dans les jointures, surtout dans les poignets, cette douleur s'est légèrement atténuée depuis une huitaine de jours. C'est entre temps, vers la fin de novembre, qu'a débuté la douleur anale.

État le 15 décembre. — Malade grand et maigre quoique bien constitué et assez musclé; teint pâle, les cheveux tombent légèrement; un peu d'acné interscapulaire; sur les lombes, cicatrices de ventouses scarifiées; sur le dos et sur les flancs, on constate une éruption maculeuse très pâle, non prurigineuse, formée de taches lenticulaires disséminées, non confluentes, de coloration cuivrée. Le malade ne peut donner aucun renseignement sur cette éruption qui est incontestablement une fin de roséole. Il existe une micro-polyadénopathie généralisée; derrière le sterno-mastoïdien, à la nuque, dans les régions sous-maxillaires, dans les creux sus-claviculaires et axillaires, au coude, et même le long de l'humérus ainsi que dans les régions inguinales supérieure et inférieure, des deux côtés, se trouvent des ganglions de la grosseur d'un pois, tous indolores et mobiles; aucun ganglion n'est plus développé que les autres.

Un examen minutieux des organes génitaux ne révèle aucune cicatrice. Le malade, qui paraît sincère, nie d'ailleurs tout antécédent de ce côté. Sa femme n'a jamais été malade et ses enfants sont d'une bonne santé.

Dilatations veineuses aux deux membres inférieurs; sur la face interne de la jambe droite, au niveau du tiers moyen, on observe un ulcère à fond grisâtre, saignant, de deux centimètres et demi sur quatre, à contour régulier, à bords peu élevés, entouré d'une zone glabre, de coloration violacée, d'environ sept centimètres de diamètre dans tous les sens. En somme, il s'agit d'un ulcère variqueux typique.

Sur tout le pourtour de l'anus, on constate une série de papules hypertrophiques suintantes, séparées par des sillons rayonnés. Ces syphilides papulo-érosives occupent tout le pourtour de l'anus sur toute la surface d'adossement. Quand on écarte le pli interfessier, ce qui étale la lésion, elle se présente sous la forme d'une surface circulaire grande comme une petite paume de main.

L'examen de la bouche révèle une rougeur vermillon diffuse du voile du palais, des piliers, du fond de la gorge. Les amygdales ne font pas saillie; au niveau du pôle supérieur de l'amygdale droite et de la fossette sus-amygdalienne, une syphilide opaline de la grosseur d'une lentille. Une semblable sur le pilier postérieur gauche. Le malade se plaint d'avoir mal à la gorge; ses dents sont

Digitized by Google

en mauvais état. A la lèvre inférieure une petite fissure médiane, douloureuse, banale; le malade fume un certain nombre de cigarettes par jour.

Les urines renferment *deux* grammes d'albumine par litre; cette proportion paraît trop élevée pour n'être que le résidu de l'ancienne néphrite du malade : n'y a-t-il pas, en outre, un léger degré de néphrite syphilitique précoce?

Submatité, expiration légèrement soufflée avec résonance de la voix au sommet droit (induration stationnaire).

Rien d'anormal aux appareils circulatoire et digestif.

Le malade se plaint d'une légère céphalée permanente, de courbature et de douleurs articulaires. Les nuits sont bonnes; les réflexes sont normaux.

En résumé : état de malaise et de courbature, céphalée, douleurs articulaires, chute des cheveux, fin de roséole, hypertrophie légère de la rate et du corps thyroïde avec envahissement ganglionnaire généralisé, érythème vermillon et syphilides opalines de l'isthme du pharynx, syphilides papulo-érosives hypertrophiques de l'anus; tous ces symptômes sont ceux d'une syphilis en pleine éruption secondaire, dont le début ne doit pas remonter à plus de quatre ou cinq mois.

Les renseignements fournis par l'interrogatoire et l'examen du malade permettaient de supposer à cette syphilis une porte d'entrée amygdalienne; le diagnostic d'âge de la maladie fut confirmé par la connaissance des faits constatés en août et septembre à la clinique de laryngologie, et confirma lui-même le diagnostic de chancre de l'amygdale soupçonné à cette époque.

Le traitement prescrit dès le 15 décembre fut le suivant : deux pilules de cinq centigrammes de protoïodure par jour; soins de la bouche et des dents; toniques; alimentation substantielle évitant certains aliments et comprenant beaucoup de lait. Sur la région anale, lavages et applications d'une pommade au calomel et à la cocaïne.

26 décembre. — La courbature a beaucoup diminué; la région anale va mieux; il n'y a plus qu'un gramme d'albumine.

30 décembre. — L'état général est bon; depuis deux jours l'anus est guéri. L'ulcère variqueux, malgré les applications de vin aromatique, est stationnaire. Il n'y a plus que *soixante centigrammes* d'albumine. Depuis deux jours, le malade éprouve une sensation de gêne et de tension dans la bouche; les gencives, qui présentent un petit liséré purpurique, sont légèrement boursouflées autour de quelques dents cariées que le malade a négligé de faire soi-

Digitized by Google

gner; l'haleine est un peu forte, il y a un peu de salivation. Il s'agit, en somme, d'un léger degré de stomatite mercurielle : le traitement hydrargyrique est suspendu et remplacé par un traitement local de la stomatite.

Le 2 *janvier*, cette stomatite allait un peu mieux; le malade n'a plus été revu depuis cette date.

Il nous paraît inutile de refaire, à propos de cette observation l'histoire et l'étude clinique du chancre amygdalien traitées à plusieurs reprises par divers auteurs, notamment par M. le Professeur Fournier.

Toute la bibliographie antérieure à 1900 se trouve dans la thèse de Doctoroff[1]. Cette thèse, qui contient plusieurs observations inédites, a été inspirée par M. le Dr A. Raoult, à qui l'on doit, en outre, une bonne description résumée du chancre amygdalien[2].

Depuis, plusieurs observations ont été publiées par : Fenton, 1899[3]; Dundas Grant, 1900[4]; Lafarelle, 1900[5]; Abercrombie (Peter), 1901[6]; Kelson, 1901[7]; Rhodes, 1901[8]; Stont, 1901[9]; Hansen, 1901[10]; Resenkwist (?), 1901[11]; Cheatham, 1902[12]; Lafite-Dupont, 1902[13]; Pujol, 1902[14]. Nous pouvons encore mentionner les monographies de Sendziak, 1900[15]; et de Josso (Jean), 1902[16].

Une remarque en terminant : l'examen bactériologique négatif a mis sur la voie du diagnostic à la clinique de laryngologie; mais un résultat positif ne devrait pas faire rejeter complètement l'hypothèse de chancre amygdalien : la syphilis peut, en effet, s'inoculer sur une angine pré-existante, et, d'autre part, une infection fuso-spirillaire peut se développer sur un chancre amygdalien[17], ou sur une autre lésion syphilitique de l'amygdale. Dans ces cas, le diagnostic repose sur l'induration, l'adénopathie, la longue durée de la dysphagie[18], et la persistance de la lésion ulcéreuse après un traitement antiseptique ayant fait disparaître les bacilles fusiformes et les spirilles.

Digitized by Google

BIBLIOGRAPHIE

1. **Doctoroff (Chr.).** — *Étude sur le chancre syphilitique des amygdales* (Thèse de Nancy, 27 juillet 1900. 125 p. — Bibliographie).

2. **Brindel** et **A. Raoult.** — *Des ulcérations de l'amygdale* (Rapport présenté à la Société française de laryngologie, d'otologie et de rhinologie, séance du 14 mai 1900, p. 84 à 90) (Tableau synoptique du diagnostic. — Bibliographie).

Voir aussi : **A. Raoult.** — Diagnostic des ulcérations de l'amygdale palatine (*Rev. méd. de l'Est,* Nancy, 1902, XXXIV, 120-136; 208-221; 250-353).

3. **Fenton.** — Syphilis primaire de l'amygdale (*Med. Sentinel,* mai et juin 1899).

4. **Dundas Grant.** — *Cas d'ulcération spécifique primaire probable de l'amygdale* (Soc. de Laryngol. de Londres; séance du 2 nov. 1900).

5. **Lafarelle.** — Chancre de l'amygdale (*Gaz. hebdom. des sciences méd. de Bordeaux*, 1900, XXI, 294; et XXX, 598, *Rev. hebd. de laryngol.*, Bordeaux, 1900, t. II, 592-595).

6. **Abercrombie (Peter).** — Chancre primitif de l'amygdale; infection probable par adénotomie (*British med. Journ.*, 21 sept. 1901).

7. **Kelson.** — Chancre primitif de l'amygdale (*British med. Journ.*, 26 oct. 1901).

8. **Rhodes (Edwin),** de Chicago. — Chancre de l'amygdale (XXIIIe Congrès de l'Assoc. amér. de Laryngol., 1901; anal. *in Rev. hebdom. de laryngol.*, Bordeaux, 1901, n° 51).

9. **Stont (George),** de Philadelphie. — Un cas d'accident primitif de l'amygdale buccale (*Journ. of the Amer. med. Assoc.* — Chicago, 12 oct. 1901).

10. **Hansen,** de Copenhague. — Chancre de l'amygdale (*Dansk. dermatol. selzkab. Hospitals-Tidende,* p. 473, 1901).

11. **Resenkwist.** — Quelques cas rares de chancres extra-génitaux (chancres du pharynx (?) et de l'aile du nez (*Med. Obozrenié.* — Moscou, sept. 1901).

12. **Cheatham (William).** — Chancre des amygdales (*The Amer. Pract. and News;* Louisville, 1er août 1902).

13. **Lafite-Dupont.** — Chancre syphilitique de l'amygdale (*Journ. de méd. de Bordeaux,* 1902, n° 40).

14. **Pujol (E.).** — Chancres syphilitiques extra-génitaux : de l'éminence thénar, de la lèvre, de l'œil, de l'amygdale. Prophylaxie (*Bull. méd.*, Paris 1902, XVI, 59).

15. **Sendziak.** — Des accidents syphilitiques primitifs des cavités buccale et pharyngée, de même que du nez et de l'oreille (*Monats. f. Ohrenheilk.*, nov. 1900, n° 11).

16. **Josso (Jean).** — Étude sur les chancres syphilitiques à localisations rares de la cavité buccale. Thèse de Paris, 1902, n° 127.

17. **Athanasiu (A.).** — Thèse de Paris, 1900.

Vincent (H.). — Syphilis et bacille fusiforme (*Presse méd.*, 1901, n° 44, p. 257-258).

Thiry (G.); cité par Brindel et A. Raoult, *op. cit.*, p. 90.

Digitized by Google

18. **Garel.** — Valeur séméiologique de la dysphagie prolongée (*Semaine méd.*, 1892).

Bellissen, de Lyon. — Polymorphisme du chancre syphilitique de l'amygdale. Valeur du symptôme « dysphagie » (*Rev. hebdom. de laryngol.*, Bordeaux, 1902, t. II, p. 651).

ACADÉMIE DE MÉDECINE DE NEW-YORK

SECTION DE LARYNGO-RHINOLOGIE[1]

Séance du 26 novembre 1902.

M. E. Mayer, président.

M. Freudenthal. — 1° **Tumeur du larynx** *(Tumor of the larynx).*

L'auteur présente un homme de cinquante et un ans atteint depuis six mois de troubles laryngés : enrouement et douleurs. Le côté gauche du larynx est le siège d'une masse néoplasiforme qui paraît ulcérée. A première vue, l'affection donne l'impression d'une tumeur maligne, mais, à l'heure actuelle, l'œdème est plus prononcé. Le Dr Jonathan Wright en a examiné à trois reprises des spécimens, sans cependant avoir décelé aucun caractère de malignité. Deux autres anatomo-pathologistes ont également examiné au microscope un fragment, et avec un résultat non moins négatif. On prescrit l'iodure de potassium, mais le malade le supporte très mal. Il n'y a pas d'hyperthermie, et l'on n'a pu découvrir de bacilles tuberculeux. M. Freudenthal voudrait connaître l'avis de ses collègues en ce qui concerne le diagnostic du cas.

2° **Fracture des os propres du nez avec déviation et perforation de la cloison** *(Fracture of nasal bones with deviation and perforation of the septum).*

Il y a huit ans, le malade fit une chute sur une pierre et se fractura le nez. Un an après l'accident, il constata que son nez était complètement dévié. Lors d'un récent séjour à Vienne, on lui enleva quelque chose, probablement une exostose, de la fosse nasale droite. A présent, le malade souffre de maux de tête et de vertiges consécutifs à l'obstruction nasale. Selon toutes les probabilités, au moment de la chute, il y eut fracture des os propres avec

1. D'après *The Laryngoscope*, janvier 1903.

Digitized by Google

dislocation de la cloison. Il sera peut-être nécessaire d'enlever le cal avant de pouvoir remédier à la déformation et à l'obstruction nasales.

M. T. R. Chambers dit que, dans le premier cas, l'ulcération lui semble être très profonde et s'étendre au delà de la base des cordes vocales.

M. R. C. Myles pense qu'il s'agit d'un néoplasme; le côté gauche du larynx est immobile. Le cas présente tous les caractères d'une tumeur maligne.

M. W. K. Simpson est d'avis qu'on se trouve en présence d'une tumeur tuberculeuse à marche lente et insidieuse. D'après lui, si l'affection avait été de nature spécifique, le malade eût bien toléré l'iodure. Le fait d'intolérance pour l'iodure est en quelque sorte un point de diagnostic contre la spécificité.

M. Thomas Harris croit avoir découvert une touffe proliférante sur un côté de la masse, ce qui la fait ressembler, selon lui, à un papillome.

M. E. Mayer partage la manière de voir de M. Myles, à savoir qu'il s'agit d'une tumeur maligne, nonobstant le résultat négatif de l'examen histologique, résultat qui ne dément nullement le diagnostic d'affection maligne.

M. Pasmore Berens a vu récemment un malade qui ne pouvait tolérer l'iodure. Il l'a observé à l'époque où il avait eu un chancre et il sait que le sujet a eu ultérieurement des accidents syphilitiques secondaires.

En ce qui concerne le second cas, il lui semble justifiable d'une opération. On pourra déplacer les os du nez sans les casser; on réséquera ensuite la cloison et on placera des attelles.

M. E. Mayer a récemment opéré un cas analogue en redressant le septum et fracturant les os du nez. Le résultat a été très satisfaisant.

M. W. K. Simpson. — **Affection syphilitique de la langue** *(Syphilitic disease of the tongue).*

L'auteur présente le cas dans le but de montrer les difficultés de faire macroscopiquement le diagnostic différentiel entre la tuberculose, une néoplasie maligne et une lésion spécifique de la langue. Le malade, âgé de trente ans, est venu, il y a un mois, consulter pour de violentes douleurs dans la langue et une sensation de plénitude associée à une incapacité de mouvoir l'organe. La déglutition était impossible et, comme conséquence, il y eut un amaigrissement rapide. Il existait en plus une tuméfaction dure d'un des ganglions sous-maxillaires. A l'examen, on trouva une induration remarquable de la langue et une ulcération superficielle ressemblant beaucoup à une ulcération tuberculeuse. Tout le côté gauche de la langue était envahi, ainsi que l'amygdale linguale; celle-ci était considérablement hypertrophiée. Les caractères de l'adéno-

Digitized by Google

pathie parlaient en faveur d'une néoplasie maligne. Dans les antécédents on retrouvait une histoire vague de syphilis. Pour aider le diagnostic, on mit le malade au traitement antisyphilitique, et l'amélioration qui s'ensuivit fut si remarquable qu'elle dissipa tous les doutes en ce qui concerne la nature de l'affection. L'adénopathie et l'ulcération ont entièrement disparu et la tuméfaction de la langue a notablement diminué.

M. Myles cite un cas observé par lui, il y a quelques années, en consultation avec un chirurgien de New-York. Les premiers chirurgiens qui avaient vu le malade ont conseillé l'ablation de la langue. L'affection a été prise par eux pour un épithélioma; il est vrai, si c'en était un, le cas était absolument inopérable. A l'exploration avec une sonde, il ouvrit une collection purulente. M. Myles et le chirurgien s'opposèrent à une intervention et mirent le malade à de hautes doses d'iodure. Ce traitement eut pour résultat une guérison dans l'espace de quelques semaines.

M. Lederman rapporte le cas d'une jeune femme qui est venue le consulter pour une difficulté de la déglutition. A la base de la langue, sur le côté droit, on trouva une masse fongueuse mesurant plus d'un pouce de diamètre. En un point la masse paraissait ramollie et une sonde y pénétra sur une longueur de trois quarts de pouce. L'affection existait depuis près d'un mois. Le traitement consista en injections sous-cutanées de bichlorure de mercure et en iodure à l'intérieur. Au bout d'une quinzaine de jours il y avait une amélioration considérable.

M. Talbot Chambers. — **Excision de l'épiglotte pour lupus** *(Excision of the epiglottis for lupus).*

La malade, âgée de vingt et un ans, bonne d'enfants, d'origine suédoise, a été adressée à l'auteur par sa maîtresse, qui lui soupçonnait un commencement de tuberculose. Les deux symptômes qu'elle présentait étaient de la toux intermittente et une raucité de la voix. Les antécédents héréditaires et personnels étaient bons : pas de syphilis, ni malaria, ni rhumatisme; par contre, vagues douleurs dans le dos et une aménorrhée depuis quatre mois. La perte de la voix datait aussi de quatre mois, mais il ne paraissait pas y avoir de connexion entre les deux.

L'examen fit constater une obstruction partielle de la glotte par une tumeur bilobée de l'épiglotte du volume d'une moitié d'amende cachant presque complètement les cordes. Les aryténoïdes étaient tuméfiés, mais les ganglions cervicaux étaient indemnes. Pas de bacilles de la tuberculose dans les crachats. Ni le traitement spécifique, suivi pendant six semaines, ni l'action des rayons X n'ont en rien modifié l'aspect de la tumeur ni les symptômes.

Digitized by Google

L'état de la malade s'étant aggravé et les troubles respiratoires devenus menaçants, on se décida à intervenir. L'opération eut lieu sous chloroforme, mélangé d'oxygène, sans trachéotomie préalable. Après plusieurs tentatives infructueuses qu'est venue compliquer une hémorragie extrêmement abondante, la tumeur et l'épiglotte ont été enlevées par la voie endolaryngée à l'aide de l'adénotome de Brandigee.

Un premier examen histologique d'un fragment de la tumeur enlevé *in situ* a décelé sa nature endothéliale. Un deuxième fragment a été envoyé au Dr Kelly, de Philadelphie, qui, l'ayant examiné au microscope, se prononça pour une tumeur d'origine tuberculeuse (tuberculose hyperplasique). En raison de ces résultats contradictoires, le Dr Jonathan Wright fit à son tour un examen microscopique de la tumeur et conclut à un lupus probable.

M. Walter Chappell a enlevé, il y a huit ans, les deux tiers d'une épiglotte pour un sarcome de celle-ci. La masse mesurait 4 pouces dans son plus grand diamètre. Après trachéotomie, la néoplasie a été enlevée à l'anse. Il y eut très peu de réaction et, au bout de huit jours, la malade quitta l'hôpital. La malade vit encore et se porte bien.

M. W. Freudenthal dit qu'il a eu la chance d'assister à l'opération du cas de M. Chambers ; à un premier examen, il eut l'impression d'un cas de tuberculose. Il est d'avis que ces tumeurs doivent toujours être enlevées. Dans le cas dont il s'agit, l'opération a été difficile vu qu'on n'avait pas sous la main de pinces coupantes appropriées; par suite de laborieuses manipulations intra-laryngées, il s'attendait à voir survenir un œdème secondaire, mais cela ne s'est pas produit. Dans un autre cas, il préférerait faire l'opération sans narcose générale.

M. Harris se rappelle un cas analogue opéré par le Dr Gleitsmann; l'opération a été faite à la cocaïne, dans la station verticale, et l'ablation de la tumeur a été presque complète. Le malade était, à cette date, dans un mauvais état; il y eut une réaction violente et de l'œdème. Contrairement à l'attente, la déglutition ne s'est pas améliorée, et le malade ne s'en est pas trouvé mieux.

M. Myles dit que le cas relaté par lui a été publié dans le numéro du mois d'octobre 1887 de *The New-Orleans medical Journal*. L'opération fut facile et pratiquée à la cocaïne; il n'y avait virtuellement pas de douleurs. La tumeur a été enlevée avec un instrument semblable à celui décrit par Roe et employé par ce dernier pour l'ablation des hypertrophies de l'amygdale linguale. Toutes les opérations faites par l'auteur dans cette région sous l'anesthésie générale ont offert bien plus de difficultés.

M. Simpson dit que le choix de la voie intra ou extra-laryngée dépend de l'étendue de la lésion. Quand la région de l'épiglotte n'est pas envahie

Digitized by Google

en entier, une opération par voie endolaryngée est préférable; par contre, quand il existe une infiltration profonde et diffuse, on opérera par la voie extra-laryngée.

M. Mayer a eu la bonne fortune d'observer trois cas de lupus du larynx. Il ne faut pas oublier qu'en réalité le lupus est une forme atténuée de tuberculose, et que les malades succombent éventuellement à la tuberculose. Dans un de ces cas, malgré l'absence de bacilles de Koch, le malade mourut de tuberculose dix-huit ans plus tard. Les deux autres cas se sont terminés de la même façon, mais après un plus court espace de temps.

M. Francis Quinlan. — **Des tumeurs malignes du naso-pharynx** *(Malignant tumors of the naso-pharynx).*

La communication de l'auteur est une revue générale de la question. Il s'agit, bien entendu, des tumeurs malignes primitives de cette région. Après une bibliographie assez complète, M. Quinlan étudie la symptomatologie de diverses néoplasies malignes du naso-pharynx et les différents modes de traitement : 1° injections de substances variées dans la tumeur; 2° électrolyse; 3° extirpation par des méthodes ordinaires; 4° ligature des artères nutritives; 5° emploi des rayons chimiques.

M. Freudenthal a eu en traitement un cas de cancer du larynx, où la marche de l'affection avait été arrêtée pendant neuf mois grâce à l'emploi de l'électrolyse.

M. Chambers rappelle un cas de carcinome pur de la partie supérieure du septum enlevé par lui il y a trois ans; à sa grande surprise, il n'y a point eu de récidive.

M. Lederman rappelle avoir présenté à la Société un cas de sarcome à petites cellules rondes qui avait très bien rétrocédé au traitement par la ligature de la carotide. Grâce à ce procédé, la tumeur fut réduite de deux tiers de son volume. Finalement, on réséqua le maxillaire d'après le procédé Dawhran, qui a donné des résultats inespérés, puisque, à l'heure actuelle, sept ans après, le malade vit encore. Les injections d'après le procédé de Colly sont restées sans effet; l'affection était très étendue et avait envahi les choanes et le sphénoïde.

M. Quinlan dit que l'opération de Dawhran a montré tout le profit qu'on peut en tirer dans cette catégorie de tumeurs considérées jusqu'à présent comme des cas désespérés. Le malade du Dr Lederman, opéré il y a sept ans, par Dawhran, vit encore et se porte très bien.

Digitized by Google

Séance du 23 décembre 1902[1].

M. E. Mayer, président.

M. Harris. — **Fibrome du naso-pharynx** *(Fibroma of naso-pharynx).*

Il s'agit d'un homme de soixante-dix ans, atteint d'un fibrome du naso-pharynx. Depuis dix-huit mois, sténose nasale progressivement croissante et hémorragies répétées du nez et de la gorge. A l'examen, on trouve un éperon de la cloison couvert de muco-pus et une tumeur dans le naso-pharynx. Cette dernière est dure et saigne facilement au toucher. Elle a apparemment son point d'insertion à la voûte du naso-pharynx. On fait deux tentatives infructueuses pour extirper le néoplasme par le nez à l'aide d'une anse froide; finalement on réussit à enlever la plus grande partie de la tumeur avec une anse très solide; l'opération est complétée par l'extirpation de la base à l'aide de pinces de Brandegee. L'examen microscopique décèle un fibrome pur. Soit comme résultat de la manipulation, soit à la suite d'une infection, le malade fut atteint d'une otite moyenne aiguë droite. Bosworth, dans son livre paru en 1881, relate 58 cas de tumeurs de cette nature. Il y a peu d'années encore, on ne cherchait pas à opérer ces néoplasmes par la voie nasale; on préférait à ce procédé une opération par la voie externe.

M. Lewis Coffin. — **Pemphigus du larynx** *(Pemphygus of the larynx).*

La malade, qui est nourrice, a été traitée, mais sans résultat aucun, par le Dr Douglas, à la demande de qui, d'ailleurs, M. Coffin fait la démonstration du cas. La principale lésion consiste en une ulcération de l'épiglotte. Dans d'autres parties du pharynx et surtout sur le voile du palais, on voit apparaître subitement des pseudo-membranes qui se modifient de temps à autre. Le diagnostic clinique reste en suspens et l'examen bactériologique ne peut lui apporter aucun éclaircissement sur la nature de l'affection. M. Coffin dit que les pseudo-membranes sont tout simplement des parois de vésicules rompues.

M. Jonathan Wright porte le diagnostic de pemphigus ou d'herpès de la gorge, lequel diagnostic est basé sur la présence d'une éruption pemphigoïde autour de l'ombilic. Il y a quatre ans, on vit apparaître des vésicules sur les gencives. Cette éruption intermittente est chaque fois aggravée par le port d'un dentier.

1. D'après *The Laryngoscope*, février 1903.

Digitized by Google

M. Duncan Bulkley, après examen de la malade, confirme le diagnostic. Selon lui, il est très rare que l'affection se développe lentement et reste si longtemps localisée aux voies respiratoires. La malade se plaint de dysphagie douloureuse et de douleurs névralgiques dans la gorge. Comme traitement, l'arsenic paraît être le médicament qui, jusqu'à présent, a donné les meilleurs résultats.

M. J. Wright a observé deux ou trois cas de pemphigus du larynx. Dans cette région, les vésicules sont la seule forme sous laquelle l'herpès ou le pemphigus s'y manifestent. Il ne saurait affirmer si le cas de M. Coffin est du pemphigus ou de l'herpès. Le meilleur traitement consiste dans l'administration de toniques. A juger d'après la littérature scientifique, plus de la moitié de ces malades succombent à la pneumonie. Il est souvent très difficile d'établir un diagnostic exact à cause de la ressemblance de l'affection, après l'affaissement des vésicules, avec la diphtérie ou la syphilis.

M. G. Mc Auliffe dit qu'en raison des caractères polymorphes de l'éruption produite par l'iodure, il voudrait savoir si l'administration de ce médicament peut être incriminée dans le cas actuel.

M. Quinlan dit avoir vu la malade à laquelle M. Wright vient de faire allusion. Sa maladie datait de dix-huit mois et son ami avait une éruption herpétique similaire qui n'existait que depuis quelques semaines. Ces deux malades ne ressentaient ni douleurs ni gêne à la déglutition.

M. T. Harris demande combien le tableau clinique d'un lupus primitif localisé de l'épiglotte diffère de l'affection objet de la discussion.

M. W. Phillips. — La malade, depuis le début de l'affection, a perdu vingt livres et elle en perd plusieurs à chaque nouvelle poussée.

M. E. Mayer dit qu'un examen attentif montre un certain nombre de petites bulles de chaque côté et, en plus, un enchondrome de l'épiglotte. L'aspect clinique est certainement celui d'herpès, quoique l'épiglotte épaissie indique la coexistence simultanée possible d'une autre affection. Cette dernière doit être du lupus, bien que dans cette affection la tuméfaction de l'épiglotte soit plus serpigineuse qu'ici. Si, dans un petit fragment, l'examen bactériologique fait découvrir quelques bacilles de tuberculose, le diagnostic devra être éliminé.

M. Coffin dit, en réponse, que si l'éruption de la muqueuse de la gorge ou celle de la peau était due à l'emploi d'iodure de potassium, elle n'aurait apparu que pendant les quatre mois que la malade avait pris ce médicament, tandis qu'en réalité l'éruption persiste avec les mêmes caractères depuis quatre ou cinq ans.

M. Bryson Delavan, parlant du cas de M. Harris, dit qu'après avoir soigneusement recherché dans la science, il n'a compté que 200 cas de fibrome du naso-pharynx. Les méthodes de traitement les plus employées sont : l'anse galvanique, l'électrolyse et l'anse froide. La méthode électrolytique, quoique la plus difficile, s'est montrée supérieure aux autres. Néanmoins, des opérateurs étrangers ont obtenu les meilleurs résultats par l'emploi de l'anse froide.

Digitized by Google

M. Harris Peyton Mosher. — **L'anatomie du sinus sphénoïdal et la méthode de l'atteindre par la voie antrale** *(The anatomy of the sphenoidal sinus and the method of approaching it from the antrum).* (Cet intéressant travail sera analysé en détail dans un des prochains numéros de la *Revue.*)

M. Coakley a entrepris, il y a quelques années, des recherches pour atteindre le sinus sphénoïdal et a essayé la méthode, mais il l'a trouvée douloureuse, car il est extrêmement difficile de cocaïner la face inférieure de la lame cribriforme. Un procédé qui lui paraît moins douloureux et apte à rendre plus de services consiste à passer une sonde à travers le cornet moyen sous un angle de 45 degrés et sur une longueur de 6 centimètres et demi. On est alors sûr d'atteindre le bord antéro-inférieur du sphénoïde. Occasionnellement, l'orifice du sinus est visible. Il a essayé la méthode de Jansen sur le cadavre et il ne se prononce pas en sa faveur à moins que le sinus ne soit envahi. S'ouvrir une voie à travers un antre sain pour atteindre le sinus sphénoïdal ne lui paraît pas un procédé sage.

M. Coakley appuie ses remarques par la démonstration de pièces qui montrent toutes les difficultés de la méthode proposée.

M. Duel a vu l'été dernier Jansen opérer plusieurs cas; cependant, personnellement, il est d'avis que la voie la plus directe se trouve à travers le sinus maxillaire.

M. E. Mayer dit que dans la sinusite sphénoïdale grave les malades se plaignent de maux de tête violents et que les symptômes sont si prononcés que le diagnostic n'est pas, en somme, très difficile. Selon lui, M. Mosher a le mérite d'avoir ébauché, dans son travail, les grandes lignes de l'opération radicale à venir sur le sinus sphénoïdal, et il est probable que les résultats en seront aussi brillants que ceux qu'on obtient par la cure radicale du sinus frontal.

M. Mosher, en clôturant la discussion, dit qu'au cours de l'opération, le doigt introduit dans les narines postérieures sera pour l'opérateur un guide précieux. Son procédé est surtout indiqué dans un cas d'empyème combiné, mais la méthode est certainement tentante même dans des cas rebelles d'ethmoïdite.

Séance du 28 janvier 1903[1].

M. Walter Chappel, Président.

M. Harman Smith. — **Tumeur de l'amygdale** *(Growth of the tonsil).*

L'auteur présente un malade atteint d'une tumeur de l'amygdale du volume d'une cerise et de coloration bleuâtre. Pas de pulsa-

1. D'après *The Laryngoscope*, mars 1903.

Digitized by Google

tions ni de symptômes subjectifs. Le jeune homme n'éprouve localement aucune gêne. On peut se demander s'il n'existe pas quelque rapport entre le néoplasme et un vaisseau sanguin.

M. Quinlan a noté la striation particulière de la surface de la tumeur qui lui paraît kystique. Il a vu des cas similaires de soi-disant tumeurs angiomateuses et a été frappé par leur aspect. La ponction a donné issue à quelques filets de liquide coloré et a confirmé le diagnostic de kyste. Il ne croit pas que la ponction de ces tumeurs offre quelque danger. Leur tunique est dure et résistante. Les angiomes n'ont généralement pas de tunique fibreuse et épaissie à un tel point.

M. E. Mayer dit que le cas présenté a l'aspect de ce que Mickulicz a décrit comme une varice. Il n'accepte pas le diagnostic d'angiome, car par ce terme on entend une masse de tissu très riche en vaisseaux sanguins et non pas comme ici, où il n'existe qu'un seul vaisseau dilaté.

M. Jonathan Wright ne sait pas qu'elle différence il y a entre un angiome et une varice, les deux cas étant des tumeurs vasculaires. Ce qui les différencie peut-être c'est que, contrairement à la varice, l'angiome est une tumeur discrète, formée de tissu hyperplasié contenant un grand nombre de vaisseaux. Toutes ces tumeurs offrent une coloration dont les nuances se confondent les unes dans les autres. Il doute fort qu'une tumeur de cette couleur soit due au contenu des cryptes qui sont fermées. Il y a des kystes ayant un aspect plutôt foncé, mais tirant sur le jaune, et cela lui fait croire que l'hypothèse du Dr Quinlan est vraie. Il a vu des tumeurs angiomateuses de cette nature à la base de la langue, qui étaient trop grosses pour pouvoir être rangées parmi les varices.

M. Mackenty. — **Atrésie congénitale des choanes** *(Congenital atresia of the posterior nares).*

Le malade, jeune étudiant de dix-sept ans, vient, le 17 décembre 1902, consulter pour une obstruction nasale datant de l'enfance. L'examen fait constater une déviation de la cloison à droite, avec ecchondrose de la cloison qui la masque et remplit toute la cavité nasale du cornet moyen jusqu'au plancher du nez et de la partie antérieure du cartilage triangulaire jusqu'à l'orifice postérieur. Il y a absence apparente des cornets de ce côté-ci. La muqueuse est pâle, mais pas très atrophiée. Les choanes sont complètement obstruées des deux côtés. L'occlusion du côté gauche est formée par un rebord osseux avec un centre membraneux, tandis qu'à droite l'occlusion est osseuse dans toute son étendue. La cavité naso-pharyngienne est considérablement agrandie dans son diamètre antéro-postérieur, rétrécie dans le sens perpendiculaire et presque normale dans le sens transversal. Le pharynx et le naso-pharynx sont couverts de sécrétions et de croûtes desséchées au-dessous desquelles

Digitized by Google

la muqueuse est atrophiée. Cette atrophie est particulièrement prononcée au niveau des lèvres des trompes. Depuis deux ans il existe un écoulement avec de la surdité de l'oreille droite.

Après un traitement préliminaire d'une dizaine de jours, l'auteur opère le côté gauche. Un trou est pratiqué dans la portion membraneuse de l'obstruction, et cette dernière est ensuite fendue sur toute sa longueur, du plancher du nez jusqu'à l'union du sphénoïde avec le vomer. La paroi est alors enlevée avec des pinces à emporte-pièce, introduites par le nez et guidées avec le doigt dans le naso-pharynx. On gratte ensuite le vomer avec une curette tranchante. On obtient ainsi un espace suffisamment large pour pouvoir introduire l'extrémité du doigt indicateur. A présent, un mois après l'opération, le malade respire largement par ce côté du nez. L'autre côté sera opéré prochainement. Le procédé consistera à enlever d'abord l'ecchondrose à la scie, et après l'obstruction sans fracturer la cloison.

M. Mayer dit qu'il est assez rare d'observer un cas où, comme dans celui-ci, une obstruction postérieure complète soit associée à une déviation de la cloison osseuse et cartilagineuse d'un côté. Un cas à peu près analogue a été relaté il y a quelques années par Morris Asch; mais il n'y avait qu'une obstruction postérieure formée par une lame osseuse, tandis que, dans le cas de M. Mackenty, le côté gauche a été libéré, et à droite il existe une déviation du septum osseux et cartilagineux, et derrière une membrane. Il sera nécessaire de pratiquer une première opération pour redresser la déviation, et une seconde pour enlever la membrane.

M. Thomas Harris. — **Néoplasme du naso-pharynx** *(Neoplasme of the naso-pharynx).*

L'auteur présente ce cas parce qu'il n'a pu enlever la tumeur par les méthodes ordinaires. A la dernière réunion de la section a été présenté un cas de fibrome du naso-pharynx, et l'on a fait ressortir toutes les difficultés qu'offre l'ablation de ces tumeurs. Dans le cas de M. Harris, il s'agit d'un enfant de quinze ans, amené à la clinique par sa mère qui soupçonnait des végétations adénoïdes dont avaient été atteints ses autres enfants; mais la mère aussi bien que l'enfant n'avaient aucune idée de la véritable nature de l'affection. D'ailleurs, il n'y avait aucun symptôme : ni hémorragie, ni douleur, excepté une sténose nasale du côté droit qui donnait une expression particulière au facies du malade et le forçait à respirer par la bouche. La tumeur occupait principalement le côté droit du naso-pharynx et avait le volume d'un œuf de poule. Elle était de consistance molle et saignait facilement au toucher. L'examen rhi-

Digitized by Google

noscopique a montré que son point d'implantation était le cornet inférieur et qu'elle obstruait complètement le côté droit du nez. La cocaïne n'avait aucun effet sur la sensibilité du néoplasme.

Après une première tentative infructueuse d'enlever la tumeur à l'anse froide, l'auteur en fit trois autres, mais sans plus de succès. Selon lui, le néoplasme serait de nature fibreuse et ressemblerait au cas relaté par M. Holmes sous le titre de fibrome naso-pharyngien. Histologiquement, on trouva des éléments de la muqueuse nasale.

Le procédé que l'auteur se propose d'employer pour l'ablation de la tumeur est celui préconisé par le Dr Coffin.

M. J. Wright pense que, pour un fibrome, le point d'insertion de la tumeur serait plutôt rare. Il demande à M. Harris s'il a consulté la littérature scientifique de la question, et, dans le cas affirmatif, s'il a trouvé des faits de tumeurs de cette nature ayant pour point de départ le cornet inférieur. On rencontre souvent de grosses tumeurs vasculaires qui s'y insèrent, et il a vu un cas d'angio-fibro-sarcome qui avait eu pour point d'attache le cornet inférieur.

M. Clarence Sharp conseille l'ablation d'une partie du cornet inférieur si l'on peut facilement introduire une anse. Les cornets du malade sont très hypertrophiés et exigent un traitement immédiat.

M. Quinlan. — **Plaie du larynx par coup de pistolet** *(Pistol shot wound of larynx).*

L'auteur montre le larynx d'un individu ayant reçu un coup de pistolet dans la région cervicale. Le malade a été amené à l'hôpital fort tard dans la nuit, et le lendemain le médecin trouva, à l'examen, une tuméfaction considérable et les deux cordes vocales en abduction bilatérale avec une légère fente elliptique entre elles. Le patient a été trachéotomisé et très soulagé par l'opération, il vécut encore une huitaine de jours. Un emphysème très prononcé s'est développé après l'opération quoiqu'il n'en existât aucun symptôme auparavant. A l'autopsie, on trouva les tissus traversés par la balle très nécrosés. L'auteur attire l'attention sur cet emphysème, qui est, selon lui, la conséquence des efforts inspiratoires, et il mentionne de nombreux cas où cette complication s'était produite à la suite de la trachéotomie. C'est pourquoi il conseille de bien entourer de gaze le pourtour de la canule et de modérer autant que possible les mouvements inspiratoires du larynx.

Dr Trivas.

Digitized by Google

SOCIÉTÉ OTO-LARYNGOLOGIQUE
DE L'OUEST ALLEMAND

Séance du 7 décembre 1902.

M. Cohen. — **Perte d'un pilier postérieur consécutivement à une ulcération tertiaire.**

Il y avait eu au début une perforation du pilier et une ulcération latérale allant de la trompe à l'épiglotte. La perforation s'agrandissant, la lèvre postérieure n'a pas tardé à s'accoller à l'ulcère pharyngien et à être entraînée dans la même cicatrice.

M. Kronenberg. — **Le traitement de la phtisie du larynx.**

La tuberculose du larynx se présente sous trois formes : l'infiltration, l'ulcération et la tumeur tuberculeuse. Le prétendu catarrhe prétuberculeux n'existe pas; ce qu'on désigne sous ce nom n'est ordinairement qu'une des localisations de la rhino-pharyngite vulgaire, très fréquente chez le bacillaire; souvent, aussi, il s'agit déjà d'une infiltration sous-muqueuse.

Le larynx peut être pris primitivement; mais, en pratique, on fera bien de considérer toute laryngite tuberculeuse comme une forme secondaire.

Les statistiques publiées un peu par tout le monde sont trop différentes les unes des autres pour qu'on puisse se baser sur elles seules pour juger de la valeur du traitement chirurgical. Les résultats diffèrent notamment suivant que le malade a été traité chez lui ou dans un sanatorium et suivant l'état des poumons.

Rien n'est, du reste, aussi variable que l'évolution de la tuberculose du larynx, et à côté de cas qui guérissent sans aucun traitement local (deux observations personnelles), et ceci chez des malades assez sérieusement atteints, on en voit d'autres qui, avec le traitement le mieux suivi, progressent d'une façon désespérante.

Le traitement chirurgical a du bon, mais il ne donne certainement pas les beaux résultats qu'en attendaient ses promoteurs. Il réussit très bien quand on a affaire à une tumeur tuberculeuse.

N'ont aucune valeur pratique, la trachéotomie préventive ni la laryngo-fissure, cette dernière ne permettant pas d'enlever tout le tissu malade, quoiqu'on en ait dit; il ne serait permis, en tout cas, de la faire qu'au cours d'une trachéotomie d'urgence, pour de la dyspnée, par exemple.

Digitized by Google

Ne touchez pas trop aux infiltrations de peur de les transformer en ulcérations; ces dernières sont-elles faciles à enlever (épiglotte et paroi postérieure), attaquez-les radicalement et tâchez d'enlever tout, mais surveillez votre malade de près, surtout pour les ulcérations de l'épiglotte, qui peuvent donner lieu à des hémorragies. Les ulcérations des cordes vocales, des bandes ventriculaires et de la région aryténoïdienne se prêtent peu à un traitement chirurgical; elles sont très difficiles à enlever et s'étendent ordinairement beaucoup plus loin — dans le ventricule ou la région sous-glottique — qu'on ne le dirait à un premier examen. Comme instrument, on prendra celui avec lequel on est habitué, mais on préférera, en général, les pinces simples ou doubles aux curettes, qui font du mauvais travail et produisent facilement des lésions secondaires.

Les malades à opérer sont ceux dont l'état général est encore bon et qui ne présentent pas de lésions pulmonaires trop avancées. Il faut donc se montrer très réservé dans le choix des sujets et n'intervenir chez les tuberculeux avancés qu'en cas de nécessité, quand, par exemple, il s'agit d'enlever des fongosités qui gêneraient le traitement médicamenteux. Au sujet de ce dernier, Kronenberg a eu de bons résultats avec les insufflations de poudre d'iodoforme ou d'iodol, régulièrement faites après nettoyage du larynx par une injection trachéale d'eau salée. Les injections sont très bien supportées et nettoient d'une façon parfaite; ce serait un moyen très préférable au pinceau pour l'emploi des astringents et des caustiques qu'on a l'habitude de porter dans le larynx. L'acide lactique n'est pas du tout le spécifique de la tuberculose du larynx; il rend des services, surtout quand il s'agit de cautériser une plaie fraîche, comme après l'ablation d'une ulcération, mais, pour le reste, on peut le remplacer avantageusement par l'acide trichloracétique ou, encore, le galvanocautère, dont Kronenberg n'a eu qu'à se louer, principalement pour les ulcérations de la paroi postérieure. La méthode des inhalations est à conserver, elle peut rendre des services.

La base du traitement doit être le traitement général par la diète, l'entraînement physique et la climatothérapie. Il est regrettable que les tuberculeux du larynx se voient fermer les portes des cures d'air populaires; ils ne pourraient en retirer que du profit.

En résumé, le traitement opératoire est indiqué quand l'état général est bon et qu'on peut espérer enlever tout ce qui est malade; autrement, n'intervenez que pour des symptômes menaçants et relevez surtout l'état général.

Digitized by Google

M. Meissen. — Dans le sanatorium que je dirige, la moitié à peu près de nos tuberculeux souffrent du larynx.

Je m'abstiens, en général, de tout traitement trop radical et je me contente des insufflations de poudre après avoir fait le nettoyage par une inhalation; les malades doivent garder le silence pour s'immobiliser le larynx.

M. Proebsting emploie le diiodoforme et un tube à courbure spéciale, grâce auquel le malade peut faire les insufflations lui-même. Il n'a eu aucun résultat avec les injections d'hétol. La trachéotomie préventive serait indiquée dans certains cas.

M. Blumenfeld. — Il ne faut pas conclure trop vite à la guérison et observer le cas pendant un certain temps avant de se croire à l'abri de toute récidive. J'ai eu deux cas de tuberculose de l'épiglotte que j'ai traités par le galvanocautère; ils sont restés guéris depuis voilà sept ans. Je me résoudrais difficilement à la trachéotomie en dehors d'une dyspnée intense; autant faire un curettage énergique ou une laryngo-fissure.

M. Moses n'attend pas grand'chose de n'importe quel traitement local aussi longtemps qu'on ne lui aura pas donné le moyen de guérir le poumon. Il a eu de bons résultats avec l'emploi du galvanocautère.

M. Lüders. — Le curettage ne rend service que pour des ulcérations faciles à atteindre. La trachéotomie a l'avantage d'immobiliser le larynx, de calmer la dysphagie et de permettre une meilleure respiration. Il fait la thyrotomie quand les poumons sont peu ou pas atteints; un de ses malades ainsi traités est resté guéri, un autre est mort un an après d'une poussée pulmonaire aiguë. De tous les caustiques, le galvanocautère lui semble être le meilleur.

M. Keller emploie beaucoup également le cautère électrique; il lui trouve l'avantage de pouvoir localiser d'une façon très exacte l'action caustique.

M. Hopmann. — Il est permis d'instituer un traitement énergique quand il y a de la dyspnée et de la dysphagie et de proposer la trachéotomie quand il faut immobiliser le larynx, mais, en général et sauf indications spéciales, la tuberculose du larynx doit être traitée avec douceur. J'ai eu trois guérisons complètes : l'une par la thyrotomie, l'autre par le curettage et l'emploi des caustiques, la troisième par des injections de tuberculine sans traitement local.

M. Lüders — 1° **Larynx tuberculeux. Présentation de pièces anatomiques.**

La première pièce provient d'un malade à qui on avait fait une laryngo-fissure avec cautérisation au fer rouge; l'ulcération a continué à progresser, et, vers la fin, le cartilage thyroïde lui-même a été pris. Une deuxième pièce montre des cicatrices syphilitiques guéries à côté d'ulcérations bacillaires. Les autres préparations

Digitized by Google

montrent surtout la direction des ulcérations; elles sont le plus souvent horizontales et concordent avec la direction des vaisseaux et des lymphatiques.

2° **Le traitement de la pyohémie otitique.**

A quel moment faut-il ouvrir le sinus? M. Lüders est d'avis qu'il faut commencer par le décharger par une résection et un curettage soigneux de toute la partie avoisinante de la mastoïde, puis attendre à moins qu'on n'ait la certitude qu'il y a un thrombus obturateur et suppuré (fistule ou nécrose des parois, symptômes généraux caractéristiques); dans ces cas, il faut ouvrir largement et curetter tout le caillot.

La ponction du sinus n'est ordinairement pas nécessaire; elle ne peut que confirmer un diagnostic déjà établi. M. Lüders lui reproche d'exposer à la perforation de la paroi interne ou cérébelleuse et de faciliter la désagrégation du caillot.

La ligature de la jugulaire n'empêche pas l'infection générale de continuer par l'intermédiaire des petites veinules osseuses qui aboutissent au sinus; souvent, du reste, le segment infecté est obturé en haut et en bas par des caillots sains et solides.

Il faut faire la ligature : 1° quand les symptômes méningés et les frissons persistent malgré un premier nettoyage du sinus; 2° quand le caillot occupe le bulbe de la jugulaire, ainsi que cela arrive souvent dans les suppurations aiguës; 3° quand la thrombose est descendante, c'est-à-dire occupe la jugulaire et donne lieu à des phénomènes généraux graves.

M. Lünenborg. — **Chancre laryngien.**

On avait remarqué une infiltration de la région aryténoïdienne de la grosseur d'une cerise avec un exsudat gris sale recouvrant toute la surface. Iodure et traitement local; la tuméfaction disparut en grande partie. Quelques mois plus tard, dysphonie (rougeur et gonflement des cordes), plaques opalines sur la langue et les amygdales, psoriasis palmaire, etc.; on prescrit des frictions et tout rentre en ordre.

A remarquer que le malade avait l'habitude de fumer les pipes de ses amis. M. Lünenborg n'a pas pu trouver d'autres observations dans la littérature moderne.

M. Hopmann rappelle qu'on a publié deux cas de chancre de l'épiglotte (*Monats. f. Ohrenheilk.*, t. XXXVII, n° 6).

Dr Bertemes.

Digitized by Google

BIBLIOGRAPHIE

Maladies du pharynx *(Die Krankheiten des Rachen)*, par le professeur Ottokar Chiari.

Sous ce titre, M. le professeur Ottokar Chiari, de Vienne, publie le second volume d'un traité consacré à l'étude des maladies des voies aériennes supérieures. Selon la méthode suivie dans le précédent fascicule, l'auteur rappelle d'abord l'anatomie de la région, ainsi que l'embryogénie du pharynx et de l'arrière-cavité des fosses nasales. La physiologie et les éléments de séméiologie générale suivent ce premier exposé.

Le quatrième chapitre est consacré aux moyens d'exploration de l'arrière-cavité du nez et de la gorge. Vient ensuite un important chapitre sur la thérapeutique générale des affections de ces différentes régions.

Après ces divers préambules, l'auteur, entrant de plein pied dans son sujet, étudie successivement les affections catarrhales aiguës ou chroniques du pharynx, des amygdales, etc., consacrant un assez long chapitre aux végétations adénoïdes et aux moyens dont nous disposons pour supprimer cette hypertrophie folliculaire.

Viennent ensuite les maladies infectieuses du pharynx, telles qu'on les observe au cours de la variole, de la varicelle, de la rougeole, de la rubéole et de la scarlatine. L'auteur englobe aussi dans ces processus morbides la syphilis et le rhumatisme.

M. Chiari consacre le reste du volume à l'étude de la tuberculose et des autres affections susceptibles de se cantonner soit dans l'arrière-gorge (amygdales, pharynx), soit aux arrière-fosses nasales.

En résumé, ce livre, parsemé de nombreuses et intéressantes gravures originales, est écrit avec méthode par un auteur qui a vu et vécu la plus grande partie des affections qu'il décrit. Cet ouvrage forme, pour ainsi dire, le résumé de la pratique de M. Chiari.

Spécialistes et médecins généraux trouveront à glaner

Digitized by Google

dans ce livre qui, contrairement à la plupart des publications allemandes, contient quelques citations de travaux français, et la description de quelques-uns des instruments employés dans notre pays. (Leipzig et Wien, Frantz Deuticke, édit., 1903.)

Pathologie et thérapeutique de l'oreille et des premières voies aériennes (otologie, rhinologie et laryngologie) *(Patologie e terapia dell' orecchio e delle prime vie aeree [otologia, rhinologia, laringologia])*, par le Dr Gradenigo. Leçons à l'usage des étudiants, recueillies et publiées par le Dr Cassanello.

Le savant auteur italien, dans un livre qui ne contient pas moins de 960 pages, passe successivement en revue les maladies des organes de l'ouïe, de l'odorat et de la voix. Ce n'est pas un traité qu'il nous présente, mais une série de leçons faites peut-être un peu au hasard, dans lesquelles il étudie l'anatomie de l'oreille, puis celle des fosses nasales et du larynx. Lorsqu'il envisage les fonctions des premières voies aériennes par rapport à leur pathologie, il décrit successivement l'importance de la respiration nasale, la bactériologie de ces régions, puis le tissu adénoïde, l'anneau de Waldeyer, les fonctions des amygdales et, dans le même chapitre, le contrôle de l'olfaction et de la respiration. Il fait successivement passer sous les yeux du lecteur l'exposé des causes morbides et des symptômes des maladies du pharynx, du larynx et de l'oreille.

L'auteur décrit ensuite les procédés d'examen applicables à ces différents organes, faisant suivre cette description des méthodes de traitement médicales ou chirurgicales habituellement mises en usage.

Il arrive ainsi à ce qu'il appelle la partie spéciale, c'est-à-dire aux maladies aiguës des premières voies respiratoires, dans lesquelles il place le coryza, les adénoïdites, les différentes angines, puis les laryngites et les otites moyennes purulentes. Après les affections catarrhales chroniques, nous trouvons un bon chapitre sur l'ozène, auquel fait suite l'hypertrophie de l'amygdale pharyngée, puis les otites moyennes sèches et l'otorrhée. C'est ainsi que, entremêlant l'étude des maladies des fosses nasales, des cavités acces-

Digitized by Google

soires avec les complications mastoïdiennes ou endocraniennes des otites, il nous conduit progressivement à l'étude des troubles nerveux de ces différents organes, et enfin aux néoplasmes susceptibles de les envahir.

En résumé, le livre du professeur italien constitue un traité complet consacré aux maladies des trois organes concernant notre spécialité, dans lequel l'auteur a présenté d'une façon originale et tout à fait personnelle, mais peut-être un peu difficile à suivre, les affections susceptibles d'atteindre ces portions de l'entrée des voies aériennes.

L'ouvrage de M. Gradenigo constitue une monographie intéressante, dans laquelle les lecteurs trouveront exposées les vues personnelles au savant professeur de Turin. De nombreuses figures d'instruments, appartenant la plupart à des auteurs français, complètent heureusement et utilement cette publication. (S. Lattes et C°, libraire-éditeur, Turin.)

REVUE GÉNÉRALE ET ANALYSES

BOUCHE ET PHARYNX BUCCAL

De la glossite syphilitique circonscrite à forme sclérouse; relation d'un cas *(K kazouistiké ogranitchennaho sifilititcheskaho skleroznaho glossita)*, par le Dr Radzich.

Les glossopathies tertiaires méritent d'autant plus d'arrêter l'attention des laryngologistes que la littérature scientifique en est relativement peu riche, et qu'il existe bien des lacunes et des opinions contradictoires.

C'est à ce titre que le cas rapporté par l'auteur russe nous a paru particulièrement intéressant.

Il s'agit d'un homme de quarante-deux ans, venu consulter M. Radzich, en septembre 1902, pour un enrouement opiniâtre datant d'environ un an. Il y a quinze ans, le malade a eu des gommes suppurées aux membres inférieurs ayant cédé au traitement spécifique, mais dont les cicatrices étaient nettement visibles. L'enrouement dont il se plaignait apparut en automne 1901 et se compliqua bientôt d'une gêne considérable de la respiration. En dehors de cela, le malade

Digitized by Google

ne présentait aucun autre phénomène : il n'y avait ni toux ni douleur à la déglutition ou à la mastication. Ayant refusé de subir une trachéotomie qui lui avait été proposée, il vint à Moscou et s'y fit traiter pour une laryngite syphilitique par des frictions mercurielles et de l'iodure à l'intérieur. Une amélioration ne tarda pas à se produire : la dyspnée avait diminué et la voix était devenue plus claire.

A la date où le malade vint consulter M. Radzich, l'examen laryngoscopique révéla les lésions suivantes :

Larynx. — Le bord libre de l'épiglotte est en antéflexion; la moitié gauche de ce bord est légèrement rongée et, en ce point, l'épiglotte adhère à la base de la langue, masquant la fosse glosso-épiglottique gauche et le repli glosso-épiglottique médian. La partie droite du larynx est normale. Le cartilage aryténoïde et la bande ventriculaire gauches sont tuméfiés, cette dernière cachant entièrement la corde correspondante à la phonation. La corde gauche présente par place une dégénérescence cicatricielle et est moins mobile que sa congénère droite.

Langue. — Les papilles caliciformes ne sont pas visibles; à leur place et en avant, on distingue, mais seulement à l'aide du laryngoscope, des lobulations coniques, légèrement crénelées, mesurant de 2 à 3 centimètres de longueur sur 1 centimètre et demi de largeur; elles sont de consistance dure et insensibles au toucher avec une sonde. La face supérieure des lobules est plus rouge que la base d'une langue normale, inégale et recouverte de papilles aplaties. Les plus grands lobules sont situés à la partie médiane de l'organe; à mesure qu'ils se rapprochent des bords, ils deviennent plus petits, mais plus nombreux. Entre les grands lobules, on découvre, à l'exploration avec une sonde, de larges et profonds sillons qui les séparent les uns des autres. La région de la langue qui est le siège de cette lobulation s'étend en avant, un peu au delà des papilles caliciformes.

La langue a conservé sa mobilité normale; le sens gustatif est également conservé; les dents sont en bon état; les ganglions sous-maxillaires, surtout les gauches, sont légè-

Digitized by Google

rement tuméfiés. Rien d'anormal du côté des yeux, du nez et des oreilles.

La relation du cas est suivie d'une étude bibliographique complète de cette glossopathie tertiaire. (*Med. Obozrenié*, n° 5, 1903.)

Dr Trivas.

LARYNX ET TRACHÉE

Fractures du larynx *(suite)*, par M. Louis Michel, chef de clinique, suppléant de chirurgie.

Anatomie pathologique. — Les fractures ont pour chaque cartilage des lieux d'élection. Le thyroïde est le plus fréquemment atteint (27 fois sur 36 observations). Les fractures peuvent siéger sur la ligne médiane — souvent le trait de fracture, au lieu de suivre une direction médiane, prend une direction oblique et s'éloigne de quelques millimètres de la ligne médiane, — disposition attribuée par Cavasse à l'existence d'un cartilage médian décrit par Rambaud, mais l'influence de ce cartilage ne peut se faire sentir qu'au début de l'ossification.

Ces fractures se rencontrent surtout dans la strangulation. Les fractures des lames du thyroïde demandent des traumatismes violents. Les traits de fractures sont souvent parallèles et verticaux. Les cours inférieurs ou supérieurs de ce cartilage peuvent encore être arrachés. La lame thyroïdienne peut ainsi se trouver complètement libérée d'un côté, et les fragments chevaucher les uns sur les autres ou s'enfoncer dans la cavité laryngienne.

La fracture du cricoïde est notée 17 fois. Dans 12 cas, elle est accompagnée de fracture du thyroïde. Cette lésion est grave, car elle résulte d'un trauma intense. Il existe le plus souvent deux traits de fracture situés à l'union de l'arc antérieur et des masses latérales et intéressant toute la hauteur de l'anneau en avant des articulations crico-thyroïdiennes.

La fracture du chaton est beaucoup plus rare.

Les aryténoïdes ne sont qu'exceptionnellement fracturés.

Les articulations crico-thyroïdiennes, la membrane peuvent être déchirées. La muqueuse est ou déchirée ou

Digitized by Google

décollée. Le périchondre externe serait le plus fréquemment déchiré.

Symptômes. — Il n'y a pas toujours de rapport direct entre les lésions produites par le traumatisme et la gravité apparente des symptômes.

Au moment de l'accident, tantôt le blessé tombe sans connaissance, tantôt la douleur et la dyspnée s'installent immédiatement, tantôt, enfin, la fracture passe inaperçue.

Signes fonctionnels. — La douleur, localisée au trait de fracture est constante, mais variable, s'atténue rapidement; mais, ravivée par les mouvements de déglutition, de phonation, et surtout de palpation, elle s'accompagne d'un état syncopal. La dysphagie est tantôt douloureuse, tantôt la déglutition se fait mal, les aliments passant dans la trachée.

Les troubles vocaux sont variables et surviennent rarement dès le début; ils indiquent une lésion des cordes vocales ou de leur point d'implantation cartilagineuse.

L'aphonie peut être causée par des lésions moindres : l'envahissement des cordes vocales par l'infiltration sanguine ou séreuse; parfois la voix est seulement rauque, enrouée.

L'hémoptysie indique la déchirure de la muqueuse; elle peut être abondante, mais, ordinairement, elle s'arrête d'elle-même.

La dyspnée est le symptôme capital. C'est sur son intensité qu'on se base trop souvent pour intervenir ou pour différer la trachéotomie. C'est à tort, car, peu marquée au début, elle peut aboutir parfois à une asphyxie brusque. Elle est très légère dans les cas bénins, et n'indique pas toujours un obstacle sérieux au passage de l'air.

Au bout de quelques jours, apparaissent les signes d'obstruction glottique : tirage, cornage, aboutissant à la cyanose et à l'asphyxie.

Signes physiques. — La région du cou est déformée; le thyroïde ne forme plus un angle aussi saillant; on sent la crépitation de l'emphysème sous-cutané; cet emphysème n'est pas constant, mais c'est un signe de haute gravité.

Digitized by Google

La mobilité anormale et la crépitation sont d'une recherche douloureuse, difficile et parfois dangereuse.

Examen laryngoscopique. — Il ne peut être fait que quelques heures après l'accident. On note un gonflement des replis aryténo-épiglottiques des bandes ventriculaires, des ecchymoses.

C'est surtout après la trachéotomie que l'on peut parfaire ce diagnostic.

Causes de la mort dans les fractures du larynx. — La mort peut survenir, mais rarement par action inhibitrice au moment même de l'accident.

Le plus souvent, elle est due aux désordres laryngés survenant au bout de quatre ou cinq heures à la suite de crises de dyspnée qui vont en s'accentuant et aboutissent à l'asphyxie si on n'intervient pas.

De ses nombreuses autopsies et de ses examens laryngoscopiques, Michel conclut que l'obstruction glottique n'est pas due au déplacement d'un morceau de cartilage déplacé, mais à l'infiltration des tissus sous-muqueux par de l'air, du sang ou de la sérosité. Le spasme de la glotte consécutif au trauma joue un grand rôle.

L'emphysème peut enfin s'étendre au tissu cellulaire du médiastin. Les infections pulmonaires : pneumonie, broncho-pneumonie, viennent aussi compliquer la situation, surtout dans les cas où les blessés sont alcooliques, diabétiques, obèses ou cardiaques. (*Rev. méd. de l'Est*, 1er fév. 1903.)

Dr Dieu.

OREILLES

Deux cas d'otite moyenne suppurée scarlatineuse à issue insolite *(Dva rédkich po svoemon ischodon sloutchaja skarlatinosnaho vospalenia srednjaho oucha)*, par le Dr Hoffman.

Cas I. — La malade, jeune paysanne de quinze ans, a été admise à l'hôpital, le 10 mars 1902, pour un écoulement purulent des deux oreilles avec surdité complète. Il y a quatre mois, elle eut la fièvre scarlatine, qu'avaient eue successivement tous les enfants de la famille, et, peu après, fut prise de violentes douleurs dans la tête et de bruits dans

Digitized by Google

les oreilles; en même temps, elle devint sourde. Au bout de deux ou trois jours, apparut un écoulement purulent des deux oreilles, et, quelque temps après, *la bouche et toute la face tournèrent du côté droit.* N'a suivi aucun traitement. Jusqu'alors a été toujours bien portante et entendait très bien.

Etat actuel. — La jeune malade est très affaiblie et peut à peine se tenir sur ses jambes. Paralysie faciale complète du côté gauche. Surdité bilatérale absolue. Ecoulement purulent des deux oreilles, très fétide et extrêmement abondant. Pavillons repoussés en avant. Derrière les oreilles, des sacs remplis de pus; à la pression sur ces derniers, l'écoulement devient plus abondant.

Le 12 mars, opération sous chloroforme. A l'ouverture de l'abcès rétro-auriculaire droit, on trouve plusieurs petits séquestres flottant librement dans le pus. Curettage du temporal et de la mastoïde. A l'ouverture de l'abcès rétro-auriculaire gauche, on trouve dans la cavité un gros séquestre qui n'est autre chose que l'apophyse mastoïde nécrosée et imbibée de pus fétide; il a la forme de cet appendice, et on y distingue nettement l'incisure mastoïdienne bien conservée. Curettage complet des régions mastoïdenne et temporale. Tamponnement des cavités et pansement occlusif.

Les suites opératoires sont normales : abaissement immédiat de la température, diminution progressive de la suppuration et de la paralysie faciale. Par contre, la surdité persiste sans modification aucune.

La malade quitte l'hôpital un mois après, considérablement améliorée au point de vue général et, à part un petit trajet fistuleux derrière chaque oreille, presque guérie de son affection auriculaire.

Cas II. — Garçon, âgé de huit ans, est atteint, le 10 décembre 1901, d'une scarlatine à forme grave, avec angine scarlatino-diphtéritique.

Le 16 décembre, otite moyenne aiguë droite, avec phénomènes généraux prononcés : céphalées, hyperthermie et insomnie.

Le lendemain, voussure du tympan avec douleurs dans la

Digitized by Google

région mastoïdienne s'exaspérant à la pression. On propose la paracentèse, que les parents refusent.

Le 18 décembre, apparition de pus mélangé de sang; persistance de céphalées. Température élevée.

Les jours suivants, tous les phénomènes auriculaires s'aggravent notablement. L'écoulement est devenu abondant; violentes douleurs dans la moitié droite de la tête; tuméfaction œdémateuse de la région mastoïdienne, qui est extrêmement douloureuse à la pression.

Pendant sept jours, l'auteur n'est pas rappelé auprès du malade, et il ne revoit ce dernier que le 27 décembre. A cette date, il constate les phénomènes suivants : le pavillon droit est fortement repoussé en avant; tous les signes précédents existent, mais à un degré plus prononcé, excepté l'écoulement de l'oreille, qui a cessé depuis deux jours. Il y a, en plus, œdème des paupières et des extrémités inférieures, et une diminution considérable de l'ouïe. Pas d'albumine dans les urines. Malgré le conseil de l'auteur, les parents refusent de faire admettre l'enfant à l'hôpital.

Pendant les trois jours qui suivent, tous les phénomènes de suppuration mastoïdienne s'accentuent encore davantage. L'œdème de la région mastoïdienne est très prononcé, avec fluctuation profonde; la paroi postérieure du conduit est affaissée. Température très élevée. Violentes douleurs dans la tête; grande quantité d'albumine dans les urines; ascite et anasarque.

Sur les instances de l'auteur, les parents se décident, après trois jours de réflexion, à faire admettre l'enfant à l'hôpital (3 janvier).

Nonobstant les indications formelles pour ouvrir la mastoïde, l'opération est ajournée à deux ou trois jours, en raison du grave état général de l'enfant et de la néphrite très prononcée.

A partir du 5 janvier, on constate une légère amélioration se traduisant par une diminution de l'anasarque et de l'ascite, de la douleur et de l'œdème rétro-auriculaire et des céphalées, et par un abaissement de la température. Depuis, tous les phénomènes vont en s'amendant de jour en jour

Digitized by Google

davantage, et, le 10 janvier, on constate : disparition presque complète des phénomènes de néphrite et de l'accumulation de pus dans la mastoïde droite; il persiste seulement une légère sensibilité à la pression dans cette région.

Le 30 janvier, il n'existe aucun signe d'inflammation de l'oreille ni de la mastoïde; l'ouïe et l'image otoscopique de l'oreille droite sont normales; la néphrite est complètement passée. L'enfant quitte l'hôpital dans les premiers jours de février, tout à fait guéri, et, un mois après, il ne présentait aucun signe de sa récente affection auriculaire.

Nous n'insisterons pas sur l'intérêt du premier cas. Quant au second, ce qui le rend particulièrement intéressant, c'est son issue favorable et sa guérison rapide sans opération (qui a été accidentellement ajournée), survenue en relativement peu de temps. La science nous enseigne, en effet, que de telles terminaisons heureuses sont extrêmement rares dans les mastoïdites scarlatineuses qui revêtent une marche rapidement destructive, et dont le pronostic est toujours grave. (*Vratchebnaja*, n° 8, 1903.) Dr Trivas.

NOUVELLES

Société française d'otologie et de laryngologie. — La Société française d'otologie et de laryngologie se réunira le lundi 19 octobre 1903, à 9 heures du matin, à l'Hôtel des Sociétés savantes, 8, rue Danton, Paris.

Le titre des communications devra être adressé, *avant le 1er octobre*, au Secrétaire général, M. le Dr Joal, 17, rue Cambacérès, Paris.

A sa dernière session, la Société a mis à l'ordre du jour de sa prochaine réunion la discussion des questions suivantes :

1° *De la ponction lombaire dans les affections cérébrales d'origine otitique;* rapporteurs : MM. Chavasse et Mahu, de Paris.

2° *Dégénérescences bénignes de la muqueuse ethmoïdale; pathogénie et traitement;* rapporteur : M. Jacques, de Nancy.

Le Gérant : R. Chaigneau.

Bordeaux. — Impr. G. Gounouilhou, rue Guiraude, 11.

Digitized by Google

24e ANNÉE. N° 31. 1er AOUT 1903.

REVUE HEBDOMADAIRE
DE
LARYNGOLOGIE, D'OTOLOGIE
ET DE RHINOLOGIE

DES ACCIDENTS MORTELS POST-OPÉRATOIRES DANS LA SINUSITE FRONTALE[1]

Par MM.

P. JACQUES,
agrégé, chargé de la clinique d'oto-rhino-laryngologie de l'Université

J. MOLLY,
interne des hôpitaux

de Nancy.

La cure radicale de la sinusite frontale est-elle une opération dangereuse?

A cette question préjudicielle, posée par le malade à qui nous proposons, en pareille circonstance, une intervention par voie externe, sommes-nous autorisés à répondre délibérément par la négative? Et pouvons-nous sans arrière-pensée, entourés que nous sommes des ordinaires précautions de l'asepsie et appuyés sur des connaissances exactes de l'anatomie régionale, aborder la trépanation et le curettage du foyer suppuratif?

Tout se passe si simplement, d'habitude, que poser la question serait, semble-t-il, la résoudre.

Nous n'envisageons pas ici, bien entendu, l'éventualité des récidives, qui ne font, en somme, que replacer le malade dans les conditions pré-opératoires. Nous faisons allusion à la

1. Travail reçu le 5 mai 1903.

Digitized by Google

survenance possible de complications post-opératoires graves, voire mortelles.

Notre optimisme, basé sur une vingtaine de cas personnels heureux, du moins quant à la bénignité de l'intervention, ne fut, avouons-le, que faiblement ébranlé par la communication[1] faite par Luc, au dernier Congrès de laryngologie, de deux cas malheureux. Il nous était réservé de vérifier cette année même l'exactitude des faits avancés par notre éminent collègue et de confirmer la description clinique esquissée par lui de ces accidents profondément déconcertants par la brutalité de leur invasion et l'exceptionnelle précipitation de leur évolution fatale.

Voici l'observation :

Observation. — *Sinusite frontale suppurée droite; cure radicale suivant Luc. Méningite le deuxième jour; réouverture hâtive du foyer et trépanation large de la fosse cérébrale antérieure. Mort le troisième jour. L'autopsie montre une leptoméningite purulente généralisée.*

Alfred F..., trente et un ans, berger, se présente à la consultation de notre service, le 26 janvier dernier, pour une céphalée frontale incessante, datant d'une dizaine de jours et greffée sur un coryza chronique, vieux de plusieurs années. C'est un homme de petite taille, plutôt mince, d'ailleurs bien constitué.

La douleur dont il se plaint est survenue spontanément en apparence. Elle règne dans tout le côté droit du front et présente son maximum au niveau de la tête du sourcil et de l'angle interne de l'orbite, où une pression digitale modérée crée une faible exacerbation. Elle est constante pendant la journée, mais s'atténue la nuit.

Il n'existe et n'a jamais existé ni fièvre, ni inappétence, ni vomissements; localement, ni rougeur visible, ni tuméfaction appréciable.

Depuis quatre jours, en outre, a apparu dans l'oreille gauche un bourdonnement bientôt accompagné de phénomènes douloureux à forme lancinante.

1. Luc, De la leptoméningite précoce et foudroyante consécutive à l'opération radicale de l'empyème frontal (*Bull. et Mém. de la Soc. franç. d'otol. et de laryngol.*, 1902, Maloine, édit., p. 176).

Digitized by Google

La rhinoscopie antérieure montre :

A droite, une crête vomero-chondrale partiellement obstruante; rougeur et tuméfaction de la muqueuse du cornet inférieur, que revêt vers son milieu un enduit muco-purulent; état mamelonné, gris rosé, du bord libre du cornet moyen et de tout le revêtement muqueux du méat correspondant, particulièrement en avant. Pas de pus visible au premier abord.

A gauche, hypertrophie simple du cornet inférieur, complémentaire de la concavité septale.

A la rhinoscopie postérieure, on ne constate qu'un faible dépôt purulent dans la fossette de Rosenmuller droite, ainsi que des vestiges de végétations adénoïdes.

A la diaphanoscopie : translucidité nette et symétrique des sinus maxillaires; transparence normale du sinus frontal gauche, qui semble spacieux, obscurité totale du sinus frontal droit.

L'examen des oreilles révèle à gauche une vive rougeur de la paroi supérieure du conduit, au voisinage du cadre, avec tuméfaction englobant la région de Shrapnell. Le tympan, dans son ensemble, est peu modifié, autant qu'on en peut juger malgré l'atrésie générale du conduit.

On fait le diagnostic de *sinusite frontale aiguë compliquant un empyème annexiel ancien et accompagnée d'otite moyenne aiguë.*

Traitement. — Inhalations mentholées fréquentes, pommade nasale cocaïnée, instillations auriculaires de glycérine phéniquée, hygiène et repos.

Huit jours de ce traitement n'amènent aucune sédation des phénomènes; le malade continue à souffrir de la tête et à moucher du pus, dont on reconnaît aisément l'origine infundibulaire. Mêmes indications de la diaphanoscopie.

Une opération par voie externe est proposée et fixée au 6 février. On la fait précéder de la résection, sous l'anesthésie locale, de la crête septale et de la tête du cornet moyen droit. Extirpation d'un polype postérieur assez volumineux, et curettage du méat.

Opération. — Anesthésie chloroformique et désinfection soigneuse de la région. Incision courbe partant du milieu du sourcil et aboutissant à la racine du nez; décollement des téguments et du périoste à la rugine.

La table externe, mise à découvert, du frontal ne se montre nullement altérée; toutefois sa minceur est telle qu'elle laisse entrevoir au travers d'elle la teinte noirâtre des fongosités qu'elle renferme; même, au niveau de la tête du sourcil, une fissure

Digitized by Google

existe, évidemment créée par la rugine à travers la *paroi osseuse véritablement parcheminée.*

Largement trépanée en ce point à la pince coupante, la cavité sinusienne est trouvée bourrée de fongosités, d'entre lesquelles le stylet fait sourdre quelques gouttes de pus jaune vert, bien lié.

L'antre frontal droit est très développé dans tous ses diamètres : 15 à 20 millimètres séparent d'avant en arrière ses deux parois dans sa partie moyenne; inférieurement, il s'étend à une profondeur de 25 millimètres environ dans un dédoublement du toit orbitaire, où il se termine à angle aigu. En dehors, il se prolonge jusqu'à l'apophyse orbitaire externe sous forme d'un diverticule presque isolé de la cavité principale par un pilier osseux. Mais c'est dans le sens vertical qu'il atteint ses plus grandes dimensions : il s'élève, en effet, dans l'épaisseur de la lame ascendante du frontal jusqu'au-dessus de l'origine du cuir chevelu, et la curette s'enfonce dans cette direction de près de 6 centimètres à partir du rebord orbitaire.

La cloison intersinusienne, très mince, est obliquement dirigée de haut en bas et de gauche à droite, en sorte que le sinus malade s'étend du côté opposé au delà de la ligne médiane.

En présence de ces dispositions anatomiques et spécialement de la minceur de la paroi antérieure du sinus, faisant préjuger d'une ténuité relative de la paroi cérébrale, on songe à pratiquer l'opération de Kuhnt pour effacer d'emblée la cavité. On hésite toutefois devant l'importance de la difformité consécutive. Quant au procédé de Killian, il était manifestement inapplicable en raison du défaut absolu de résistance du pont osseux sourcilier. On se résout donc à tenter la méthode de Luc en assurant un large drainage nasal de la vaste cavité opératoire.

Aussi minutieusement que possible, toutes les fongosités sont extirpées à l'aide d'une fine curette à tige flexible. Au cours de cette manœuvre, la cloison intersinusienne cède dans sa partie supérieure. — La table interne du frontal, décapée, apparaît très vasculaire, mais saine, autant qu'on peut en juger, dans toute son étendue. Par crainte d'amener une nécrose partielle des parois si délicates du sinus, on s'abstient, contrairement à la manière de faire habituelle, d'écouvillonner au chlorure de zinc les surfaces osseuses cruentées.

Une mèche de gaze iodoformée, glissée dans toutes les anfractuosités du sinus, ressort par la narine en dilatant le canal fronto-nasal. Celui-ci a été très largement établi par résection partielle de l'ethmoïde antérieur, de telle sorte que le petit doigt introduit par la narine apparaisse dans la plaie frontale.

Digitized by Google

Les lèvres de l'incision sont réunies par une suture dermique et le tout recouvert d'un pansement sec, légèrement compressif.

Le soir, l'état de l'opéré est satisfaisant. Température : 37°2; pouls : 90. Pas de vomissements; céphalée moindre.

7 février. — Le lendemain matin, température : 37°3; pouls : 85. Le malade s'est levé quelques instants; il commence à s'alimenter et a une selle normale.

Vers le soir, trente-six heures après l'opération, la température commence à s'élever, elle atteint 38°6 vers six heures.

A neuf heures, survient un vomissement alimentaire. Le patient se plaint de céphalée frontale.

Vers une heure du matin, délire violent. Le malade, qui, dans la journée, était calme et répondait nettement aux questions posées, s'agite et prononce des paroles incohérentes. Il cherche à se lever et tombe du lit. De grands frissons éclatent par moments. Mouvements brusques, spasmodiques, dans les bras.

8 février. — Matin, température : 39° 4; pouls : 90, avec quelques irrégularités. Le nombre des respirations est de 30 par minute; la respiration est bruyante, saccadée, un peu stertoreuse.

Vomissement nouveau vers huit heures, alimentaire.

Émission d'urines involontaire.

La nuque est un peu raide. Tout le côté gauche du corps est paralysé; les membres retombent inertes et ne réagissent plus aux excitations. Abolition des réflexes. La pupille gauche est dilatée et réagit mal.

L'ensemble de ces signes évoque l'idée de méningite généralisée avec prédominance du côté des circonvolutions fronto-pariétales droites. La récence de leur apparition laissant toutefois quelque espoir d'enrayer le processus inflammatoire, on décide de trépaner d'urgence la table encéphalique du frontal et d'explorer les méninges.

Quarante-huit heures après la première intervention et quinze heures après l'apparition des premiers signes d'irritation méningée, le malade est de nouveau chloroformé.

Le pansement levé montre l'incision en voie normale de cicatrisation, sans œdème ni rougeur. On la disjoint à la sonde cannelée; puis, de son extrémité nasale, on fait partir une incision nouvelle verticalement ascendante, médio-frontale, atteignant le cuir chevelu, sur lequel elle empiète. Le grand lambeau tégumentaire ainsi limité est relevé, découvrant la moitié droite du frontal.

La mèche de drainage est extraite du sinus, où elle exerçait une compression peut-être un peu exagérée. On la trouve imbibée de

Digitized by Google

sérosité hématique, sans trace de pus. Une mèche fraîche est introduite dans le trajet fronto-nasal, qu'elle obture provisoirement, pour éviter une infection ascendante de la cavité opératoire.

Rapidement, avec la pince-gouge, la lame antérieure du frontal est réséquée en totalité au niveau de la cavité sinusienne et de ses diverticules. On s'aperçoit alors que quelques vestiges de fongosités persistaient dans la région supéro-externe, derrière une travée osseuse saillante : vestiges d'ailleurs flétris, sans aucune trace de pus.

La table interne, ainsi largement mise au jour, se montre dans son ensemble fortement congestionnée, un peu rugueuse, mais sans le moindre indice de nécrose. En l'absence d'indications fournies par l'état de cette paroi, on l'attaque vers son milieu avec la gouge maniée très obliquement ; son épaisseur, très faible, ne dépasse pas un demi-millimètre. La trépanation ainsi amorcée est pousuivie à la pince coupante jusqu'à création d'un orifice de 2 centimètres sur 3. La dure-mère mise à nu est trouvée congestionnée, sans ecchymose, sans exsudat, sans épaississement. Elle est élastique, très tendue. Au pourtour de l'orifice de trépanation, on la décolle sans découvrir trace de collection.

Incision verticale de la méninge externe sur la sonde cannelée ; au-dessous d'elle, les circonvolutions frontales apparaissent aussi fortement congestionnées, légèrement imbibées de sérosité claire remplissant les sillons, mais toujours aucune apparence de pus. — Sous l'influence de la haute tension intra-cranienne, l'encéphale tend à faire hernie entre les lèvres de la boutonnière durale.

L'évolution clinique des accidents excluant l'hypothèse d'abcès intra-cérébral, on juge inutile de pratiquer une ponction du lobe frontal et on referme, avec la conviction de l'existence d'une leptoméningite généralisée à toute la convexité.

La ponction lombaire, pratiquée entre temps, n'a fourni aucun écoulement de liquide. Les téguments sont réappliqués et maintenus en place par un pansement humide faiblement serré.

Au sortir de la narcose chloroformique, l'état du patient n'est nullement modifié. La température demeure élevée. Le pouls s'accélère et devient filiforme. La respiration prend le type franchement stertoreux et la survenance de râles trachéaux fait prévoir la fin prochaine. *La mort arrive* le même jour, à deux heures après-midi, consécutivement à des convulsions généralisées, *cinquante-deux heures après la première opération, vingt heures après le début des accidents cérébraux.*

Autopsie. — La calotte cranienne est enlevée à la scie. On cons-

Digitized by Google

tate une asymétrie profonde des sinus frontaux, dont la cloison, fortement reportée à gauche, réduit le sinus de ce côté à des dimensions plutôt inférieures à la moyenne. Le sinus droit, au contraire, excessivement développé, surtout en hauteur, dépasse de plus de 2 centimètres la ligne médiane, que jalonne sur la paroi cérébrale un sillon bien marqué correspondant à la crête d'insertion de la faux du cerveau. La cloison intersinusienne présente plusieurs lacunes dans sa partie supérieure, sans que pourtant il y ait apparence de propagation de l'inflammation au sinus gauche. La paroi postérieure de la cavité infectée offre dans la presque totalité de son étendue l'extrême minceur reconnue à l'opération, mais nul indice de nécrose.

La dure-mère découverte se montre congestionnée dans son ensemble; toutefois on ne constate à sa surface aucun exsudat ancien ni récent. Au niveau de l'incision opératoire, le cerveau fait une légère hernie.

Par une double section sagittale paramédiane, les hémisphères cérébraux sont mis à nu : *enduit purulent* jaune verdâtre, d'inégale épaisseur suivant les régions, mais *généralisé à toute la convexité*, avec maximum dans la région rolandique et minimum au niveau du pôle antérieur du lobe frontal, en rapport immédiat avec le foyer purulent osseux; en ce point, un simple œdème à peine louche soulève l'arachnoïde viscérale. *Les placards de méningite existent aussi bien sur l'hémisphère gauche que sur le droit*, avec les mêmes caractères de diffusion.

Mince accumulation purulente au-dessous de la tente cérébelleuse, à la face supérieure des hémisphères du cervelet et tout autour du vermis.

Les altérations sont beaucoup moindres à la face inférieure de l'encéphale, où l'on ne constate qu'une congestion générale des circonvolutions avec louchissement léger des méninges molles autour du chiasma optique. Pas de tubercules.

Du côté de l'oreille malade, aucune modification de la dure-mère pétreuse ni de l'os sous-jacent.

Aucun foyer purulent à l'intérieur du cerveau.

Rate, reins et foie congestionnés. — D'abcès métastatiques, nulle part.

Examen bactériologique. — M. le Dr Thiry, sous-directeur de l'Institut sérothérapique de l'Est, a bien voulu se charger de l'examen d'un échantillon de pus prélevé aseptiquement sur les méninges. Voici la réponse qu'il nous a transmise :

« L'examen du pus nous a montré l'existence d'éléments en-

Digitized by Google

capsulés, de forme lancéolée, disposés deux à deux et opposés. Sa mise en culture sur sérum, sérum gélatiné, agar, sur gélose, a établi que ce pus était formé par une espèce microbienne du genre *pneumocoque.* »

En présence de désastres pareils la détermination des causes s'impose avec urgence. A quel facteur particulier, à quel ensemble de conditions fâcheuses faut-il rapporter l'extension subite et généralisée du processus suppuratif à l'espace céphalo-rachidien? Car c'est toujours d'une leptoméningite diffuse, à allures ultra-rapides, qu'il s'agit dans les cas publiés.

Ceux-ci sont malheureusement en trop petit nombre pour qu'une théorie sérieuse, ou même une hypothèse bien fondée, puisse ressortir de leur comparaison : procédé algébrique de résolution d'un système de nombreuses équations à inconnues multiples. Il nous paraît pourtant que cette solution doit être recherchée dans l'existence de conditions défavorables relevant :

a) Soit du fait de l'opérateur (procédé opératoire défectueux, faute d'asepsie, défaut d'antisepsie);

b) Soit du fait de l'opéré (nature de l'infection, dispositions anatomiques spéciales).

1° *Procédé opératoire.* — Dans un récent rapport[1], M. Lermoyez a formulé diverses critiques contre le procédé de Luc appliqué à la cure des sinusites frontales. Ce *modus faciendi* est, entre autres griefs, accusé « d'exposer aux complications encéphaliques, de comporter de grands risques ».

La méthode de Kuhnt, au contraire, en supprimant d'emblée la cavité suppurante, aurait le mérite de « donner la guérison certaine et sans danger ».

Nous avouons ne pas saisir comment la suppression de l'une des parois osseuses du foyer purulent mettrait mieux à

1. Rapport présenté à la Section laryngologique de la British medical Association, Manchester, 1902, *in Rev. de Moure,* 23e année, n° 32.

Digitized by Google

l'abri de l'infection méningée que la simple, mais soigneuse décortication du sinus, avec drainage aseptique. D'ailleurs, dans les faits publiés, la réouverture du foyer, provoquée par l'explosion des accidents, montra toujours celui-ci parfaitement étanche et sans nul indice d'activité inflammatoire en évolution en quelque point que ce fût. Si l'inoculation des méninges est, comme l'admet Luc, contemporaine du curettage des fongosités, peu importe que, l'opération terminée, la table osseuse interne soit immédiatement recouverte par les téguments frontaux, ou demeure en contact avec une mèche aseptique. La suppression immédiate de la loge de l'abcès ne saurait fournir qu'une satisfaction morale, qu'une sécurité trompeuse, puisqu'au moment même où on la réalise, les vaisseaux perforants de la table cérébrale sont déjà le siège d'une thrombose septique, ou que les anastomoses lymphatiques ont entraîné déjà dans l'espace sous-dural les germes de la méningite.

2° *Faute d'asepsie.* — C'est là, évidemment, un grief banal, aussi difficile à établir qu'aisé à formuler. Peut-être serait-il de mise en cas d'infection des méninges par le streptocoque, hôte exceptionnel des sinusites frontales anciennes. Mais il nous paraît plus conforme à la vraisemblance d'écarter l'hypothèse d'une infection externe surajoutée par l'opération, quand, comme dans notre cas, l'épreuve bactériologique a vérifié l'origine pneumococcique de la méningite. Le pus sinusien, communément riche en pneumocoques, ne réalise-t-il pas un foyer d'inoculation des plus suffisants?

3° *Défaut d'antisepsie.* — Opérant en plein foyer septique, ouvrant à la curette des milliers de minuscules bouches d'absorption veineuses et lymphatiques à moins d'un millimètre des méninges, il semble tout indiqué de provoquer sur-le-champ l'occlusion de ces dangereux pertuis par l'application immédiate et réitérée d'un caustique coagulant, jouissant simultanément de propriétés antiseptiques énergiques. Nous avons coutume, à l'exemple de Moure, d'écou-

Digitized by Google

villonner soigneusement avec un tampon chargé de chlorure de zinc au 1/10 toute la surface osseuse cruentée aussitôt après le curettage. Or, une seule fois sur trente-deux opérations de cure radicale de sinusite frontale chronique purulente, pour la plupart exécutées suivant Luc, nous avons cru devoir nous abstenir de cette manœuvre, craignant, en raison de la ténuité particulière de l'os, de provoquer de la nécrose ; et cette unique abstention a été suivie de méningite mortelle.

Nous nous garderons d'abuser ici de l'adage : *post hoc, ergo propter hoc;* la coïncidence pourtant est intéressante et méritait d'être remarquée.

4° *Malignité particulière de l'infection sinusienne.* — Il ne s'agit là que d'une hypothèse toute gratuite, encore que légitime. Nous n'y insisterons pas, faute de faits à l'appui.

5° *Dispositions anatomiques spéciales.* — Il a toujours été admis, et il n'est pas contestable, qu'un mur osseux de plusieurs millimètres constitue pour l'encéphale, vis-à-vis d'un foyer septique péricranien, un rempart plus sûr qu'un feuillet parcheminé. Nous avons dit plus haut que jamais nous n'avions observé, tant sur le vivant que sur le cadavre, un sinus frontal à la fois si spacieux et à parois si frêles. L'exceptionnelle surface d'absorption et l'excessive minceur de la barrière osseuse ont, sans doute, joué un rôle prédisposant capital dans la genèse des accidents auxquels nous avons dû assister impuissants.

Nous avons intentionnellement laissé de côté d'autres hypothèses, qui ne nous paraissent pas mériter la discussion.

Le défaut de drainage incriminé par Tilley[1] peut expliquer des accidents tardifs à allures chroniques, tels que ceux qu'il a observés, où la mort est survenue des semaines ou des mois après l'opération par abcès sous-dural, cérébral ou par septicémie. Il ne saurait, évidemment, être question de rétention

1. Corapporteur au Congrès de Manchester.

Digitized by Google

dans les cas de Luc ou dans le nôtre : la réouverture du foyer opératoire montra, d'ailleurs, celui-ci indemne de toute suppuration.

Faut-il, d'autre part, chercher ailleurs que dans l'opération la cause efficiente de la méningite mortelle? L'existence pré-opératoire d'une céphalée persistante nous paraît insuffisante comme signe de complication intra-cranienne pour assimiler notre cas à ceux publiés par Alinsberg[1] et von Wild[2], où l'intervention survint en pleine évolution méningitique. Nous-mêmes avons observé un cas pareil de méningite purulente aiguë consécutive à un empyème chronique non opéré du sinus frontal.

Faut-il faire intervenir la coexistence, dans notre cas, d'une otite aiguë susceptible d'avoir par elle-même contaminé l'espace sous-arachnoïdien? Rien dans la localisation des lésions ni dans l'examen nécropsique ne le donne à penser.

Il est donc hautement vraisemblable que, dans les faits de Luc, comme dans notre observation personnelle, l'infection de l'os, sinon des méninges, a été immédiate, opératoire. Reste à déterminer s'il est en notre pouvoir de prévoir et d'éviter la survenance de si graves complications.

Tilley considère comme inutile, sinon imprudente, la dénudation complète de la paroi sinusale et conseille de supprimer les fongosités à la curette mousse, sans abraser toute la muqueuse. A moins d'employer exclusivement le polypotome et de le manier avec les plus grandes précautions, nous ne voyons guère le moyen de détruire les fongosités sans supprimer la muqueuse, sans dénuder l'os, au moins partiellement. Et quiconque a quelque expérience des opérations de sinusites frontales sait ce qu'a d'utopique l'excision dans cette anfractueuse région des portions dégénérées de la

1. Ueber den Infektionsmechanismus bei Meningitis nach Stirnhöhleneiterung (*Verhandl. der deutschen otol. Gesellschaft auf der Zehnten Versammlung in Breslau*, mai 1901. Iéna, Fischer).

2. *Archiv. of otol.*, août 1902.

Digitized by Google

muqueuse, et d'elles seules. Nous avouons préférer, malgré ses inconvénients et ses dangers peut-être, un curettage large et soigneux, — dont le mérite au moins est de tarir d'emblée toute source de suppuration, — à un nettoyage imparfait, prétexté par la conservation — qui ne peut être que partielle — de la barrière opposée par la muqueuse à l'infection ostéo-méningitique.

Nous attribuons plus d'importance à la désinfection immédiate et profonde du foyer cruenté par des applications, au besoin réitérées, de chlorure de zinc au 1/10, associées à l'établissement d'un large drainage, que réalise la résection totale de l'ethmoïde antérieur.

Enfin, dans les circonstances exceptionnelles où la cavité frontale se montre de dimensions inusitées et de parois spécialement délicates, sera-t-il indiqué peut-être de laisser intact le revêtement muqueux du sinus, si altéré qu'il puisse être, et de limiter l'acte chirurgical à assurer un écoulement large et persistant aux sécrétions morbides par une simple résection ethmoïdale.

BIBLIOGRAPHIE

Le diagnostic différentiel entre la dermatose et la syphilis dans les affections des muqueuses de la bouche et des voies respiratoires supérieures *(Zur differential Diagnose von Dermatosen und Lues bei dem Schleimhauterkrankungen der Mandhöhle und oberen Luftwege)*, par le Dr G. Trautmann.

En considérant les affections cutanées susceptibles de se manifester sur la muqueuse buccale et les voies respiratoires supérieures, on peut dire que ce phénomène est assez fréquent, soit que les manifestations muqueuses soient consécutives aux manifestations cutanées, soit homochrones ou simultanées de ces dernières, soit primaires, soit enfin isolées.

Il existe toute une série d'affections cutanées qui, à diffé-

Digitized by Google

rentes phases de leur évolution, peuvent présenter des analogies frappantes avec des manifestations syphilitiques. Ce sont : le lichen ruber planus, l'érythème exsudatif polymorphe, surtout dans sa variété papuleuse, l'érythème noueux, le psoriasis, le lupus érythémateux, les formes ulcératives post-vésiculeuses ou post-bulleuses, le lupus vulgaire et la tuberculose cutanée proprement dite.

Le diagnostic de syphilis paraît d'autant plus probable dans les cas où ces manifestations douteuses se présentent, soit primitivement, soit isolément, sur les organes génitaux, au niveau de l'anus, sur la paume des mains et la plante des pieds, sur les extrémités du côté de l'extension.

Les erreurs de diagnostic sont encore rendues plus faciles lorsqu'on se trouve en même temps en présence de tuméfactions ganglionnaires indolores dans les régions cervicale et inguinale.

Le diagnostic de syphilis apparaît enfin tout à fait incontestable lorsque les manifestations cutanées en question ont été précédées, coexistent ou sont suivies de manifestations au niveau de la muqueuse de la bouche et des voies respiratoires supérieures, manifestations qui, sans être de nature syphilitique, peuvent néanmoins simuler à s'y méprendre cette affection.

Toutes les parties de la muqueuse buccale et des voies respiratoires supérieures peuvent en être le siège, et ces manifestations se présentent sous les formes les plus diverses : papules, plaques, érosions, ulcérations, dans quelques cas même sous forme de perforations, de nodules plus ou moins volumineux, d'infiltrations. Rien ne paraît donc plus légitime que d'attribuer à ces manifestations une origine spécifique. Le cas devient plus embarrassant lorsque ces manifestations coexistent réellement avec la syphilis ou lorsque le malade reconnaît avoir eu précédemment cette affection. On ne doit donc s'appuyer sur les données de l'anamnèse qu'avec la plus grande réserve et insister surtout sur l'état actuel.

Le diagnostic exact ne peut être fait que par exclusion, grâce à la connaissance exacte des différentes manifesta-

Digitized by Google

tions cutanées, et au besoin on aura recours à l'examen histologique.

D'une façon générale, les manifestations muqueuses des dermatoses présentent tous les caractères que les manifestations cutanées et ont la même évolution, sauf les modifications que leur impriment les propriétés physiologiques des muqueuses. Il faut savoir, en outre, que toutes les manifestations appartenant au même groupe présentent, par rapport à la syphilis, des signes différentiels communs. On tiendra, enfin, compte des phénomènes généraux caractéristiques des manifestations syphilitiques, et on aura recours à l'examen bactériologique dans des cas où l'on a des raisons de supposer qu'on se trouve en présence de tuberculose ou d'une manifestation telle que l'angine de Vincent. Le jour où l'agent spécifique de la syphilis aura été découvert, tous les signes différentiels perdront certainement leur valeur; mais, malgré toutes les recherches dirigées dans ce sens, ce jour paraît encore assez éloigné, et l'on se trouve encore réduit au diagnostic clinique. (Wiesbaden, 1903, VIII-191 p.)

Dr S. JANKELEVITCH.

REVUE GÉNÉRALE ET ANALYSES

BOUCHE ET PHARYNX BUCCAL

A propos de quelques cas médico-dentaires, par le Dr ALLARD.

L'auteur rapporte d'abord deux cas de stomatite mercurielle méconnue avant son examen, puis l'observation d'un malade chez qui l'évolution défectueuse de la dent de sagesse amenait des amygdalites fréquentes qui disparurent après l'avulsion de la dent. La quatrième observation est celle d'une dame sujette à des névralgies très violentes de la tête, qui étaient dues à un point de carie presque imperceptible de la seconde prémolaire. Le cinquième cas est celui d'un jeune homme, syphilitique sans le savoir, qui présentait une périostite spécifique. Enfin, dans la sixième observation, il s'agit d'une femme atteinte d'un tic dou-

Digitized by Google

loureux de la face et que l'auteur a guéri par une intervention chirurgicale. (*Presse méd. belge*, n° 8, fév. 1903.)

Dr F. Ardenne.

NEZ ET PHARYNX NASAL

État actuel de la question de l'ozène, par M. Grunwald.

L'ozène est, pour l'auteur, constitué par une suppuration fétide dans des fosses nasales élargies. Malgré de nombreuses observations qui tendraient à prouver que l'ozène est consécutif à une suppuration latente de l'antre d'Highmore, on ne peut cependant l'affirmer, car il n'est pas toujours possible de déceler le foyer purulent. Les diverses recherches bactériologiques de Pérez, d'Abel, de Löwenberg, ont permis de constater que le *bacillus mucosus* d'Abel était le plus constant, et que c'est à lui que la sécrétion doit son adhérence et sa consistance. Des recherches de Cordes, il résulte que l'atrophie, au moins celle de la muqueuse, est la conséquence de l'altération de la sécrétion, qu'elle est due à l'irritation et à la compression causée par les croûtes adhérentes et infectes.

Les traitements sont nombreux. Certains cas ont guéri sans qu'on s'occupe du foyer de suppuration, ce qui détruirait la théorie qui veut que l'ozène soit consécutif à une lésion localisée. Etant donnée la difficulté du traitement radical du foyer de suppuration, l'auteur se demande si le traitement général n'est souvent pas préférable et surtout plus facile. (*Ann .des mal. de l'oreille, du larynx, du nez et du pharynx*, n° 9, sept. 1902.) Dr Mercier Bellevue.

OREILLES

Contribution à l'étude de la pathologie et du diagnostic des affections tuberculeuses de l'oreille *(Beitrag zur Pathologie und Diagnose der tuberculösen Mittelohrentzündung)*, par le Dr Grimmer.

Voici, brièvement résumées, les conclusions de cet excellent travail :

1° Les muqueuses de la caisse et du tympan peuvent être atteintes par des lésions tuberculeuses, même avancées, sans

Digitized by Google

que la surface externe du tympan présente quelque chose d'anormal.

2° Des trois couches du tympan, c'est la couche moyenne ou fibrillaire qui oppose le plus de résistance à l'infiltration tuberculeuse; elle ne cède qu'après la couche muqueuse ulcérée; c'est ce qui explique pourquoi on trouve parfois plusieurs perforations.

3° L'otite tuberculeuse idiopathique est rare; on ne doit l'admettre qu'en l'absence de tout autre foyer tuberculeux du voisinage; se rappeler que les tumeurs adénoïdes sont des points d'entrée et de localisation très fréquents.

4° Beaucoup d'otites compliquées d'ostéites du rocher sont d'origine tuberculeuse, surtout chez les enfants au-dessous de cinq ans (65 0/0).

5° Se servir de l'inoculation sous-péritonéale et de l'examen microscopique pour se rendre compte de la nature de l'affection; examiner les fongosités de la caisse, les ganglions périauriculaires ou les tumeurs adénoïdes quand il y en a.

6° Les symptômes cliniques les plus caractéristiques de l'otite tuberculeuse sont l'absence de douleurs d'oreille, la paralysie précoce du facial, la carie osseuse quand elle est comme la paralysie précoce et étendue, les perforations multiples, l'aspect pâle et décoloré des fongosités du conduit et de l'antre, enfin l'hypertrophie du ganglion mastoïdien.

7° Les séquestres, la paralysie et la carie tardives n'ont pas la même valeur au point de vue du diagnostic; une otite cholestéatomateuse n'est jamais une otite tuberculeuse. (*Zeits. f. Ohrenheilk.*, avril 1903.) Dr Bertemes.

NOUVELLES

Nomination. — Le professeur Hinsberg succède à l'Université de Breslau au professeur Kümmel, avec le titre de professeur extraordinaire.

Le Gérant : R. Chaigneau.

Bordeaux. — Impr. G. Gounouilhou, rue Guiraude, 11.

Digitized by Google

24e ANNÉE. N° 32. 8 AOUT 1903.

REVUE HEBDOMADAIRE
DE
LARYNGOLOGIE, D'OTOLOGIE
ET DE RHINOLOGIE

DE LA PARACENTÈSE DU TYMPAN
DANS LES OTITES MOYENNES AIGUËS[1]

Par le Dr Théodore HEIMAN, de Varsovie.

La question du traitement dans les otites moyennes aiguës a été beaucoup discutée à la Société otologique allemande à Trèves (16, 17 mai 1902), à la Société des médecins et naturalistes allemands à Karlsbad (21-27 septembre 1902) et à la Société oto-laryngologique française (mai 1902).

C'est principalement dans les sociétés allemandes que la question de la paracentèse du tympan dans les otites moyennes aiguës a provoqué des débats animés, violents même. Alors que quelques-uns des membres de ces sociétés demandaient que ce mode de traitement fût appliqué dans la plupart des cas et le plus tôt possible, d'autres, au contraire, se sont montrés partisans de la plus grande restriction de cette opération et se sont énergiquement prononcés contre l'abus qu'on en faisait.

Aux partisans de la première opinion appartient, en premier lieu, le professeur O. Körner, de Rostock. D'après lui, la paracentèse du tympan est indiquée chaque fois qu'on constate de l'exsudat dans la caisse tympanique, et s'il y a de la fièvre, des douleurs, convexité du tympan, l'abstention de

1. Communication faite au XIVe Congrès international de médecine de Madrid (section d'otologie).

Digitized by Google

cette opération est une faute impardonnable[1]. S'appuyant sur une statistique de 78 cas traités par lui, il en est venu à conclure que plus la paracentèse du tympan est retardée, plus la guérison elle-même l'est aussi; dans les cas où l'opération du tympan n'avait pas été faite (42 cas) et où celui-ci s'était perforé spontanément, la guérison, en général, a eu lieu beaucoup plus tard. En outre, la paracentèse précoce du tympan est un bon préservatif contre les complications de l'apophyse mastoïde. Il a observé que sur 90 apophyses mastoïdes opérées dans un certain temps, on n'a fait la paracentèse que dans 19 cas, et sur ceux-ci pas plus de 4 fois dans la période précoce de l'inflammation. Le même auteur a opéré 405 fois l'apophyse mastoïde dans les processus aigus et chroniques de l'oreille moyenne et ce n'est que 43 fois qu'il a fait l'opération malgré la paracentèse, quoique le nombre de celle-ci ait été 1,200.

Grunert, premier adjoint à la clinique otiatrique à Halle, dit[2] que dans cette clinique on fait la paracentèse au bout de vingt-quatre heures s'il n'y a pas diminution accusée des symptômes morbides pendant ce temps après avoir fait usage des remèdes antiphlogistiques, mais il ajoute que, d'après les chiffres de la statistique du journal policlinique, il résulte que dans la moitié des cas on n'a même pas songé à la paracentèse. Les partisans de la paracentèse sont, en Allemagne : Bürkner, Berthold, Leutert et Ostmann; en Autriche, Gomperz et Müller; et en France, Lubet-Barbon, M. Chavasse, Castex, Luc et Lermoyez. D'après Gomperz et Muller, la paracentèse ne peut donner que de bons résultats, le retard a assez souvent de mauvaises conséquences. Castex affirme que, dans un cas douteux, il est toujours partisan de la paracentèse, parce que après cette opération les conséquences de l'otite moyenne disparaissent en peu de temps. C'est à peu près dans le même sens que s'exprime

1. *A. f. O.*, t. LVI, p. 87.
2. *A. f. O.*, t. LVII, p. 115.

Digitized by Google

Jansen; il estime la paracentèse comme une opération salutaire et, d'après lui, il vaut mieux en faire une de plus que de n'y avoir pas recours dans le cas où elle est nécessaire.

Les représentants de l'autre opinion sont : Piffl, Zaufal, Siebenmann, Kretschmann et, jusqu'à un certain point, Bezold, Gomperz et Grunert. Piffl, s'appuyant sur une expérience de plusieurs années et sur de nombreux matériaux dans la clinique de Zaufal, et Zaufal lui-même se sont déclarés contre la paracentèse précoce et trop fréquemment entreprise dans les otites aiguës. D'après ces auteurs, il suffit d'un traitement local et interne, dans la plupart des cas sans qu'il soit nécessaire de recourir à la paracentèse. Elle est même superflue dans les cas où l'on a constaté un écoulement purulent dans la caisse, parce que le pus peut être résorbé ou évacué par la trompe d'Eustache. Seulement, si malgré le traitement local, les symptômes ne diminuent pas pendant sept ou huit jours, on peut tenter la paracentèse. Non seulement cette opération n'est pas avantageuse dans les otites provoquées par l'hypertrophie de l'amygdale pharyngienne, mais elle est encore souvent immédiatement sensible, parce qu'elle exerce une influence inutile sur la marche de l'inflammation, sans parler de la possibilité d'une infection secondaire (Bezold). Dans les cas où le processus est grave depuis le premier moment, la paracentèse précoce est sans aucune valeur. Malgré toutes les restrictions concernant la paracentèse, on n'a observé ni dans la clinique de Zaufal ni dans celle de Siebenmann, qui est partisan d'une telle manière de procéder, aucune recrudescence des complications du côté de l'apophyse mastoïde, complications qui obligeaient de l'ouvrir. Gomperz affirme que la méthode de Zaufal suffit dans les cas légers des otites moyennes. Bezold, quoiqu'il soit partisan de la paracentèse, ne pense cependant pas qu'elle peut sauver la vie. Kretschmann est d'avis qu'en appliquant la paracentèse, il faut toujours avoir présent à la mémoire que la plupart des otites moyennes aiguës dispa-

Digitized by Google

raissent sans que le tympan soit perforé. Un tympan rouge et convexe, une fièvre légère n'autorisent pas encore à faire la paracentèse, et l'exécution immédiate est indiquée exceptionnellement dans des cas très rares. Il faut attendre vingt-quatre heures ou plus pour que le cas donné soit mieux éclairci.

En raison de la discordance des opinions des différents auteurs et diverses écoles otiatriques, discordance qui résulte probablement de l'action incertaine de la paracentèse dans les otites moyennes aiguës, je me permets de présenter mon opinion sur ce sujet. Je ne dirai rien de nouveau sur le traitement de ces processus de l'oreille moyenne; mon but unique est de communiquer comment, d'après mon avis, il faut traiter les otites moyennes aiguës, principalement quand la paracentèse du tympan est indiquée.

Schwartze fait revivre la paracentèse du tympan en 1875, connue depuis longtemps, mais tout à fait oubliée pour la bonne raison qu'on en abusait et qu'on y avait recours sans suffisante indication dans les plus diverses maladies de l'appareil auditif. Schwartze, renouvelant cette opération, a prédit son importante position dans la chirurgie otiatrique. Les indications classiques données par lui pour la paracentèse du tympan n'ont presque rien perdu de leur actualité jusqu'à nos jours. D'après Schwartze[1], la paracentèse du tympan est indiquée dans les otites moyennes aiguës : 1° Pour évacuer les exsudats de la caisse, dans des cas graves des otites catarrhales aiguës, lorsque la quantité de liquide est si abondante que le tympan est convexe, ou quand on n'entend pas les bruits d'auscultation pendant la douche d'air exécutée à l'aide de la sonde. Quand l'exsudation est séreuse, la paracentèse n'est indiquée que si le bourdonnement et les troubles auditifs ne sont pas nombreux, ou quand l'amélioration de l'ouïe après la douche d'air est de courte

1. Schwartze, *Handbuch der Ohrenheilkunde*, 1893, t. II, p. 741.

Digitized by Google

durée. 2° Dans l'otite purulente aiguë de l'oreille moyenne, quand la perforation spontanée du tympan tarde à se produire. D'un ouvrage plus ancien[1] du même auteur, il résulte que, pour lui, un délai de plus de trois jours constitue ce terme. Mais il ajoute en même temps que, dans les cas violents des otites moyennes aiguës observés dans la scarlatine, dans le typhus, il faut faire la paracentèse le plus tôt possible, afin d'éviter les conséquences incurables de l'organe auditif pour toute la vie. Il faut aussi faire une précoce paracentèse quand le tympan est trop épais, ce qui empêche la perforation spontanée de se produire. Dans ces dernières circonstances, la paracentèse sauve absolument la vie.

Des indications de Schwartze, il résulte que les processus aigus de l'oreille moyenne se divisent en catarrhaux et purulents. Il estime cette division non motivée au point de vue anatomique, parce que la sécrétion muqueuse contient toujours une certaine quantité d'éléments cellulaires..., mais il la trouve justifiée au point de vue de la clinique, parce que, en réalité, les tableaux et la marche de ces deux formes morbides varient, et le traitement de chacune d'elles est tout à fait différent. Schwartze ne distingue pas la forme clinique connue sous le nom d'otite moyenne aiguë simple, il la place le plus généralement parmi les otites catarrhales, la considérant comme forme catarrhale. L'omission de cette forme clinique introduit une certaine confusion dans les indications thérapeutiques et un médecin de peu d'expérience ne saura souvent pas quel traitement il doit entreprendre dans les cas qui débutent par une réaction tant soit peu inflammatoire et que l'on ne peut pas considérer comme forme catarrhale, mais où l'on ne peut de même constater un écoulement de pus dans la caisse.

Pour cette raison, je considère la division des otites faite par Politzer, Jacobson et Walb comme plus rationnelle. Ces

1. *Die chirurgischen Krankheiten des Ohres*, 1885, p. 177.

Digitized by Google

auteurs divisent les otites moyennes aiguës en catarrhales et inflammatoires. Les premières se distinguent par l'hyperémie, gonflement de la muqueuse de la caisse et par sécrétion séreuse ou muqueuse.

La marche de ces formes morbides est toujours ou presque toujours sans symptômes inflammatoires et les mêmes symptômes ne se voient pas sur le tympan. Une telle conception est donc tout à fait différente de celle de Schwartze.

Les otites inflammatoires se développent au milieu de symptômes plus ou moins violents, et au point de vue de la clinique on distingue l'otite moyenne aiguë simple et purulente.

Dans la première forme, la sécrétion est séreuse, muqueuse, parfois muco-purulente; le tympan reste ordinairement intact ou il se perfore. Dans la seconde, la sécrétion devient très vite purulente et le tympan se perfore, presque sans exception.

Cette division est très avantageuse au point de vue du diagnostic et du pronostic et surtout au point de vue thérapeutique. En effet, cette division comme celle de Schwartze, n'est pas appuyée sur des bases anatomiques, mais elle se montre très bonne dans la pratique, car d'après elle on peut donner les indications les plus rationnelles pour le traitement et respectivement pour la paracentèse. C'est pourquoi je ne parlerai ici que du traitement des otites inflammatoires, omettant entièrement les formes catarrhales.

D'après Politzer, les indications pour la paracentèse dans l'otite moyenne aiguë simple n'existent que dans le cas où, après la constatation de la sécrétion dans la caisse, malgré toute médication locale, la fièvre et les douleurs ne disparaissent pas; même quand il n'y a pas de fièvre, mais où l'on voit sur le tympan des éminences rouge bleu ou bien qu'une certaine partie de la membrane est convexe et d'une couleur jaune-verdâtre. La paracentèse est aussi indiquée quand l'otite est accompagnée de symptômes cérébraux,

Digitized by Google

quand les douleurs sont rythmiques avec pouls (Brieger) et l'apophyse mastoïde est douloureuse ou sensible à la percussion. Pour Politzer, les mêmes indications existent dans l'otite aiguë purulente, et, quand les symptômes mentionnés ci-dessus se manifestent, il faut faire la paracentèse précoce. Si l'apophyse mastoïde est douloureuse, la paracentèse peut prévenir la formation d'un abcès dans celle-là. Il faut faire aussi la paracentèse si, malgré la médication locale, les douleurs ne disparaissent pas, quoique le tympan ne soit pas convexe ; et, enfin, dans les cas où, à cause de la précoce fermeture de la perforation du tympan, il se déclare des symptômes de rétention du pus.

D'après Jacobson, la paracentèse est indiquée dans l'otite moyenne aiguë simple quand, malgré la glace, les compresses échauffantes, les sangsues, les douleurs ne deviennent pas moins intenses au bout de deux ou trois jours. S'il existe des symptômes alarmants, comme fièvre, forte céphalalgie, irritation des méninges, et s'il y a à craindre une prompte perforation spontanée du tympan, il faut immédiatement exécuter la paracentèse.

En tout cas, dans l'otite purulente, il vaut mieux inciser le tympan trop tôt que trop tard, et l'expérience du médecin décidera dans chaque cas si en présence de l'intensité des symptômes subjectifs et objectifs, l'intervention chirurgicale est nécessaire sur-le-champ ou si l'on peut essayer encore d'apaiser la douleur par d'autres remèdes.

Les indications alléguées par Politzer et Jacobson et même jusqu'à un certain point par Schwartze, nous confirment que ces auteurs ne sont pas des adeptes absolus de la paracentèse quand même, bien qu'ils en soient les partisans constants dans les cas où cette opération est effectivement indiquée. Ils ne vont pas aussi loin que Zaufal, etc., dans sa réduction. D'après moi, c'est l'opinion intermédiaire entre les deux mentionnées plus haut qui a le plus de chances d'être adoptée dans la chirurgie otiatrique.

Digitized by Google

Avec la paracentèse du tympan se reproduit la même histoire qu'avec plusieurs méthodes thérapeutiques et procédés chirurgicaux; d'abord on les surfait et après on les estime trop peu pour leur donner enfin, après plus ou moins de tâtonnements, la place qu'ils méritent. Il est hors de doute que la paracentèse est une acquisition importante de la chirurgie otiatrique; mais, de même que chaque remède, elle ne peut constituer un moyen universel et elle est trompeuse dans plus d'un cas où elle était scientifiquement indiquée et rationnellement motivée. D'après moi, les médecins qui exécutent la paracentèse du tympan dans les premières heures de la maladie et dans chaque cas, vont absolument trop loin. Comme nous l'avons vu plus haut, Körner préconise l'incision du tympan toutes les fois qu'il existe une sécrétion dans la caisse tympanique, et, d'après lui, c'est presque un délit que de négliger l'opération en présence de douleurs, de fièvre et de convexité, c'est-à-dire de gonflement du tympan. Puisque la sécrétion, quels qu'en soient le caractère et l'abondance, accompagne toujours l'inflammation qui en est un symptôme, il faudrait donc inciser le tympan dans chacun des cas de l'otite moyenne. Les autres symptômes énumérés par Körner, et si importants, d'après lui, n'ont, eux aussi, rien de spécifique pour l'inflammation de la caisse; ce sont des symptômes communs à toute inflammation, ils constituent son fond; néanmoins, dans ces éventualités, on n'a pas toujours recours à l'opération; dans plusieurs cas, la maladie disparaît sous l'influence d'un traitement local et général, et ordinairement c'est ici que commence l'intervention médicale; voilà pourquoi je pense que l'organe auditif ne peut pas faire d'exception à la règle générale. Et, en effet, l'expérience des otologistes et de longues années d'observation prouvent que la plupart des otites moyennes aiguës simples passent en peu de temps sous une médication locale antiphlogistique, et ne laissent nul trouble anatomique ou fonctionnel. Se basant strictement sur les principes chirurgicaux, je ne me souviens

Digitized by Google

pas d'avoir jamais été obligé de faire la paracentèse chez les adultes dans l'otite moyenne aiguë simple. La glace, les compresses tièdes, les sangsues et intérieurement un médicament antifébrile m'ont toujours suffi. Combien de fois des malades, craignant le bistouri, ne nous permettent-ils pas de faire la paracentèse, même dans les cas où la caisse contient du pus; nous sommes donc obligés d'appliquer une autre médication et néanmoins nous obtenons de bons résultats.

Toute opération, et par conséquent la paracentèse, si elle veut répondre à son but, doit offrir le moins de dangers possible pour le malade, elle doit mettre le processus morbide dans les conditions les plus favorables pour disparition ou bien elle doit délivrer l'organisme de certains symptômes pénibles et enfin elle doit prévenir des complications. Avant tout, il est superflu d'entreprendre un traitement sanglant là où on peut réussir par les méthodes non sanglantes et dans le même délai.

La paracentèse, comme telle, est une opération petite et facile, à condition qu'elle soit faite comme il le faut. Prévient-elle les complications? C'est une question qui n'est pas encore résolue pour le moment.

Il y a cependant des médecins sérieux, par exemple Bezold, qui affirment que la paracentèse ne prévient ni les complications ni l'apophyse mastoïde, cérébrale et infectieuse générale.

Les partisans de la paracentèse précoce sont d'un autre avis; d'après eux, cette opération a la vertu particulière de prévenir les complications. Il n'existe pas de statistique un peu étendue et probante. La statistique de Körner mentionnée ci-dessus ne peut pas être convaincante, parce que l'auteur n'a pas conclu, dans des cas analogues, à la préférence qu'il faut donner à la paracentèse. De cette statisque on peut même induire que probablement plus d'un cas, qui, malgré la paracentèse, s'était terminé par l'ouverture de l'apophyse mastoïde, se serait bien passé si l'on n'avait pas fait l'incision

Digitized by Google

du tympan. On peut de même expliquer les autres chiffres de Körner. Si l'on a fait 1,200 paracentèses, et qu'on n'a eu de complications sur l'apophyse mastoïde que dans 43 cas, cela ne prouve rien, parce que, songeant à l'énorme quantité de paracentèses, probablement dans plusieurs cas l'opération était inutile.

Par la statistique de Bürkner de 1900 et 1901 la question n'avance pas non plus. Chez lui on a fait la paracentèse 612 fois sur 1,057 cas d'otite moyenne aiguë exsudative et purulente, mais on ne mentionne pas combien de fois on a ouvert l'apophyse mastoïde avec ou sans paracentèse.

La statistique de Döngler est entachée du même reproche, où sur 1,677 malades l'on a incisé le tympan 454 fois, soit 27,1 o/o.

La paracentèse précoce n'abrège pas la période inflammatoire, qui dure ordinairement une semaine, souvent moins, et rarement plus de sept jours; à la suite d'un traitement local les symptômes deviennent moins aigus au bout de deux ou trois jours, souvent après quelques heures, et toute la maladie disparaît presque sans exception en deux ou trois semaines, ne laissant aucun changement morbide dans l'appareil auditif. Körner, s'appuyant sur sa petite statistique, pense que la paracentèse a une influence avantageuse sur la durée de la maladie, et que, dans les cas où l'opération a eu lieu, le rétablissement est survenu d'autant plus vite que l'opération a été plus tôt faite. Cette statistique est trop peu étendue pour qu'on puisse en tirer cette conclusion, et, d'autre part, l'auteur n'a pas présenté de cas analogues qui auraient démontré que la négligence de la paracentèse a eu une influence contraire sur la durée de la maladie. Körner affirme qu'après la paracentèse, le rétablissement s'est accompli au bout de huit à vingt-six jours. Nous observons presque sans exception une marche analogue et même plus rapide sans inciser le tympan. A quoi bon entreprendre une opération qui n'a aucune supériorité sur les autres manières de procéder, manières qui sont moins

Digitized by Google

désagréables et où l'infection secondaire du côté du conduit auditif externe n'est pas tout à fait exclue malgré l'antisepsie. En outre, quand le tympan est perforé, la sécrétion nasale contenant des microbes pathogéniques entre plus facilement dans la caisse pendant le nettoyage du nez que quand le tympan est intact.

Il faut aussi avoir présente à la mémoire la circonstance sur laquelle Kretschmann attire l'attention, savoir : que quand l'inflammation est arrivée à son apogée, la pression des surfaces gonflées de la muqueuse que l'on détruit par la paracentèse peut avoir une influence favorable sur la disparition de l'inflammation.

Les partisans de la paracentèse précoce donnent comme motif important qu'après elle les douleurs cessent toujours ou bien elles deviennent moins aiguës. J'avoue qu'une telle indication ne me paraît pas iustifiée parce que nous avons d'autres remèdes qui diminuent aussi bien la douleur; leur action n'est pas aussi rapide que celle de la paracentèse, mais ces moyens sont moins désagréables, ce qui parle en leur faveur. Cette opération serait justifiée si tout autre traitement restait sans résultat pendant quelques jours; mais y recourir dans les premières heures de la maladie, c'est exagérer. N'observant aucune préférence de la paracentèse dans cette forme d'otite moyenne, au lieu de ça, j'ai vu qu'une paracentèse en tira l'autre, et même il a fallu la répéter quelques fois. Sans rappeler que la répétition d'une opération ne fait pas grand plaisir aux malades et que beaucoup d'entre eux ne consentent qu'avec la plus grande difficulté à une seconde opération, il arrive qu'un processus morbide, dont la marche serait normale et se terminerait en peu de temps sans intervention chirurgicale, se prolonge, devient purulent et amène souvent des complications dans l'apophyse mastoïde et à l'opération de celle-ci. En pareils cas, on peut objecter que l'opération n'a pas été faite scientifiquement, ou avec une antisepsie insuffisante, ou enfin

Digitized by Google

que la maladie aurait pris un tour pareil sans paracentèse. L'objection, faite par quelques auteurs, concernant la mauvaise exécution de l'opération ou la négligence de l'antisepsie est au-dessus de toute critique, parce qu'il est difficile d'admettre qu'un spécialiste ne sache pas exécuter une si légère opération ou néglige l'antisepsie. On ne peut pas nier que le processus puisse être dès l'origine plus virulent, mais ce n'est qu'une raison de plus pour ne pas se hâter de faire l'incision et il vaut mieux attendre jusqu'à plus ample éclaircissement; mais dans les premières vingt-quatre heures il est presque impossible de savoir s'il ne se déclarera pas une otite aiguë simple ou purulente, ou même une myringite. En effet, l'otite moyenne purulente débute ordinairement par une plus grande intensité de symptômes locaux et généraux comme dans les autres formes d'otite moyenne. Mais parfois sa marche est presque sans symptômes, de même qu'il y a des cas d'otite moyenne simple accompagnés de très turbulents symptômes, mais ce n'est que l'exception.

D'après moi, il ne faut faire la paracentèse, dans l'otite moyenne aiguë simple, que dans les cas qui débutent par des troubles dans les méninges, et principalement chez les enfants, parce que chez eux des conditions anatomiques sont plus favorables que chez les adultes à la propagation de l'inflammation sur la cavité cranienne, surtout quand la sécrétion dans la caisse, touchant les vaisseaux sanguins et la dure-mère, se trouve dans une grande pression. Mais même dans ces cas-là il faut commencer le traitement local et s'il ne donne en peu de temps aucune amélioration positive, exécuter la paracentèse.

Quand la sécrétion dans la caisse n'a pas la tendance de se résorber et que le malade est menacé de troubles constants de l'ouïe, et lorsqu'on a épuisé tous les autres remèdes il faut faire la paracentèse et la recommencer s'il y a lieu. Mais ordinairement une sécrétion séreuse ou muqueuse est absorbée par la muqueuse de la caisse.

Digitized by Google

Il y a enfin des cas d'otite moyenne aiguë qui tendent à dégénérer en otite purulente; quand la marche et les symptômes indiquent un tel changement, la paracentèse est indiquée, mais, je le répète, pas dans les premières vingt-quatre heures.

Si la paracentèse était réellement indiquée et produisait une influence salutaire dans la plupart des cas d'otite moyenne aiguë, les résultats thérapeutiques obtenus par les médecins qui ne sont pas de cet avis devraient être bien tristes, et tout au moins pires que les résultats obtenus par les partisans de la paracentèse en général et précoce en particulier. L'expérience des autres et la mienne aussi ne confirment pas cette manière de voir.

Dans l'otite moyenne purulente, il faut s'en tenir à la règle chirurgicale générale *ubi pus, ibi evacua*. Mais ce n'est pas une raison pour exécuter la paracentèse le premier jour de la maladie. Le pus se produit entre le troisième et le cinquième jour, et c'est dans cette période qu'il faut inciser le tympan. De même dans l'otite moyenne aiguë simple, la fièvre, la douleur et la convexité du tympan ne décident pas de l'indication de la paracentèse et ce n'est que la présence du pus dans la caisse ou les symptômes méningitiques qui demandent l'incision. Le malade atteint d'otite moyenne purulente a l'air d'un homme gravement malade, il est affaibli, se plaint de douleurs d'un côté de la tête, principalement localisées à l'oreille et à la région de l'apophyse mastoïde. Ces symptômes ne disparaissent pas tout d'un coup après la perforation spontanée ou artificielle du tympan, la fièvre seule cesse très souvent un jour ou deux après la perforation. C'est la constitution du malade, son immunité envers le venin qui l'empoisonne et la virulence des éléments microbiens qui jouent le rôle le plus important dans la disparition ou la diminution des symptômes et en même temps du processus morbide. Je ne veux pas dire par là que la paracentèse est inutile; au contraire, par elle on avance l'évacuation du pus en dehors et

Digitized by Google

on diminue le danger de l'absorption du pus par le sang ou son action délétère sur les parties avoisinantes. Par l'incision, l'organisme peut se débarrasser des éléments qui l'empoisonnent et parfois prévenir le développement des complications peu désirables. La paracentèse abrège absolument, dans plusieurs cas, la marche et la durée de la maladie, et c'est pour cela qu'on doit la préférer à la perforation spontanée. Mais il y a des cas morbides, et ils ne sont pas trop rares, où la paracentèse ne produit aucune influence sur la marche de la maladie et on peut même observer tels cas où après l'opération la maladie augmente et se prolonge. Ces faits, je les ai observés plusieurs fois et Politzer les mentionne. Ces résultats défavorables de la paracentèse n'ont leur valeur que dans les otites purulentes bilatérales, où la paracentèse n'a été faite que sur un tympan. Comme exemple, je décrirai en quelques mots la marche de la maladie d'un homme de quarante-deux ans. Celui-ci, malade d'une rhinite chronique hypertrophique, a été atteint d'une otite gauche purulente aiguë. Il avait de la fièvre, de fortes douleurs, des troubles gastriques et se sentait très faible. Je l'ai vu le quatrième jour de la maladie. Ayant constaté l'écoulement purulent dans la caisse, j'ai proposé au malade la paracentèse, mais il ne voulut y consentir et le tympan se perforait spontanément le jour suivant. La suppuration était très abondante. Le sixième jour de la maladie, il commença à se plaindre de douleurs dans l'oreille droite où se développa aussi une otite moyenne purulente. Sur l'assurance que je lui donnai qu'il serait rétabli plus vite s'il se soumettait à la paracentèse, il y consentit et je la lui fis le quatrième jour, exécutant une très large incision dans le segment postérieur du tympan. Mais à quels résultats en suis-je arrivé? L'écoulement de l'oreille gauche avait tout à fait cessé dix jours après, et, quatre semaines après le début de la maladie dans cette oreille, celle-ci était revenue à l'état normal. Quant à l'oreille opérée, la suppuration se prolongea plus de cinq semaines et,

Digitized by Google

après sa disparition, le malade se plaignait encore plus de dix semaines de bourdonnements, de pulsations et de l'affaiblissement de l'ouïe. Heureusement qu'il n'a pas été nécessaire de recourir à l'incision de l'apophyse mastoïde, en vue d'une suppuration prolongée. On peut aisément comprendre que le malade ne m'a pas exprimé sa gratitude pour cette manière de procéder, et il était dans son droit d'affirmer que l'opération avait inutilement prolongé sa maladie dans l'oreille droite, puisque l'oreille gauche s'était bien vite rétablie sans le recours à l'opération. Des cas pareils ne sont pas très fréquents, mais ils ne sont pas très rares cependant et ils nous obligent involontairement à de sérieuses réflexions.

J'ai mentionné plus haut que Zaufal demande à restreindre la paracentèse même dans l'otite moyenne aiguë purulente, parce que, d'après lui, même dans cette forme d'otite, on obtient de bons résultats par la méthode non sanglante, et la paracentèse ne doit être exécutée qu'après sept ou huit jours. Piffl, le principal défenseur du procédé de Zaufal, dit que même une secrétion purulente peut être absorbée ou être évacuée par la trompe d'Eustache et c'est pourquoi il ne faut pas se hâter de procéder à la paracentèse, Bezold, qui est partisan de la paracentèse, s'appuyant sur un grand nombre d'autopsies d'individus morts de la rougeole, se convainquit de la possibilité de l'absorption de pus par la caisse; quant à l'importance de la trompe d'Eustache pour l'écoulement du pus, Schwartze (*l. c.*, 175) a déjà fait l'observation que chez les adultes l'écoulement de la caisse ne peut que très rarement avoir lieu par la caisse; mais il en a observé quelques cas. Chez les petits enfants, dans les premiers mois de leur vie, le pus de la caisse s'écoule facilement dans la gorge, par la raison que la trompe est plus large chez les enfants que chez les adultes. On ne peut donc être tout à fait d'accord avec Grunert, qui prétend que la trompe d'Eustache n'a aucune importance dans l'écoulement du pus dans la caisse. Malgré l'opinion de savants tels que Bezold et Zaufal, je pense

Digitized by Google

que quand il y a du pus dans la caisse, au point de vue thérapeutique on ne peut pas compter sur la résorption ou l'évacuation par la trompe, mais il faut agir d'après les principes généraux de la chirurgie. Quand on retarde une semaine ou plus, on expose le malade à des souffrances inutiles et, parfois même, à de graves et dangereuses conséquences. Celles-ci, à vrai dire, ne se produisent pas toujours si l'on ne procède pas à la paracentèse en temps convenable, mais comme ces conséquences ne sont pas exclues, à quoi bon exposer le malade au danger? De même en chirurgie, quand nous sommes en présence d'un écoulement de pus, nous n'attendons pas son évacuation spontanée, quoiqu'elle puisse se produire plus ou moins tôt, parce que, en procédant d'une telle façon, nous perdrions plus d'un malade; il en est de même en otologie, l'écoulement de pus demande à être évacué sans attendre la perforation spontanée. Pour cette raison, autant je suis ennemi déclaré de la paracentèse dans l'otite moyenne aiguë simple, autant je la trouve indispensable et indiquée dans l'otite moyenne purulente aiguë, mais, je le répète, pas avant trois ou cinq jours, c'est-à-dire quand nous sommes sûrs ou à peu près sûrs qu'il y a du pus dans la caisse. Si la nature nous devance et si le tympan se perfore spontanément, je ne considérerai pas cela comme un grand malheur ou une erreur thérapeutique, car il est indifférent que la sécrétion se produise en dehors par l'intervention du médecin ou de la nature.

La paracentèse du tympan dans l'otite moyenne aiguë purulente, et par excellence la paracentèse précoce, est-elle en état de prévenir les complications de l'apophyse mastoïde et de la cavité cranienne, comme l'affirment quelques auteurs? Ce n'est pas encore absolument démontré. L'expérience et la pratique le contestent jusqu'à un certain point. Combien de centaines de cas d'otite moyenne purulente aiguë n'observons-nous où, en raison de causes très diverses, la paracentèse n'a pas été faite et où le tympan s'était per-

Digitized by Google

foré spontanément, et, malgré cela, si le malade est soigné d'après les règles de la science, on est obligé, relativement très rarement, d'exécuter l'ouverture de l'apophyse mastoïde. D'autre part, il arrive qu'on a incisé le tympan en temps convenable et, malgré cela, il faut, après un certain temps, ouvrir l'apophyse mastoïde. Ces faits prouvent, jusqu'à un certain point, que dans le développement des complications, d'autres facteurs que la paracentèse jouent un rôle de premier ordre. Ces facteurs, comme je l'ai déjà mentionné, sont l'état général du malade, son immunité, l'intensité et l'extension du processus inflammatoire et la virulence des éléments morbides, ainsi que la présence d'un foyer morbide dans l'apophyse mastoïde.

Nous savons que dans chaque otite moyenne d'un caractère inflammatoire, l'apophyse mastoïde est toujours plus ou moins atteinte et qu'on y observe aussi bien que dans la caisse tous les degrés d'inflammation, c'est-à-dire de l'hyperémie, jusqu'à l'écoulement purulent. Dans des circonstances favorables, quand l'intensité de l'inflammation dans l'apophyse mastoïde est modérée, tout le processus passe en peu de temps sans provoquer de conséquences. Quand il y a du pus dans l'apophyse, ce qui n'arrive pas parallèlement avec le début de l'otite, mais dans la période où le tympan est déjà perforé spontanément ou artificiellement, l'écoulement de l'apophyse arrive par l'antre mastoïde à la caisse et de là au dehors; si la muqueuse est gonflée, l'évacuation du pus sera insuffisante et cela nous obligera d'opérer l'apophyse. D'où il résulte que la paracentèse, même la plus précoce, ne peut avoir une influence sérieuse sur le processus morbide dans l'apophyse, et c'est pourquoi la sensibilité qui s'observe presque régulièrement dans toutes les formes d'otite moyenne aiguë ne peut pas servir d'indication pour la paracentèse. Nous pouvons nous convaincre chaque jour que la paracentèse, même la plus précoce, n'a aucune influence sur la sensibilité de l'apophyse mastoïde; cette sensibilité ne diminuera

Digitized by Google

que successivement et parallèlement avec la disparition du processus morbide dans la caisse, ou bien il faudra ouvrir l'apophyse.

Puisque la paracentèse est indiquée chaque fois qu'il y a du pus dans la caisse tympanique, il en résulte que l'indication pour cette opération n'a pas de raison pour être maintenue quand le tympan est trop épais et ne permet pas la perforation spontanée.

Il arrive qu'on a toutes les données de la paracentèse du pus dans la caisse et, néanmoins, nous n'en constatons pas après la paracentèse. Une telle erreur n'aura cependant pas de conséquences nuisibles pour le malade, si l'on a fait l'incision dans les meilleures conditions antiseptiques.

La paracentèse est aussi indiquée quand la perforation spontanée du tympan est trop petite ou se trouve trop haut pour l'évacuation du pus, ce qui provoque une évacuation insuffisante ou même la rétention. Un tel inconvénient est souvent cause que le processus morbide se prolonge inutilement ou même à l'ouverture de l'apophyse mastoïde. Entre parenthèses, j'ajouterai même que cette opération se fait trop souvent par suite du désir du médecin d'enrayer la maladie. C'est donc aller trop loin que de prétendre, comme l'a fait dans la séance oto-laryngologique française de 1902 un des plus célèbres membres de cette Société, qui proposa de soigner toute otite moyenne purulente aiguë par l'ouverture de l'apophyse mastoïde!

Dans toutes les formes d'otites moyennes aiguës qui se développent secondairement ou simultanément pendant le cours d'exanthèmes aigus, il faut, d'après moi, s'en tenir aux mêmes règles, c'est-à-dire ne pas faire la paracentèse dans l'otite simple à l'exception des cas mentionnés plus haut. Mais si on a constaté du pus, il faut le plus vite possible faciliter son évacuation au dehors, parce que dans ces maladies générales la virulence des microbes pathogéniques est souvent très grande, et la présence très courte du pus dans la

Digitized by Google

caisse et son influence sur les tissus avoisinants peut conduire à de très déplorables conséquences. Mais, même dans ce cas, il ne faut pas exagérer l'influence salutaire de la paracentèse.

Depuis plus de quinze ans, je procède ainsi dans les otites moyennes aiguës, soit primaires, soit secondaires, qui se développent au cours des maladies infectieuses.

Au début de l'inflammation j'emploie de la glace sur l'oreille et sur l'apophyse mastoïde ou bien l'appareil refroidissant de Leiter. Chez les enfants, chez les personnes anémiques et qui ne supportent pas le froid, j'ordonne des compresses tièdes imbibées du liquide de Bourow. Dans presque tous les cas où le froid peut être supporté, il produit de meilleurs effets que la chaleur. Mais il y a aussi des cas où ni le froid ni la chaleur ne peuvent être supportés, alors il faut se borner à de l'ouate sèche. Dans le conduit auditif externe, je mets de petits tampons d'ouate mouillés dans une solution (5 o/o) d'acide phénique dans de la glycérine. Lorsque ces remèdes n'apaisent pas la douleur, j'ordonne des solutions tièdes d'opium, de la morphine ou de la cocaïne. Quand les douleurs sont très opiniâtres, j'obtiens de très bons résultats au moyen des sangsues et intérieurement au moyen du salol. Si on veut retirer un bon effet du froid, il faut l'employer pendant quelques jours consécutifs; toutes les quinze ou vingt minutes il faut interrompre dix minutes l'application de la glace.

Dès que j'ai acquis la conviction de la présence du pus dans la caisse, je fais la paracentèse immédiatement et après je recours pour une fois à la douche d'air d'après la méthode de Politzer. Je trouve très utile cette dernière pour expulser le pus. La douche d'air dans la période aiguë de l'inflammation est, d'après moi, toujours absolument contre-indiquée. J'évite aussi l'injection par le conduit auditif externe et je me borne à le nettoyer par des tampons d'ouate stérilisée. Dans les cas exceptionnels où l'écoulement est très abondant

Digitized by Google

j'injecte dans le conduit de l'eau tiède une fois ou au plus deux fois par jour, ne laissant jamais cette opération aux soins de l'entourage du malade, qui ne sait jamais bien nettoyer l'oreille et qui ne fait que l'irriter. Dans la période de la suppuration j'emploie aussi des remèdes antiseptiques sous forme de gouttes. L'emploi des poudres est désavantageux et souvent dangereux parce que les poudres produisent souvent une rétention du pus. On peut faire une exception pour l'acide borique, parce qu'il fond dans le liquide de l'oreille, mais il n'en faut jamais remplir le conduit auditif externe, comme le font souvent les médecins internes. Quand la suppuration se prolonge plus de quatre semaines, le pus est verdâtre ou couleur crème, je fais alors l'ouverture de l'apophyse mastoïde. Dans les cas exceptionnels, j'ouvre déjà l'apophyse dans la troisième semaine de la maladie, mais jamais après deux mois.

Résumant ce que je viens de dire sur la paracentèse dans les otites moyennes aiguës, j'en arrive aux conclusions suivantes :

Au point de vue thérapeutique, il faut distinguer l'otite moyenne simple et purulente.

La paracentèse du tympan, dans cette maladie, constitue une importante acquisition de la chirurgie otiatrique.

Dans l'otite moyenne aiguë simple, la paracentèse est très rarement indiquée. Le plus souvent, quand la sécrétion ne s'absorbe pas pendant longtemps et quand l'ouïe est menacée. Pour faire disparaître cette maladie, il suffit d'un traitement non sanglant. Ce n'est que chez les enfants où la maladie débute par des symptômes de méningite qu'on peut faire la paracentèse et même la paracentèse précoce.

Dans l'otite moyenne purulente aiguë, la paracentèse est indiquée d'après les principes chirurgicaux. Cette opération abrège souvent la marche et la durée de la maladie et prévient parfois des conséquences graves. Assez souvent, elle reste sans influence et même prolonge la maladie.

Digitized by Google

Reculer la paracentèse, dans l'otite purulente, de sept à huit jours et compter sur la résorption du pus ou son écoulement par la trompe d'Eustache, peut devenir la cause de complications très dangereuses.

Il n'y a aucune preuve que la paracentèse puisse prévenir l'opération sur l'apophyse mastoïde.

La douleur, la fièvre et la convexité du tympan, de même que la sensibilité de l'apophyse mastoïde ne constituent pas une indication pour la paracentèse dans le moment même.

La paracentèse est indiquée dans les otites purulentes aiguës quand la perforation du tympan est trop petite ou située trop haut, dès que l'écoulement du pus ne peut pas se produire suffisamment ou quand une telle perforation est la cause de la rétention du pus ou bien si la maladie se prolonge.

Le traitement des otites moyennes aiguës primaires et de celles qui se développent au cours des maladies infectieuses doit être basé sur des principes analogues.

Pour finir, j'ajouterai que l'objection faite par un oto-chirurgien allemand (Grunert) comme quoi la propagation parmi les médecins non spécialistes des idées qui ne s'accordent pas avec les opinions dominantes qui ont pour but de restreindre la paracentèse, n'est aucunement motivée. La propagation de pareilles opinions peut être la cause de jugements erronés et ébranler la foi dans une opération très importante dans la chirurgie otiatrique. Le bloc des médecins croyants *in verbo magistri* ont recours souvent à la paracentèse sans aucune indication et cela est souvent la cause de résultats mauvais et même malheureux. Pour cette raison et pour éviter le désenchantement, il faut poser la question de la paracentèse dans les otites moyennes aiguës sur un terrain convenable, indiquer quand et où il faut la faire, quand elle peut être avantageuse, mais ne pas la produire comme un moyen universel qui, toujours et partout, donne de bons résultats.

Digitized by Google

SOCIÉTÉ AUTRICHIENNE D'OTOLOGIE

Séance du 26 janvier 1903.

M. Urbantschitsch présente le **cerveau d'un malade opéré avec succès, il y a quatre ans, d'un abcès du cerveau.**

Le cas a été publié en son temps.

Il y a un an, on avait fait un évidement du côté droit (dans le cas de l'abcès, il s'était agi du côté gauche); on avait bien remarqué une perforation du toit de l'antre, mais le cours de la maladie avait été normal et les pansements pas trop longs. Deux mois après, le malade présente des phénomènes aphasiques suivants : il s'arrête au beau milieu d'une phrase, le mot qui devait venir lui fait défaut, il emploie souvent une assonance bizarre, sans aucun sens; on lui montre une horloge, il ne sait pas dire ce que c'est; au lieu et à la place de la phrase dictée, il écrit, et encore y a-t-il beaucoup d'hésitation, des mots plus ou moins sensés; il n'arrive pas à écrire la phrase qu'il vient de penser. Se rendant compte de son état et se rappelant sans doute les phénomènes présentés il y a quatre ans, le malade, sous le coup d'une extrême exaltation, parle de se jeter par la fenêtre, veut se suicider, etc.; à remarquer que tout le temps que dure cet état d'agitation, il parle d'une façon courante et sans buter. Comme autre symptôme, une hyperesthésie très nette du cuir chevelu à la place où l'on avait trépané; d'après le malade, ceci proviendrait d'un coup qu'il s'était donné contre le bord du lit. La nuit qui suit, des convulsions généralisées. On le fait entrer à l'hôpital. Le matin, à la première visite, il reconnaît toutes les personnes qu'il avait déjà vues quatre ans avant; il prend la main quand on la lui tend, mais il lui est impossible d'exprimer sa pensée ou de répondre aux questions les plus simples; pour lui faire fermer les yeux ou montrer les dents, il faut que quelqu'un lui montre d'abord les mouvements à faire ; il ne s'intéresse à rien de ce qui se passe autour de lui et il faut vraiment le secouer pour fixer son attention; de temps à autre, il semble souffrir de la tête, toujours du côté gauche. Le pouls est à 80. Il y a une légère parésie du facial à droite. Rien à signaler du côté des autres nerfs craniens; les réflexes sont normaux. Une heure après, toute apathie a disparu, la gaîté est revenue; il n'y a plus de céphalée, l'appétit est bon et la parole facile pendant toute l'après-midi. Le soir, nouveau changement : somnolence et prostration, pouls céphalique à 54, convulsions au bras

Digitized by Google

et à la jambe. Le lendemain, légère amélioration, mais toujours les mêmes hauts et bas : pendant quelques heures, le malade parle facilement sans se tromper, puis, brusquement et sans cause apparente, il se met à bredouiller, à dire un mot pour un autre, à rester insensible à tout ce qui l'entoure; on voit que dans ces moments il ne fait aucun effort pour répondre aux questions qu'on lui pose.

Comment interpréter ces symptômes et quelle ligne de conduite tenir? On comprend facilement mon embarras. Et d'abord quelle était la partie du cerveau qui était en cause? On m'avait bien suggéré l'idée qu'il pouvait s'agir du lobe pariétal droit, celui du côté gauche ayant été détruit au moment du premier abcès, il y a quatre ans, et l'autre ayant pris sa place, physiologiquement parlant. Mais je n'avais qu'à me rappeler l'amélioration très rapide des phénomènes aphasiques, survenue dès les premiers jours après l'évacuation du pus céphalique, pour me convaincre que le côté gauche avait bien récupéré ses fonctions et que c'était donc lui qui seul pouvait être atteint aujourd'hui. Du reste, l'hyperesthésie du cuir chevelu au niveau de la ligne de trépanation me l'indiquait assez pour me convaincre. Quant à la nature exacte de l'affection, je croyais avoir dans le peu de durée des accès d'aphasie et des autres symptômes céphaliques assez de raisons pour écarter un abcès du cerveau; il est vrai qu'il pouvait s'agir d'un commencement d'abcès avec de temps à autre des poussées inflammatoires dans le voisinage; mais je penchais plutôt pour une pachyméningite localisée. Le coup que le malade s'était donné contre la tête du lit, une déchirure des adhérences qui s'étaient certainement formées entre le cuir chevelu et la dure-mère pouvait en être la cause directe; les variations de l'état intellectuel du malade pouvaient s'expliquer par des œdèmes inflammatoires qui se faisaient à certains moments et qui manquaient à d'autres. Aussi, voulus-je attendre que les symptômes s'accusassent avec plus de netteté et de persistance pour intervenir, et je croyais d'autant plus pouvoir rester dans l'expectation que je savais qu'Oppenheim (*Berl. Ges. f. Psych. und Nervenkr.*, 1899) et Voss (*Zeits. f. Ohrenheilk.*, Band XLI, S. 223) avaient vu des cas d'encéphalite aiguë avec aphasie et attaques d'épilepsie partielle guérie par un traitement d'attente.

Le troisième jour, le malade dit se trouver bien et avoir de l'appétit. Les réponses aux questions se font assez bien et l'aphasie a disparu en grande partie. Puis, de nouveau, pendant la nuit, l'état change et devient rapidement alarmant. Crises répétées

Digitized by Google

d'épilepsie jaksonnienne dans les bras, les jambes et le territoire du facial, puis convulsions généralisées. Les crises sont de plus en plus fréquentes et entrecoupées de périodes de somnolence et de torpeur intellectuelle. Mort dans le coma.

Autopsie. — La cicatrice de la dure-mère est grande comme une pièce de cinq francs ; elle adhère fortement à la pie-mère et aux circonvolutions cérébrales et, d'autre part, à la cicatrice du cuir chevelu. Œdème des méninges et de la substance cérébrale. On voit que les résultats de l'autopsie ne faisaient que confirmer l'interprétation que je m'étais faite du cas, en me basant sur les seuls symptômes cliniques.

De tout ceci je veux donner une conclusion pratique, qui est celle-ci : La perte de substance due à la trépanation ne doit pas être comblée uniquement en laissant s'accoler cuir chevelu et dure-mère, crainte de voir les traumatismes auxquels l'un est exposé retentir sur l'autre ; mieux vaut intercaler entre les deux une plaque en celluloïd, comme l'a, du reste, déjà conseillé Fränkel.

M. Politzer réserve son opinion jusqu'à ce qu'on lui ait fourni les résultats de l'examen microscopique.

Répondant à une autre question, M. Urbantschitch dit que le malade n'a jamais été pris d'amnésie.

M. Alt. — **Nouvelle méthode d'autoplastie des parties molles après l'opération radicale.**

Alt trouve que le procédé de Körner donne un lambeau trop étroit pour servir à une bonne cutanisation. Il propose la modification suivante : tailler d'abord un lambeau postérieur d'après Körner ; circonscrire un autre lambeau en arrière de l'incision, dans la région rétro-mastoïdienne, un peu vers le haut et faire en sorte qu'il ait 3 centimètres de largeur en bas ; l'introduire dans la cavité opératoire en laissant intacte l'adhérence avec le cuir chevelu. Réunir d'abord les lèvres de la nouvelle plaie par une suture serrée, en faisant, si besoin, une incision libératrice horizontale d'avant en arrière pour obvier au tiraillement ; puis réunir la plaie mastoïdienne par première intention. Ceci fait, faire une incision d'avivement sur le point du lambeau qui touche la paroi postérieure, et suturer les deux ensemble, pour éviter la formation d'une poche rétro-auriculaire.

Le procédé a été employé dans dix cas. L'antre et l'attique s'épidermiseraient dans l'espace de cinq semaines ; en mettant encore de deux à trois semaines pour la caisse, on voit qu'on peut

Digitized by Google

notablement, à l'aide de ce nouveau moyen d'autoplastie, raccourcir la durée des pansements. Le lambeau pédiculé tiendrait toujours; une fois seulement il gênait parce qu'il avait dû être taillé aux dépens du cuir chevelu, les cheveux qui continuaient à pousser obstruant la cavité à panser.

MM. Gomperz et Hammerschlag font remarquer que le procédé n'a rien de nouveau et qu'il a déjà été employé plusieurs fois par d'autres.

M. Frey. — Ce qui gêne, ce n'est pas l'épidermisation de l'antre et de l'attique, pour laquelle nous avons presque toujours assez d'étoffe et qui, en somme, se fait assez facilement, mais c'est bien celle de la caisse, surtout là où s'abouche la trompe d'Eustache. Je ne crois pas que la méthode proposée aujourd'hui par Alt nous donne plus de satisfaction que d'autres à ce point de vue particulier.

Contrairement à l'avis de Alt, je crois qu'on peut arriver à faire un lambeau de Körner assez large de la façon suivante : Faire avec un bistouri très fin deux incisions, très éloignées l'une de l'autre, l'une en haut, l'autre en bas, près de l'insertion du pavillon. Insinuer deux sondes cannelées et inciser tout le long du conduit; si vous écartez bien vos sondes, vous aurez un lambeau passablement large; en tout cas, cette façon de faire nous a donné toute satisfaction à la clinique de Politzer.

M. Politzer. — Je ne crois pas qu'il soit indiqué de tailler un lambeau dans le cuir chevelu, la poussée des cheveux gênant trop pour les pansements à faire ultérieurement. (*Monats. f. Ohrenheilk.*, t. XXXVII, n° 5.)

Dr Bertemes.

ANALYSES DE THÈSES

Les paralysies récurrentielles bilatérales complètes d'origine périphérique, par le Dr Henri Deygas, de Lyon.

L'auteur consacre son travail inaugural à l'importante étude des paralysies récurrentielles, au sujet desquelles l'accord est encore loin d'être complet parmi les auteurs. Cet ouvrage, qui ne compte pas moins de trois cents pages, est une excellente mise au point de la question.

Une première partie est consacrée à l'anatomie du nerf récurrent, à son trajet, à ses branches, à ses anastomoses avec le laryngé supérieur, avec le sympathique et les rameaux cardiaques. On y trouve encore la pathogénie causale des lésions récurrentielles bilatérales avec les

Digitized by Google

symptômes cliniques qui les accompagnent, leur diagnostic, leur pronostic et leur traitement. Un dernier chapitre de cette première partie traite de la pathogénie symptomatique des paralysies récurrentielles.

Dans la deuxième partie sont relatées toutes les observations publiées jusqu'à ce jour, avec quelques faits inédits.

Nous ne saurions mieux faire pour donner une idée de la valeur du travail de M. Deygas, que d'en résumer les conclusions.

La paralysie double récurrentielle d'origine périphérique est rare, moins cependant que celle qui admet une origine centrale.

La cause la plus ordinaire de cette diplégie glottique est le cancer œsophagien, puis viennent l'anévrysme aortique, les adénopathies, les tumeurs cervicales ou médiastines.

Les symptômes de cette affection sont : le coulage de l'air à la phonation; une aphonie plus ou moins absolue et une absence de dyspnée. Les cordes sont en position cadavérique, et leur situation ne se modifie ni pendant la phonation ni pendant l'effort de la respiration.

La dégénérescence des filets nerveux et la dégénérescence avec atrophie des masses musculaires intra-laryngiennes sont la conséquence fatale de la perte de conduction du rameau récurrentiel. Toutefois, cette dégénérescence se fait en stades successifs : le groupe abducteur est toujours frappé le premier et plus profondément que le groupe adducteur.

Si la lésion laryngée est facile à diagnostiquer, il n'en est pas de même de la cause qui lui a donné naissance, et le pronostic dépend justement de ce processus causal.

Le traitement sera dirigé sur l'affection primitive quand celle-ci sera justiciable d'une thérapeutique quelconque.

Les laryngoplégies complètes représentent la forme ultime de toute paralysie récurrentielle. La sténose laryngée et la position médiane en constituent, au contraire, l'expression initiale, soit par paralysie abductrice (Semon), soit par contracture de tous les muscles intra-laryngés (Krause), soit enfin par action exclusive du crico-thyroïdien (Wagner-

Digitized by Google

Grossmann). L'hypothèse de Semon, à l'heure actuelle, paraît la plus concordante avec les faits cliniques et anatomo-pathologiques. (Thèse de doctorat. Paris, Baillière et fils, 1903.)

Dr BRINDEL.

REVUE GÉNÉRALE ET ANALYSES

NEZ ET PHARYNX NASAL

Contribution à la localisation des polypes dits hémorragiques du nez *(Ein Beitrag zur Lokalisation der sogenannten blutenden Polypen der Nase)*, par le Dr A. BAUROWICZ.

L'auteur croit que les notions actuelles relatives aussi bien à l'étiologie qu'à la localisation des polypes hémorragiques du nez ont besoin d'être élargies. C'est ainsi qu'on considérait jusqu'ici cette affection comme l'apanage exclusif du sexe féminin; or, quelques observations ont été publiées ces temps derniers constatant l'existence de polypes hémorragiques chez l'homme.

On croyait encore qu'il existait un certain rapport entre la grossesse et les polypes hémorragiques du nez : sans nier complètement ce rapport, l'auteur constate, cependant, que les polypes en question ont été observés aussi bien chez des femmes jeunes, en pleine activité sexuelle, que chez des femmes âgées, ayant depuis longtemps terminé, pour ainsi dire, leur vie sexuelle.

Depuis les travaux de Kibary, on attribue à la rhinite sèche antérieure un rôle considérable dans l'étiologie des polypes hémorragiques du nez. Ceci est sans doute vrai dans un certain nombre de cas. Mais, dans d'autres, l'existence de croûtes dans le voisinage du polype peut être attribuée à ce fait que les malades, craignant des hémorragies, s'abstiennent de nettoyer leur nez, et, chez quelques-uns de ces malades, l'auteur a vu les croûtes disparaître et ne jamais plus se reproduire après l'ablation du polype et la cautérisation de son point d'implantation.

Enfin, en ce qui concerne la localisation des polypes hémorragiques, l'auteur a observé un cas où le polype siégeait

Digitized by Google

dans l'angle supérieur du vestibule du nez, tout à fait en avant, à la limite entre la peau et la muqueuse de la cloison, et un autre cas où c'est la partie antérieure du cornet inférieur qui était le siège du polype. (*Archiv f. Laryngol.*, XIII, 3, 1903.)

Dr S. Jankelevitch.

Sur un cas d'hydrorrhée nasale guérie par les pulvérisations à l'atropine, par le Dr E. Dubar.

Femme de soixante ans, atteinte depuis quinze jours d'un coryza spasmodique. Des pulvérisations furent faites avec l'huile d'amandes douces résorcinée à 2 0/0 et mentholée à 1 0/0. Le soir, la malade prenait deux cachets de bromhydrate de quinine à 0 gr. 30. Régime diététique sévère. Le traitement fut commencé le 28 mai. Le 30 mai, il fut ajouté des pulvérisations atropinées (sulfate d'atropine 0 gr. 10 pour 30 grammes d'eau). L'amélioration va crescendo jusqu'au 16 juin, où la guérison fut complète. (*Progrès méd.*, 1903, n° 7, p. 107.)

Dr Kaufmann

LARYNX ET TRACHÉE

Des tumeurs tuberculeuses du larynx *(Bougorkovia Opoucholi Gortani)*, par le Dr L. Neufeld.

Histologiquement, ces tumeurs, généralement rares dans le larynx, ne se distinguent en rien des néoplasies analogues siégeant dans d'autres parties du corps. Elles peuvent se développer dans n'importe quel point du larynx, ressemblent par leur aspect extérieur aux papillomes, voire même aux polypes, et sont ordinairement de la grosseur d'un petit pois. Le plus souvent, ces néoplasies sont de consistance molle, quoiqu'on ait observé, dans certains cas, des tumeurs tuberculeuses si dures qu'à l'autopsie elles donnèrent l'impression de tumeurs cancéreuses. Le tissu voisin est tantôt tout à fait sain, tantôt le siège d'une légère réaction inflammatoire. La surface de la néoplasie n'est pas toujours recouverte de muqueuse. Elles se développent très lentement.

Il résulte du travail de l'auteur que les tumeurs tuberculeuses du larynx ne présentent aucun signe caractéristique, et leur diagnostic n'est souvent possible qu'après

Digitized by Google

avoir suivi pendant longtemps et de près leur évolution. Quelquefois, elles s'ulcèrent, et les produits septiques pénètrent dans les poumons et y provoquent de la phtisie pulmonaire.

L'auteur rapporte deux observations personnelles de semblables tumeurs. Dans l'un et l'autre cas, le traitement chirurgical a été suivi de plein succès. (*Berlin. klin. Wochens.*, 5 janv. 1903.) Dr TRIVAS.

Un cas de laryngectomie complète pour carcinome du larynx, par le Dr VELIAMINOV.

A la séance du 5 décembre 1902 de la Société médico-chirurgicale de Saint-Pétersbourg, le professeur Veliaminov a présenté un malade ayant subi une laryngectomie totale et des préparations macroscopiques de l'organe enlevé.

Le malade, prêtre, âgé de quarante-trois ans, très cachectisé, absolument aphone, exhalant une odeur fétide par la bouche, est entré à l'hôpital le 17 septembre 1902 avec le diagnostic de carcinome. Il se plaignait de violentes douleurs irradiées dans les tempes et dans toute la tête. Gêne de la déglutition; les aliments s'égaraient dans la trachée. Pas d'engorgement ganglionnaire. Le jour, la respiration était libre, mais la nuit elle devenait extrêmement difficile. La moitié droite du larynx offrait une ulcération cratériforme, caractéristique du cancer. Le malade a fait des abus d'alcool, mais n'a pas eu de syphilis; il était sujet à de fréquentes extinctions de la voix. Quelques mois avant son admission à l'hôpital, il perdit complètement la voix; en même temps apparurent de la dysphagie et des maux de gorge. Vingt jours après une trachéotomie préalable, l'auteur pratiqua l'ablation complète du larynx; le côté gauche étant également envahi par le néoplasme, il a été jugé impossible de limiter l'opération au côté droit seulement. Trois heures après l'opération, s'est déclarée une hémorragie très abondante d'une des branches de la linguale, à la base de la langue, et elle ne s'arrêta qu'après l'application de quelques sutures. La marche post-opératoire ultérieure a été normale, et, le 5 novembre, le malade fut pourvu d'un larynx artificiel.

Digitized by Google

L'appareil qui convient le mieux dans ces cas est celui de Julius Wolff, à l'aide duquel l'opéré peut parler d'une voix chuchotée, mais distincte et entendue à une distance considérable. Après l'introduction d'un tube phonateur, le malade pouvait lire des psaumes à haute voix, entendue de tout l'auditoire. Les premiers jours après l'opération, le patient fut alimenté avec une sonde; mais, à partir du 5 novembre, il fut mis au régime ordinaire de l'hôpital. A l'heure actuelle, il dort bien, mange et augmente de poids. Pour maintenir le larynx en place, on n'avait besoin d'aucune opération plastique. (*Rousski Vratch*, n° 6, p. 226, 1903.)

Dr Trivas.

OREILLES

Un cas de maladie de Ménière avec perte de l'odorat et du goût, par le Dr Alexandre Strubell.

Un paysan de quarante-huit ans, de constitution robuste, ayant toujours eu une excellente santé, fut subitement pris de vertiges, de bourdonnements d'oreille et de vomissements; il tomba ensuite dans un profond sommeil ayant duré trente-six heures. Au réveil, il s'aperçut qu'il avait perdu l'odorat et le goût. A l'admission à l'hôpital, on constata une abolition complète de l'ouïe du côté droit. Il n'y a pas eu d'autre accès, mais les vertiges et les bourdonnements, de même que la perte de l'odorat et du goût, ont persisté longtemps.

Un examen attentif et répété a fait constater, en dehors d'un léger empyème et d'une artériosclérose commençante, une suppression complète du sens olfactif, une diminution très considérable du goût et une surdité droite, avec un flot auditif entre trente et quarante mille oscillations. Il a fallu exclure une affection de l'oreille externe et moyenne.

Au bout de quelques semaines d'administration d'iodure de potassium, il se produisit une amélioration notable. La surdité a manifestement diminué, de même que les vertiges et les maux de tête; le sens gustatif s'est amélioré; par contre, la perte de l'odorat et les bourdonnements sont restés sans modification aucune.

Digitized by Google

Il s'agissait évidemment, dans ce cas, d'une ou de plusieurs lésions anatomiques. L'auteur élimine l'hypothèse d'hystérie. Il n'y avait pas de troubles olfactifs et gustatifs, il eût été tout naturel de supposer une affection (hémorragie) labyrinthique (syndrome de Ménière). L'existence d'îlots auditifs, le retour progressif de l'ouïe indiquaient une lésion du labyrinthe; d'ailleurs, le diagnostic était encore facilité par le début brusque de l'affection sous forme d'attaque. Cependant, l'existence d'une lésion simultanée et bilatérale des nerfs olfactifs et glosso-pharyngiens, lésion qui, jusqu'à présent, n'avait jamais été observée dans la maladie de Ménière, a tellement compliqué le tableau anatomique de l'affection que l'auteur renonce à en donner l'explication.

Vu l'action favorable de l'iodure de potassium, on peut admettre une méningite syphilitique de la base ou une gomme. Quoi qu'il en soit, le fait relaté par l'auteur appartient aux cas les plus rares. (*Wiener klin. Wochens.*, 22 janv. 1903, d'après *Rousski Vratch.*, n° 16, 1903.) Dr Trivas.

VARIA

Les résultats diagnostiques et thérapeutiques obtenus par les méthodes endoscopiques directes dans le cas de corps étranger de l'œsophage et des voies respiratoires, par M. Killian, de Fribourg.

La méthode préconisée par l'auteur donne toujours des résultats incontestables; elle est en cela supérieure à la sonde à olive et aux rayons Röntgen. Des résultats absolument sûrs sont obtenus par l'œsophagoscopie, qui permet d'examiner l'œsophage du haut en bas, nous indique très nettement la situation du corps étranger et nous permet d'en effectuer l'extraction sous le contrôle de l'œil. Grâce à cette méthode, l'œsophagotomie et la gastrotomie peuvent être évitées, et ne seront pratiquées que dans les cas de corps étrangers volumineux, avec des pointes et des bords aigus. Dans ce dernier cas, les tentatives d'extraction par les voies naturelles peuvent avoir des suites mortelles par lésion de l'œsophage. Grâce à l'œsophagoscopie, l'auteur a pu extraire morceau par morceau un dentier situé à une profondeur de 35 centimètres dans l'œsophage.

Digitized by Google

Ayant remarqué que les bronches se laissaient facilement déplacer par un tube rigide, l'auteur a appliqué le principe de l'œsophagoscopie au diagnostic et à l'extraction des corps étrangers des voies respiratoires.

Sans décrier la laryngoscopie indirecte, l'auteur croit que l'autoscopie de Kirstein lui est bien supérieure : de cette manière, on écarte tous les obstacles à l'examen qui peuvent se produire dans le pharynx et dans le larynx. Chez les enfants, on emploiera la narcose chloroformique; chez les adultes, l'anesthésie locale à la cocaïne suffira le plus souvent.

Lorsque le malade est trachéotomisé, on pratiquera la trachéoscopie directe inférieure à l'aide d'un tube court; enfin, grâce au déplacement qu'on peut imprimer aux bronches, la trachéoscopie directe supérieure et inférieure peut se transformer en bronchoscopie directe supérieure et inférieure. L'éclairage est donné par la lampe électrique de Kirstein.

L'auteur a employé 11 fois la bronchoscopie; elle a été pratiquée en tout 20 fois; presque la moitié des malades étaient des enfants; la bronchoscopie supérieure a donné un résultat diagnostic certain dans 9 cas sur 11; la bronchoscopie a donné dans tous les 9 cas un résultat diagnostic certain. L'extraction a réussi 8 fois sur 15 avec la bronchoscopie inférieure, 5 fois avec la bronchoscopie supérieure. Les deux malades chez qui on n'a pu extraire les corps étrangers sont morts; chez ceux dont l'extraction a réussi, un seul est mort, neuf mois après l'intervention, d'une pleurésie purulente. Tous les autres malades guérirent radicalement.

L'auteur insiste sur la haute importance des méthodes d'investigation directe pour le diagnostic et le traitement des corps étrangers dans les voies respiratoires et dans l'œsophage. (*Ann. des mal. de l'oreille, du larynx, du nez et du pharynx*, n° 9, sept. 1902.) Dr Mercier Bellevue.

Le Gérant : R. Chaigneau.

Bordeaux. — Impr. G. Gounouilhou, rue Guiraude, 11.

Digitized by Google

24e ANNÉE. N° 33. 15 AOUT 1903.

REVUE HEBDOMADAIRE
DE
LARYNGOLOGIE, D'OTOLOGIE
ET DE RHINOLOGIE

ÉTUDE ANATOMO-PATHOLOGIQUE ET CLINIQUE DU CHOLESTÉATOME DE L'OREILLE MOYENNE[1]

Par le Dr Lucien BARAJAS,
Oto-rhino-laryngologiste de la municipalité, à Madrid.

Le cholestéatome en général, et celui de l'oreille en particulier, est une question fort complexe au point de vue anatomo-pathologique. Il fut d'abord observé par Cruveilhier, qui le trouva en pratiquant l'autopsie du cerveau d'un enfant de dix ans, et, en raison de son aspect, il lui donna le nom de « tumeur perlée ». Il a été postérieurement décrit comme véritable néoplasie cholestéatomateuse par Müller, en l'année 1838. En 1863, Hinton, en appliquant ce nom à de fausses formations auriculaires, a détourné le vrai sens du mot, lui faisant perdre la signification pour laquelle il avait été destiné.

Depuis lors, il n'y a pas d'otologiste célèbre ou d'anatomo-pathologiste de valeur qui n'ait donné son opinion dans une question si difficile à résoudre. Par suite du désaccord produit par la diversité des opinions et la difficulté de contrôler les cas cliniques des uns et les préparations microscopiques des autres, on en est venu à décrire comme des cholestéatomes des néoformations auriculaires si distinctes

1. Rapport officiel de la section d'otologie du Congrès de Madrid en 1903.

Digitized by Google

que c'est à peine s'il est possible de trouver une formule qui, en maintenant d'accord les observations cliniques et les faits anatomo-pathologiques, exprime ce que l'on doit entendre par le mot « cholestéatome », et tout ce qui, à l'avenir, devra se placer en dehors de ce groupe pour l'inclure dans ceux que nous pourrions appeler « cholestéatomoses ».

La rareté des cas qui se présentent dans les consultations contribue à l'anarchie dans laquelle cette question se trouve. Il en résulte que tantôt l'on prend pour des cholestéatomes des masses d'apparence cholestérique et, en réalité, kératiniques ou purulentes ou que, en commettant l'inadvertance contraire on laisse passer inaperçus de vrais cholestéatomes, ne donnant pas à sa découverte l'importance qu'elle mérite. Sans que ceci soit pour mépriser nullement le savoir de ceux qui tomberaient dans cette oubli autant parce qu'il est le propre de l'homme (voire même des maîtres) d'errer, que parce que des anotomo-pathologistes de la compétence de Cornil et de Ranvier n'ont pas vu dans leur vie scientifique plus de trois cas de cholestéatome. Qu'y a-t-il d'étonnant que des maîtres en clinique d'otiatrie et, pour la même raison, des anatomo-pathologistes d'une certaine expérience méconnaissent ou laissent passer inaperçus les premiers cholestéatomes qu'ils verront et qui seront peut-être les uniques qu'ils devront voir dans leur pratique professionnelle?

En outre, il n'existe pas une conception claire et définie du cholestéatome, puisque du moment que nous admettrons avec Virchow que la présence de la cholestérine n'y est pas nécessaire pour qu'il soit considéré comme tel, ou que les cristaux de cholestérine puissent se trouver entre la substance intercellulaire, comme l'admettent Hinton et Sabrazés, en constituant au lieu d'une telle tumeur ce que l'histologie considère comme des masses cholestériques susceptibles de se trouver dans un processus quelconque dégénéré ou suppuré, il sera donc difficile d'en venir à un accord sur ce que nous devons entendre par une telle néoformation.

Digitized by Google

Cette diversité d'opinions a fait que les définitions du cholestéatome sont aussi variées que les conceptions suggérées aux auteurs par la genèse ou l'aspect du processus.

Politzer considère le cholestéatome du temporal comme étant formé par des masses épithéliales qui, pénétrant l'os, occasionnent la mort par méningite ou phlébite. Il les divise en deux formes : la première constituée par des tumeurs arrondies et lisses, revêtues de membranes minces et composées de lamelles concentriques formant des cellules épithéliales avec ou sans lamelles, des cristaux de cholestérine et des détritus, et la seconde par des accumulations épidermiques sans limite précise agglomérées en couches concentriques comme on les trouve fréquemment après les suppurations de l'oreille moyenne leur donnant le nom de masses cholestéatomateuses.

Bezold, conformément à ses théories par rapport à la genèse du cholestéatome, le définit comme un processus curatif analogue à la cicatrisation et il l'a appelé pour cela processus desquamatif. Schmiegelow définit le cholestéatome comme une modification métaplasique, déterminée par la pression des liquides sécrétés dans la muqueuse. Virchow le considère comme une prolifération épithéliale de l'épiderme, caractérisée par des cellules plates, formée de lamelles polygonales et englobant des cristaux de cholestérine. Lichtwitz et Sabrazès le définissent comme des tumeurs arrondies, d'aspect nacré, constituées par l'entassement de cellules planes cornées, concentriques à la manière de la tunique d'oignon, avec, entre ces cellules plus ou moins dégénérées, du pigment, des microbes divers, le bacille de Koch et de la cholestérine. La définition qui englobe clairement son aspect macro et microscopique est celle de Haug, qui considère comme cholestéatome une formation croissante de la dimension d'un noyau de cerise à celle d'un œuf de poule, et même de la circonférence d'une pomme de moyenne grandeur, généralement arrondie, rarement prolongée, blanc jaunâtre

Digitized by Google

ou blanc bleuâtre et constituée par des perles blanches et brillantes. Elle n'est pas formée par l'union de détritus, mais par un grand nombre de lamelles concentriquement emboîtées, à la manière des toiles d'oignons, et constituées à leur tour par des cellules épithéliales grandes et planes, dont le noyau présente chez la plupart des traces de substance chromatique, et qui contiennent dans leur masse une grande quantité de cholestérine.

Hinton et Wend ont faussé la conception primitive en employant le mot cholestéatome pour les fausses masses cholestéatomateuses. Toynbee le décrivit sous le nom de mollusque tumeur et plus tard sous celui de sabaceus tumeur. Foster considère le cholestéatome comme proche parent du cancer épithélial. Volkman place le cholestéatome dans un lieu intermédiaire entre le cancroïde et l'athérome.

Cornil et Ranvier le considèrent aussi comme épithélium perlé. Le docteur L. Dor sépare le véritable cholestéatome des masses avec dégénérescence cholestérique qui peuvent se trouver dans d'autres tumeurs ou inflammations, et il regarde le cholestéatome comme une tumeur comprise parmi les endothéliums, et présentant des caractères de néoplasie et non de dégénérescence. Cajal en fait une sorte d'endothélium perlé, caractérisé particulièrement par sa forme arrondie, par sa capsule fibreuse, par le peu de stroma qu'il contient et par les nombreux globes ou perles de cellules endothéliales qu'il renferme.

Klebs, en étudiant l'endothélium, en distingue trois espèces, faisant rentrer dans la première les cholestéatomoses de Muller.

Ziegler considère le cholestéatome comme une tumeur franchement épithéliale analogue au cancroïde et il qualifie seulement d'endothéliums certaines néoplasies sarcomateuses où les cellules dériveraient de l'endothélium des lymphatiques. Lermoyez admet deux formes : la première, primitive tumeur épithéliale, hétérotypique, qui s'accompagne de suppuration

Digitized by Google

congénitale de l'oreille; ce type est rare et se confond avec le second ou cholestéatome secondaire, type vulgaire, conséquence de suppuration chronique de l'oreille, lequel enfermé dans un cercle vicieux est aussi produit par la suppuration qu'il aggrave, le considérant, finalement, comme de nature bénigne, bien que d'évolution maligne.

Sucx les présente sous l'aspect de masses arrondies, de teinte blanche, légèrement jaune, avec un reflet nacré caractéristique dû à l'interférence de rayons lumineux entre les cellules emboîtées.

La plupart du temps, le centre se trouve occupé par un nodule caséeux. Nous voyons, par tout ce qui a été exposé, que l'on a décrit et tenu pour des cholestéatomes des produits pathologiques si distincts qu'il est difficile de s'en tenir à une conception claire et concrète de cette tumeur. Si nous en étudions avec soin la bibliographie, nous observons qu'on a donné le nom de cholestéatome à trois types principaux et distincts de formations.

Le premier est constitué par des masses caséeuses purulentes qui paraissent, dans les suppurations chroniques de la caisse, confondues avec le cholestéatome seulement dans les observations qui manquent d'examen anatomo-pathologique.

Le deuxième est formé par des lamelles épidermiques imbriquées, formant des globes et donnant parfois un certain aspect perlé à la tumeur, et d'autres fois simplement superposées et mêlées à du détritus de dégénérescence graisseuse et cholestérique, dans lesquelles on a trouvé quelquefois des microbes.

Ces lamelles, qui semblent d'origine épidermique, se présentent avec ou sans cholestérine et constituent des formations semblables aux couches superficielles de l'éléphantiasis de la jambe; elles ne sont pas nucléaires dans leur plus grand nombre et ont la tendance à croître en se creusant des cavités.

Digitized by Google

Le troisième type est constitué par ceux qui, réellement, doivent s'appeler cholestéatomes. Il s'agit de tumeurs appartenant à la classe des endothéliums qui affectent deux formes : la massive et la perlée, qui sont composés de cellules endothéliales contenues dans un stroma connectif fibrillaire, et qui ont subi la dégénérescence cholestérique. Cette tumeur, dont on fit la description pour les cholestéatomes de la dure-mère, est la véritable ; son origine, son développement et sa situation la placent parmi les néoplasmes, et c'est elle qui devrait uniquement conserver un tel nom.

Maintenant, ce dernier type doit être très rare dans l'oreille, puisque les descriptions anatomo-pathologiques et les figures des cas qui se rencontrent dans la bibliographie semblent mieux entrer dans le type que nous décrivons en second lieu. En somme, le nom cholestéatome doit être exclusivement réservé à l'endothélium cholestérique et supprimé pour les autres formations de l'oreille, lesquelles pourront être appelées cholestériques, cholestéatomateuses ou cholestéatomatoïdes, mais pas cholestéatomes.

Si la définition du cholestéatome, basée sur son aspect macro et microscopique, a donné lieu à tant d'hésitations et de controverses, la genèse et la conception anatomo-pathologique en ont occasionné encore de beaucoup plus grandes.

Virchow fit remarquer l'analogie de la margaritome ou tumeur perlée du rocher avec des néoformations dans le cerveau, les méninges et d'autres parties du corps, et on en arriva bientôt à accepter qu'il s'agissait d'une véritable néoformation épithéliale hétéroplastique qui se trouve là où la nature n'a placé aucun élément épidermique ni aucun épithélium plat.

De notre temps, on pense encore que dans quelques cas il peut s'agir d'une formation hétéroplastique, bien que cette théorie ait perdu beaucoup de terrain pour toutes les formations néoplasiques et que le plus grand nombre des anatomo-pathologistes la rejettent absolument.

Digitized by Google

L'opinion de Virchow fut modifiée par les auteurs qui en vinrent à considérer le cholestéatome comme une néoformation congénitale. Ainsi Bottchez prétend l'expliquer par une prolifération primaire de l'épithélium dans l'aqueduc du vestibule, tandis que Kuster et Mikulicz le regardent comme né du revêtement branchiogène. Par conséquent, les éléments d'épithélium pendant la fermeture des fentes branchiales plus hautes resteraient inclus dans la caisse du tympan, et, dans le cas où il se développerait dans cette caisse une inflammation simple ou répétée de cette masse épithéliale désagrégée, il pourrait se produire un cholestéatome. Cette opinion, purement hypothétique, fut mise en lumière par Tröeltch. Il a déduit de ses investigations qu'il s'agit d'une simple accumulation de pus et de masses muqueuses qui, par pression directe sur les parties voisines, a occasionné une transformation de l'épithélium.

En effet, à la suite de cette pression, les éléments cellulaires doivent se multiplier en grande quantité et aussi occasionner des formations kariokinétiques, et cette multiplication et cet aplatissement leur donnent une extraordinaire ressemblance avec l'épithélium stratifié. Cette théorie fut admise avec plus ou moins de modifications par tous les otologistes de l'époque. Ainsi Politzer dit que tout au moins une partie des cholestéatomes dépend de la perte de la plaque des cellules cylindriques; cette opinion s'appuie, par conséquent, sur une théorie métaplasique.

Wener, se basant sur la ressemblance de l'otite externe desquamative avec le cholestéatome, a pensé à une inflammation avec desquamation de la muqueuse de la caisse qui, après sa guérison, transformerait son épithélium cylindrique en épithélium épidermique. Le développement ultérieur de cet épithélium produirait le cholestéatome. Lüer aussi affirme qu'en vertu de la formation de granulations, il existe une lésion des éléments épidermiques et que, par suite, le cholestéatome est le résultat du continuel renouvellement

Digitized by Google

de l'épithélium sur le bord de la membrane où se trouvent les granulations.

Une explication très vraisemblable de la genèse du cholestéatome a été donnée par Habermann en mettant d'accord la clinique et l'anatomo-pathologie.

D'après lui, à la suite d'une inflammation chronique, il se produirait d'abord une hyperplasie de l'épithélium de l'oreille externe, et cet épithélium stratifié se développerait pour sa part vers l'intérieur en émigrant par une ouverture de la membrane du tympan dans la cavité de l'oreille moyenne.

Avec la durée de l'inflammation se prolonge aussi l'hyperplasie de l'épiderme qui croît en dedans, et, de plus, la constante destruction des couches superficielles des épithéliums kératinisés, qui se superposent en couches d'oignons dans la cavité de l'oreille moyenne, concourent à la formation des brillantes masses du cholestéatome. Cette multiplication primaire peut provenir de l'épithélium stratifié du conduit auditif externe comme aussi de celui de la membrane du tympan, spécialement du bord, constamment revêtu avec de l'épiderme de l'orifice de la membrane où se forme ordinairement un rebord calleux, d'après les investigations de Haug. Bezold expose une opinion analogue, mais longtemps après Habermann. Haug pense que l'on rencontre rarement les cholestéatomes primaires du territoire du rocher, ayant pour origine les éléments épidermiques à la fermeture des fentes branchiales.

La plus grande partie des cholestéatomes, d'après cet auteur, peut être considérée, avec une grande vraisemblance, comme une formation secondaire produite par le développement vers l'intérieur de l'épithélium plat du conduit auditif externe qui pénètre dans l'oreille moyenne privée de son enveloppe épithéliale, par une ouverture de la membrane du tympan, sans que l'on puisse affirmer par cette substitution qu'il s'agisse d'une métaplasie de l'épithélium. Certainement, le cholestéatome n'est pas le résultat de la seule pénétration,

Digitized by Google

il faut encore une série de causes pour le produire. Wend émet l'opinion qu'il s'agit d'une prolifération de l'endothélium qui revêt la face interne de la membrane du tympan.

Si, maintenant, nous passons en revue ces théories pathogéniques, nous trouverons une grande confusion dans leurs appréciations. Laissant de côté la théorie de la métaplasie de l'épithélium, nous en trouvons trois qui se disputent la suprématie : celle qui pense qu'il s'agit du développement par des causes, peut-être inflammatoires, de germes ectodermiques renfermés dans la caisse à la fermeture des fentes branchiales antérieures ; celle de Habermann ou d'émigration de l'épithélium de l'oreille externe dans la caisse à travers une ouverture de la membrane du tympan, et celle qui affirme que le cholestéatome se développe par prolifération de l'endothélium de la face externe de la membrane.

On ne saurait affirmer laquelle de ces théories est la vraie. Il faudrait des autopsies soigneuses avec examen anatomopathologique de cholestéatomes à leurs débuts pour affirmer comment s'opère leur développement, et ceci est bien difficile. Si nous nous rapportons seulement aux endothéliums, la dernière des théories exposées doit être la véritable. Il semble uniquement être démontré, dans tous les cas que j'ai observés, que la plupart des malades ont dans leur histoire d'anciennes inflammations de la caisse. On comprend que, par suite du manque d'une conception bien nette pour la définition et la genèse du cholestéatome, il n'est pas étonnant qu'on cite des observations cliniques de ce processus qui, soit par erreur dans son interprétation histologique, ou soit parce que les auteurs se considèrent satisfaits rien qu'avec l'observation macroscopique, ne rentrent pas dans la catégorie de ce néoplasme.

Les uns ont cité des cas opérés sans la sanction de l'analyse, comme ceux qui sont décrits par Suhn Bemchar, Guyé, Campere de Mases, Korner, Braquehaye, Lucae, etc., et d'autres, Chavasse et Leutert principalement. Le premier,

Digitized by Google

dans les *Archives internationales* de 1901, décrit deux cas de cholestéatome typique de la caisse de l'oreille moyenne. Après avoir considéré ces tumeurs comme ayant une constitution identique à celle des tumeurs perlées de l'iris, des méninges, de la face, de la pomme de la main et des doigts, et se basant principalement sur ces données afin de ne pas établir de confusion avec l'accumulation de produits desquamatifs épithéliaux observés quelquefois dans le conduit auditif, décrits sous le nom d'otite desquamative ou de kératose obturante, qui pourraient nous induire en erreur, il finit par la description histologique des tumeurs observées par lui, lesquelles ne ressemblent en rien au cholestéatome, et il tombe dans l'erreur qu'il prétendait éclaircir antérieurement. Ainsi donc sa description histologique est conçue dans les termes suivants : la masse remise au laboratoire du Val-de-Grâce est constituée par des lames épidermiques imbriquées formant une couche d'un demi-centimètre d'épaisseur. Au centre se trouve une masse jaunâtre qui exhale une odeur infecte et dans laquelle on a trouvé le streptocoque et le colibacille en quantité dominante. Point de cristaux de cholestérine.

L'enveloppe est constituée par un tissu lamineux formé par de fines fibrilles qui s'anastomosent entre elles et dans lesquelles il ne se rencontre aucun élément cellulaire. Dans certains points de ce tissu lamineux qui semble se former dans la paroi externe, on voit de petites lames présentant la structure du corps de Malpighi.

Ce rapport textuellement copié met en lumière l'erreur de son auteur, qui considère comme cholestéatome un processus simplement supérieur avec quelques zones dégénératives et kératinisées.

Nous n'avons pas rencontré le cholestéatome typique ou même l'endothélium cholestérique, qui est indubitablement fort rare.

Les formations trouvées par nous appartiennent à ces poly-

Digitized by Google

stratifications de lamelles d'origine peut-être épidermique dégénérées sans noyau et mêlées avec des détritus de substances grasses, et, dans quelques cas, avec des cristaux de cholestérine.

Parmi les trente-six malades opérés par moi dans l'année 1902, tant dans ma clinique publique que dans ma clinique particulière et chez lesquels il a fallu pratiquer une ample voie dans l'oreille moyenne, cinq d'entre eux fixèrent particulièrement mon attention, je les considérai affectés de cholestéatome et avais porté mon diagnostic, soit avant, soit au moment de l'opération, me basant pour cela sur la conception clinique, que, jusqu'à présent, les fausses interprétations des auteurs m'avaient fait concevoir.

L'analyse histologique pratiquée avec soin fit modifier le diagnostic d'abord formulé, en nous menant à la réalité prouvée par l'expérience.

Observation I. — Manuel Morugan, âgé de dix-huit ans, employé, est envoyé à ma consultation particulière le 5 janvier 1902 par son médecin en chef le Dr Herrera, à la suite de vertiges violents qui l'obligeaient à quitter son occupation habituelle. Cet accident survint dans le cours d'une ancienne otite suppurée de l'oreille droite que son médecin lui traitait convenablement. L'oreille examinée nous montre une masse blanchâtre, jaunâtre, qui occupe la zone postéro-supérieure du tympan; on voit derrière le marteau et dans la partie antéro-inférieure de la membrane tympanique, une perforation allongée d'environ deux millimètres, par-dessous le bord du marteau; odeur fort infecte et audition très diminuée, le bruit de la montre n'étant perçu qu'au contact. Le traitement opportun une fois établi avec des lavages de formol, avec la canule de Hartmann, tous les symptômes cèdent excepté la fétidité de l'oreille, circonstance qui m'obligent à supposer la persistance de quelque substance putride non éliminée; j'abandonnai cette idée par suite de la réapparition, peu de temps après, de tout le tableau vertigineux du commencement, accompagné de fièvre. Cette circonstance m'oblige à l'opérer aussi amplement qu'il le fallait. Cet acte eut lieu le 8 février 1902 de la manière suivante :

Après l'anesthésie chloroformique et avec les préparatifs aseptiques nécessaires, on pratique l'atticotomie précédée de l'extraction

Digitized by Google

des osselets. Nous trouvons l'attique plein de masses blanchâtres, nacrées et lisses qui, s'étendant partout, avaient envahi l'aditus. Tous ces produits furent extraits sans qu'il fallût une opération plus étendue.

Après l'extraction des masses de la grosseur d'un pois environ et convaincu de n'avoir laissé aucun vestige, je suture la plaie et je soigne par le conduit auditif externe, parvenant dans le terme de deux mois à une guérison complète.

Analyse histologique. — Les morceaux observés présentent au premier abord une apparence écailleuse. On remarque qu'ils sont constitués par des lamelles imbriquées, blanches et brillantes en quelques points.

L'examen micrographique, révèle qu'il s'agit d'une masse d'apparence hyaline amorphe; on ne remarque pas de cholestérine. Le morceau se coupe avec beaucoup de difficulté, même après l'avoir soigneusement inclus dans de la céloïdine.

L'examen des coupures et des petits morceaux séparés par exfoliation de la masse principale montre qu'ils sont constitués par des lamelles superposées qui se colorent fort légèrement par le tromica sans noyau perceptible et dont les limites polygonales donnent à la coupure l'aspect d'une mosaïque irrégulière.

On y voit aussi des détritus granulo-graisseux de diverse nature. Les essais de teinture avec d'autres réactifs ne donnent pas non plus une coloration sélective, mais une même teinte pâle, uniforme et seulement interrompue par les contours polygonaux des lamelles.

On ne remarque pas d'autre tissu dans le morceau examiné.

Obs. II. — Louis Rodriguez, âgé de trente-huit ans, plongeur des travaux du port de la Coroña, d'une forte et vigoureuse constitution, raconte qu'il y a à peu près trois ans, en pratiquant ses travaux de plongeur, il éprouva de grandes douleurs à l'oreille gauche avec tuméfaction de la région auriculaire postérieure correspondante, avec une forte fièvre et un abattement général; ces symptômes cédèrent après qu'une grande quantité de pus commença à couler par le conduit auditif et par un petit orifice fistu-

Digitized by Google

leux situé à deux centimètres du sillon auriculaire postérieur; de nouvelles douleurs reparurent au bout de cinq ou six mois, circonstance qui l'obligea à consulter plusieurs médecins à Santiago.

On lui fit des opérations si superficielles qu'elles ne le soulagèrent en rien.

Il se présente à ma consultation publique de la clinique opératoire du Carmel, dans le mois de mars 1902, offrant à notre observation l'aspect suivant : l'oreille présente une otorrhée abondante, la membrane tympanique a disparu et la caisse est pleine de fongosités blanchâtres, d'où surdité complète. Derrière le pavillon de l'oreille, à environ 2 centimètres et par-dessous une ligne tangente au bord supérieur du conduit se trouve un orifice d'environ 3 millimètres de diamètre de profondeur.

Vu ces symptômes et la persistance des douleurs, je pratique, le 20 mars, l'ouverture ample des cavités de l'oreille, donnant issue à de grandes masses pâteuses, d'odeur fort infecte, blanchâtres et de consistance semi-solide qui donnent l'aspect des masses cholestéatomateuses.

Sans aucune complication opératoire, je pratique la perforation de l'antre, en agrandissant l'ouverture existante. Sur le protecteur de Stake, je fais sauter la paroi supéro-postérieure du conduit, je nettoie la caisse de ses fongosités au moyen d'une petite cuiller tranchante, et, enfin, toute l'ample cavité est touchée avec du chlorure de zinc au 10 o/o. Pendant l'opération, je dus employer la dissolution d'adrénaline à 1 o/oo, étant très satisfait de l'emploi que j'en avais fait, car le champ opératoire se trouvait presque constamment exsangue.

Au bout de quatre mois, ce malade fut déclaré complètement guéri.

Analyse histologique. — L'examen micrographique de ce cas démontre que la matière se compose de fibres conjonctives rares, d'abondantes cellules concentriques embryonnaires et de quelques leucocytes. C'est, en somme, un tissu inflammatoire.

Dans certaines régions on remarque des débris et du détritus diversement dégénérés; en plus, ces morceaux viennent accompagnés d'autres qui sont constitués par des masses blanchâtres qui ne sont que des débris caséeux purulents. On ne trouve pas de cholestérine.

Digitized by Google

Obs. III. — Marie Celis, âgée de quarante ans, atteinte d'une ancienne surdité, avec du bourdonnement d'oreille et sans suppuration dont elle se souvienne, vient à ma consultation publique de la clinique opératoire du Carmel, accusant de nouveaux phénomènes dans l'oreille gauche, consistant en douleurs dans toute la région auriculaire, tuméfaction de la même région, des vertiges, une forte fièvre, des vomissements, sans qu'elle se souvienne d'une cause qui justifie ces phénomènes. La malade présente une légère parésie faciale du même côté, l'oreille gauche remplie dans le fond par une masse blanche, nacrée et brillante qui attirait aussitôt l'attention vers l'existence d'un vaste cholestéatome. Quelques-unes de ces masses étant une fois extraites au moyen de la petite cuiller, on procède à l'analyse. Le diagnostic ne se confirme pas, mais la nécessité d'une intervention chirurgicale s'impose et je l'indique à son maître le Dr Morcillo, lequel est contre l'anesthésie pour l'intervention parce que la malade, dit-il, est cardiaque.

Malgré cela, et avec l'assentiment du Dr Redondo, fort expert dans les questions d'anesthésie, on pratique l'opération nécessaire avec une complète et tranquille chloroformisation. On fit une opération semblable aux cas précédents, mais sans enlever la paroi postérieure du conduit, établissant un drainage parfait entre les deux cavités, extrayant des masses blanchâtres brillantes qui remplissaient la caisse et l'aditus. Tous les phénomènes alarmants qui compromettaient la vie de la malade cédant comme par enchantement, elle se trouve en voie de guérison (6 mars 1903), après deux mois qu'elle a été opérée (15 janvier 1903).

Analyse histologique. — Le morceau remis à l'analyse est constitué par le tissu conjonctif en partie embryonnaire dans les trames duquel on remarque des *foyers hémorragiques* d'une grande étendue qui désassocient les éléments conjontifs. Les petits morceaux, qui montrent à simple vue des massès blanchâtres, sont constitués par des produits de désagrégation cellulaire et des agglomérations purulentes, qui donnent l'apparence cholestérique à l'aspect macroscopique de la tumeur. On n'y voit pas de lames épithéliales ni de cholestérine.

Obs. IV. — Don Antonio Cebrero, âgé de quarante-six ans, militaire, résidant à Alcala de Henares, se présente à la consultation

Digitized by Google

publique accusant seulement de la surdité de l'oreille droite et se souvenant vaguement d'avoir eu de la suppuration dans cette oreille, avec une odeur très fétide. Un confrère lui ordonna des lavages à l'eau oxygénée qui firent cesser la suppuration, mais la surdité augmenta, au point que l'audition aérienne était la seule possible pour le diapason. Ayant examiné l'oreille, j'y trouvai un tympan de couleur rouge, déprimé dans sa portion inférieure jusqu'au manche du marteau et, dans sa portion supéro-postérieure, au-dessus de cet os, un bombement qui comprend la membrane flaccide présentant deux ou trois points mamelonnés et proéminents de couleur blanc-nacre, qui contrastent avec le rouge du reste de la membrane. En insufflant de l'air dans la caisse, l'audition augmente assez, mais disparaît peu après. Ayant extrait un morceau de ces produits blancs pour l'analyse, ils se reproduisirent au même endroit avec une intensité et une rapidité remarquables, le malade se trouvant aujourd'hui en traitement.

Analyse histologique. — Le morceau remis pour l'analyse est formé par deux sortes de tissus : l'un, plus abondant, formé par des leucocytes et de très rares éléments connectifs, embryonnaires, parmi lesquels on voit s'entre-croiser un fascicule connectif; l'autre, qui revêt le premier dans quelques endroits et qui est composé d'écailles épidermiques superposées hyalines sans noyau et très difficilement colorables.

Obs. V. — Lorsque je me croyais dépourvu de sujets d'observation et l'époque du Congrès avançant, on vint me présenter, le 16 mars dernier, un petit malade envoyé par le Dr Alfred Blanco, lequel malade, d'après ce qu'on me dit, avait été traité par moi deux ans auparavant, mais le traitement avait été abandonné parce que le malade résidait hors de Madrid. La mère raconte que son fils, nommé Joachini Fernandez de la Cancela, résidant aujourd'hui à Madrid, rue d'Arriaza, 7, âgé de huit ans, dont le père est mort tuberculeux, commença à souffrir de la suppuration de l'oreille à la suite de la rougeole, il y a cinq ans.

Peu après il présenta des attaques convulsives qui, se répétant à époques intermitentes, l'obligeaient à garder le lit pendant trois ou quatre jours au moment de l'attaque.

La mère continua à suivre mes prescriptions pendant une certaine période de temps, hors de Madrid, mais à deux ou trois

Digitized by Google

reprises différentes il se fit des poussées inflammatoires du côté de la région mastoïdienne, et à la suite de la dernière (il y a un an) il persista une ouverture fistuleuse avec des fongosités et un écoulement purulent. Pavillon séparé de la mastoïde. Par le conduit auditif externe il s'écoulait une abondante suppuration. On pouvait percevoir des masses fongueuses qui l'obstruaient et en remplissaient le fond.

Les données exposées étant suffisantes pour exiger une intervention rapide, celle-ci a eu lieu le 28 mars dernier avec l'estimable aide des Drs Fabregas, Prado et Dominguez, et en présence des confrères les Drs Moreno, Grau, Diez, Gongora, Gereda et Blanco.

L'incision rétro-auriculaire une fois faite, en comprenant l'orifice fistuleux, qui se trouvait à 2 centimètres derrière le sillon rétro-auriculaire, dans son tiers inférieur, on fait la dénudation du conduit, et suivant le procédé proposé par Zaufal (de Praga), je commence en pratiquant la trépanation de l'antre par l'ouverture fistuleuse dont la paroi cranienne extérieure était aussi fine qu'une feuille de papier. L'ouverture agrandie d'environ 12 millimètres de largeur sur 14 ou 15 de hauteur, on est surpris de rencontrer une masse blanc bleuâtre qui occupait toute la cavité antrale, de consistance pâteuse et d'aspect onctueux, avec des lames nacrées, superposées, le tout ayant le volume d'une cerise. La cavité formée était assez considérable, car l'antre mesurait environ 3 centimètres de profondeur sur 5 et demi ou 6 de hauteur, ayant gagné du côté du toit et de la paroi postérieure plutôt que du côté des cellules de la pointe. Toute cette ample cavité se trouvait tapissée par une membrane brillante nacrée blanc bleuâtre consistante, qui fut détachée avec la petite curette.

Le produit rencontré et l'affection de la caisse obligeaient à pratiquer l'opération, qui s'accomplit heureusement et se termina rapidement parce que toutes les parois de l'os se trouvant excessivement amincies, constituaient, par conséquent, un aditus si large, qu'il semblait être la continuation de l'antre ayant détruit une partie de la paroi postérieure du conduit.

Dans ces nouvelles parties explorées, on trouvait une masse égale à celle rencontrée dans l'antre et qui recouverte dans le conduit par des fongosités qui se trouvaient dans la partie externe et qui étaient celles que l'on voyait à première vue.

On ne trouva pas trace des osselets et, combinant le curettage avec l'irrigation, on laissa les trois cavités amplement ouvertes et débarrassées d'une membrane nacrée d'un blanc bleuâtre, très adhérente aux parois, qui les recouvrait entièrement.

Digitized by Google

Ayant reconnu le fond, et, une fois tout bien nettoyé, on cautérisa avec du chlorure de zinc au 10 o/o en laissant la plaie avec une ouverture rétro-auriculaire permanente, d'après la méthode de Kritschmam, de Magdebourg.

Depuis cette date, le malade continua à aller mieux sans perturbations d'aucune sorte, et le processus ne se reproduisant pas, je compte suturer deux mois après l'opération pour soigner par le conduit jusqu'à complète guérison.

Analyse histologique. — Les morceaux observés à simple vue présentent déjà un aspect différent : tandis que les uns sont de couleur rouge jaunâtre, consistants et compacts, d'autres sont blancs, brillants, écailleux et dilacérables; les premiers nous montrent comment, dans des cas antérieurs, un tissu inflammatoire ne présente aucune apparence cholestérique; les seconds sont polymorphes, car leur structure est variable. Dans certaines parties ils sont formés par des lamelles polygonales et sans noyau, superposées, mais pas imbriqués concentriquement en forme de globes, mais constituant des formations stratifiées. On ne remarque dans aucune, ni noyau ni structure d'aucun genre, leur aspect est hyalin et elles se fragmentent avec facilité. Dans d'autres parties, on trouve des agglomérations granulo-graisseuses et des masses caséo-purulentes. L'examen a relevé la présence d'un peu de cristaux de cholestérine.

Il n'est pas possible de connaître la disposition réciproque de tous ces éléments qui arrivent en petits morceaux à l'observation histologique. Si de ce qui a été supposé nous essayons de tirer quelques déductions anatomo-pathologiques, il faut que nous fixions d'abord l'idée que se font du cholestéatome les otologistes et les anatomo-pathologistes. Faisant abstraction des masses caséo-purulentes et dégénérées de différente nature que l'on a prises pour des cholestéatomes, il reste encore des formations distinctes qui figurent comme telles dans des livres et des revues.

Digitized by Google

Les unes seraient constituées par l'hyperplasie de l'épiderme sur une surface enflammée et formées par des lamelles superposées, blanchâtres, nacrées, constituées à leur tour par des cellules aplanies, polygonales, sans noyau, en tout semblables aux formations que revêtent certains cas de phtiasis. Ces écailles épithéliales s'agrégeraient aux masses degénérées situées d'ordinaire au centre des masses perlées qui constituent la tumeur, et dans lesquelles on a trouvé même des microbes et bien souvent de la graisse et des cristaux de cholestérine. Les formations peuvent-elles oui ou non adopter la disposition perlée par imbrication concentrique des lamelles épithéliales? Les partisans de l'autre conception considèrent le cholestéatome comme un endothélium perlé sans mélange de masses caséeuses dégénératives, dont les cellules ont dégénéré ou sécrété de la cholestérine qui se révèle dans l'épaisseur de ses éléments. Tel est le cholestéatome ou l'endothélium cholestérique typique.

Maintenant si nous examinons ces cas, on remarque sans peine que le premier et le cinquième appartiennent à cette classe de cholestéatomes formés de lamelles épithéliales, avec base inflammatoire et des détritus de polydégénération au groupe duquel doivent appartenir la plupart des cholestéatomes décrits dans l'oreille moyenne.

On n'y remarque pas l'origine endothéliale claire, la dégénération cholestérique endothéliale, mais un mélange de prolifération inflammatoire et de formation hyperplasique de lamelles, probablement plus épidermiques qu'endothéliales. Dans les autres cas, il s'agit de simples états inflammatoires de la caisse.

La clinique ne procure pas d'éléments qui nous servent de moyen sûr pour leur investigation précédente, car, le cholestéatome se trouvant souvent renfermé dans la cavité antrale, il n'est pas possible de le reconnaître jusqu'à ce que les symptômes qui ne leur sont point spéciaux nous surprennent par leur apparition au moment de l'opération.

Digitized by Google

Le diagnostic par l'inspection tympanique induit parfois en erreur, comme chez notre cinquième malade, chez qui la dite membrane se trouvait couverte par des fongosités, et chez qui le lavage avec la sonde de Hartmann ne ramenait aucun produit, contrairement à ce qui a lieu ordinairement et contribue à rendre le diagnostic positif.

L'odeur n'est pas non plus un signe certain dans le processus dont il s'agit, comme non plus la petite perforation qui siège dans la membrane flaccide.

Nous pouvons le penser réellement quand il existera un processus suppuré ancien avec ou sans fistule mastoïdienne, odeur *sui generis*, compression au côté correspondant du crâne, vestiges ou paralysie faciale, etc., mais nous ne pourrons jamais l'affirmer *a priori*.

Le traitement devra certainement se trouver en rapport avec l'intensité de l'affection et avec la pathologie du processus, car si dans le plus grand nombre de cas, le cholestéatome est la conséquence d'une suppuration de l'oreille, il contribue à son tour à l'entretenir et il faudra en arrêter le foyer suppuratif par tous les moyens.

Le naso-pharynx peut nous révéler la présence de végétations adénoïdes que l'on tâchera de supprimer.

Quand il existe une perforation tympanique, comme nous le voyons chez le quatrième malade, la première indication qui s'impose est d'évacuer les masses agglomérées pour lesquelles il n'y a rien d'aussi utile que la sonde d'Hartmann, qui nous permet de faire arriver le liquide dans toutes les anfractuosités de la région, modifiant ensuite les parois avec du chlorure de zinc à 10 o/o.

Puis, continuant avec des pulvérisations iodoformées et des tampons de gaze, on détermine parfois la guérison absolue.

Si, malgré cela, c'était insuffisant, nous irions jusqu'à l'extraction du marteau et de l'enclume, proposée par Selivrate, lesquels sont souvent affectés d'ostéite fongueuse.

Digitized by Google

Et, enfin, les lésions étant plus avancées, nous pousserions l'intervention jusqu'à l'ouverture étendue des cavités de l'oreille moyenne sans compter sur l'étendue de cette intervention pour une phlébite du sinus ou un abcès cérébral compliquant la situation.

L'intervention mastoïdienne est délicate, mais relativement peu dangereuse; car, bien que les statistiques de Selivrate donnent 20 o/o de mortalité, celles de Brun et de Juissat 17 o/o et celles de Moure 4 o/o, il faut considérer que, dans ces occasions, l'intervention eut lieu dans une situation fort grave.

Plusieurs procédés se sont suivis pour l'extraction du cholestéatome par l'ouverture de l'antre. Les uns suivent le procédé de Schwartze, les autres soulèvent la paroi postérieure du conduit d'après le procédé de Ruster Bergam, qui ne diffère du premier que parce qu'il fait une section plus large de la paroi externe de l'attique.

Les deux procédés qui réunissent sûrement les meilleures conditions pour obtenir une large ouverture des cavités de l'oreille sont celui de Zaufal et celui de Stake. Le premier va de l'antre vers la caisse en se guidant par le trajet fistuleux et soulevant avec les pinces de Lüer la face externe et le rebord aminci de l'os.

Le second, duquel Beinchar et d'autres sont partisans, commence en découvrant par derrière et intérieurement le conduit jusqu'au tympan: il a enlevé celui-ci en faisant sauter aussitôt le mur de la logette et plaçant immédiatement le protecteur dans l'aditus il enlève à petits coups de ciseau la paroi externe. Nous ferons l'éloge de l'un et de l'autre d'après les circonstances, car, de même que pour le premier cas le procédé de Stake était indiqué, celui de Zaufal (de Praga) s'imposait.

En 1894, au Congrès d'otologie de Berlin, Beinchar se déclara partisan de l'ouverture permanente post-opératoire soit par l'introduction dans la tête d'une lame d'après le pro-

Digitized by Google

cédé de Schwarze, soit par la transplantation cutanée de Thierch : Gruber émit une opinion contraire dans la même séance.

Jansen, Bresman et d'autres sont de l'opinion de Beinchar; Hamberg croit qu'on peut l'éviter dans le plus grand nombre des cas.

Politzer ferme les petites ouvertures et il ouvre les grandes.

Urbantschitsch s'oppose à la fistule permanente, ainsi que Moure qui ne la croit pas non plus nécessaire.

Moi je pense que l'observation de la surface sanglante devient indispensable, car bien que la tumeur ne se reproduise pas, l'ostéite condensante consécutive à la présence de ces productions dans leur voisinage peut déterminer des processus destructifs dans l'os. Contrairement à Zaufal, qui emploie le thermocautère, je préfère le chlorure de zinc pour l'os, et l'acide chromique pour les fongosités.

Les soins consécutifs doivent être soumis à une antisepsie exagérée et une surveillance constante en pratiquant les pansements les plus secs possible, car, d'après les travaux de Georges, de Moure, ce procédé abrège de beaucoup la cicatrisation.

Conclusions. — 1° Au point de vue de l'anatomie pathologique, on a étudié jusqu'à présent dans l'oreille moyenne deux sortes de formations sous le nom de cholestéatome. Les unes constituées par des masses de détritus granulo-graisseux et purulents avec quelques écailles d'épithélium kératinisé et des cristaux de cholestérine; les autres réellement formées par des nodules imbriquées concentriquement de même que les bulbes d'oignon, nodules constitués à leur tour micrographiquement par de grandes cellules endothéliales plates et de forme polygonale qui montrent à peine de la chromatine nucléaire et dont la masse contient une grande quantité de cholestérine.

2° La plupart des cholestéatomes décrits autrefois et main-

Digitized by Google

tenant appartiennent au premier groupe de la première conclusion. Ces masses, qu'on peut appeler des cholestéatomatoses et qu'il vaudrait mieux appeler purulentes, dégénérées, épidermoïdales, etc., selon leur constitution et leur origine, n'appartiennent pas aux vrais cholestéatomes et doivent se distinguer de ceux-ci à l'avenir afin de ne pas tomber dans des confusions.

3° On ne doit pas non plus considérer comme des cholestéatomes les masses constituées par des polystratifications de cellules épithéliales kératinisées qui se développent à la suite de poussées généralement inflammatoires qui ont agi sur la caisse et la membrane et qui constitueront des formations cornées ou kératiniques, jamais de vrais cholestéatomes.

4° Le cholestéatome doit se considérer comme un endothélium perlé ou non, dont les cellules se sont chargées de cholestérine par secrétion ou par dégénérescence de leur masse plotoplasmatique.

5° Les causes d'erreur une fois distinguées dans les conclusions antérieures, et en vertu de la conception du cholestéatome exposée plus haut, nous devons tenir pour de véritables cholestéatomes de l'oreille moyenne uniquement ceux qui sont constitués par des cellules endothéliales et superposées, formant des globes dans certaines occasions et dont quelques-unes montrent à peine de la chromatine nucléaire et dont le protoplasma est chargé d'une grande quantité de cholestérine, c'est-à-dire les formations comprises dans le second groupe de la première conclusion.

6° La presque totalité des cholestéatomes de l'oreille décrits dans les livres et les revues appartiennent au premier groupe de la première conclusion et à ceux compris dans la troisième. Il n'y a pas de difficulté à admettre que l'oreille moyenne présentant en certains points des revêtements endothéliaux, il soit possible, quoique rare, d'y rencontrer le cholestéatome.

7° La découverte clinique de formations cholestéatomateuses dans l'oreille moyenne doit être suivie d'un examen

Digitized by Google

anatomo-pathologique minutieux pour déterminer la nature des masses trouvées. On en arrivera ainsi seulement à un accord entre la clinique et l'anatomie pathologique et on cessera de regarder comme des cholestéatomes des masses d'apparence clinique cholestérique et qui, en réalité, au point de vue anatomo-pathologique, sont distinctes.

8° Les néoformations comprises dans la troisième conclusion sont malignes dès que l'on trouve un processus de raréfaction capable de produire la perforation et les troubles consécutifs.

9° Les interventions doivent être aussi étendues qu'il sera nécessaire jusqu'à l'extinction du processus, etc.

10° Dans le cas où il serait nécessaire de faire une large ouverture de la cavité attico-antrale, il faut la faire permanente pendant une période proportionnelle à la grandeur de la néoplasie pour en surveiller la reproduction.

BIBLIOGRAPHIE

Diagnostic des maladies des yeux, des oreilles et des voies respiratoires supérieures, considérées surtout dans leurs rapports avec le service militaire, par les Drs Chavasse et Toubert.

Le titre de l'ouvrage en indique nettement le but, qui est de faciliter aux médecins militaires le diagnostic des maladies de l'oreille et des voies respiratoires supérieures, et de leur permettre de tirer d'un cas donné les conclusions qu'il comporte au point de vue de la situation militaire du sujet. (Nous n'avons en vue ici que la partie qui nous intéresse plus spécialement.)

C'est avant tout un livre de technique et de séméiologie générale; on s'est attaché moins à nous donner une description détaillée des formes nosologiques et de toute la pathologie qu'à nous esquisser à grands traits les différents points de diagnostic, tels qu'ils se présentent dans la

Digitized by Google

succession des examens, plans par plans et étages par étages; ainsi, au lieu de nous décrire les otites non perforatives, perforatives aiguës, perforatives chroniques, on nous décrit les tympans enflammés non suppurants, les tympans suppurants et les tympans perforés, et nous avons à rechercher ce qui en revient à telle ou telle otite.

La description de la laryngite tuberculeuse se poursuit à travers les chapitres ulcérations de l'orifice supérieur, œdèmes des bandes ventriculaires, ulcérations des cordes vocales, etc.

Ces livres de symptomatologie pure sont peut-être de bons livres de répétition ou de recherche pour le praticien au courant, mais nous doutons fort qu'ils plaisent aux étudiants et aux commençants, qui demandent non pas tant de détails épars de-ci de-là, mais des vues d'ensemble. Il est vrai que celui-ci s'adresse à des médecins ayant déjà suivi la clinique spéciale du Val-de-Grâce, donc en possession des notions préliminaires indispensables.

Les conditions relatives au service militaire sont indiquées à propos de chaque groupe d'affections; un appendice spécial leur est consacré à la fin; la simulation du mutisme, du bégaiement, de l'aphonie, de la surdité sont traitées à part et sont à relire. Tout ce qui intéresse la médecine militaire est exposé en détail; c'est ainsi que l'obstruction nasale, l'examen fonctionnel de l'audition, etc., sont plus favorisés que, par exemple, les complications endocraniennes des otites chroniques, plutôt rares au régiment.

Aucune considération théorique ou de science pure; les notions d'anatomie et de physiologie limitées à celles qui comportent une application directe; des figures peu nombreuses et plutôt schématiques, faites surtout en vue d'une compréhension plus facile du texte; peu d'instruments spéciaux, le médecin militaire n'en ayant pas beaucoup à sa disposition; par contre, des détails de technique en masse, et une étude des plus complètes et des plus consciencieuses des symptômes.

La forme de l'ouvrage ne se prêtait pas aux indications bibliographiques, qui sont presque nulles; mais les auteurs

Digitized by Google

sont au courant de tout ce qui s'est publié jusqu'à ce jour. Beaucoup de tableaux d'examens ou de diagnostic; des modèles de feuilles à examen.

De très bons chapitres sur le retentissement à distance que peuvent avoir les lésions des voies respiratoires supérieures, et même celles des oreilles, puis sur les liens étiologiques qui rattachent ces affections aux maladies générales, aux maladies des organes éloignés, aux troubles de la nutrition, aux influences professionnelles, aux intoxications.

La partie thérapeutique manque complètement, et c'est peut-être un tort, le traitement nous mettant souvent sur la voie du diagnostic.

En somme, excellent et très complet (400 pages) traité de diagnostic à consulter par le médecin militaire, n'était le plan général de l'ouvrage, qui en rend la lecture peut-être un peu fatigante. (Octave Doin, éditeur.) Dr Bertemes.

ANALYSES DE THÈSES

Contribution à l'étude anatomo-clinique des tumeurs de l'ethmoïde et en particulier de leurs complications oculo-orbitaires, par le Dr Desourteaux.

Dans son travail inaugural, le Dr Desourteaux expose d'abord l'anatomie chirurgicale des cellules ethmoïdales qu'il divise, avec le Dr Mouret, en : segment antérieur du labyrinthe ethmoïdal, comprenant la bulle ethmoïdale, la cellule rétro-infundibulaire, le groupe de l'infundibulum et le groupe ethmoïdo-unguéal. Le segment postérieur, ou labyrinthe ethmoïdal postérieur, comprend les cellules qui correspondent aux troisième et quatrième méats.

Vient ensuite une étude des rapports anatomiques des cellules ethmoïdales et la topographie de l'ethmoïde dans le massif facial.

Comme complément à cet exposé anatomique, l'auteur décrit les voies de pénétration vers l'ethmoïde, qu'il divise en voies naturelles ou intra-nasales, voies maxillaire, orbitaire, frontale et naso-juguale ou paranasale.

Digitized by Google

Après avoir rapporté ensuite une série d'observations puisées dans la littérature médicale, et même quelques-unes inédites, l'auteur expose, dans le troisième chapitre, l'étude clinique et l'évolution des tumeurs primitives de l'ethmoïde.

Il termine son travail par le diagnostic des diverses néoplasies atteignant cette région, les indications opératoires et le traitement. A ce propos, il se rallie, pour les tumeurs nettement ethmoïdales, au procédé de Moure, qui a réglé d'une manière précise l'intervention qu'il convient de faire sur cette région pour attaquer l'ethmoïde de face et l'enlever tout entier si c'est nécessaire. (Thèse de Bordeaux, 1903.)

Le polype saignant de la cloison nasale, par le Dr Blouet.

Après avoir fait l'anatomie et l'histologie normales de la cloison nasale, l'auteur passe à l'étude clinique des angiofibro-myxomes de la cloison, sortes de petites tumeurs bien pédiculées, dont le siège habituel est la partie antérieure du septum nasal, et qui méritent le nom de polypes saignants, à cause des hémorragies fréquentes qu'elles déterminent. Les symptômes varieront suivant le volume de la tumeur, qui se présente généralement comme une petite masse arrondie, lisse, rougeâtre ou bleuâtre, pédiculée et siégeant sur le septum, à l'émergence de l'artère de la cloison, saignant abondamment au plus léger attouchement. Le diagnostic sera fait avec le granulome, les polypes muqueux, les exostoses, les ostéomes, les enchondromes, les adénomes, les papillomes, les tumeurs malignes, la tuberculose et la syphilis; il sera surtout important de distinguer ce pseudo-angiome des angiomes vrais des fosses nasales. Du diagnostic découlera le traitement, qui consistera en l'ablation de la tumeur à l'anse froide suivie de cautérisation profonde du point d'implantation. Malgré bien des précautions, l'hémorragie post-opératoire peut être notable.

Les polypes saignants peuvent s'implanter sur divers points de la cloison, mais le point d'élection est le septum. Le traumatisme, ainsi que toutes les causes d'irritation, ont une influence qu'il convient cependant de ne pas trop

Digitized by Google

exagérer. Ces tumeurs se rencontrent surtout chez les femmes et apparaissent surtout à l'époque de la puberté, pendant la grossesse, la ménopause, mais l'auteur avoue ne connaître aucune étiologie spécifique.

Suivent huit observations où l'intervention opératoire fut toujours couronnée de succès. Après une description détaillée des caractères microscopiques des polypes saignants de la cloison, l'auteur essaye d'en tirer des conclusions au point de vue de la pathogénie.

La cloison serait soumise à une triple influence locale, irritative et circulatoire éminemment favorable au développement de ces faux angiomes de nature conjonctive, siège d'une néoformation vasculaire très intense. Aussi, l'auteur serait-il d'avis de leur donner le nom d'angio-fibromyxomes, qui aurait l'avantage de rappeler leur origine probable et leur structure histologique constante. (Thèse de Paris, n° 520, 17 juillet 1902.) Dr Mercier Bellevue.

REVUE GÉNÉRALE ET ANALYSES

BOUCHE ET PHARYNX BUCCAL

Un cas de gingivite gonococcique *(Case of gonorrhoeal gingivitis)*, par le Dr Sydney Vines.

Le 22 mars 1902, le malade venait consulter pour un écoulement blennorragique.

Le 10 avril, il revient, se plaignant beaucoup de la bouche. Les gencives sont rouges, gonflées, sanieuses, la salivation abondante. Le malade nie catégoriquement avoir pris un médicament quelconque à l'intérieur.

Le 20 avril, son état a empiré; le visage est enflé, les joues tombantes; la salive s'écoule incessamment de la commissures des lèvres. Toutes les dents sont ébranlées et baignent dans du pus. Le malade a des vomissements fréquents; il ne peut ni boire ni manger. L'état général est misérable.

L'examen bactériologique du pus des gencives révèle la présence de nombreux gonocoques.

Digitized by Google

On soumet le malade aux lavages de permanganate de potasse. Guérison.

L'auteur insiste sur la ténacité de la gingivite gonococcique. (*British med. Journ.*, 21 fév. 1903.)

Dr Dieu.

Tumeur de la base de la langue (thyroïde) chez une femme de vingt ans; extirpation par la voie transhyoïdienne; guérison, par MM. Gaudier et Chevalier, de Lille.

Jeune fille de vingt ans, présentant, à la base de la langue, une tumeur médiane du volume d'une grosse châtaigne. Cette tumeur n'est pas mobile, présente une consistance élastique. Pas de fluctuation.

Diagnostic : Goitre lingual.

Opération par la voie transhyoïdienne. Section de l'os hyoïde sur la ligne médiane, écartement des deux fragments, du mylo-hyoïdien et des génio-glosses. Ablation de la tumeur, que l'on n'enlève pas tout entière, étant donnée l'absence de thyroïde cervicale, par crainte de myxœdème. Réunion par première intention. L'examen histologique, fait par le professeur Curtis, montra qu'il s'agissait d'une thyroïde. (*Presse oto-laryngol. belge*, 1903, p. 28.)

Dr Kaufmann.

NEZ ET PHARYNX NASAL

Volumineuse tumeur ulcérée du nez, par M. Mouriquand.

Malade de Poncet porteur, sur l'auvent nasal, d'une masse champignonnante du volume d'une grosse mandarine. Elle forme une sorte de capuchon remontant en haut jusqu'aux os propres, descendant au-dessous de la lèvre supérieure. C'est probablement un épithélioma sébacé éléphantiasique. (*Lyon méd.*, n° 14, 1903, p. 561.) Dr Kaufmann.

Deux tumeurs du nez, par M. Béco, de Liège.

1° Polype muqueux avec télangectiasie considérable du vestibule, sur la face interne de l'aile du nez. Volume d'une cerise un peu aplatie.

2° Demoiselle de cinquante ans. En 1899, hémorragies abondantes et répétées, qui se renouvellent en 1900. En

Digitized by Google

décembre 1901, l'auteur voit la malade pour la première fois. La narine gauche est totalement obstruée par une tumeur qui affleure le vestibule. Le cavum est occupé par une masse dure et lisse du volume d'un petit œuf. Extraction de la tumeur par rhinotomie médiane. On enlève toute la masse de la narine et du cavum. Avec la curette, on effondre les cellules ethmoïdales. Il reste une large cavité, que l'on tamponne avec de la gaze iodoformée. Guérison au bout de quinze jours. L'examen histologique a démontré qu'il s'agissait « d'une tumeur maligne du type alvéolaire affectant la variété du cylindrome ». En septembre 1902, il se produisit de l'exophtalmie à gauche. Mort dans le coma. La récidive a dû se faire du côté de la cavité cranienne. (*Presse oto-laryngol. belge*, 1903, p. 86.) Dr KAUFMANN.

Cancroïde du nez; rhinoplastie d'après la méthode indienne modifiée, par M. DUROUX.

Malade opéré par Tixier le 13 janvier 1903. Après ablation de la tumeur, dissection d'un lambeau frontal latéral droit. Le manche de la raquette se dirigeait en bas et à gauche de la racine du nez. Le pédicule est donc horizontal au lieu d'être vertical, d'où diminution de la torsion et conservation de l'artère frontale interne. Résultat parfait. (*Lyon méd.*, n° 14, 1903, p. 562.) Dr KAUFMANN.

LARYNX ET TRACHÉE

Le traitement de la tuberculose du larynx *(Die Behandlung der Kehlkopftuberculose)*, par le Dr KRONENBERG.

L'article traite surtout des cas bénins et de moyenne gravité, et de leur traitement opératoire, au sujet duquel l'auteur se garde, d'ailleurs, d'une appréciation trop enthousiaste. Aussi, n'intervient-il que si l'état général est bon et qu'une ablation complète de tout le tissu malade est sinon certaine, du moins probable; autrement, il se contente d'un traitement local peu intensif. Pour peu cependant qu'il y ait des symptômes de dyspnée et de dysphagie ou qu'il se présente des fongosités qui gênent l'application des différents topiques médicamenteux, il enlève tout ce qui est nécessaire.

Digitized by Google

De tous les caustiques prônés dans ces derniers temps, il ne lui semble pas qu'il y en ait un seul qui puisse être considéré comme un spécifique contre la tuberculose laryngée; jusqu'ici, le cautère galvanique lui a donné les meilleurs résultats, surtout pour les ulcérations de la paroi postérieure. Il faut se garder d'un traitement trop énergique de la forme infiltrée, de peur de provoquer des ulcérations.

La laryngo-fissure n'est qu'une voie d'exception, et, pour la grande majorité des cas, la voie buccale est la seule qui puisse entrer en ligne de compte. Dans toute phtisie du larynx, nous devons avant tout chercher à activer la guérison spontanée par un traitement général bien compris, une diète appropriée et l'entraînement physique tel qu'on le pratique dans les sanatoria. (*Münch. med. Wochens.*, 14 et 21 avril 1903.)

Dr Bertemes.

Myxome de l'amygdale palatine; fibrome volumineux du larynx; extraction par les voies naturelles, par M. Rousseaux.

1° Polype de l'amygdale gauche ayant la forme et les dimensions d'une grande fève. Pédicule court et filiforme la reliant à l'extrémité supérieure de l'amygdale.

L'examen histologique, fait par Trétrôp (d'Anvers), démontra qu'il s'agissait d'un myxome.

2° Fibrome sessile, ayant 35 millimètres de long, inséré par sa grosse extrémité au niveau de la commissure antérieure, 1 millimètre au-dessus de la corde vocale droite.

Laryngite, aphonie, dysphonie, dyspnée allant jusqu'à de véritables accès de suffocation. L'extraction a été faite au moyen d'un serre-nœud. (*Presse oto-laryngol. belge*, 1903, p. 84.)

Dr Kaufmann.

OREILLES

Contribution à l'étude des cellulites mastoïdiennes aberrantes, par M. de Stella.

1° Homme de soixante-cinq ans, atteint de mastoïdite. On pratique l'opération. La mastoïde ne forme qu'une vaste cellule. Au bout de quatre jours, la température s'étant élevée à 40 degrés, on enlève les parties malades et l'on trouve une cellule en pleine suppuration. La table interne de l'os

Digitized by Google

était perforée et les méninges infectées. Mort de lepto-méningite dix jours après la deuxième intervention.

2° Jeune homme de vingt-deux ans, atteint d'otorrhée gauche datant de six mois. Mastoïdite. Point très douloureux à la limite de l'occipital avec le temporal. Diagnostic de cellulite aberrante. Après un Stacke classique, l'auteur va à la recherche de la cellule postérieure par une longue incision d'avant en arrière, qui rejoint perpendiculairement la première. A l'extrême limite de l'écaille du temporal, il trouve un point de la table osseuse externe malade. Vaste cellule remplie de pus. Abcès extra-dural. Guérison au bout de deux mois.

La localisation de la douleur, la tuméfaction locale sont des signes importants. (*Presse oto-laryngol. belge*, 1903, p. 89.)

Dr KAUFMANN.

Points identiques des deux labyrinthes, par M. GELLÉ.

Si l'on fait passer un courant électrique, l'électrode positive sur une oreille, la négative sur la mastoïde opposée, il y a rotation de la face du côté positif. S'il y a lésion de l'oreille, la déviation se fait du côté de l'oreille lésée. Il existe donc, dans chaque labyrinthe, des parties distinctes par leur réaction réflexe, et opposées par leurs effets moteurs.

Par conséquent on trouve, dans les oreilles internes, des points identiques, provoquant des effets simultanés, l'association motrice et les mouvements de direction voulue ou non. Il en serait ici comme pour les rétines. Ces points identiques donneraient l'interprétation des divers vertiges de Ménière. (Soc. de biol., *in Progrès méd.*, n° 16, 1903, p. 296.)

Dr KAUFMANN.

VARIA

Corps étranger de l'œsophage (tisonnier); extraction par la bouche, par le Dr CHEVAL.

Malade atteinte de folie puerpérale qui avait avalé un tisonnier long de 30 centimètres. Le crochet, qui avait 5 centimètres, était resté engagé entre les deux cordes

Digitized by Google

vocales, la partie convexe arrêtée par le châton du cricoïde et le repli aryténoïdien.

Malade mise en position de Rose, la tête en extension forcée. Le crochet put être saisi et le tisonnier extrait de l'œsophage. (*Presse oto-laryngol. belge*, 1903, p. 94.)

Dr KAUFMANN.

Corps étrangers de l'oreille et du nez s'accompagnant de troubles constitutionnels *(Foreign bodies in the ear and nose with constitutional symptoms)*, par le Dr GOODBRED.

Les corps étrangers peuvent être divisés en corps étrangers animés et en corps étrangers inanimés.

Dans le nez, on a le plus souvent affaire à des corps étrangers inanimés : cailloux, perles, grains de café.

Les corps étrangers de l'oreille sont peut-être plus fréquents, surtout les corps étrangers animés.

Pour les enlever, l'injection est le mode le plus sûr, et si l'injection n'a pas été suivie de succès, l'extraction à la pince s'impose une fois que les phénomènes inflammatoires ont disparu.

Ces corps étrangers du nez et de l'oreille s'accompagnent fréquemment de troubles généraux.

L'auteur cite plusieurs faits à l'appui de son dire.

Une première observation a trait à un enfant de dix-huit mois, présentant tous les signes d'une fièvre typhoïde et chez laquelle il trouva dans la narine gauche un pois gonflé et décomposé.

L'auteur fut appelé une troisième fois pour un érysipèle de la face chez un enfant de neuf mois. Le point de départ était une graine introduite dans l'oreille qui avait irrité le conduit.

Trois dernières observations ont trait à des phénomènes nerveux et fétides consécutifs à l'introduction dans le nez ou l'oreille de graines diverses. (*Virginia med. semi-monthly*, 8 mai 1903.)

Dr DIEU.

Le Gérant : R. CHAIGNEAU.

Bordeaux. — Impr. G. GOUNOUILHOU, rue Guiraude, 11.

Digitized by Google

24e ANNÉE. N° 34. 22 AOUT 1903.

REVUE HEBDOMADAIRE
DE
LARYNGOLOGIE, D'OTOLOGIE
ET DE RHINOLOGIE

SUR LES RAPPORTS DE L'OREILLE AVEC LA ZONE NASO-SEXUELLE DE LA FEMME[1]

Par le Dr **Alfred HEIMAN fils**, de Varsovie.

Guillaume Fliess, dans son livre publié en 1897[2] sous le titre *Rapports du nez avec les organes sexuels de la femme,* a remarqué que d'ordinaire, pendant la menstruation, il y a gonflement de l'un ou des deux cornets inférieurs du nez, ainsi que de l'un ou des deux tubercules de la cloison. Pendant cette période, ces régions deviennent sensibles ainsi qu'on peut le constater au toucher; en outre, elles saignent facilement et souvent même avec abondance. On y trouve des corps caverneux comme dans le clitoris et ce sont eux qui gonflent. Il arrive aussi que le cornet moyen gonfle aussi. A ces parties, qui deviennent turgescentes pendant la menstruation, Fliess a donné le nom de « points sexuels du nez ». Or, Fliess a commencé à anesthésier ces points avec une solution de cocaïne (20 o/o), quand les douleurs se produisaient pendant la menstruation, et il fut démontré que si la dysménorrhée dépendait du nez, les douleurs cessaient complètement dans tous les cas de ce genre, tandis que lorsque la cause était autre, l'emploi de la cocaïne ne donnait aucun résultat. Fliess a dénommé ces deux faits, le premier « l'essai positif

1. Travail reçu le 25 juin 1903;
2. Les premières observations de Fliess datent de 1893.

Digitized by Google

de la cocaïnisation », et le second « l'essai négatif ». Pour obtenir un résultat complet, après la cocaïnisation, il cautérisait encore les endroits sensibles avec de l'acide trichloracétique ou avec le galvanocautère. En procédant à ces expériences, il fit une observation : c'est que lors de la cocaïnisation du tubercule droit la douleur cessait ordinairement dans les reins du côté gauche et *vice versa;* il en était de même pour les douleurs abdominales, quand on anesthésiait les cornets inférieurs.

Sous cette forme de dysménorrhée nasale, Fliess comprenait toutes les « névroses » parce que, d'après lui, anatomiquement, les corps caverneux reçoivent des fibres nerveuses du nerf sympathique avec participation du ganglion sphéno-palatin et du nerf grand pétreux profond.

Les opinions sont partagées dans cette question anatomique. Si Fliess considère comme conducteur principal le nerf grand pétreux profond, les autres admettent que le rôle prépondérant appartient au nerf olfactif.

Dans ces derniers temps, G. Trautmann[1] tâcha de résoudre cette question. Il a démontré que, anatomiquement, le nez et les organes sexuels de la femme sont reliés : 1° par le nerf trijumeau et par le nerf grand pétreux profond qui adhère directement au ganglion carotidien du nerf sympathique; 2° par le nerf olfactif. De plus, ces deux régions communiquent encore par trois autres voies : *a)* par les fibres du nerf olfactif, qui vont à la moelle épinière et de là s'anastomosent avec le nerf sympathique; *b)* par anastomose du nerf olfactif avec le nerf sympathique dans la moelle allongée au centre angioneurotique; *c)* par anastomose du nerf olfactif avec le nerf trijumeau, qui se ramifie de nouveau avec le nerf sympathique. Il faut encore ajouter que la région olfactive s'étend sur le cornet supérieur, méat nasal supérieur et moitié de la surface du cornet moyen, c'est-à-dire jusqu'à la région

1. *Monats. f. Ohrenheilk.*, n° 4, 1903.

Digitized by Google

des tubercules de la cloison qui se trouvent entre les deux cornets moyens.

S'appuyant sur ce fait, Trautmann en conclut que les « points sexuels du nez » peuvent communiquer avec le nerf trijumeau ou avec le nerf olfactif ou même avec tous les deux, ce qui nous fait comprendre la communication avec le nerf sympathique.

D'après Trautmann, ces points sexuels existent non seulement dans le nez, mais il est probable qu'on peut aussi en trouver dans d'autres régions sur la peau; peut-être même dans le nez y en a-t-il plus que Fliess le suppose, toutefois cette question n'a pas encore été suffisamment étudiée.

Beaucoup d'auteurs qui se sont occupés de ces rapports du nez avec les organes sexuels de la femme sont d'accord pour admettre que les observations de Fliess ne sont pas dénuées d'importance. En effet, les troubles ressentis pendant la menstruation peuvent être, dans beaucoup de cas, supprimés par le traitement qu'il emploie.

Une pareille relation peut avoir lieu non seulement entre le nez et les organes sexuels de la femme, mais aussi entre ces derniers et l'oreille, c'est Haug[1] qui l'a remarqué et au mois de janvier dernier il présentait à la Société oto-laryngologique de Munich quelques cas de ce genre.

Les malades se plaignaient d'un mal d'oreille terrible qu'on ne pouvait s'expliquer en aucune façon, car l'oreille ne présentait aucun trouble et les causes que nous avons habitude de rencontrer, telles que carie des dents, rhumatisme, etc., n'ont pu être constatées. Bien entendu, tous les remèdes internes et externes furent appliqués sans résultat. Enfin une malade fit remarquer à Haug que ces douleurs se produisaient chez elle pendant la menstruation. Haug, à cette remarque, se mit à examiner le nez et constata que la muqueuse des cornets inférieurs était très gonflée et sensible au

1. *Monats. f. Ohrenheilk.*, n° 3, 1903.

Digitized by Google

toucher : les tubercules étaient hyperémiés. En dehors des époques de la menstruation, de pareils troubles ne purent être constatés. Haug appliqua la thérapie indiquée par Fliess, c'est-à-dire l'insensibilisation des cornets inférieurs du nez avec une solution de 20 o/o de cocaïne suivie d'une cautérisation à l'acide trichloracétique et obtint des résultats complets, car les douleurs et les bourdonnements de l'oreille cessèrent. Mais Haug n'a point remarqué que les douleurs d'oreille se croisaient avec la maladie du nez, comme le veut Fliess. Il conseille (non pas dans le but de le contredire en aucune façon dans ses conclusions) d'examiner les deux motiés du nez, car souvent le mal d'oreille se trouve localisé du même côté que la lésion nasale.

Quand les observations de Haug furent connues, moi-même j'eus l'occasion de les confirmer. Mes observations se rapportent à quelques jeunes filles âgées de dix-huit à vingt-huit ans qui sont venues me consulter au sujet de fortes douleurs dans une oreille ou dans les deux. Dans tous ces cas, je ne pus constater des troubles pathologiques et pénétrer les causes de cette douleur : l'application des remèdes les plus divers restait sans effet. C'est une malade (comme dans le cas rapporté par Haug) qui me mit sur la bonne voie en me demandant si elle pouvait prendre sans inconvénient du salicylate de soude à l'intérieur pendant l'époque de ses règles. En la questionnant, j'appris que les douleurs d'oreille, qui, d'habitude, étaient peu intenses augmentaient, avant les époques et devenaient très fortes pendant la menstruation. J'examinai le nez, et ayant constaté du gonflement des deux cornets inférieurs, je les anesthésiai avec une solution de cocaïne à 20 o/o, et après une seule application, les douleurs semblèrent diminuer. Cette expérience fut recommencée plusieurs fois dans l'espace de dix jours et les douleurs cessèrent entièrement. Quelque temps après, elles apparurent de nouveau. Je conseillai alors à la malade de faire cautériser sa muqueuse du cornet infé-

Digitized by Google

rieur au galvanocautère. Elle consentit à cette petite opération, et, en effet, après la cautérisation, les douleurs de l'oreille gauche cessèrent sans retour, et elles diminuèrent dans l'oreille droite. Or, comme ces dernières augmentaient de temps à autre, la malade, quelque temps après, me proposa elle-même de lui cautériser le cornet inférieur droit : ce qui fut fait. Les douleurs de l'oreille disparurent, et, de plus, la malade constata la disparition des névralgies abdominales qui se produisaient souvent pendant la menstruation.

J'observai encore deux cas identiques où, après la cocaïnisation et la cautérisation des cornets inférieurs et des tubercules par l'acide trichloracétique, les douleurs d'oreille cessèrent complètement. Il me faut ajouter cependant que dans ces trois cas il se trouva que le gonflement de la muqueuse nasale correspondait au même côté que la douleur de l'oreille, c'est-à-dire que je n'ai pas remarqué, comme l'a dit Fliess, de douleurs croisées. De là on peut conclure que l'essai « positif de cocaïnisation » a la même valeur pour l'oreille que pour le nez, ce qui veut dire que si les douleurs d'oreille cèdent à la cocaïnisation du cornet inférieur et des tubercules de la cloison, nous nous trouvons en présence de troubles de la zone naso-sexuelle. Si nous obtenons un résultat négatif, il faut chercher les causes du mal autre part.

Je m'en suis convaincu en observant quelques cas de douleurs nerveuses de l'oreille ayant pour origine soit la carie des dents, soit une autre cause; constatant l'existence d'un gonflement des cornets inférieurs du nez, je les anesthésiai avec une solution de cocaïne à 20 o/o, et dans aucun de ces cas je n'obtins d'amélioration. C'est donc avec raison que Haug dit qu'il ne faut pas pour chaque cas particulier rechercher le rapport de la douleur de l'oreille avec la zone naso-sexuelle, car de cette manière on pourrait croire que le seul remède contre les douleurs et les bourdonnements d'oreille est l'application de la méthode de Fliess.

Digitized by Google

En tout cas, cependant, l'application de cette méthode a son importance pour le diagnostic, et il me semble que dans les faits douteux, sans que cela soit nuisible, on peut et il faut même recourir à la cocaïnisation. Ces quelques cas confirment les rapports qui existent entre l'oreille et la zone naso-sexuelle, d'autant plus qu'anatomiquement, cela s'explique par l'étude du ganglion nasal, du grand nerf pétreux profond, du ganglion carotidien, du nerf sympathique, du petit nerf pétreux profond et du nerf tympanique. La communication du sympathique avec les organes sexuels a été expliquée auparavant.

On comprend que tous ces cas ne concernent que les femmes, mais Haug, dans un but d'expérience, a fait la même expérience sur trois hommes. Chez deux d'entre eux, le résultat fut négatif; chez le troisième, il y eut amélioration : Haug suppose que, dans ce cas, c'est la suggestion qui avait agi, car ce sujet était neurasthénique au plus haut degré.

Si, en réalité, nous admettons de pareils « points sexuels » chez les hommes, alors, au point de vue anatomique, il n'y aurait pas de contradiction, puisque nous savons que le nerf sympathique chez les hommes a des rapports avec les organes sexuels par le plexus hypogastrique et par le plexus spermatique. Mais *a priori* cette supposition n'est pas admise.

SOCIÉTÉ DE LARYNGOLOGIE DE LONDRES

Séance du 9 janvier 1903.

Sir Felix Semon. — **Un cas d'ulcération de l'amygdale gauche avec adénopathie considérable aiguë des ganglions cervicaux des deux côtés du cou** *(Sequel to a case of ulceration of the left tonsil, with acute and considerable enlargement of numerous cervical lymphatic glands of both sides of the neck).*

Le cas qui a été présenté à la séance du 7 novembre 1902 nous offre cet exemple instructif, que toute ulcération d'amygdale chez

Digitized by Google

une personne âgée ne doit pas être considérée comme étant nécessairement de nature maligne. On peut voir maintenant que l'ulcération de l'amygdale gauche a complètement disparu ; la tonsille elle-même a diminué de volume; d'autre part, l'adénopathie cervicale a aussi considérablement diminué et, chose remarquable, sur le côté correspondant à l'amygdale malade bien plus que sur le côté opposé. Il est probable qu'il s'agissait, dans ce cas, d'une affection d'origine septique. Quoi qu'il en soit, l'hypothèse d'une tumeur maligne doit être d'ores et déjà complètement éliminée.

M. Watson Williams. — **Nouvelle pince coupante pour le sinus sphénoïdal** *(A new for sphenoidal sinus, cutting forceps).*

Après quelques remarques faites par MM. Dundas Grant et Bronner sur les avantages qu'offre cet instrument et les critiques formulées par Lack, C. Baber, Spencer et d'autres sur ses inconvénients, voire même ses dangers, le Dr Watson Williams dit, en réponse, qu'il admet que son instrument soit dangereux, en tant qu'est dangereuse toute opération sur le sinus sphénoïdal. Mais il faut se rappeler que les affections du sinus sphénoïdal sont aussi très dangereuses. Il n'emploie jamais la force pour pénétrer dans le sinus sphénoïdal et ne considère pas sa pince comme dangereuse pourvu qu'elle soit maniée avec douceur. Si l'on a à ouvrir le sinus sphénoïdal, il est plus facile et plus sûr de le faire dans un point situé au-dessous de l'orifice naturel du sinus. Jusqu'à présent il a employé le nouvel instrument avec des résultats très satisfaisants. Il n'est, en somme, qu'un perfectionnement de ceux dont il se servait jusqu'à présent dans le même but.

M. Adolph Bronner. — **Notes et dessins d'un cas d'ethmoïdite et de sinusite frontale suppurées après cure radicale pour des polypes du nez** *(Drawing and notes of a case of suppurative ethmoiditis and frontal sinusitis after radical operation for nasal polypes).*

A la section de laryngologie de l'Association médicale britannique (réunion de Manchester), l'auteur a soutenu la thèse que, selon lui, la soi-disant cure radicale pour des polypes du nez n'était pas exempte de dangers et qu'il en connaissait plusieurs cas qui avaient été suivis de méningite et de mort. Tenant ces renseignements de source privée, il n'avait ni le droit d'en communiquer les détails, ni l'autorisation de publier ces cas. Aujourd'hui, M. Bronner a le

Digitized by Google

triste privilège de pouvoir relater l'observation personnelle d'un cas analogue.

Miss K..., âgée de vingt ans, vient le consulter le 24 juillet 1900. Depuis plusieurs années son nez est complètement obstrué des deux côtés et il existe en même temps un écoulement purulent très abondant. Pas de douleurs ni gêne d'aucune sorte. Les deux fosses nasales sont entièrement remplies de polypes et de muqueuse dégénérée du cornet inférieur.

Le 18 septembre 1900, les deux fosses nasales sont débarrassées des polypes, et on enlève la muqueuse des cornets inférieurs. On prescrit des insufflations d'iodoforme et d'acide borique.

La malade revient en juin 1901. Récidive des polypes du cornet supérieur. Nouveau curettage.

On revoit la malade le 14 août. De nombreux polypes sont enlevés à l'anse froide. Il se produit cependant une récidive rapide.

Le 28 octobre 1902, nouvelle opération sous chloroforme.

La malade revient le 7 et le 20 novembre. Pas de douleurs, mais une légère sensibilité au niveau de la région frontale. Pas de récidive des polypes, mais léger écoulement purulent des cellules ethmoïdales antérieures et frontales.

Le 2 décembre, la malade est apportée à l'hôpital. Depuis neuf jours elle éprouve de violentes douleurs dans le nez et dans la tête. La malade est dans un état semi-comateux. Il existe un gonflement très marqué du centre du front et du dos du nez, s'étendant aux joues; légère parésie du côté droit. Température, 40°.

Le 3 décembre, on pratique une incision au niveau de l'arcade sourcilière; il s'échappe beaucoup de pus; l'os est dur; le sinus frontal droit est rempli de pus. La dure-mère est à nu et bombe; à l'incision, il ne sort pas de pus. On ouvre le sinus frontal gauche; il contient très peu de pus. On met à nu la dure-mère et on l'incise; il s'échappe une grande quantité de pus. L'ouverture est agrandie et on établit un drainage libre. La malade se trouve soulagée pendant douze heures, au bout desquelles elle retombe dans un coma de plus en plus prononcé et meurt.

A l'autopsie, on trouve une nécrose de la partie antérieure du lobe frontal gauche et une méningite purulente, au début, du même côté, s'étendant à la base du crâne (surtout marquée dans la région du pont de Varole) jusqu'à la moelle allongée. Les ventricules latéraux sont remplis d'un liquide séro-purulent. L'ethmoïde est entièrement nécrosé et rempli de pus. L'apophyse crista galli est également nécrosée et détachée.

Digitized by Google

Dans ce cas, l'infection eut, évidemment, lieu par l'os ethmoïdal.

Sir Felix Semon félicite le Dr Bronner d'avoir eu le courage de rapporter ce cas, qui est, à lui seul, bien plus instructif que beaucoup d'observations banales prises ensemble.

M. Lack espère que tous ceux qui auront observé des cas analogues ne manqueront pas de les rapporter avec tous les détails qu'ils comportent, et de l'ensemble de ces faits on pourra alors tirer un enseignement utile. En ce qui concerne le cas du Dr Bronner, il réserve sa critique jusqu'au moment où il en paraîtra une relation détaillée.

M. Bronner dit que le seul fait qu'il y ait eu récidive prouve qu'il n'a point usé de force au cours de l'opération ; la récidive n'aurait certainement pas eu lieu s'il avait enlevé la plus grande partie des cellules. Plus le curettage est énergique, plus est grand le danger de complications cérébrales.

M. Lambert Lack. — 1° **Un cas d'aphonie fonctionnelle avec des symptômes insolites chez un homme** *(Case of functional aphonia in a man with unusual symptoms).*

Le malade, âgé de cinquante-huit ans, a été pris il y a six mois d'une extinction subite de la voix qu'il n'a jamais recouvrée depuis. Il parle maintenant d'une voix chuchotée et avec de grands efforts. Les muscles expirateurs sont tendus et, en parlant, le pouls devient de plus en plus rapide. A l'examen du larynx, toutes les parties en paraissent normales ; les mouvements sont normaux ; mais, aux tentatives de phonation, la glotte se ferme complètement et empêche tout passage de l'air.

Il s'agit probablement là d'un cas de spasme laryngé, mais différant de la plupart des cas analogues en ce que le malade est incapable de prononcer un seul mot à haute voix. D'autre part, le malade chante à voix haute et naturellement. Un autre point intéressant est le fait que le patient a eu, il y a un an, une attaque d'aphonie semblable, mais la voix revint subitement. Il ne surmène pas son organe vocal. Tout récemment, une de ses sœurs est morte de tuberculose laryngée.

M. Mc Bride croit qu'il s'agit d'un cas d'aphonie spastique. Quand le malade cherche à parler, on voit les muscles abdominaux se contracter fortement. Ce qui est surtout intéressant, c'est que les bandes ventriculaires viennent cacher les cordes vocales à chaque tentative de phonation. Il a observé le même phénomène, mais à un degré moindre, chez certaines personnes atteintes de surmenage vocal. Au repos, les fausses cordes sont normales ; mais, à la phonation, on observe une hypertrophie apparente de l'une ou des deux bandes ventriculaires. Faut-il considérer cet état comme

Digitized by Google

une insuffisance fonctionnelle ou comme une phase initiale d'aphonie spastique ou de dysphonie? C'est là une question qui n'a cessé d'intéresser l'auteur depuis plusieurs années.

2° **Préparations microscopiques d'un ulcère de l'amygdale montrant des tubercules, mais qui a cédé au traitement antisyphilitique** *(Sections of ulcer of tonsil showing tubercles, but which had yielded to antisyphilitic remedies).*

La malade, âgée de vingt-cinq ans, est atteinte d'une large ulcération à bords coupés net et à base irrégulièrement taillée, occupant l'amygdale droite et le pilier postérieur. Il existe de la dysphagie prononcée, et la malade est anémiée et dépérit rapidement. Les ganglions sont douloureux et tuméfiés. On porte d'abord le diagnostic de syphilis tertiaire, et la malade est mise à l'iodure de potassium à hautes doses. Cependant d'autres spécialistes que la malade avait consultés ont réservé leur diagnostic et hésité entre la tuberculose et une tumeur maligne. Un petit fragment de l'ulcère est excisé à fin d'examen microscopique. Les préparations montrent que la masse de l'ulcère est formée de tissu de granulations avec des capillaires de nouvelle formation, mais dans les parties profondes de l'ulcère on découvre des nodules tuberculiformes constitués par des cellules géantes entourées de cellules rondes et épithéloïdes. Malgré cela, l'ulcération, qui avait eu d'abord les dimensions d'une pièce de deux shillings, a diminué de moitié dans l'espace de huit jours et a complètement guéri au bout d'une quinzaine sous l'action du traitement ioduré. A l'heure actuelle, trois mois après, le malade va très bien. L'auteur se demande s'il s'agit, dans son cas, d'une affection syphilitique ou d'une infection mixte. La malade nie avoir jamais eu la syphilis.

Le spécimen est renvoyé au Comité des tumeurs morbides.

3° **Coupe microscopique d'un kyste du ventricule du larynx ouvert au cours d'une opération pour tumeur maligne** *(Microscopic section of cyst of ventricle of larynx opened when operation on a case of malignant disease).*

Le malade était atteint d'une tumeur maligne de la corde droite pour laquelle il subit une opération. Antérieurement à celle-ci, on constata une tuméfaction lisse, dure et fixe, apparemment attachée à la corne de l'os hyoïde. Pas d'adénopathie. En sectionnant la bande ventriculaire pendant la thyrotomie, on vit jaillir

Digitized by Google

subitement un liquide crémeux, dont il s'écoula près de deux drachmes. La tuméfaction au-dessus de l'os hyoïde disparut aussitôt. On pensa, tout d'abord, à un abcès qui s'était ouvert, mais un examen et une exploration plus attentifs ont montré qu'il s'agissait d'un kyste projeté du ventricule, tel qu'on en voit normalement chez certains singes, mais qu'on rencontre rarement chez l'homme. Le diagnostic a été, d'ailleurs, confirmé par l'examen microscopique de la paroi, qui a démontré que la cavité avait été revêtue d'un épithélium cilié.

M. Herbert Tilley. — **Un cas de grosse tuméfaction de la muqueuse de la région interaryténoïdienne (soi-disant pachydermie interaryténoïdienne)** *(Case of large swelling of the mucous membrane in the interarytenoïd region (so called interarytenoïd « pachydermia »).*

Le malade se plaint d'enrouement depuis deux mois. Il n'a jamais fait d'abus d'alcool ni de tabac. C'est un homme d'une constitution particulièrement robuste. Dans la région interaryténoïdienne, on voit une grosse tumeur sessile, rouge, congestionnée, du volume d'une grosse fève, qui empêche l'adduction complète des cordes.

M. Fitz Gerald Powell dit que le Dr Tilley ayant mis entre parenthèses et souligné les mots *soi-disant pachydermie interaryténoïdienne,* il en conclut que celui-ci ne croit pas à l'existence d'une pachydermie interaryténoïdienne. Lui-même a toujours compris qu'une hyperplasie de l'épithélium des cordes et du tissu connectif de la région interaryténoïdienne doit être considérée comme de la pachydermie. Dans ce cas-ci, il ne s'agit évidemment pas de pachydermie, mais probablement d'une tuméfaction générale de la muqueuse simulant la pachydermie.

Sir Felix Semon dit que l'observation de M. Powell est parfaitement juste. Pour qu'il y ait pachydermie, il faut qu'il y ait métaplasie, c'est-à-dire transformation de l'épithélium en tissu épidermique. Dans le cas actuel, on se trouve tout simplement en présence d'une simple hyperplasie.

M. Tilley dit, en réponse, qu'en mettant à la fin du titre de sa communication les mots « pachydermie interaryténoïdienne », il a voulu formuler une légère protestation contre la façon abusive dont le mot « pachydermie » est souvent appliqué à toute forme d'hypertrophie de la muqueuse interaryténoïdienne. Il ne considère pas du tout son cas comme de la pachydermie, mais comme une forme circonscrite de laryngite chronique. D'après lui, on devrait réserver le mot de « pachydermie » aux cas où il existe une hyperplasie de l'épithélium et du tissu connectif sous-épithélial, comme on en voit souvent sur les cordes où une saillie sur l'une des cordes vient, à l'adduction, s'appliquer contre une dépression correspondante sur

Digitized by Google

l'autre. Chez son malade, il existe une grosse tuméfaction, un état congestif de la muqueuse interaryténoïdienne, et il propose de l'enlever avec les pièces intra-laryngées de Watson William.

M. Donelan. — **Spécimen d'un gros fibro-myxome naso-pharyngien avec des prolongements s'étendant aux orifices antérieurs du nez** *(Specimen of large naso-pharyngeal fibro-myxoma with prolongations extending to anterior nares).*

Le malade, jeune homme de dix-huit ans, était atteint depuis l'âge de deux ans d'une obstruction nasale très prononcée et d'un défaut de prononciation. Quand l'auteur l'a vu pour la première fois, il paraissait avoir un gros polype muqueux dans chaque narine et une tumeur du volume d'une noix projetée sous le voile du palais. La grosse tumeur était sessile et s'insérait à la voûte du pharynx, immédiatement en arrière du vomer. Elle fut saisie avec des pinces et extirpée en même temps que les prolongements antérieurs, laissant les fosses nasales complètement libres.

M. Barclay Baron. — **Cas de tumeur maligne du naso-pharynx** *(Case of naso-pharyngeal disease).*

La malade, âgée de cinquante ans, est atteinte depuis huit mois de surdité, d'obstruction nasale et d'un écoulement sanieux. Il y a trois mois, on lui enleva du naso-pharynx une tumeur dure, irrégulière; les symptômes s'amendèrent et la malade fut bien soulagée à la suite de cette opération. Maintenant tous les symptômes ont de nouveau récidivé; la malade souffre de violentes douleurs aux tempes et aux maxillaires, surtout du côté droit qui est tuméfié. Le naso-pharynx est rempli d'une tumeur qui fait saillie dans les fosses nasales et particulièrement dans la droite; elle est dure et ulcérée. Le néoplasme est de nature incertaine; il ressemble à du lymphosarcome dans certaines parties, mais présente des îlots de cellules épithéliales dans d'autres.

M. Baron demande l'avis de ses collègues sur la question du traitement; il n'est pas disposé à faire un second curettage et préfère soit abandonner la tumeur à elle-même, soit faire une opération plus radicale.

M. le Président dit que l'affection paraît avoir atteint non seulement le naso-pharynx, mais aussi la cavité nasale du côté droit. C'est pourquoi, si une opération radicale est décidée, il faudra la pratiquer soit par la voie palatine, soit par la voie externe.

M. Mc Bride dit que le cas offre un très grand intérêt. Il existe une

Digitized by Google

tumeur dans le naso-pharynx et une autre dans la fosse nasale droite. Il ne met point en doute le résultat de l'examen histologique. Ce qui l'a surtout frappé, c'est que, dans un cas de tumeur maligne comme celui-ci, l'ulcération ne soit pas plus marquée après une première ablation du néoplasme. Un autre point, sur lequel il voudrait attirer l'attention, est la nature lympho-sarcomateuse probable de la tumeur, car, dans ce cas il conseillerait d'essayer l'arsenic à hautes doses. Il a vu plusieurs cas de lympho-sarcome disparaître d'une façon étonnante sous l'influence de cette médication. Il se rappelle un cas de très grosse amygdale qui a été réduite presque à son volume normal grâce à l'emploi de l'arsenic. La malade mourut quelques mois après d'une tumeur maligne de l'abdomen. A propos de tumeur maligne, il mentionnera brièvement un cas d'un très grand intérêt qu'il a eu à traiter il y a quelque temps. Le malade, un gentleman, vint le consulter pour une vaste ulcération située à la face antérieure de l'épiglotte, à la base de la langue, et accompagnée d'une adénopathie cervicale très marquée sous forme d'une grosse masse ganglionnaire immobile. En raison de son aspect spécifique, M. Bride prescrivit de l'iodure et des frictions mercurielles, mais le traitement n'eut aucun effet. Il ordonna alors de l'arsenic à hautes doses, mais sans plus de succès. Il voulut enlever un petit fragment pour en faire l'examen microscopique, mais le malade s'y opposa formellement. Il prit pendant longtemps de l'iodure et de l'arsenic, mais sans grand résultat. Plus tard, le malade rencontra à Glasgow un ami à qui il montra ses ordonnances, et celui-ci, quoique n'étant pas médecin, lui conseilla de prendre, au lieu d'arsenic, du cacodylate de soude. Au bout de cinq semaines, le malade allait si bien que, toujours sur le conseil de son ami, il vint voir M. Mc Bride. Ce dernier l'a trouvé, en effet, très amélioré : l'ulcération était complètement guérie, mais la tumeur cervicale persistait. Malgré cela, le malade mourut quelque temps après, mais l'auteur n'a jamais pu savoir à quelle affection il avait succombé, et il lui est impossible de fournir quelques renseignements sur les caractères histologiques de ce cas fort intéressant.

M. Spencer dit que les lymphosarcomes diffèrent d'autres tumeurs malignes vu qu'ils se prêtent à une ablation partielle dont bénéficient les malades. Il conseille d'enlever une grande partie de la tumeur et de faire suivre ce traitement de l'administration d'arsenic et d'iodure de potassium, médicaments qui apportent aux malades, pendant longtemps, un soulagement considérable. On a relaté plusieurs cas de sarcome malin dont l'ablation partielle a donné d'heureux résultats. En ce qui concerne l'arsenic, il est incontestable que certaines préparations de ce médicament ont une action plus efficace que d'autres. Il se rappelle un cas de lympho-sarcome du cou qu'il a vu en consultation avec le Dr Hall ; ils ont éprouvé de grandes difficultés à trouver la préparation arsenicale qui eût le mieux convenu au malade ; dans ce cas-ci, ce fut, autant qu'il se rappelle, le chlorure. Cela explique ce que M. Mc Bride vient de dire du cacodylate de soude.

Digitized by Google

M. Tilley fait remarquer qu'il a eu l'occasion d'explorer avec le doigt le naso-pharynx et qu'il a trouvé ses parties postérieure et supérieure couvertes d'une large surface profondément ulcérée, qui lui paraît dure au toucher. L'examen n'a point provoqué d'hémorragie. Il met en doute le diagnostic de lymphosarcome probable. Le toucher de la surface ulcérée donne plutôt la sensation d'un épithélioma. Si l'on pratique une opération, il conseillerait l'insertion d'une canule à laryngotomie et le tamponnement du larynx à l'aide d'une éponge; on divisera ensuite le voile et, si nécessaire, la voûte palatine. Cette manière de faire donnera un large accès de la tumeur et permettra d'arrêter l'hémorragie s'il venait à s'en produire une.

M. Baron pense que la méthode proposée par M. Tilley est la seule qui convienne dans le présent cas. Il est inutile de tenter un nouveau curettage en raison de la situation profonde de la tumeur.

M. Atwood Thorne. — **Un cas d'épithélioma du larynx chez un homme de soixante ans** *(A case of epithelioma of the larynx in a man aet. 60).*

Le malade a été vu pour la première fois au London Throat Hospital, le 16 décembre dernier. Il souffrait à cette époque d'un enrouement datant de six mois et de légères douleurs à la déglutition depuis quelques jours.

L'examen du larynx, dont on n'avait pu que difficilement obtenir une image, montra que la corde gauche était immobilisée sur la ligne médiane et qu'il y avait une tumeur ayant envahi l'aryténoïde gauche et s'étendant au repli ary-épiglottique du même côté. A l'examen extérieur, le larynx était légèrement douloureux; sous la branche montante du maxillaire gauche, on sentait un gros ganglion engorgé. Le malade éprouvait de violentes douleurs dans l'oreille gauche; les nuits étaient agitées; malgré cela, il pouvait vaquer à ses occupations ordinaires.

On ordonna de l'iodure de potassium et du perchlorure de mercure. En dehors d'une tuméfaction passagère de l'aryténoïde droit, il y eut peu de choses à noter, excepté une légère augmentation du volume du ganglion rétro-maxillaire.

En ce qui concerne le traitement, M. Thorne ne pense pas qu'une opération puisse prolonger la vie du malade ou lui apporter un soulagement considérable.

M. Lack dit qu'il n'y a pas d'épithélioma dans le larynx, mais qu'il existe une tumeur sur le bord externe du repli ary-épiglottique qui serait, pense-t-il, de nature épithéliomateuse. Il serait extrêmement difficile de l'enlever; mais, si l'on se décide à une opération, il faudra pratiquer une pharyngotomie et non pas une laryngotomie.

Digitized by Google

M. Waggett a observé le malade pendant quelques jours. Le côté gauche du larynx est complètement immobilisé et la région aryténoïdienne gauche et la bande ventriculaire sont considérablement tuméfiées. Au-dessous de la corde vocale, qu'on ne peut distinguer, on aperçoit de temps à autre une tumeur qui paraît pédiculée. Il ne doute point que la tumeur n'ait commencé dans le larynx; l'histoire de la maladie milite en faveur de cette hypothèse. La dysphagie fait défaut. La question de faire dans ce cas une laryngo-fissure exploratrice reste pendante.

Sir Felix Semon dit que le côté gauche du larynx est complètement immobilisé : cela indique l'existence d'une infiltration intra-laryngée. La tumeur a probablement commencé à la partie inférieure du larynx. Quant à la question de l'opération, il n'est pas opposé à une laryngotomie exploratrice, mais son expérience personnelle lui a appris que dans de tels cas l'affection est, en réalité, bien plus avancée qu'elle ne paraît l'être à la simple inspection ou palpation et qu'on obtient ordinairement des résultats peu satisfaisants.

M. Lack admet que le côté gauche du larynx est immobilisé et tuméfié; mais, pour lui, cela est dû à la propagation à l'intérieur du larynx de la tumeur ayant pris naissance en dehors de cet organe, dans le pharynx.

M. Grant dit que l'intérieur du larynx lui paraît très manifestement atteint.

M. Mc Bride dit que l'affection a dû commencer probablement en dedans et se propager à l'aryténoïde.

M. Thorne dit que l'enrouement n'existe que depuis six mois et que la douleur à la déglutition ne date que d'une vingtaine de jours. Il considère le cas comme inopérable et est heureux de voir son opinion confirmée par ses collègues.

M. Fitz-Gerald Powell. — 1° **Cas d'infiltration du pharynx et de l'espace rétro-nasal chez un homme de quarante-cinq ans** *(Case of infiltration of pharynx and post-nasal space in a man aet. 45).*

Le malade se plaint de ne pouvoir dormir la bouche fermée. Il y a six mois, il fut réveillé par un bruyant ronflement qui, depuis, est devenu plus marqué et plus fréquent. L'état général est bon et le malade n'éprouve aucune douleur. Pas de gêne de la déglutition ni de la phonation. L'interrogatoire pour la syphilis est négatif.

A l'examen, on trouve tout le pharynx et plus spécialement la paroi latérale gauche et l'espace rétro-nasal être le siège d'une infiltration et d'une tuméfaction considérables. Léger gonflement du bord de l'épiglotte sur le côté gauche.

La langue est couverte de crevasses et de fissures profondes. La luette est attachée par ses bords libres aux piliers postérieurs. Les

Digitized by Google

bras, les poignets et la face interne des jambes sont recouverts d'une éruption qui paraît être de l'eczéma sec.

Le malade suit un traitement antisyphilitique.

2° **Un cas de tumeur de l'espace rétro-nasal paraissant sous le voile du palais chez un enfant de dix-huit mois** *(Case of growth in post-nasal space appearing below soft palate in a infant aet. 18 months).*

La mère racontait que l'enfant criait comme s'il avait une obstruction et que, la nuit, en dormant, il faisait un bruit sifflant. Elle a noté ce phénomène dès la naissance; mais, depuis, le bruit ne s'est pas aggravé. Pas d'écoulement ni d'hémorragie nasale. L'enfant est malingre et chétif pour son âge.

L'examen révéla une tumeur de coloration rougeâtre, un peu plus grosse que la luette et faisant saillie de dessous le bord du voile du palais. Après l'avoir saisie à l'aide de pinces et explorée avec le doigt, on constata qu'elle était pédiculée et allongée et avait pour origine la voûte du pharynx. On exerça des tractions considérables avec des pinces, mais le néoplasme paraissait solide et résistant.

Le Dr Powell se propose d'enlever la tumeur après avoir endorm le petit malade.

M. W. Spencer. — **Épulis ou tuméfaction symétrique des gencives aux extrémités postérieures du rebord alvéolaire** *(Epulides or symmetrical swellings of gum at the posterior ends of the alveolar border).*

La malade, âgée de trente-sept ans, porte depuis sept ans un dentier. Il y a un an qu'elle a noté cette tuméfaction accompagnée de douleur.

M. Winrace dit que l'explication du cas lui paraît fort simple. La tuméfaction est due à une action mécanique associée à un processus inflammatoire chronique. La malade lui a affirmé que, depuis sept ans, elle porte son dentier constamment, nuit et jour; il est aussi à remarquer que la tumeur se trouve en contact immédiat avec le bord du dentier. M. Winrace pense donc que si le dentier n'a pas été la cause directe de la tuméfaction double, sa présence a largement contribué à son développement.

M. Donelan demande à M. Spencer s'il considère la symétrie comme un caractère essentiel de l'épulis. Une épulis peut être symétrique, mais ce n'est pas une caractéristique nécessaire. Il convient, avec M. Winrace, en ce qui concerne l'effet possible de la pression du dentier, mais il a constaté de la tuméfaction là où le dentier n'avait exercé aucune pression. Autant qu'il se souvient, les livres classiques nous apprennent que l'épulis est liée

Digitized by Google

à des altérations osseuses et qu'il doit toujours y avoir de l'ostéite; mais, dans le cas présent on n'en trouve pas trace.

M. Spencer pense que la tuméfaction des gencives est liée directement ou indirectement au port du dentier. Il n'a pas l'intention d'intervenir, la tuméfaction étant une simple hypertrophie fibreuse. Le cas lui a été adressé avec le diagnostic d'épulis, avec tuméfaction des gencives.

M. Kelson. — 1° **Un cas de tumeur du nez chez un homme de vingt-six ans** *(Case of nasal tumour in a man aet. 26).*

Le malade a été opéré il y a huit ans pour un polype fibreux qui a maintenant récidivé.

2° **Un cas de tumeur laryngée chez une femme** *(Case of laryngeal growth in a woman).*

La malade (déjà présentée à la dernière séance) était atteinte d'aphonie due à une tumeur arrondie ayant pris naissance dans le ventricule gauche et empêché le rapprochement des cordes. Elle a été extirpée, et l'examen microscopique a décelé un fibrome ayant subi la dégénérescence myxomateuse.

M. Dundas Grant. — 1° **Un cas de perforation spécifique héréditaire du pilier antérieur** *(Case of hereditary specific perforation of the anterior pillar of the fauces).*

Le malade, jeune homme de quinze ans, a été amené à l'auteur le 8 janvier 1903 pour une dysphagie douloureuse. A l'examen, on trouva dans le pilier antérieur gauche une fente elliptique, à bords épais, congestionnés, avec un enduit blanc grisâtre. Derrière elle, sur l'amygdale, existait une excavation nettement circonscrite avec un fond bourbeux. Les symptômes dataient de quinze jours; il y avait des signes très nets d'une dyscrasie spécifique héréditaire. L'auteur présente ce cas parce que la perforation ressemble beaucoup à la fente congénitale observée par les membres de la Société dans plusieurs cas.

L'auteur croit qu'il sera intéressant de voir plus tard jusqu'à quel point la perforation ressemble à la malformation congénitale.

2° **Un cas de laryngite chronique avec pseudo-pachydermie interaryténoïdienne due probablement à une rhinite purulente** *(Case of chronic laryngitis with interarytenoid pseudo-pachydermie swelling, probably due to purulent rhinitis).*

La malade, jeune fille de vingt ans, a été vue pour la première

Digitized by Google

fois, il y a une huitaine de jours, pour un enrouement qui datait de deux mois et qui s'aggravait le matin.

L'hiver précédent, elle fut atteinte d'un enrouement semblable, qui a persisté pendant toute cette saison et a disparu avec cette dernière. Croûtes sur les cordes vocales et au sommet d'une tuméfaction sessile, qui empêchaient l'apposition des cordes. Cette tuméfaction était irrégulière et avait un aspect blanchâtre. La malade était atteinte d'une rhinite muco-purulente, et les sécrétions avaient tendance à sécher dans le nez. Déviation de la cloison à droite; hypertrophie du cornet moyen du même côté. L'auteur considère la laryngite comme résultat de l'inhalation de sécrétions morbides du nez; la tuméfaction de l'espace interaryténoïdien simulant la pachydermie serait le résultat d'une prolifération et macération de l'épithélium superficiel.

L'auteur a prescrit des irrigations nasales. La malade affirme que son enrouement a beaucoup diminué pendant les huit premiers jours qu'elle avait suivi ce traitement. La tuméfaction de l'espace interaryténoïdien est maintenant un peu moins marquée.

Dr Trivas.

REVUE GÉNÉRALE ET ANALYSES

BOUCHE ET PHARYNX BUCCAL

Adénome du voile du palais *(Adenoma of palate)*, par le Dr Gordon King.

Cas I. — Nègre âgé de quarante-six ans, sans antécédents héréditaires ou personnels suspects, n'ayant jamais souffert de maux de gorge, éprouva, en août 1901, une difficulté à la déglutition accompagnée d'un changement du timbre de la voix et d'une tuméfaction de la gorge. L'auteur, qui ne le vit pour la première fois qu'en avril 1902, constata que la respiration était bruyante et difficile, au point que le malade ne pouvait rester couché dans la position étendue; la voix avait un timbre nasal, la parole était presque inintelligible et la déglutition difficile, mais non douloureuse.

La moitié droite du palais était le siège d'une tumeur qui refoulait la luette à gauche et descendait en bas jusqu'au niveau de la base de la langue. La muqueuse du voile du

Digitized by Google

palais avait l'aspect sain, et la tumeur paraissait encapsulée dans sa substance. La tumeur put être énucléée facilement, après injection préalable de cocaïne et d'adrénaline.

Bien que l'examen histologique montrât que la tumeur avait une structure épithéliomateuse, l'auteur est d'avis qu'il s'agissait, en réalité, d'un adénome qui présente, en effet, des ressemblances microscopiques avec l'épithélioma, les faits cliniques seuls permettant de le distinguer de ce dernier.

Cas II. — Dans le deuxième cas, femme de vingt et un ans, il s'agissait d'une tumeur amygdalienne gauche ayant envahi l'isthme du pharynx et la moitié correspondante du voile du palais, accompagnée d'engorgement ganglionnaire dans la région sous-maxillaire gauche. Les symptômes locaux étaient les mêmes que dans le cas précédent avec, en plus, des douleurs au niveau de l'oreille correspondante au côté de la tumeur. Cette dernière était molle, lisse, rouge, légèrement mobile et indépendante du maxillaire supérieur, encapsulée. On l'enleva par l'énucléation, comme dans le cas précédent.

L'examen microscopique n'a pas été pratiqué, mais toute l'histoire clinique montre qu'il s'agissait également d'un adénome. (*New-Orleans med. and surg. Journ.*, mars 1903.)

Dr S. Jankelevitch.

NEZ ET PHARYNX NASAL

Contribution à l'étude de la symptomatologie et du traitement de la rhinite hypertrophique, par le Dr Pasmavik, à Genève.

Le symptôme caractéristique est la gêne respiratoire, d'abord temporaire, puis permanente, surtout pendant les saisons froides ou humides. Dans certains cas, cette gêne n'existe qu'au moment des coryzas aigus.

Un second symptôme est la sécrétion nasale abondante. D'abord visqueuse, puis séreuse; rarement purulente ou muco-purulente. Si ce symptôme existe, chez les enfants il faut songer à des adénoïdes, et chez l'adulte à une sinusite. La sécrétion n'est qu'en partie mouchée. Le reste coule dans l'arrière-gorge et de là dans le larynx.

Digitized by Google

Dans d'autres cas, le malade se plaint de la sécheresse dans le nez. Il ne se mouche jamais. Ce phénomène se présente quand la dégénérescence s'établit (Moure). C'est une variété et non une phase d'évolution. Elle s'observe chez les arthritiques; la forme sécrétante chez les scrofuleux.

Un troisième symptôme est la diminution ou même la perte de l'odorat. Anosmie passagère, si le cornet inférieur seul est en cause. La gustation est aussi affaiblie.

Quatrième symptôme : voix nasillarde.

Signalons l'épistaxis, qui est un symptôme grave, et la céphalalgie.

Complications. — Elles sont organiques et réflexes. Parmi les premières, citons la sinusite, les polypes, les ulcères sur la cloison nasale, l'acné, l'érythème du nez extérieur.

Complications pharyngées et dans les organes respiratoires. Pharyngite granuleuse, hypertrophie des amygdales et des piliers latéraux du pharynx. Il en est de même du larynx.

Complications articulaires. Elles se font par l'intermédiaire du pharynx. « Les troubles de l'ouïe s'observent particulièrement dans les cas où l'hypertrophie porte sur la partie postérieure des cornets. » (Moure.)

Complications oculaires. Le nez et l'œil communiquent par leurs vaisseaux et par leurs nerfs. L'occlusion nasale, d'après Winckler, provoque une stase dans les parties supérieures du nez et de l'œil. De plus, l'irritation du trijumeau augmente la pression intra-oculaire.

Complications générales. Quiconque respire par la bouche est exposé à une infection pulmonaire.

La rhinite hypertrophique crée, en outre, un sol propice pour le développement de la scrofule.

2° Complications réflexes. — La neurasthénie, l'asthme, les névroses cardiaques, les complications réflexes céphaliques (vertiges, céphalalgie, amnésie, épilepsie, migraines, les différents tics) sont les plus fréquentes. Il existe aussi des complications réflexes oculaires.

Traitement. — Avant tout traitement, il faut rechercher la

Digitized by Google

présence des végétations adénoïdes, qu'il faudra opérer tout d'abord, si elles existent.

Dans le traitement du coryza chronique, il faut recourir aux ciseaux ou au galvano.

On doit combiner le traitement local avec un traitement général qui combattra l'arthritisme ou la scrofule. (*Rev. méd. de la Suisse romande*, 20 janv. et 20 fév. 1903.)

Dr KAUFMANN.

De l'adéno-carcinome du nez *(Jebsisti rak nossa)*, par le Dr CORDES.

Le carcinome de la pituitaire est, en général, une grande rareté pathologique. On en a observé les variétés suivantes :

1° Le carcinome à cellules cylindriques, ayant pour point de départ l'épithélium cylindrique à cils vibratils; 2° à cellules plates, provenant de l'épithélium pavimenteux des narines; 3° l'adéno-carcinome, ayant pour origine les éléments glandulaires de la muqueuse (il faut distinguer de cette variété l'adénome qui, d'ailleurs, subit souvent la transformation maligne; 4° enfin, dans les tumeurs diffuses, la forme primitive de l'épithélium perd plus ou moins son caractère spécifique; on les appelle ordinairement carcinomes ou encéphaloïdes.

S'appuyant sur 1 cas personnel et 7 observations recueillies dans la science, M. Cordes trace le tableau suivant de l'adéno-carcinome du nez. La néoplasie se développe lentement, le plus souvent chez des gens ayant dépassé la quarantaine, et n'occasionne, au début, aucun trouble appréciable; elle prend naissance dans la muqueuse de l'ethmoïde, et notamment dans le cornet moyen ou le méat moyen; dans un seul cas, elle a pris origine dans le cornet inférieur. Au début, la tumeur se présente sous l'aspect d'une excroissance rouge pâle, charnue, à surface lisse ou légèrement mamelonnée, saignant facilement au toucher. Les premiers troubles se traduisent par une gêne de la respiration nasale, à laquelle viennent bientôt s'ajouter des épistaxis qui provoquent de l'anémie. Ces hémorragies sont un avertissement pour le médecin et le malade et exigent un examen attentif

Digitized by Google

du nez. Dans la suite, on voit survenir d'autres phénomènes : sensation de compression, douleurs sourdes dans la tête, variant d'intensité et de siège. Dans la plupart des cas, la tumeur pénètre rapidement dans la profondeur et se propage aux cavités accessoires. Elle envahit tout l'ethmoïde, détruit la lame criblée, pénètre dans l'orbite en provoquant de l'exophtalmie, attaque successivement l'antre maxillaire, les sinus sphénoïdal et frontal et le cerveau. Le processus destructif amène la formation de trajets fistuleux s'ouvrant au dehors, ordinairement dans l'angle de l'œil, ou en bas, dans le palais. La terminaison fatale arrive deux ou trois ans après le début de l'affection, et le malade succombe soit aux suites de la propagation de la néoplasie aux méninges, soit à une carcinomatose généralisée par métastase.

Le cas de l'auteur est le seul où l'intervention opératoire ait été suivie d'une issue favorable. Le pronostic est des plus sombres, surtout quand il existe de l'exorbitation, des trajets fistuleux, etc. Dans des cas pas très avancés, on ne saurait espérer une guérison que d'une cure radicale de toutes les parties de la tumeur par une ablation complète du maxillaire supérieur et de l'ethmoïde. Si le diagnostic est fait dès le début, le traitement par l'électrolyse trouvera une indication (cas de l'auteur).

Le diagnostic, bien entendu, ne peut être fait qu'à l'aide de l'examen microscopique. (*Berlin. klin. Wochens.*, 23 févr. 1903, d'après *Rousski Vratch*, n° 13, 1903.) Dr Trivas.

Procédé rhinoplastique, par M. Nélaton.

Nélaton se sert du cartilage de la huitième côte pour former le squelette du nez. Il cite deux observations avec d'excellents résultats. (Acad. de méd., *in Progrès méd.*, n° 16, 1903, p. 297.) Dr Kaufmann.

A propos du traitement de l'aspiration des ailes du nez (*Zur Behandlung der Nasenflügelansangung*), par le Dr Menzel.

Tout le monde connaît le dilatateur de Feldbausch et les difficultés qu'on a à le faire accepter par les malades, parce qu'il est trop apparent et qu'il provoque à la longue des

Digitized by Google

excoriations pour le moins agaçantes par leur ténacité. On avait bien proposé d'exciser un lambeau triangulaire de la sous-cloison et de suturer à la pointe du nez; en raccourcissant la distance qui sépare la pointe de l'épine nasale, on écarte les ailes de la même façon que si on appuyait le doigt contre la pointe du nez; mais le procédé ne semble pas avoir été suivi.

L'auteur propose d'injecter de la paraffine sous la peau du nez. On bourre l'entrée du nez de coton fortement serré; la piqûre est faite dans le sillon transversal de l'aile, un peu en dedans, on injecte un demi-centigramme d'une paraffine plus concentrée que celle que l'on emploie ordinairement, pour qu'elle ne puisse filtrer à travers les pores des glandes sébacées; le tamponnement doit être continué pendant plusieurs jours. L'aile du nez devient rigide et ne se déplace plus ni à l'inspiration ni par l'action des muscles. Le résultat obtenu aurait été très satisfaisant dans les deux cas traités jusqu'alors. (*Münch. med. Wochens.*, 5 mai 1903.)

Dr Bertemes.

CAVITÉS ACCESSOIRES

Description abrégée de mon opération radicale sur le sinus frontal, par M. Killian, de Fribourg.

Avant l'anesthésie, laver le nez, le sinus frontal malade et le sinus maxillaire, tamponner la partie postérieure du nez et le méat moyen, protéger les yeux. L'incision commence à l'extrémité temporale du sourcil et finit en se recourbant en dehors et un peu en dessous de la base de l'os propre du nez. Après hémostase, incision du périoste à 5 ou 6 millimètres au-dessus du rebord orbitaire, pour incision inférieure correspondant à l'incision cutanée; ponction du sinus sur la ligne médiane; ruginer le périoste et enlever la paroi osseuse jusqu'à mise à nu de la muqueuse; délimiter l'étendue du sinus. Ablation de la paroi frontale du sinus à la pince-gouge, ablation soigneuse de la muqueuse, puis du plancher du sinus sans léser l'arcade orbitaire. L'opération se continue par l'ablation de l'apophyse montante du maxillaire supérieur et du reste du plancher du sinus, l'ethmoïde

Digitized by Google

est réséqué à l'aide de la pince de Hartmann; puis résection des cellules ethmoïdales antérieures et moyennes et de la partie correspondante du cornet moyen; les cellules frontales sont abrasées; enfin, formation d'un lambeau avec la muqueuse nasale, qui a été épargnée. L'opération est terminée en établissant une large communication entre la cavité nasale et le sinus frontal assurée d'une façon permanente. Un drain est introduit à l'extrémité temporale de l'incision et vient ressortir à l'orifice externe des fosses nasales. Les lèvres de la plaie sont suturées; le pansement est fait après instillation d'atropine dans l'œil.

Le patient est couché sur le côté sain et ne doit pas se moucher; on ne fait jamais de lavages.

En cas de sinusite frontale double, on commence par réséquer les parois frontales des deux sinus. L'auteur a pu guérir ses malades sans les défigurer; la guérison était complète au bout d'une quinzaine de jours.

Toutes les variétés de sinus frontal sont justiciables de cette opération, ainsi que le confirment certaines observations rapportées par l'auteur. (*Ann. des mal. de l'oreille, du larynx, du nez et du pharynx*, n° 9, sept. 1902.)

Dr Mercier Bellevue.

De la meilleure voie d'accès vers les cavités annexes des fosses nasales pour le traitement de leurs suppurations rebelles et étendues, par MM. Picqué et Toubert.

Dans toute sinusite, il faut : 1° supprimer toute la muqueuse malade; 2° curetter tout l'os atteint; 3° drainer largement.

Après un historique des opérations faites jusqu'à ce jour, les auteurs ne cherchent pas à proposer un procédé nouveau, mais ils veulent uniquement coordonner et simplifier, en un mot régler l'intervention chirurgicale.

Après un mot sur l'anesthésie générale et l'hémostase préventive, ils décrivent l'opération extra-nasale et l'opération intra-nasale.

La première consiste en une incision cutanée en 7 dont la branche horizontale est dans le sourcil, et la verticale suit d'abord le bord interne de la base de l'orbite, puis le

Digitized by Google

sillon formé par le nez et la joue. Décortiquer, dans la branche verticale, la lèvre interne à la rugine jusqu'au sac lacrymal en haut, en bas jusqu'aù point répondant à la racine de la canine prolongée. Pour la branche horizontale, il faut laisser le bord tranchant de la base de l'orbite recouvert de son périoste, libérer au-dessus et au-dessous de ce rebord, près de la tête du sourcil seulement, et bien mettre à nu les sutures fronto-nasale et unguéale, ouvrir le sinus frontal, puis faire une résection osseuse définitive ou temporaire, celle-ci de préférence.

L'opération intra-nasale consiste : à libérer l'orifice pyriforme agrandi; à curetter l'ethmoïde. On excise le cornet moyen au ras de sa ligne d'insertion. On glisse une sonde cannelée parallèlement à la lame criblée qu'elle protège. On curette ensuite la masse latérale de l'ethmoïde de haut en bas et de dehors en dedans. Puis on procède au curettage sphénoïdal, au curettage fronto-nasal, et, enfin, à celui du sinus maxillaire. Ce dernier n'est opéré que par la voie nasale.

Une fois l'opération intra-nasale terminée, on procède à l'hémostase et à la suture cutanée. Trois lanières de gaze : une fronto-nasale, une nasale, une maxillo-nasale, ont été placées et seront retirées quarante-huit heures après. Enlever les fils le huitième ou le dixième jour.

Suit une observation personnelle. Un mois après, le malade était complètement guéri. (*Ann. des mal. de l'oreille, du larynx, du nez et du pharynx*, n° 2, p. 119, fév. 1903.)

Dr Kaufmann.

Les complications oculo-orbitaires des sinusites, par M. de Lapersonne.

I. *Complications des sinusites en général.* — Les abcès viennent en première ligne, soit comme complication des sinusites aiguës, soit au cours de l'empyème chronique. Ils peuvent s'accompagner d'ostéite nécrosante des parois de l'orbite et se compliquer d'abcès intra-cérébral, de méningite suppurée, de thrombo-phlébite du sinus caverneux.

Les mucocèles occupent surtout les cavités fronto-ethmoï-

Digitized by Google

dales; elles produisent de l'exophtalmie avec déviation énorme du globe.

Les lésions des annexes de l'œil dacryocystites sont fréquentes surtout dans l'empyème maxillaire.

Les paralysies des muscles de l'œil se rencontrent parfois.

Du côté du globe lui-même, on peut observer de l'iritis, de l'irido-choroïdite, des chorio-rétinites septiques, des altérations du cristallin.

Du côté de la rétine et du nerf optique : hyperémie papillaire, névrite optique, thrombose de la veine centrale de la rétine, névrite rétro-bulbaire, atrophie papillaire.

Comme troubles fonctionnels, signalons l'arthénopie accommodative (Grünwald, Hajek, de Lapersonne), diminution de l'acuité visuelle centrale, rétrécissement du champ visuel.

Ces complications relèvent de l'infection, dont la voie la plus ordinaire est la voie osseuse.

II. *Sinusites en particulier.* — 1° Sinusite maxillaire :

Les complications orbitaires s'observent surtout dans l'empyème clos; leur marche est insidieuse.

Le traitement doit être énergique : opération de Luc.

2° Sinusite frontale :

Les manifestations orbitaires accompagnant parfois la sinusite aiguë peuvent faire croire à une méningite.

Dans la sinusite chronique, elles s'installent souvent par des accidents intermittents. La collection s'ouvre à l'extérieur, mais laisse une fistule à l'angle supéro-interne de l'orbite et au niveau de la région du sac lacrymal.

L'ostéite peut également perforer la paroi postérieure du sinus, et le pus vient baigner méninges et cerveau. Un grand nombre d'ostéo-périostites de l'orbite sont d'origine sinusienne.

3° Ethmoïdite :

Les infections ethmoïdales antérieures sont unies aux sinusites frontales.

4° Sinusite sphénoïdale :

Ce sont les complications oculaires qui donnent le plus souvent l'éveil. Complications vasculaires : thrombo-phlébite.

Digitized by Google

Complications nerveuses : névrite rétro-bulbaire; névrite œdémateuse; paralysie du moteur oculaire commun; ophtalmoplégie totale.

Jansen et Furet préconisent la voie maxillaire comme premier temps de l'intervention sur le sinus sphénoïdal. (*Ann. des mal. de l'oreille*, sept. 1902, *in Presse oto-laryngol. belge*, avril 1903.)

Dr Dieu.

LARYNX ET TRACHÉE

Diagnostic du carcinome du larynx *(The diagnosis of carcinoma of the larynx)*, par M. Otto T. Freer, M. D., de Chicago.

Le cancer du larynx atteint surtout les gens au delà de quarante ans. Pourtant, on l'a vu même dans l'enfance. L'homme est frappé dans la proportion de 6 pour 1 femme.

Dans la plupart des cas, la raucité de la voix est le seul symptôme appréciable, et cela durant plusieurs années avant l'éclosion visible de la tumeur. Ce qui est déjà un signe en faveur du cancer et peut faire éliminer la syphilis et la tuberculose. La douleur est un symptôme des dernières périodes. Elle affecte la forme otalgique, apparaît spontanément, mais surtout au moment où la malade avale. On peut observer aussi de la dyspnée. Une sténose laryngée chez un homme âgé doit éveiller l'attention. La mauvaise odeur existe aussi bien dans la tuberculose et la syphilis. L'état général n'aide en rien au diagnostic. Le laryngoscope et l'examen microscopique sont de première importance.

On divise le carcinome du larynx en intrinsèque et extrinsèque. Le premier occupe les cordes vocales, les bandes ventriculaires, le ventricule, les régions inter-aryténoïdienne ou sous-glottique. Le second est situé sur l'épiglotte, les replis aryténo-épiglottiques, le sinus pyriforme et la face postérieure du cricoïde. Ce sont surtout les cordes vocales qui sont prises, ainsi que les bandes ventriculaires.

La forme intrinsèque est plus fréquente que l'extrinsèque. Au début, le cancer peut être profond ou superficiel. Il est souvent d'aspect papillomateux, et peut être pris pour de la laryngite pachydermique. Plus profond, il est recou-

Digitized by Google

vert de choux-fleurs papillomateux qu'on extirpe, et qui récidivent jusqu'à ce que le diagnostic soit définitivement établi. Le microscope seul peut lever tous les doutes, et encore! Chiari rapporte un cas où cinq examens histologiques furent pratiqués faisant croire à de simples papillomes. Ce ne fut qu'au sixième examen que la véritable nature de la tumeur fut reconnue. L'attache sessile est plutôt le fait du cancer que du papillome, qui est plutôt pédiculé. Le premier est, en général, unique, le second multiple. D'après Chiari, la surface d'excision, dans le cancer, est plus saignante que dans le papillome. La muqueuse est saine autour du dernier. Elle est enflammée aux abords du carcinome. Les tumeurs bénignes croissent plutôt en largeur et en hauteur; le cancer en profondeur. La glotte est à peine envahie que les cordes le sont déjà tout entières. La surface est unie ou à peine irrégulière; la couleur est d'un blanc gris ou même d'un blanc plus éclatant que celui de la corde elle-même.

La forme diffuse envahit surtout la corde vocale et se différencie difficilement des infiltrations tuberculeuses ou syphilitiques, de la cordite pachydermique ou des formes hypertrophiques de la laryngite chronique.

Le carcinome de la bande ventriculaire ou des replis aryténo-épiglottiques est plus vasculaire que celui de la corde vocale. Il contient moins d'éléments épithéliaux, l'épithélium étant cylindrique. La couleur de la tumeur est rose ou rouge foncé. L'extension du cancer y est plus rapide et plus commune aussi la forme en choux-fleurs.

Le cancer du ventricule de Morgagni est d'un diagnostic difficile. Il repousse les cordes, les bandes ventriculaires, les replis aryténo-épiglottiques. Il entrave les mouvements des cordes, qui sont souvent en position médiane. Une gomme profonde, une périchondrite de la face interne du thyroïde ou du cricoïde, des tumeurs bénignes du ventricule sont autant de diagnostics à éliminer.

Dans le carcinome de la surface postérieure du cricoïde, le diagnostic est très difficile. Le principal symptôme est la dysphagie.

Digitized by Google

Le cancer de l'épiglotte se présente, en général, sous forme de tumeur circonscrite ou en choux-fleurs. Il peut s'ulcérer de bonne heure. Le principal symptôme est la dysphagie. Quand l'épiglotte est détruite, les aliments peuvent pénétrer dans le larynx.

D'après Semon, un élément de diagnostic important serait la parésie, ou l'immobilité d'une corde vocale. Les mouvements des cordes vocales sont plus influencés par la destruction ou l'immobilité des articulations crico-thyroïdiennes. La paralysie des crico-aryténoïdiens postérieurs ne doit pas non plus être perdue de vue dans le cancer du sinus pyriforme (Moritz Schmidt), ou sous-glottique (Semon). La compression du récurrent doit aussi entrer en ligne de compte. La syphilis et la tuberculose peuvent donner lieu à semblables paralysies.

Au début, la tuberculose peut rarement donner lieu à erreur. La pâleur, l'œdème, la symétrie des lésions, la tuberculose pulmonaire concomitante facilitent le diagnostic. Le cancer est unilatéral et irrégulier. Pourtant Chiari, Moritz Schmidt, Semon ont pu s'y tromper.

La syphilis tertiaire, la gomme, l'infiltration gommeuse sont souvent d'une diagnose difficile. La couleur, qui est d'un rouge sombre, peut aider le clinicien en cas d'infiltration gommeuse. Dans la première forme, ce sont des tumeurs rouges, unies, plates, circonscrites, multiples. Au début, la muqueuse est intacte. Elles occupent la surface antérieure de la paroi postérieure du pharynx, ou bien l'épiglotte, les bandes ventriculaires ou les cordes vocales. Un élément de diagnostic important est l'intégrité des parties environnantes. Quand elle se ramollit, le centre de la gomme offre une teinte jaune. Il faut rechercher sur le corps s'il n'y a pas de traces de syphilis ancienne ou des manifestations actuelles, le nez et le pharynx en particulier. Ne pas négliger l'iodure de potassium.

Le diagnostic est à faire avec la laryngite pachydermique le fibrome du larynx, les kystes profondément situés et les tumeurs bénignes.

A la dernière période, le diagnostic est plus facile. L'ulcé-

Digitized by Google

ration commence, en général, dans l'année qui suit le début. Quelquefois elle manque. Dans ce cas, on peut faire à tort le diagnostic du sarcome. En cas d'ulcération, le diagnostic est à faire avec les ulcérations tuberculeuses et syphilitiques. Cette dernière est profonde, taillée à pic, cratériforme. Les bords en sont lisses, rouges et tuméfiés. Dans la tuberculose, l'ulcération, en général située sur les cordes, est purement destructive. La base n'en est pas infiltrée. Les poumons sont souvent malades. De plus, l'examen bactériologique des crachats dénote des bacilles de Koch.

Plus tard encore, dans le cancer, les cartilages se perforent. Toutes les parties avoisinantes du larynx se prennent. C'est la forme en cuirasse. Il existe de la dyspnée, de l'otalgie, une odeur fétide et de la dysphagie.

Les ganglions lymphatiques se prennent tardivement; d'où l'indication d'opérer de bonne heure et par la voie endolaryngée.

Pour le diagnostic du cancer et du sarcome laryngiens, le microscope est nécessaire. D'ailleurs, il faut toujours y recourir afin de bien asseoir son diagnostic et pouvoir opérer rapidement. (*The Journ. of the Amer. med. Assoc.*, nos 6 et 7, pp. 371 et 444, 1903.) Dr KAUFMANN.

OREILLES

Un cas d'otorrhée chronique cholestéatomateuse compliquée de suppuration labyrinthique; attico-antrotomie et, dans la suite, ouverture du labyrinthe; guérison *(Ein Fall von chronischer Mittelohreiterungheiks mit Cholesteatom; Totalaufmeisselung; Labyrintheröffnung wegen Labyrintheiterung; Heilung)*, par les Drs GRUNERT et SCHULTZE.

Jeune homme de seize ans et demi. Il y a six semaines, il fait un abcès de l'oreille gauche; huit jours après, l'apophyse se prend, et il se fait là un gonflement douloureux qui est incisé et qui donne beaucoup de pus. Une deuxième incision est pratiquée en dessous de la première, mais celle-là, loin de guérir, se fistulise et suppure continuellement.

L'état général est bon. On ne remarque notamment rien à l'examen du fond d'œil; les pupilles réagissent bien; il

Digitized by Google

n'y a ni fièvre ni douleurs de tête. Pas de vertiges; peut-être une légère titubation à la marche les yeux fermés.

Et cependant la voix chuchotée n'est plus perçue du tout du côté gauche; à l'épreuve de Weber, la latéralisation se fait dans l'oreille droite; enfin, les sons aigus ne sont plus entendus à gauche.

L'apophyse n'est pas sensible à la pression; il n'y a aucun œdème. On y remarque la fistulette en question, qui a l'air, à la sonde, de conduire plutôt sur des fongosités que sur de l'os carié. Le conduit auditif est notablement rétréci par la chute de la paroi postérieure; au fond, quelques granulations; la sécrétion est très fétide.

A l'évidement de la caisse et de ses annexes, on met à nu un cholestéatome de l'antre. Rien à noter de particulier; on fait le nécessaire comme d'ordinaire.

Pendant près de trois semaines, tout se passe sans autres incidents, lorsque, un beau jour, on s'aperçoit que le fond de l'antre se couvre de bourgeons de mauvaise nature, entre lesquels on ne tarde d'ailleurs pas à voir suinter du pus. La sonde donne la sensation de l'os carié. A noter qu'il n'y a des douleurs de tête que pendant un jour et qu'elles semblent tenir à la cautérisation des bourgeons au nitrate; il n'y a toujours pas de vertiges. La température reste normale. Cependant, tout bien jugé et en se rappelant les résultats de l'examen fonctionnel, qui sont toujours les mêmes, on conclut à une suppuration labyrinthique et on se décide à une nouvelle intervention.

On commence par mettre à nu la fistule profonde qui conduit dans le canal semi-circulaire horizontal. Les dégâts sont tels qu'on est forcé de pénétrer dans le vestibule, qui est rempli de pus, et de sacrifier la fenêtre ovale, la destruction du labyrinthe osseux étant complète; à sa place, on tombe sur une cavité unique, remplie de fongosités et de pus, qu'on curette à la cuiller tranchante. Naturellement, le facial n'a pu être sauvé, et déjà, au cours de l'opération, on peut voir des contractions spasmodiques se produire dans les muscles intéressés; aussi la paralysie est-elle complète dès le réveil.

Digitized by Google

Les premiers jours post-opératoires, il y a un peu de fièvre, mais pas de douleurs de tête. Dans le cours des pansements, on extrait encore un séquestre du limaçon; à partir de ce moment, l'épidermisation se poursuit sans encombre et est complète au bout du sixième mois. Le facial a récupéré ses fonctions en dehors du rameau inférieur. (Compte rendu de la Clinique de Halle, 1901-1902; *Archiv. f. Ohrenheilk.*, t. LVII, nos 3 et 4.)

Dr BERTEMES.

VARIA

Des parotidites consécutives aux interventions dans la sphère génitale de la femme, par M. CONDAMIN.

Femme curettée pour hémorragies persistantes au cours d'une troisième grossesse. Dans la nuit du quatrième au cinquième jour, léger gonflement de la région parotidienne gauche. Les deux jours suivants, augmentation marquée de la tuméfaction. Pas de fluctuation. Température élevée. Grande sécheresse de la bouche. Au cinquième jour, détente marquée. Puis tout rentre dans l'ordre.

Benoit, dans sa thèse sur *les parotidites consécutives à l'ovariotomie*, admet l'infection buccale et par la voie sanguine.

En 1902, H. Morley, assistant de gynécologie à l'Université de Michigan, admet l'action des connexions nerveuses entre les organes abdominaux et en particulier l'ovaire, d'une part, et les glandes salivaires de l'autre. Il existe, entre les organes génitaux et les organes du cou des connexions nerveuses par l'intermédiaire du sympathique. Celui-ci retentit sur les ganglions cervicaux, qui tiennent sous leur dépendance la sécrétion des glandes salivaires. D'où défaut de sécrétion salivaire, sécheresse de la bouche; ce qui permet aux microbes de la cavité buccale de pénétrer jusqu'à l'intérieur de ces glandes. (*Lyon méd.*, 1903, p. 621.)

Dr KAUFMANN.

Le Gérant : R. CHAIGNEAU.

Bordeaux. — Impr. G. GOUNOUILHOU, rue Guiraude, 11.

Digitized by Google

24e ANNÉE. N° 35. 29 AOUT 1903.

REVUE HEBDOMADAIRE
DE
LARYNGOLOGIE, D'OTOLOGIE
ET DE RHINOLOGIE

COMPLICATIONS DES ABCÈS DE L'AMYGDALE
LEUR PROPHYLAXIE

Par le Dr BRINDEL, de Bordeaux.

Il est un principe universellement adopté aujourd'hui en médecine qui consiste à assurer, dès qu'on en a acquis la certitude, l'évacuation d'une collection purulente en quelque point de l'organisme qu'elle ait pris naissance. Bien téméraire serait, à l'heure actuelle, le praticien général qui assisterait impassible à la formation et à l'accroissement d'un abcès, qui attendrait « sa maturité », pour parler comme le vulgaire, avant de pratiquer l'incision libératrice.

Ce principe, qui paraît hors de contestation quand il s'agit d'un doigt, d'un membre, de l'abdomen ou du thorax, ne devrait pas recevoir son application dès qu'on est en présence de la région amygdalienne; c'est, du moins, la réflexion que nous avons entendu faire bien souvent; elle n'est, du reste, que l'écho de l'opinion professée par quelques-uns des médecins des hôpitaux de la capitale. Pour ces Messieurs, l'abcès amygdalien doit être abandonné aux lois de la nature : il s'ouvre spontanément, a une évolution assez rapide, et se termine habituellement par la guérison. Pourquoi, se demandent-ils, ajouter encore aux souffrances du malheureux patient, portant le bistouri ou le cautère sur une surface enflammée et douloureuse?

Digitized by Google

Pour répondre à cette interrogation et justifier la manière de faire de l'immense majorité des laryngologistes, nous avons fait quelques recherches dans la littérature moderne et groupé sous quatre chefs les inconvénients qu'il y a à laisser évoluer spontanément les abcès de l'amygdale.

Il faut bien savoir, en effet, que l'abcès de l'amygdale n'est pas toujours aussi bénin qu'on veut bien le dire, que son évolution s'accompagne parfois de complications redoutables, quelquefois mortelles, presque toujours évitables.

C'est à l'exposé de ces complications et à leur prophylaxie que nous désirons consacrer ce petit mémoire, certain d'avance qu'il pourra intéresser le public médical.

Nous avons réuni quarante-six observations d'abcès amygdaliens ou péri-amygdaliens qui, à des titres divers, ont présenté des complications, souvent très sérieuses, et nous sommes assuré qu'il en existe un nombre beaucoup plus considérable, soit publiées, soit inédites.

La lecture attentive des quarante-six cas qui servent de base à notre travail nous a permis d'établir quatre grandes catégories dans les complications observées au cours des suppurations qui nous occupent.

Tantôt 1° c'est l'*infection générale* qui l'emporte, tantôt 2° c'est l'*infection locale;* dans d'autres circonstances 3° la *gêne mécanique* produite par le volume de l'abcès ou de l'œdème de voisinage fait courir au malade les plus grands dangers. Enfin, chez d'autres sujets, et c'est le cas le plus fréquent de beaucoup, et souvent le plus grave, la purulence s'étend par 4° *propagation aux organes du voisinage,* notamment aux canaux sanguins.

1° Complications dues a l'infection générale. — Peu d'affections déterminent une déchéance physique aussi rapide que l'abcès périamygdalien. En quelques jours, le malheureux patient, en proie à des douleurs d'une extrême acuité, à une agitation continuelle, à une insomnie à peu près com-

Digitized by Google

plète, à un défaut absolu d'alimentation, conséquence de la dysphagie dont il se plaint, à une salivation abondante, à une impossibilité de parler (en raison de la douleur provoquée par les mouvements de l'articulation) et souvent de mouvoir la tête, en quelques jours, disons-nous, le malheureux patient prend un facies pâle, terreux, fatigué; toute énergie l'abandonne; il maigrit, marche avec peine, parle le moins possible et de cette voix gutturale, à peine compréhensible, que chacun de nous connaît. Il suffit d'avoir présent à l'esprit ce tableau que la suppuration intra ou périamygdalienne peint en trois ou quatre jours sur le visage du malade, pour comprendre combien est virulente l'infection dont il est porteur, et quel retentissement peut avoir sur l'organisme tout entier la lésion de l'arrière-gorge.

On ne sera pas surpris de voir survenir un peu d'*ictère*, surtout après la rupture spontanée de l'abcès, alors que le pus, sortant mal, par un orifice trop étroit, coule dans les voies digestives : nous en possédons un exemple publié par Vialard, le 2 mai 1900, dans le *Journal de médecine et de chirurgie pratiques*. Dans le cas particulier, l'ictère n'eut aucune conséquence fâcheuse, le malade se rétablit en huit jours.

Bien plus grave a été, chez un autre sujet, l'éclosion d'un *pseudo-rhumatisme infectieux* qui a suivi de trois jours seulement l'ouverture spontanée d'un abcès périamygdalien (malade de Veillon). Cet homme, entré à l'hôpital le 4 juin 1893, vit s'ouvrir son abcès sans aucun secours chirurgical le 7 juin. Une amélioration de quarante-huit heures se produisit, puis la température monta à 40°, en même temps que les articulations devinrent douloureuses, l'état général mauvais, et que des taches érythémateuses apparurent sur la peau du thorax. Le 21 juin, c'est-à-dire quatorze jours après la rupture de sa poche purulente, le sujet mourait, emporté par l'infection générale.

Deux cas d'*endocardite ulcéreuse*, suivis de mort également, l'un dû à Fränkel, l'autre à Fruerkringer, sont encore

Digitized by Google

à signaler dans les complications des abcès de l'amygdale. L'un d'eux évolua avec des symptômes cardio-pulmonaires, l'autre avec l'aspect d'une fièvre typhoïde. Dans les deux observations, ce fut à l'autopsie seulement qu'on découvrit le point de départ de l'infection sous forme d'abcès multiples dans le parenchyme tonsillaire.

Schmiegelow, en 1900, et Rode, en 1901, rapportent l'un et l'autre un cas de *septico-pyohémie* survenue, au cours pour le premier, au déclin pour le deuxième, d'un abcès périamygdalien.

Voici quelques détails sur l'observation de Schmiegelow, publiée dans le *Monatschrift für Ohrenheilkunde*, n° 12, 1900 :

Un homme de trente et un ans, se plaignant de douleurs de gorge depuis cinq jours seulement, entre à l'hôpital avec le diagnostic d'angine phlegmoneuse bilatérale et une température de 40°.

Pouls petit, rapide.

Notre confrère incise immédiatement le pilier postérieur droit et donne issue à une grande quantité de pus fétide, et qui soulage immédiatement l'opéré.

Le lendemain, nouveaux frissons et sueurs, somnolence, délire. Température, 40°5.

Incision du pilier postérieur opposé; vingt-quatre heures après, on constate encore un pharynx très tuméfié, une muqueuse sèche. Température, 41°1.

Cyanose. Pouls petit.

Mort le soir, c'est-à-dire le septième jour, de septico-pyohémie.

L'infection générale, pour se traduire par de moins grands fracas chez d'autres sujets, ne les expose pas moins à une issue fatale.

Nous faisons allusion à trois malades qui moururent des suites de leur abcès péri ou intra-amygdalien, en présentant des signes de *collapsus*. L'infection atteignit le bulbe et les sujets succombèrent à peu près subitement.

Digitized by Google

De ce nombre est la malade d'Escat (thèse d'Arsimoles, 1902), dame d'une soixantaine d'années, ayant présenté à différentes reprises des abcès bénins de l'amygdale. Habituée à les laisser évoluer spontanément, cette dame ne se décida qu'au dernier moment à consultèr notre confrère, alors qu'elle avait du trismus, du tirage depuis plusieurs heures, de l'anxiété, de la pâleur, des sueurs à la face, de l'orthopnée, et une dysphagie intense.

M. Escat n'hésita pas, cette fois, à tenter l'ouverture de la collection purulente ; il plongea un bistouri dans le point de Lemaître (1 centimètre en dehors du bord du pilier antérieur), à une profondeur de 1 centimètre et demi, ne ramena qu'un peu de sang ; mais, par contre, sa malade fit de la cyanose et fut emportée en quelques secondes par de la syncope respiratoire et cardiaque, malgré les soins qui lui furent prodigués, malgré une trachéotomie rapide et de la respiration artificielle.

Il n'est pas douteux que l'incision a été seulement ici la cause occasionnelle d'une mort qui serait survenue quelques minutes ou quelques heures plus tard.

Nous rangerons enfin dans les manifestations de l'intoxication générale comme complications des abcès de l'amygdale, des *convulsions* dont fut atteint un malade d'Hamilton. L'auteur a rapporté ce fait intéressant dans le *British medical Journal* du 7 janvier 1899.

2° Complications dues a l'infection locale. — D'ordinaire moins sérieuses que les complications relevant de l'infection générale, celles qui se produisent au niveau de l'amygdale, des piliers ou du voile n'en sont pas moins à noter, et parfois à redouter.

De ce nombre est le cas de Thomas Hubbard, qui survint chez un homme de trente ans. Une *diphtérie* pharyngo-laryngée se greffa sur une muqueuse enflammée par un abcès péritonsillaire dont le début remontait à huit jours. Le croup

Digitized by Google

qui se déclara rendit urgente une trachéotomie, et le malade mourut dix-huit heures après d'œdème pulmonaire.

Dans deux autres cas, dont un nous a été rapporté personnellement, mais n'a jamais eu les honneurs d'une publication, on vit se produire une *paralysie unilatérale du voile du palais*. Chez la personne, jeune fille de quinze à seize ans, à laquelle nous faisons allusion, cet accident survint au quatorzième jour de l'évolution d'un abcès périamygdalien, alors que le médecin traitant se bornait encore à appliquer des cataplasmes chauds autour du cou et attendait patiemment l'ouverture spontanée, qui se faisait désirer. La même malade eut en même temps de la *paralysie des muscles du cou et de la nuque :* elle était obligée de prendre sa tête à deux mains pour la soulever au-dessus de son oreiller.

L'autre observation est d'Escat (n° V de la thèse d'Arsimoles).

A la même catégorie de faits se rattache un cas de *paralysie de l'épiglotte* chez un malade auprès duquel le Dr Moure fut appelé en consultation par notre excellent collègue le Dr Chavannaz, il y a quelques semaines seulement. Quand nous disons paralysie de l'épiglotte, nous entendons relâchement des ligaments qui retiennent cet opercule et chute de cet organe sur l'entrée du larynx, d'où dyspnée intense et cornage sans rétrécissement opératoire à proprement parler.

Ce malade, d'ailleurs porteur d'un abcès de la loge externe (périamygdalien externe) et profondément infecté, succomba très rapidement, avant qu'on ait eu le temps matériel de lui porter secours.

Les accidents paralytiques dans le cours des abcès de l'amygdale sont certainement plus communs que nous ne le pensons, et je ne serais nullement étonné que plusieurs d'entre les lecteurs de cet article ne puissent en citer quelques exemples.

On voit, chez certains malades, surtout quand il s'agit de collections purulentes intra-amygdaliennes, l'affection *se fistuliser et passer à l'état chronique*. Garel d'abord, Natier ensuite,

Digitized by Google

en ont rapporté de bons exemples en 1889. Il s'agit toujours, dans ces cas, d'ouverture spontanée et conséquemment insuffisante.

Enfin, comme dernière complication locale, on peut, dans la poche de ces abcès chroniques, voir se développer des concrétions calculeuses, le fait n'a rien de surprenant. Une observation de cette nature a été publiée par Henrici dans les *Archiv für Laryngologie*, XII, 3, 1902.

Il s'agit d'un malade de vingt-cinq ans chez lequel, huit ans auparavant, s'était ouvert de lui-même, à travers le pilier antérieur droit, un abcès périamygdalien. La muqueuse est restée rouge autour du point fistuleux, et un calcul s'est développé dans la poche purulente.

3° Complications dues a la gêne mécanique. — L'abcès amygdalien ou périamygdalien, à quelque variété qu'il appartienne et quel que soit son siège primitif, fait toujours une saillie plus ou moins considérable dans l'isthme du gosier, et à plus forte raison s'il est bilatéral que s'il est unilatéral. La tuméfaction qu'il entraîne par la quantité de pus renfermée dans son intérieur, ou l'œdème inflammatoire qui l'environne, est parfois assez considérable pour obstruer presque complètement l'arrière-gorge.

Le fait est vrai, surtout quand on laisse évoluer l'inflammation, quand on attend pour lui donner issue que le pus soulève l'épithélium de la muqueuse.

Regardez la gorge d'un malade chez lequel se développe un abcès de l'amygdale deux ou trois jours après le début de son affection; déjà une tuméfaction, qu'on peut encore nettement délimiter, repousse la glande vers la ligne médiane et en bas s'il s'agit d'un abcès antéro-supérieur, en avant si on a affaire à un abcès postérieur, en dedans seulement si on se trouve en présence d'un abcès externe.

L'amygdale est refoulée plutôt que tuméfiée; elle est enflammée à la surface, mais on voit très bien, dans l'hypo-

Digitized by Google

thèse qui nous occupe, que son parenchyme ne participe pas à la phlegmasie. Par contre, le voile du palais n'est pas indemne; mais, ici encore, la localisation primitive de l'abcès imprime aux différentes parties dont se compose cet organe un aspect variable avec chaque localisation de la purulence.

L'abcès est-il antéro-supérieur ? la face antérieure du voile et le pilier antérieur sont rouges, œdématiés, bombent fortement; la luette a l'aspect d'une vessie translucide : souvent elle est fortement augmentée de volume. Dans ce cas, le pilier postérieur est indemne.

L'abcès siège-t-il dans l'épaisseur du pilier postérieur ou dans le tissu cellulaire situé en arrière de lui, en avant de l'aponévrose pharyngienne, ce pilier à son tour est œdématié, rouge, a une forme boudinée, alors que le pilier antérieur est seulement étalé au-devant d'une amygdale, qui est appliquée fortement contre lui. Dans ce cas, la luette peut ne prendre aucune part à l'inflammation.

Enfin, dans la variété externe, on voit très bien que l'amygdale est portée en dedans; d'ailleurs, dans cette forme, que je n'ai pas à décrire ici, l'œdème a des tendances à se faire sentir extérieurement, sous l'angle du maxillaire.

Laissons évoluer le mal; restons dans l'expectative, et *nous verrons du trismus* s'établir, la tuméfaction s'exagérer, l'amygdale et le voile remplir de plus en plus l'isthme du gosier, l'œdème se propager vers la gencive, en arrière de la dent de sagesse; bientôt surviendront des troubles respiratoires par gêne mécanique. Ajoutons à cela que si l'œdème se propage et s'étend vers la base de la langue et les replis glosso et ary-épiglottiques, une dyspnée plus marquée encore se manifestera et aggravera la situation.

Quand les deux côtés sont pris, ce qui n'est pas exceptionnel, la gêne respiratoire est de beaucoup plus précoce.

Nous avons recueilli dans la littérature quatre observations dans lesquelles la *gêne mécanique* engendrée par la présence de l'abcès et l'œdème environnant a été le point de départ

Digitized by Google

d'une complication qui, par trois fois, s'est terminée par la mort. (Obs. de Blanchez, 1862 ; d'Howel-Way, 1888 ; d'Escat, 1902.) Une fois, chez un enfant, on dut recourir à une opération par la voie externe. (Obs. de Pasteur, *in The Lancet,* 14 juillet 1888.)

Chez un malade, dont le Dr Lyon vient de publier l'observation dans la *Lancet* du 20 septembre 1902, l'*asphyxie* se produisit au moment de l'ouverture de l'abcès ; la gêne mécanique déterminée par l'*irruption du pus dans les voies aériennes* entraîna la mort en quelques minutes.

Enfin, l'extension de la *purulence dans le médiastin,* dont nous possédons deux cas avec issue fatale, est une dernière cause de gêne mécanique que nous rangeons dans cette même catégorie de complications, bien qu'elle puisse également être comprise dans celle qui va suivre.

Un des cas a été publié par Reid, en 1888, dans le *Medical and Surgical Report;* l'autre a été rapporté par Hanot, en 1891, dans le *Progrès médical.*

Il s'agit, dans ce dernier fait, d'une femme de dix-neuf ans qui, au mois de mars 1891, a été prise d'un violent mal de gorge ; huit jours après, épanchement pleural devenant rapidement purulent. Opération de l'empyème. Le pharynx reste toujours rouge. Fin avril, l'état s'aggrave et la malade meurt par adynamie.

A l'autopsie, on trouve de petits abcès dans les amygdales. De plus, le tissu cellulaire rétro-pharyngien est le siège d'une fusée purulente qui se prolonge jusqu'à la plèvre pariétale droite, la décolle et pénètre dans sa cavité. Celle-ci est tapissée de fausses membranes grisâtres.

Dans le pus des amygdales et dans l'abcès rétro-pharyngien, mêmes microbes (streptocoques).

4° Complications dues a l'extension de la purulence aux organes de voisinage, notamment aux vaisseaux sanguins. — Ces complications, de beaucoup les plus fréquentes, s'expli-

Digitized by Google

quent aisément par les rapports qu'affecte le fond de la loge amygdalienne avec la gaine des gros vaisseaux du cou. La musculature et l'aponévrose du pharynx n'opposent parfois qu'une barrière bien fragile à la pénétration des germes septiques. D'ailleurs, les lymphatiques qui, de l'amygdale et de la muqueuse pharyngée se rendent aux ganglions carotidiens, forment un sentier tout indiqué, une voie toujours ouverte pour leur dissémination.

Je ne citerai que pour mémoire l'évolution d'un *abcès de la langue* au cours d'une périamygdalite phlegmoneuse (cas de Radzich, *Med. Obzr. Mosk.*, 1900), pour m'appesantir davantage sur l'invasion possible, et trop fréquemment observée, de la paroi des gros vaisseaux par le processus inflammatoire.

Des vingt-deux observations que j'ai réunies sur les complications vasculaires des abcès de l'amygdale, *seize se rapportent à l'ouverture de la carotide, une à la formation d'un anévrysme, cinq à la production d'une phlébite des veines du cou.*

En faisant le dépouillement des seize premiers cas, on se rend compte que l'hémorragie artérielle se produit dans deux conditions différentes, soit au moment de l'ouverture spontanée de l'abcès, soit quelques jours après cette ouverture naturelle.

Dans le premier cas, l'hémorragie est habituellement foudroyante : elle survient du septième au neuvième jour après le début de l'affection. Tels sont les faits d'Immermann, de Caytan, de Vergely, de Monod, de Muller, de Mory.

Rappelons en quelques mots l'observation de notre confrère bordelais M. Vergely, observation rapportée en détails dans une étude consacrée à cette complication et parue dans le *Journal de médecine de Bordeaux*, le 18 juillet 1886 :

Un malade est pris brusquement, le 26 juillet, d'un mal à la gorge s'accompagnant de gonflement de l'amygdale gauche et d'une tuméfaction indurée à l'angle de la mâchoire

Digitized by Google

avec extension aux régions mastoïdienne et sus-hyoïdienne. Dysphagie intense.

Le 31 juillet, autrement dit cinq jours après le début de l'affection, le gonflement est plus marqué extérieurement, la gêne à la déglutition plus considérable encore.

On a institué, depuis le début, un traitement médical antiphlogistique.

Le lendemain 1er août, mêmes phénomènes.

Le soir même, l'abcès s'ouvre spontanément, mais il se produit en même temps une hémorragie foudroyante qui tue le malade en quelques minutes.

A l'autopsie, on découvre, en dehors de l'amygdale, une loge de la grosseur d'un œuf de pigeon contenant du pus, de gros caillots noirs et des lambeaux sphacélés de tissu cellulaire. La carotide interne est ulcérée à deux centimètres au-dessus de sa bifurcation.

Chez les malades de la deuxième catégorie, l'abcès périamygdalien s'est déjà ouvert spontanément, mais il se vide mal, par simple regorgement, à travers un orifice trop étroit et le processus destructif poursuit sa marche envahissante, excentrique, autour du foyer abcédé.

Dans ce cas, l'ouverture du vaisseau artériel se fait le deuxième, le troisième, le quatrième jour après la rupture de la poche purulente. Comme précédemment, elle a plusieurs fois entraîné une mort immédiate. Rarement on a vu l'hémorragie s'arrêter spontanément. Chez quelques malades, une intervention opportune et rapide a amené la cessation de l'écoulement sanguin par la ligature de la carotide et sauvé ainsi le malade d'une mort certaine.

Bernard Pitts (*Saint-Thomas Hospital Report*, 1802, t. XII, p. 131) rapporte l'histoire d'un homme de trente-neuf ans qui fut atteint d'amygdalite et présenta quatre jours après du délire pendant deux nuits consécutives. Le malade éprouvait une très vive dysphagie; les deux amygdales et la luette étaient très tuméfiées. L'abcès périamygdalien droit fut

Digitized by Google

ouvert, le gauche s'ouvrit spontanément; trois jours après, hémorragie considérable, qui se renouvela le lendemain et le surlendemain par l'orifice de l'abcès gauche. Ligature de la carotide gauche.

Trente heures après, nouvelle hémorragie suivie de mort.

A l'autopsie, on découvre une grande cavité remplie de pus en dehors de l'amygdale gauche; la face interne de la carotide est baignée par le pus, et le vaisseau présente une ulcération large comme l'extrémité du petit doigt.

Dans la thèse d'Arsimoles est rapportée l'observation de Veillard, dont voici les points principaux :

Un jeune homme de vingt-six ans est atteint d'angine phlegmoneuse double post-rhumatismale, d'abord du côté gauche, deux jours après du côté droit. A gauche, l'abcès s'ouvre spontanément cinq jours après le début de l'affection. Toutefois, l'évacuation se fait mal, et le soir du neuvième jour surviennent quatre hémorragies successives très abondantes qui heureusement s'arrêtent toutes seules.

Voici, enfin, un dernier exemple d'hémorragie artérielle terminée par la guérison grâce à la ligature du vaisseau. Je le cite parce qu'il offre un double intérêt, d'abord au point de vue opératoire, ensuite et surtout en raison de la précocité de la complication hémorragique.

Il s'agit d'un fait signalé par Messiter (*Lancet*, du 13 janvier 1883).

Un malade prend froid le 11 octobre. Immédiatement, il voit survenir un gonflement de son amygdale, du cou et de la région rétro-maxillaire.

Le 15 octobre, c'est-à-dire quatre jours après le début de l'affection, l'abcès périamygdalien se rupture spontanément en s'accompagnant d'une hémorragie artérielle profuse. Vingt heures après, nouvelle hémorragie.

Ligature de la carotide. Guérison.

Il n'est pas douteux que dans ce cas on se soit trouvé en présence d'un processus particulièrement virulent, qui a

Digitized by Google

envahi de prime abord non seulement le tissu périamygdalien, mais encore celui qui entoure la gaine des gros vaisseaux.

Nous n'avons trouvé, dans la littérature, qu'un seul *cas d'anévrysme de la carotide interne* consécutif à l'évolution d'un abcès de l'amygdale. Il est dû à Wulff, qui le publia dans le *Münchener medicinische Wochenschrift*, n° 20, 15 mai 1900.

La pathogénie de cette complication est facile à établir; le processus ulcéreux ou simplement inflammatoire peut n'atteindre qu'une des parois de l'artère. Cette dernière, altérée dans sa constitution, offre dans le point ulcéré un terrain de moindre résistance pour la poussée sanguine, et elle se laisse dilater.

Je terminerai cette longue et peut-être fastidieuse énumération des complications des abcès de l'amygdale par l'analyse de quelques observations de phlébite des veines du cou.

J'en ai réuni cinq cas tous terminés par la mort : ils sont dus à Boissard (*France médicale,* 1883); à Ward (*New-York med. Journal,* 14 octobre 1899), deux cas; à Blanchez (*Gaz. hebdom.*, 1862), à Trumbull (*Med. Record,* 9 août 1890).

Boissard a publié son observation sous le titre : Angine phlegmoneuse. Phlébite suppurée des veines du cou. Abcès métastatique du poumon. Mort par infection purulente.

Elle a trait à un homme de vingt-deux ans qui, examiné le 19 novembre 1882, cinq jours après le début de son affection, présentait, à ce moment, une rougeur diffuse et vive du voile, une amygdale gauche tendue, luisante et saillante, sans fluctuation bien nette, et une température de 40° 9. On se borna à faire un traitement médical.

Le 20 novembre, l'abcès s'ouvrait spontanément, et le malade cracha du pus en assez grande quantité. Abaissement immédiat de la température à 39°, mais bientôt prostration, ballonnement du ventre et nouvelle poussée de température, qui se maintient entre 39° 5 et 40°.

Digitized by Google

Le 24, sueur froide, dyspnée très intense, râles crépitants dans le lobe moyen gauche.

Dans la journée, coma et mort.

Autopsie. — Poumons farcis d'abcès métastatiques. Congestion des deux bases. Gros ganglion rétro-maxillaire mou, renfermant du pus. Veines profondes du cou (pharyngienne inférieure, maxillaire interne et jugulaire interne) épaissies dans leurs tuniques et contenant du pus dans leur calibre.

Les deux faits de Ward sont non moins intéressants. Ils se rapportent l'un à une femme de trente ans, l'autre à un homme de quarante-deux. L'une et l'autre furent atteints d'abcès périamygdalien externe venant faire saillie à l'extérieur. La femme eut une pneumonie et un abcès sous-aponévrotique superficiel dont l'incision n'empêcha malheureusement pas l'infection générale. La mort survint le neuvième jour par pyohémie.

L'homme mourut le sixième jour, de la même façon.

L'autopsie démontra, dans l'un et l'autre cas, l'existence d'une thrombose de la veine jugulaire interne, avec phlébite septique le long du plexus amygdalien. De plus, chez l'homme, il existait des abcès multiples dans les reins.

Les observations de Blanchez et de Trumbull font, comme les précédentes, ressortir la gravité exceptionnelle des abcès périamygdaliens, dont le point de départ est situé en dehors de l'amygdale, au voisinage du pédicule de la glande.

On se défiera tout particulièrement de ces abcès qui, dès le début, cherchent à s'extérioriser, à venir faire saillie sous l'angle de la mâchoire : ce sont ceux qui sont les plus dangereux, parce qu'ils évoluent au milieu d'organes importants, comme les gros vaisseaux du cou.

Prophylaxie. — Nous avons vu, cependant, dans le cours de cet article, que les complications pouvaient se montrer également dans les autres variétés de collections purulentes intra et périamygdaliennes. Or, de la lecture des observations

Digitized by Google

que nous avons citées, il ressort un fait essentiel, c'est que ces complications surviennent, dans l'immense majorité des cas, chez les malades porteurs d'abcès qu'on laisse évoluer spontanément.

Que l'abcès mette sept, huit, dix, quinze jours à se frayer une voie à travers les tissus; qu'il s'ouvre par un petit trajet tortueux d'où le pus s'échappera avec peine, le résultat est le même : il y a rétention purulente dans l'organisme, et rétention dans une région dangereuse, dans une sorte de carrefour entouré d'organes importants qui s'accommodent mal du voisinage d'une suppuration.

Après l'exposé de ces faits, nous croyons inutile d'insister sur la nécessité qu'il y a à ouvrir les abcès de l'amygdale, et à les ouvrir le plus tôt possible, alors même qu'il n'y aurait encore que quelques gouttes de pus.

Un certain nombre de praticiens généraux s'imaginent volontiers qu'on doit attendre sept, huit ou dix jours avant de frayer une porte à la suppuration. Ils préfèrent voir le liquide apparaître par transparence entre les faisceaux musculaires disjoints du pilier antérieur pour plonger au sein du foyer abcédé l'extrémité de leur bistouri, dont le reste de la lame est soigneusement enveloppé.

Sans se préoccuper des gémissements du malheureux patient qui aspire lui aussi, et bien vivement, après la « maturité de l'abcès », ils se contentent de lui faire appliquer quelques cataplasmes autour du cou ou de lui prescrire quelques gargarismes, dont le malade récalcitrant refusera de se servir.

L'expectation, dans les abcès de l'amygdale, ne nous paraît pas justifiée. L'intervention s'impose dès que le diagnostic est établi : nous rencontrons à chaque instant du pus au deuxième et au troisième jour, et si, dans quelques cas, nous le reconnaissons volontiers, les malades ne trouvent pas, après cette ouverture hâtive, le bien-être *immédiat* qui accompagne l'évacuation d'un gros abcès déjà ancien, l'in-

Digitized by Google

flammation n'en est pas moins enrayée, et la maladie abrégée dans de très grandes proportions.

L'ouverture hâtive nous semble donc, en définitive, le meilleur remède prophylactique des complications des abcès intra ou périamygdaliens.

Quelques mots seulement sur la manière de la pratiquer : le foyer de l'abcès étant souvent très profond à cette période (il faut quelquefois traverser une épaisseur de tissu de 2 à 3 centimètres), il est de toute évidence que l'emploi d'un bistouri nous semblerait tout au moins imprudent. La muqueuse est fortement congestionnée, les vaisseaux très dilatés autour du point enflammé : il y aurait lieu de redouter une hémorragie, qu'on a vue se produire plus tard (alors que la coque qui environne l'abcès est pourtant fort mince) et dont on a toutes les peines du monde à se rendre maître.

L'incision au bistouri a, d'ailleurs, l'inconvénient de se refermer trop facilement et de favoriser ainsi la formation d'un nouvel abcès par évacuation incomplète de la matière purulente.

Un seul instrument nous paraît réunir les conditions voulues pour ouvrir les abcès de l'amygdale accessibles par les voies naturelles, c'est le cautère sous la forme de thermo, et, beaucoup mieux, de galvanocautère, ainsi que l'a préconisé le Dr Moure il y a quelques années.

L'application du galvanocautère dans l'ouverture des suppurations amygdaliennes est rapide, pas plus douloureuse que celle du bistouri; elle assure l'hémostase, est toujours antiseptique et, de plus, a le grand mérite de laisser après elle un trajet ouvert par où le pus s'écoule librement à l'extérieur.

J'ai utilisé cet instrument bien des fois. Je n'ai toujours eu qu'à me louer de son emploi, et je n'ai jamais vu de récidive sur place dans les jours qui suivent l'ouverture.

Si l'abcès périamygdalien était externe d'emblée, ne faisait qu'une très faible saillie dans l'isthme pharyngien et avait

Digitized by Google

des tendances à s'extérioriser, ce qui est rare du reste, nous abandonnerions bien vite la voie buccale et aurions recours à l'ouverture au bistouri, par la voie externe, la seule à recommander en pareille occurrence. On la ferait à ciel grand ouvert, avançant couche par couche, s'aidant de la sonde cannelée plus encore que du bistouri : on aurait ainsi des chances pour épargner les vaisseaux et les nerfs, qu'une intervention à l'aveuglette, par voie buccale, risquerait malencontreusement de sectionner.

SOCIÉTÉ DE LARYNGOLOGIE DE LONDRES

Séance du 6 février 1903.

Sous la présidence de M. Mc Bride.

M. Lake présente une **coupe de pachydermie tuberculeuse des cordes vocales**, ainsi qu'un **cas de tuberculose laryngée** dans lequel la corde vocale droite était épaisse, couverte de granulations et ulcérée à l'union du tiers antérieur avec les deux tiers postérieurs.

Très peu de signes pulmonaires.

M. Charters Symonds. — **Un cas de paralysie de la corde vocale gauche dû au saturnisme.**

La malade, jeune fille de dix-huit ans, présentait, en outre, de la paralysie des muscles des membres et du tronc, ainsi que le liséré de Burdou. La corde gauche est immobilisée en position cadavérique.

Sir Felix Semon fait remarquer que le plomb touche surtout les muscles abducteurs. C'est sans doute pour cette raison que dans les mines de plomb on est souvent obligé de trachéotomiser les chevaux que l'on y emploie.

M. Pegler. — **Septotome utilisable pour accomplir l'opération de Moure et les autres procédés de redressement de la cloison.**

L'instrument n'est que le modèle perfectionné de ceux actuellement employés.

Digitized by Google

M. de Santi. — **Tumeur du lobe droit de la glande thyroïde chez une femme de cinquante ans.**

Ce qui fait l'intérêt de ce cas, c'est le déplacement en masse du larynx et de la trachée du côté gauche entraînant des crises de dyspnée.

M. Semon est d'avis d'enlever le lobe droit de la thyroïde, car il a repoussé le larynx à droite et comprimé les nerfs laryngés. La compression peut devenir dangereuse si la tumeur prenait subitement une marche rapide.

M. Dundas Grant est d'avis que l'on doit opérer le plus tôt possible avant que le larynx et la trachée aient perdu de leur élasticité.

M. de Santi dit qu'il proposera au malade une opération.

M. Brown Kelly. — **Coupes de quatre tumeurs du type des « polypes hémorragiques du septum ».**

Ces tumeurs donnent lieu à de fréquentes erreurs de diagnostic. On les prend pour des sarcomes.

Sir Felix Semon. — **Cas de tabes avec participation rapide et rare des différents nerfs craniens.**

Malade âgé de quarante-six ans, marié depuis huit ans, six enfants bien portants, pas de fausses couches.

A eu des douleurs fulgurantes pendant deux ans et depuis six mois se plaint de constriction thoracique, de difficulté pour parler et avaler. Peu de renseignements sur l'accident primitif. Ce malade aurait eu à l'âge de vingt-quatre ans une affection vénérienne dont il ne sait déterminer l'espèce. Il nie tout accident secondaire.

Maladie actuelle :

Depuis deux ans, douleurs fulgurantes des extrémités.

Depuis six mois, sensation de constriction abdomino-thoracique. Il y a cinq mois, il éprouve de la difficulté pour avaler. Il y a trois semaines, la voix devient rauque, puis l'acuité de l'œil droit diminue : pendant un jour le malade a eu de la diplopie. Enfin, trois jours avant de venir à la consultation, la miction devient difficile.

L'ouïe et l'odorat sont conservés. Le goût diminue dans la moitié gauche de la langue. Acuité visuelle diminuée. Pas de myosis. Œdème de la papille.

Les troubles du côté des III, IV et VI paires craniennes se traduisent par : parésie du droit interne; chute de la paupière

Digitized by Google

supérieure droite; pupille droite dilatée; ne réagit pas à la lumière. Du côté du trijumeau : légère diminution de la sensibilité du côté gauche. Légère parésie faciale droite.

Déviation de la langue à droite.

Les troubles du glosso-pharyngien et du pneumogastrique se traduisent par l'abolition des mouvements volontaires du voile du palais; perte du réflexe : diminution de la sensibilité tactile.

Disparition de l'excitation au courant faradique.

Les cordes vocales sont écartées de quatre millimètres durant la respiration normale; elles ne s'écartent pas davantage pendant l'effort; elles se rejoignent facilement pendant la phonation. Dans l'inspiration forte qui suit la phonation, la corde vocale droite s'écarte plus de la ligne médiane que la gauche; pas de mouvements atoniques des cordes vocales. Pendant l'examen, le malade est pris d'une attaque caractéristique de stridor laryngé.

L'intérêt de cette observation réside dans la participation précoce des nerfs craniens au processus tabétique.

Il s'ensuit que la paralysie laryngée est un signe précoce de tabes pouvant même apparaître avant la disparition du réflexe patellaire. En second lieu, il est remarquable que malgré la paralysie du voile la déglutition se soit faite sans reflux par les fosses nasales.

La langue est restée pendant longtemps indemne et peu touchée comparativement au larynx et au voile du palais.

Semon insiste, en outre, sur la variabilité de ces paralysies, plus marquées à certains jours qu'à d'autres.

M. le Président a vu un cas de paralysie bilatérale des abducteurs avec parésie unilatérale du voile du palais et tachycardie sans autres signes bulbaires; l'état du malade reste stationnaire depuis des années.

M. Donelan. — **Un cas d'ankylose de l'articulation crico-aryténoïdienne gauche chez une femme de trente-trois ans.**

Il s'agit d'une femme de trente-trois ans qui avait été traitée à Paris par Landouzy, pour une tuberculose probable. Elle se rétablit et continua à se bien porter quand, il y a six mois, elle eut une attaque de grippe compliquée de laryngite aiguë. Perte complète de la voix depuis vingt jours. Elle eut aussi des hémoptysies, et des confrères appelés en consultation diagnostiquèrent une tuberculose pulmonaire avec laryngite chronique.

A l'heure actuelle, la malade présente tous les symptômes d'une

Digitized by Google

paralysie abductrice gauche. La production de la voix s'effectue par l'action compensatrice de la corde droite. Pas de signes thoraciques : pulmonaires, vasculaires ou ganglionnaires. La paralysie est compliquée d'une ankylose de l'articulation crico-aryténoïdienne, ce qui montre l'immobilité du cartilage atteint à la phonation et au toucher avec une sonde après application de cocaïne.

L'auteur regarde le cas comme une paralysie adductrice gauche survenue au cours d'une laryngite grippale avec hémorragies secondaires de la muqueuse laryngée et trachéale, et ayant consécutivement abouti à une ankylose de l'articulation enflammée.

En dehors de la période aiguë, la malade ne suit aucun traitement; l'auteur demande à ses collègues leur opinion sur le traitement à instituer.

M. Hunter Tod. — **Tumeur polypoïde de la cloison nasale ayant évolué en trois mois. Préparations microscopiques.**

Femme âgée de trente-trois ans. La tumeur a eu son point de départ à la partie antérieure du septum, du côté gauche, et fit bientôt saillie à l'entrée de la narine. Elle était polypoïde, mais largement implantée. A plusieurs reprises, elle avait donné lieu à de violentes épistaxis.

L'auteur demande si l'on a affaire à une tumeur bénigne ou non, s'il suffit de l'enlever seule, ou si l'on doit, en même temps, abraser largement le septum.

M. Pegler dit que les tumeurs du septum ont souvent l'apparence sarcomateuse, mais ne récidivent pas.

M. de Santi dit que ces tumeurs sont histologiquement malignes, mais absolument bénignes quant à leur évolution clinique.

M. W. H. R. Stewart. — **Un cas d'obstruction laryngée.**

La malade a été présentée à la Société en janvier 1897. A cette époque, elle était atteinte de troubles respiratoires graves qui dataient de huit ou neuf mois. On ne trouva aucun signe qui eût permis de faire soupçonner la tuberculose, la syphilis, une tumeur maligne ou un traumatisme. Les opinions différaient quant au diagnostic de l'affection. Quelques jours après avoir été trachéotomisée, la maladie subit une thyrotomie et on enleva de dessous la corde gauche une tumeur arrondie et molle. Celle-ci a été examinée au microscope, mais la notice relatant le résultat de cet

Digitized by Google

examen a été exagérée. Depuis l'opération, la malade allait bien, quoique la cicatrisation ait été longue et difficile à obtenir. La voix se rétablit et la malade continua à se bien porter quand, il y a un an, elle fut prise de dyspnée et de douleurs à la respiration; la voix devenait de plus en plus malade. A l'heure actuelle, il existe une tumeur sous-glottique sur le côté droit du larynx. La malade se plaint d'avoir la gorge obstruée en toussant et de ne pouvoir respirer qu'après la disparition de l'obstacle. Il y a un mois, elle eut une bronchite, et à l'examen du larynx, pratiqué il y a deux jours, on trouva tout l'organe tuméfié et sa partie gauche paraissait presque immobile.

M. F. I. Stewart. — **Un cas de sinusite frontale avec augmentation du volume du sinus.**

Homme âgé de trente-six ans, vu pour la première fois le 23 janvier 1903. A la fin de 1901, le malade souffrait d'une obstruction nasale, et en décembre, ablation des polypes. Au mois de mai suivant apparut une tuméfaction du côté gauche du nez, dans l'angle interne de l'œil; cette tuméfaction augmentait graduellement de volume et un mois après elle donna issue à un écoulement de pus jaune. Le sinus guérit spontanément au bout d'un mois. Au mois de septembre 1902, le malade s'étant bien porté jusqu'à cette date, s'est déclarée une tuméfaction de la région frontale qui allait en augmentant rapidement sans douleurs ni tout autre symptôme, excepté de temps en temps un écoulement de la narine gauche.

L'auteur revit le malade le 23 janvier, et trouva une tuméfaction marquée de la région frontale à une expansion des deux sinus frontaux; la partie la plus proéminente faisait une projection de un pouce au delà de la surface normale de l'os. Pus dans la partie antérieure des deux méats moyens. Quelques polypes furent enlevés de la fosse nasale gauche. On fit une tentative infructueuse de passer une sonde dans le sinus frontal. Pendant la dernière quinzaine, il y eut un écoulement abondant des deux narines et la tuméfaction frontale diminua, quoiqu'elle fût encore considérable.

L'intérêt du cas consiste principalement dans : 1° la grande expansion qui eut lieu sans perforation; 2° la rapidité de l'expansion; 3° la diminution rapide de l'expansion dans l'espace de quinze jours; et 4° dans le fait que la distension du sinus frontal gauche n'a pas abouti à un écoulement par l'ancien sinus.

M. Grant est d'avis qu'il s'agit dans ce cas d'une ostéo-périostite associée à une suppuration du sinus frontal. Il conseille d'employer un traitement spécifique énergique.

Digitized by Google

M. Waggett rapporte l'observation d'une tumeur maligne située dans le voisinage de la trompe d'Eustache droite chez un homme de soixante-neuf ans, sans antécédents syphilitiques.

M. Furniss Potter présente un cas de sinusite frontale double chez un homme de trente-neuf ans. La maladie date de deux ans et demi; le malade salit plus de deux mouchoirs par jour; on a, à plusieurs reprises, curetté le voisinage du canal fronto-nasal, enlevé des polypes. Le Dr Potter se demande si une cure radicale est justifiée.

M. Grant conseille les irrigations.

M. Pegler est pour un curettage plus soigné de la région de l'hiatus.

M. Potter réplique que ce malade, soldat de son métier, va être envoyé dans une région où il ne pourra suivre de traitement, et qu'en conséquence, il propose la cure radicale.

M. Dundas Grant. — **Un cas d'œdème chronique du larynx. Dégénérescence amyloïde?**

Malade âgé de quarante-six ans, souffre depuis douze mois. Larynx pâle; œdème dur de l'épiglotte, des replis aryépiglottiques, surtout du gauche; les cordes semblent normales. Pas d'ulcération. Le voile et les piliers sont épaissis. Le malade a considérablement maigri et pâli. L'urine renferme de l'albumine. Pas trace de suppuration, de tuberculose ni de syphilis. La rate et le foie sont augmentés de volume. L'auteur pense à de la dégénérescence amyloïde.

Sir Felix Semon a eu l'occasion d'observer un cas analogue. La nature amyloïde de l'affection n'a pu être démontrée. Ce qu'on trouve au microscope, c'est une infiltration considérable de cellules rondes.

M. de Havilland Hall dit que l'aspect du larynx de ce malade lui rappelle un autre cas semblable présenté il y a cinq ou six ans à la Société; or le malade qui était atteint de cette affection est, depuis, mort tuberculeux.

M. Grant en appelle de plusieurs cas de transformations amyloïdes du larynx décrits dans un récent numéro de *Münchener Medicinische Wochenschrift*.

Tous ces cas sont très embarrassants, mais nul doute qu'avec le temps et l'expérience on n'arrive à les classer.

Séance du 6 mars 1903.

Président : M. Mc Bride.

M. Bronner. — **Un échantillon de carcinome du nasopharynx provenant d'un homme de soixante-trois ans.**

Le malade avait été vu pour la première fois en avril 1898. Il était, à cette date, porteur d'une petite tumeur mollasse, située

Digitized by Google

sur le toit et la paroi postérieure du naso-pharynx. Un examen histologique permet de reconnaître que l'on se trouve en présence d'un carcinome « à cellules en colonne » recouvert par la muqueuse nasale. Ces caractères de la tumeur font soupçonner son origine antrale.

Opéré en mai 1902; récidive et mort quatre mois après. Les derniers jours de l'affection : exophtalmie, atrophie optique. Symptômes cérébraux.

Sir Felix Semon ne croit guère à l'efficacité des injections de formaline que le Dr Bronner a employées avant d'opérer. D'autre part, on sait très bien que les tumeurs malignes du nez marchent très vite lorsqu'elles récidivent après l'opération.

M. Kelson. — 1° **Sur un cas de dislocation nasale due à des polypes chez un homme de soixante ans.**

Le malade est porteur de polypes depuis quinze ans. Pas de céphalée. Écoulement nasal purulent abondant. L'os propre du nez du côté gauche est séparé du frontal, de l'ethmoïde et du maxillaire supérieur.

2° **Un cas de polype hémorragique du nez chez une fille de quinze ans.**

La tumeur avait pris naissance sur l'extrémité antérieure du cornet supérieur gauche. La malade avait éprouvé les premiers signes il y a quatre mois. La tumeur fut enlevée à deux reprises différentes avec cessation temporaire des hémorragies.

Cette tumeur présente la même structure fondamentale que les polypes, mais aussi une infiltration marquée de cellules rondes.

Il n'y a pas de sinusite concomitante.

M. Herbert Tilley. — **Procédé de réfection de la cavité naso-pharyngée pour adhérence du voile du palais à la paroi postérieure du pharynx résultant d'accidents spécifiques tertiaires.**

La malade est une femme de trente-trois ans chez laquelle le voile du palais adhère si complètement à la paroi pharyngée postérieure que l'on peut seulement passer une petite sonde de la bouche dans le naso-pharynx. Elle avait déjà été opérée à deux reprises différentes, mais dans l'espace de dix jours, les adhérences s'étaient reproduites.

Les signes dont elle se plaignait consistaient en accumulation de

Digitized by Google

mucus dans les cavités nasales avec écoulement constant par les narines; impossibilité absolue de respirer par le nez et de se moucher.

Opération. — Après trachéotomie préalable, séparation complète du voile du palais et de la paroi postérieure du pharynx. Un fort fil d'argent est alors passé d'avant en arrière dans le voile du palais, à son union avec la voûte palatine, à un demi-pouce de la ligne médiane.

L'extrémité du fil d'argent retraverse le voile du palais d'arrière en avant à la limite du bord interne du voile et de la paroi latérale du pharynx.

De cette façon, un segment de fil d'argent faisait saillie sur la face postérieure du voile.

Les extrémités libres du fil d'argent sont alors solidement fixées aux racines des incisives.

Même opération pour l'autre côté du voile.

Dix jours après, on coupe le premier fil; le second au bout d'une quinzaine. De plus, chaque jour, pendant trois semaines, on fait le toucher naso-pharyngien et l'on opère des tractions en avant.

En six semaines la guérison est absolue.

M. le Président dit que le procédé lui paraît excellent et prie les autres membres de bien vouloir donner leur avis à ce sujet.

M. P. de Santi a vu deux cas de ce genre. Ils étaient d'un type plus sévère encore que celui du Dr Tilley. Il y avait fusion absolue du voile et du pharynx. Le malade se plaignait de douleur violente dans la région mastoïdienne. Quant au mode de fixation des fils en avant : soit aux dents, soit au périoste de la voûte palatine, il importe peu.

Les résultats éloignés de l'opération sont moins bons, la rétraction se faisant presque fatalement au bout de un ou deux ans.

Il ne pense pas que la trachéotomie préventive soit nécessaire.

Le résultat obtenu par le Dr Tilley est excellent pour l'instant; reste à savoir s'il se maintiendra.

M. Cresswell Baber se rappelle un cas semblable opéré il y a quelques années. Pour prévenir la rétraction, il avait appris au malade à passer lui-même chaque soir un écarteur derrière le voile du palais.

En réponse à M. de Santi, le Dr Herbert Tilley annonce qu'il n'a pas eu d'hémorragie pendant l'opération et qu'il pense, en conséquence, que la laryngotomie n'est pas nécessaire. S'il l'a faite, c'est que, dans une opération semblable, le Dr Spencer avait eu à combattre une violente hémorragie.

Il pense que les dents fournissent un point d'appui incomparable.

Dr Dieu.

Digitized by Google

REVUE GÉNÉRALE ET ANALYSES

CAVITÉS ACCESSOIRES

Trois cas de sinusite sphénoïdale avec complications intra-craniennes, par le Dr Beek.

1° Malade, âgée de quarante-quatre ans, souffre depuis longtemps de maux de tête. Dix jours avant son admission à l'hôpital, violentes douleurs dans le côté gauche, avec fièvre, 39 degrés. Le dixième jour apparaissent des céphalées violentes, avec scotome scintillant, exophtalmie, œdème des paupières et de la conjonctive droites, affaiblissement de la vue et stase papillaire.

Le lendemain, l'œdème envahit toute la moitié droite de la face, et des phénomènes similaires se produisent dans l'œil gauche, avec paralysie du moteur oculaire externe. Rien d'anormal dans le nez ni dans le sinus frontal. La mort arrive au quatrième jour.

Autopsie. — Inflammation purulente des deux sinus sphénoïdaux, avec phlébite purulente du sinus caverneux; méningite purulente de la base du cerveau.

2° Le malade, âgé de vingt-huit ans, souffre depuis deux ans de céphalées survenant par accès. Il y a un mois, coryza violent avec sécrétion muco-purulente. Quatre jours avant l'entrée à l'hôpital, soudain, contractions spasmodique des muscles de la nuque, céphalalgie intense, hyperthermie, tuméfaction des paupières. A l'admission : exophtalmie, stase papillaire, inflammation purulente et gonflement de la muqueuse des cornets; violentes douleurs dans la région du sinus frontal; obnubilation intellectuelle.

A l'opération, on ne trouve pas de pus dans le sinus frontal. Mort au bout de quelques jours.

Autopsie. — Inflammation purulente des deux sinus sphénoïdaux; phlébite purulente du sinus caverneux avec méningite purulente.

3° Etudiant, âgé de vingt et un ans, se tire un coup de revolver dans la tempe droite. Est transporté d'urgence à

Digitized by Google

l'hôpital. Ptosis du côté droit; mouvements de l'œil droit se faisant seulement sentir en dehors; céphalées intenses, pouls 60. Trépanation; ligature de la méninge blessée au cours de l'accident. Légère amélioration d'abord; mais, quelques jours après, le malade succombe au milieu de phénomènes de méningite purulente.

Autopsie. — La balle siège dans la selle turcique et fait saillie dans les deux sinus sphénoïdaux, pus dans ces derniers et à la base du cerveau. (*Rousski Vratch*, n° 15, 1903. p. 574.)

Dr Trivas.

LARYNX ET TRACHÉE

Quatre cas d'infections septiques de la gorge avec examen bactériologique (*Four cases of acute septic inflammation of the throat with bacteriological report*), par le Dr Philippe de Santi.

On peut considérer cette communication comme faisant suite à la discussion d'avril 1895 sur la probabilité de l'identité pathologique des diverses formes des infections septiques de la gorge, telles que : œdème suraigu du larynx, érysipèle du larynx, angine de Ludwig.

Depuis la publication du Dr Felix Semon, l'auteur a pu déterminer, dans quatre cas, la nature du germe pathogène.

La première observation a trait à une mastoïdite suppurée qui, au bout de trois semaines, se compliqua brusquement d'érysipèle cutané qui gagna rapidement la face, le cou et le dos, s'accompagnant d'un fort mauvais état général. Les cultures de la gorge révélèrent la présence de streptocoques et de quelques colonies de staphylocoques. L'injection de 10 centimètres cubes de sérum antistreptococcique faite trois fois en vingt-quatre heures amena la guérison.

Dans le deuxième cas, on avait affaire à une amygdalite et à une pharyngite intenses, avec œdème de l'épiglotte. Là encore, les cultures de la gorge donnèrent du streptocoque.

Dans le troisième cas, il s'agit d'une inflammation gangréneuse de la moitié inférieure de la luette, œdème de la voûte palatine et du repli aryténo-épiglottique. Etat général très mauvais. Présences de streptocoques. Guérison par le sérum antistreptococcique. La dernière observation concerne un

Digitized by Google

jeune homme de vingt et un ans atteint de pharyngite aiguë septique compliquée de péricardite streptococcique. Guérison par le sérum de Marmoreck.

Toutes ces affections, différentes cliniquement, avaient la même nature et ont guéri par le sérum antistreptococcique.

Le Dr de Haviland Hall insiste sur l'importance de l'examen bactériologique dans ces cas. Il croit que les agents pathogènes autres que le streptocoque sont également susceptibles de donner lieu à ces sortes d'infection.

Sir Dyle Duckworth. — Les nombreuses espèces de streptocoques différant par leur virulence peuvent être la cause de ces affections.

M. Dundas Grant attache moins d'importance à l'état de la gorge qu'à l'état général, qui révèle l'empoisonnement du sang. Le sérum antistreptococcique a une grande valeur dans tous ces cas. Il est bon d'y adjoindre de la balnéation froide.

Sir Felix Semon pense que les divers microbes pyogènes peuvent donner lieu à toutes les inflammations septiques. Ce qu'il a voulu démontrer, il y à neuf ans, c'est l'identité du processus pathologique dans tous les cas. Bien que, dans quelques observations, on ait noté la présence de sucre dans l'urine, il pense qu'en général ces affections frappent des individus en pleine santé.

M. de Santi a constaté que les gens atteints d'angine de Ludwig étaient en mauvaise santé et alcooliques. Il emploierait le sérum même avant l'examen bactériologique. (Royal med. and chir. Soc., 10 fév. 1903, *in British med. Journ.)*

Dr Dieu.

OREILLES

Otorrhée chronique cholestéatomateuse bilatérale; atrésie du conduit à droite, carie du toit de l'antre à gauche. paralysie du facial à droite; attico-antrotomie double; guérison, par les Drs Grunert et Schultze.

Jeune fille de vingt ans, qui vient consulter pour des douleurs d'oreille à gauche, s'irradiant vers le front et toute la tête.

Digitized by Google

Ses antécédents sont particulièrement intéressants. Ses oreilles auraient suppuré depuis l'enfance; en plus de cela, elle aurait été souvent gênée de son nez et de sa gorge. Il y a quatre ans, un chirurgien général lui aurait enlevé des polypes dans le nez et la gorge et lui aurait fait également une opération dans l'oreille droite. Immédiatement après cette dernière, elle aurait eu une paralysie faciale complète et des vertiges pendant six semaines. En même temps, son audition aurait beaucoup baissé. Il y a huit jours encore, elle aurait eu un accès de vertige qui l'aurait empêché de continuer son travail.

A l'examen de la malade, on constate d'abord cette paralysie du facial droit, qui semble cependant, à l'épreuve galvanique, être plus prononcée pour les rameaux inférieurs que pour ceux du front et des tempes. A noter encore un vertige très net quand on la fait marcher ou se retourner les yeux fermés.

L'apophyse mastoïde à gauche est très sensible à la pression, vers la pointe; il n'y a pas d'œdème. Le conduit du même côté est rempli d'une sécrétion extrêmement fétide; il y a là un polype à insertion supérieure le long duquel on arrive, à travers la paroi, dans une cavité à contenu friable. Du côté droit, le conduit est atrésié au point qu'on peut à peine y passer avec une sonde très fine; là aussi, il y a du pus fétide. Sur l'apophyse, une cicatrice longue de 8 centimètres, datant de la première opération.

L'audition pour la voix chuchotée est très faible à gauche; à droite, elle semble complètement abolie. Les sons aigus sont peu entendus.

On fait d'abord l'ablation des deux amygdales hypertrophiées, et on débarrasse le naso-pharynx de toutes ses végétations adénoïdes; puis, vingt jours après, et après avoir encore débarrassé le conduit auditif gauche du gros polype qui l'obstruait, on intervient, dans la même séance, du côté des deux oreilles.

Du côté gauche, on arrive par une attico-antrotomie classique, à travers une corticale éburnée et très vasculaire, sur un petit cholestéatome de l'antre. Le toit de l'antre est

Digitized by Google

carié; il n'y a plus d'enclume; le polype partait de la tête du marteau.

A droite, on commence par décoller le conduit; l'attique est mise à découvert par l'opération de Stacke; toutes les cavités annexes ainsi que l'oreille sont remplies de masses cholestéatomateuses; au fond, on aperçoit le facial à nu dans sa gaine osseuse; on le touche facilement à la sonde; même, à un moment donné, en curettant, on provoque des spasmes dans les muscles innervés. Quant à la région du conduit qui est atrésiée, on la sectionne d'un coup de bistouri, et les lambeaux sont taillés de façon à en avoir un en haut et un autre en bas; ils sont fixés aux bords de la plaie.

Tout de suite après l'opération, on remarque une certaine amélioration du côté des muscles de la face; elle ne fait d'ailleurs que progresser et, au bout de trois mois, l'électricité aidant, la paralysie a complètement disparu. Entre temps, il s'était fait une périchondrite double; on prescrit des enveloppements à la liqueur de Burow; on pratique plusieurs incisions libératrices, puis on fait du massage; à la fin, tout rentre en ordre de ce côté. Durée des pansements : trois mois pour le côté gauche, cinq pour le côté droit.

Voilà une observation qui nous montre tous les risques que peut courir une mastoïde quand elle est ouverte par quelqu'un qui ne connaît pas à fond sa région et qui n'est pas rompu à la technique si spéciale du traitement post-opératoire. Passe encore pour la section ou plutôt la blessure du facial, ceci peut arriver à tout le monde, pour peu que le trajet du nerf soit un peu irrégulier, mais effondrer le labyrinthe — remarquez que les vertiges apparaissent dès le réveil — et blesser le conduit à tel point qu'il se forme une atrésie qu'on ne prévient pas par des pansements compressifs et bien conduits, ce qui, d'ailleurs, ne tarde pas à provoquer une otite cholestéatomateuse, n'est-ce pas se jouer trop facilement de l'audition, et peut-être aussi de la vie de son patient?

De plus, une paralysie du facial qui guérit dans sa qua-

Digitized by Google

trième année par une nouvelle mise à nu des cavités annexes doit plutôt être une rareté; comment surtout expliquer l'amélioration dès les premiers jours? Probablement qu'il y avait là un obstacle mécanique agissant par compression, une fongosité de la muqueuse ou une esquille osseuse enclavée dans le canal du nerf et que l'opération a réussi à enlever. (Compte rendu de la Clinique de Halle, 1901-1902, *in Archiv f. Ohrenheilk.*, t. LVII, nos 3 et 4.)

Dr Bertemes.

Thrombo-phlébite du sinus latéral; opération; guérison, par le Dr Molinié, de Marseille.

Le Dr Molinié rapporte l'observation d'un malade, âgé de trente-six ans, atteint d'otite moyenne aiguë suppurée gauche consécutive à un érysipèle de la face, caractérisée par une otorrhée profuse; céphalée intense avec localisation à la partie supérieure du pariétal.

Malgré l'absence de signes locaux, on pratique, le 24 septembre, la trépanation mastoïdienne.

A 1 centimètre de profondeur, pénétration dans une cavité *d'où le pus sort abondamment*, venant inonder la plaie. En cherchant l'antre, blessure du sinus latéral. L'hémorragie, abondante, est facilement arrêtée par le tamponnement. Inquiet des suites possibles de la blessure du sinus, et pour mieux la surveiller, le Dr Molinié *met à nu* 2 centimètres de sa portion descendante jusqu'au point de jonction avec la portion horizontale.

Le 20 septembre, le malade est réveillé, à une heure du matin, par une violente douleur de tête semblable à celle qui existait avant l'opération. Température, 38.

Le pansement est levé à six heures du soir, et la palpation avec le stylet permet de reconnaître le siège du sinus et sa direction. Le moindre attouchement du sinus est douloureux et arrache au malade des cris de douleur.

L'incision du sinus au bistouri ne donne lieu à aucun écoulement de sang : le sinus est donc bien thrombosé.

Le 27, pouls à 80, température 37°3. Devant l'intensité des douleurs, une seconde opération est décidée.

Digitized by Google

Dans un premier temps, ligature de la jugulaire et du tronc thyro-linguo-facial; fermeture provisoire de la plaie cervicale, qui est protégée par des compresses aseptiques.

Passant au sinus, on dénude sa partie transversale, qui est incisée longitudinalement au bistouri. Le curettage des bouts inférieurs et supérieurs du sinus détachent des caillots noirs et friables. La lumière du vaisseau étant complètement désobstruée, l'hémorragie reparaît abondante. Tamponnement. Retour à la jugulaire. Enlevant la ligature de la jugulaire, le Dr Molinié y injecte de l'eau, mais c'est en vain qu'il essaie de la faire ressortir par la plaie mastoïdienne; une sonde en caoutchouc n'a pas de meilleur résultat. On remet la ligature, suture et drainage. Guérison.

Le Dr Molinié part de cette observation pour préconiser la mise à nu systématique du sinus après sa blessure accidentelle.

Cette pratique éclaire sur la durée nécessaire à la formation du thrombus. Elle permet de palper le sinus et d'en reconnaître la thrombose.

Le Dr Molinié insiste sur l'absence de grands frissons et de grandes oscillations thermiques; il en conclut, contrairement à l'opinion classique, que les grands frissons n'accompagnent pas la formation du caillot, mais traduisent vraisemblablement sa purulence. « Elles sont l'indice de la pyémie, non de la thrombose. »

Avec M. le Dr Broca, on peut tout d'abord se demander si la dénudation large du sinus dans une cavité particulièrement septique n'a pas été pour quelque chose dans la thrombose rapide du sinus.

La deuxième intervention, où on va et vient de la jugulaire au sinus, nous paraît quelque peu risquée. M. Molinié ne confond-il pas la thrombose et la phlébite? Son observation n'en est pas moins intéressante au point de vue expérimental : le malade a guéri! (*Archiv. internat. de laryngol., d'otol. et de rhinol.*, mai-juin 1903.)

Dr Dieu.

Digitized by Google

VARIA

Contribution à l'étude de l'étiologie du cancer de l'œsophage *(Beiträge zur Aetiologie des Oesophaguscarcinoms)*, par le Dr WOLFF.

On sait que le cancer de l'œsophage se développe de préférence au point où cet organe croise la bronche gauche, au niveau d'anciennes cicatrices, qu'elles soient d'origine tuberculeuse, syphilitique ou traumatique; qu'il peut se greffer sur un rétrécissement ou un diverticule préexistant, et, enfin, qu'il semble être fréquent surtout chez les alcooliques qui soumettent leur tube digestif à une irritation continuelle.

Il y aurait, d'après l'auteur, un autre point de prédilection : c'est cette partie de l'œsophage qui avoisine la colonne vertébrale quand, au cours d'une spondylite déformante, les vertèbres sont projetées en avant; le frottement contre ce plan osseux créerait un point faible et un véritable appel à la métaplasie épithéliomateuse. Suivent deux observations avec autopsie, où il y avait concomitance des deux affections. (*Münch. med. Wochens.*, 5 mai 1903.) Dr BERTEMES.

NÉCROLOGIE

Dr LADREIT DE LACHARRIÈRE

Nous avons le regret d'apprendre la mort de M. le Dr Ladreit de Lacharrière. Ancien médecin en chef de l'Institution nationale des sourds-muets à Paris, Ladreit de Lacharrière avait, en 1875, avec Isambert et Krisabert, fondé les *Annales des maladies de l'oreille et du larynx*. Pendant de longues années, il fit un enseignement régulier et suivi par les étudiants de cette époque à l'Institution des sourds-muets de la rue Saint-Jacques, où il avait installé une clinique otologique. Il fut autrefois l'auteur de nombreux travaux sur les maladies de l'oreille. Nous lui devons en particulier un article du Dictionnaire de Dechambre sur ce sujet.

Ladreit de Lacharrière était officier de la Légion d'honneur. Très homme du monde et très affable, il fut toujours dévoué à ses anciens élèves, qui conserveront de lui un excellent souvenir. L'otologie française perd en lui un de ses plus anciens représentants.

Le Gérant : R. CHAIGNEAU.

Bordeaux. — Impr. G. GOUNOUILHOU, rue Guiraude, 11.

Digitized by Google

24e ANNÉE. N° 36. 5 SEPTEMBRE 1903.

REVUE HEBDOMADAIRE
DE
LARYNGOLOGIE, D'OTOLOGIE
ET DE RHINOLOGIE

CONTRIBUTION A L'ÉTUDE DE LA RÉSECTION ET DE LA SUTURE DE LA TRACHÉE

Par le Dr TRÉTROP, d'Anvers.

La résection de la trachée est un chapitre récent de la chirurgie moderne. Les premières expériences sur l'animal datent de 1881.

Au cours de cette année, Glück et Zeller, à l'occasion d'essais d'extirpation du larynx chez le chien, firent incidemment la résection de la trachée pour empêcher la pneumonie par *ingestion*.

Vers la même époque, Colley étudia spécialement la question sur le terrain expérimental.

Colley fit d'abord la résection circulaire. Il enleva des cylindres complets de trachée; mais, à plusieurs reprises, il s'ensuivit de la sténose par formation d'un diaphragme au niveau de la réunion de deux fragments trachéaux.

Colley imagina alors d'incliner les surfaces de section en avant ou en arrière, de les rendre obliques par rapport à l'axe trachéal. Il excisa par ce procédé une partie de dix anneaux cartilagineux consécutifs. La surface de réunion oblique résultant de ce procédé atténuait le danger d'une sténose. Par contre, la coaptation devenait singulièrement difficile.

Colley eut recours alors à deux incisions parallèles en

Digitized by Google

forme de Z ; le trait initial de la première incision étant séparé du trait initial de la seconde par cinq anneaux de trachée.

Le segment en baïonnette situé entre ces incisions était excisé. Mais ce procédé permit au lambeau antérieur de venir obstruer la trachée comme une soupape et l'animal périt asphyxié.

Colley fit alors la résection en Z retourné comme dans un miroir et l'accident primitif devint impossible. Les résultats furent encourageants.

Colley opéra dix chiens et il conclut au point de vue de la chirurgie humaine que certains rétrécissements de la trachée ne peuvent être supprimés que par l'excision de la partie sténosée par son procédé en Z renversé et que la trachéotomie prophylactique était inutile.

Les expériences de cet auteur ne furent point l'objet de l'attention qu'elles méritaient. Peut-être en faut-il trouver la cause dans le mode de résection préconisé par lui, mode peu pratique chez l'homme. La trachée humaine, en effet, ne permet point une large résection comme chez le chien.

Küster pratiqua le premier la résection de la trachée chez l'homme à la suite d'une déchirure de cet organe par une courroie de transmission. La trachéotomie et la suture faites après l'accident avaient été suivies d'une sténose cicatricielle avec fistule sous-jacente. Küster réséqua la partie rétrécie et réunit les deux surfaces de section. Le résultat fut bon ; seule une petite fistule persista.

Eiselberg fit avec plein succès la résection dans le cas suivant : Dans une tentative de suicide, la trachée avait été sectionnée complètement. Les bords de l'orifice inférieur s'étaient unis à la peau, tandis que la partie supérieure, rétrécie, se terminait en cul-de-sac. Eiselberg réséqua l'extrémité supérieure, libéra de la cicatrice l'extrémité inférieure, et joignit les deux tronçons par la suture. La guérison était complète huit semaines plus tard. La respiration et la voix redevinrent normales.

Digitized by Google

Tout récemment, von Hacker a publié la relation d'une résection de la trachée faite chez un homme de vingt et un ans pour remédier à une stricture consécutive à une plaie. Von Hacker a fait la suture circulaire; la guérison a été obtenue.

Se proposant de remédier à une sténose trachéale d'origine strumeuse, Frankenberger a repris sur le chien les expériences de Colley, en les appropriant au mode possible d'intervention chez l'homme. Frankenberger s'en est tenu à la résection circulaire et, après divers essais, il a réussi à obtenir chez le chien une bonne réunion sans sténose. Le dernier chien, toutefois, dont l'auteur nous donne la relation, dut être opéré une seconde fois cinq semaines après la première intervention.

Frankenberger fait les sections dans l'espace membraneux situé entre les cartilages et les sutures, au catgut, sans comprendre la muqueuse.

Nous inspirant des travaux de nos devanciers, nous avons repris l'étude expérimentale de la résection de la trachée chez le chien, et ce qui nous engage à vous présenter cette modeste contribution à l'étude de la question c'est que nous avons obtenu d'emblée un résultat si favorable que nous n'hésiterions pas à appliquer le procédé à l'intervention sur l'homme, si l'indication s'en présentait à nous.

Voici nos expériences :

Première résection sur le chien. — Un chien adulte, pesant 10^{k} 500, fixé la tête en extension, dans le prolongement du grand axe du corps, est anesthésié par la méthode de Dastre et Morat. Il reçoit d'abord, en injection sous-cutanée, 12 centigrammes de chlorhydrate de morphine et 12 milligrammes de sulfate d'atropine, puis il est soumis aux inhalations de chloroforme.

Une incision médiane longitudinale, allant de la partie inférieure du larynx jusqu'au voisinage de la fourchette sternale, nous mène rapidement sur la trachée, dont nous

Digitized by Google

enlevons deux anneaux par section circulaire. Voici la partie excisée.

Nous faisons la suture sous-muqueuse à points séparés au catgut très fin. Six points de suture seulement sont placés : deux postéro-latéraux, un médian postérieur mis après coup pour obtenir un affrontement qui empêche le sang de s'insinuer dans la trachée, deux antéro-latéraux, un antérieur.

Le léger suintement sanguin, qui se dirige dans les deux canaux de la trachée, est enlevé à l'aide d'écouvillons aseptiques. Les deux points postéro-latéraux sont serrés les premiers. Nous nous assurons par l'écouvillonnage que la glotte est bien libre et qu'il n'y a pas de sang vers les bronches, avant de fermer les sutures antérieures.

Les plans sus-jacents sont suturés isolément au catgut, la peau réunie par des agrafes métalliques. Toilette de la surface cutanée à l'alcool et pas de pansement. L'animal est déposé sur une litière de paille fraîche.

Le premier jour, l'animal refuse toute boisson ; il est debout quelques heures après l'opération ; son état général est bon, il y a peu de gêne respiratoire.

Le deuxième jour, il boit du lait. Il n'aboie pas, mais il geint lors des visites. La plaie a fort bon aspect; pas de suintement, pas d'emphysème; la douleur et la gêne respiratoire semblent nulles.

Le troisième jour, nous enlevons les agrafes. Il y a réunion par première intention de toute la surface sectionnée.

L'animal est maintenu au régime lacté pendant neuf jours. Le dixième jour, il reçoit de la viande hachée. Le quatorzième jour, il a repris son régime habituel ; on veille seulement à ce qu'il n'y ait pas de gros fragments dans sa nourriture.

A cette date, la santé générale est si parfaite, la fonction respiratoire si régulière que l'animal saute sans essoufflement au-dessus de la cloison en grillage de près de $1^{m}50$ de hauteur qui limite son enclos.

Digitized by Google

Le vingtième jour, il se produit, à la partie inférieure de la section, un petit orifice arrondi qui donne un peu de sérosité. Nous pensons à l'éventualité d'une fistule trachéale survenue dans un effort, étant donné que le chien se comporte dans ses ébats au jardin comme s'il n'avait jamais été opéré. Mais il n'y a pas trace d'échappement d'air par le petit orifice, qui se ferme quelques jours plus tard.

Depuis lors, la bête est restée en excellente santé et la plus petite gêne respiratoire est encore à survenir.

Comme vous pouvez le constater, il ne reste plus trace de la grave opération pratiquée le 2 avril dernier, et les divers plans sus-jacents à la trachée ont gardé leur mobilité.

Il est à noter que ce chien a été fort docile les premiers jours de l'intervention et qu'il semblait se rendre compte de la nécessité de tenir la tête aussi tranquille que possible.

La deuxième expérience est très instructive.

Deuxième résection trachéale sur le chien. — Un chien adulte, de 11 kilos, est endormi comme précédemment par la méthode de Dastre et Morat, la tête en extension, prolongeant le grand axe du corps.

Nous réséquons deux anneaux de la trachée par deux incisions divergeant en arrière, de sorte que la paroi postérieure est enlevée sur une plus grande hauteur que la paroi antérieure. Voici le fragment excisé.

La suture de la tunique fibro-cellulaire est faite comme précédemment au fin catgut. En avant, nous sommes obligés, pour avoir une suture qui tienne, de suturer en masse d'un cartilage à l'autre, en passant dans la lumière trachéale, parce que nous n'avons pas laissé suffisamment de tunique fibro-cellulaire.

Les sutures donnent un affrontement imperméable à l'air. Nous terminons comme précédemment et nous mettons un pansement à la gaze neutre maintenu par quelques tours de bande.

Digitized by Google

Il n'y a pas d'enphysème immédiat; deux heures plus tard, le chien était debout et l'après-midi il buvait du lait. C'était bien vite. Déjà à la fin de l'opération, la phonation était nette.

Le lendemain, l'animal va bien, trop bien même, car de nature très exubérante, il se démène et n'observe pas la sage prudence de mouvements du premier opéré.

Sept jours après l'opération, la plaie opératoire s'est largement rouverte; de l'air sort de la partie supérieure dans les fortes expirations. La plaie est lavée au phénosalyl et des agrafes remises à la peau. Deux jours plus tard, toutes les sutures ont sauté.

L'animal est anesthésié, le 14 avril, pour être réopéré; mais la dose de morphine et d'atropine est trop forte pour sa résistance actuelle. Dès les premières inhalations de chloroforme, la respiration s'arrête et il est impossible de la rétablir.

La trachée et le larynx sont enlevés. Presque toutes les sutures ont sauté. Le catgut est encore intact, nullement résorbé; les surfaces de section de la trachée sont retournées en dedans; une collerette de bourgeons charnus rétrécit en haut et en bas la lumière trachéale. Nous attribuons cet échec pour une part aux mouvements désordonnés de l'animal, dès le premier jour, mais surtout à notre procédé opératoire défectueux.

Nous avons eu tort d'incliner les surfaces de section; elles doivent rester absolument parallèles comme dans la première résection. Nous constatons, en outre, qu'il faut, en sectionnant, raser le bord des cartilages de façon à laisser le plus possible de tunique fibro-cellulaire pour la suture : il y en a déjà si peu que l'on est parfois obligé, pour que le catgut ne coupe point, d'empiéter sur le périchondre en le comprenant dans la suture. Le pansement, lors des mouvements de l'animal, a contribué à faire sauter les agrafes.

Ce cas démontre nettement ce qu'il ne faut pas faire.

Digitized by Google

Troisième résection de la trachée. — Une chienne adulte, de 13k700, est endormie comme précédemment, la tête fixée cette fois à angle droit par rapport au tronc.

L'opération est bien réglée. Nous évitons au cours de l'incision des parties molles de dénuder la trachée de sa gaine. A l'aide d'un instrument mousse et des doigts, nous la séparons de l'œsophage et glissons entre elle et cet organe une spatule large à bords arrondis : le manche d'un abaisse - langue en fait l'office.

Nous réséquons les 6e, 7e et 8e anneaux de la trachée que vous avez sous les yeux. Toutes les sutures sont sous-muqueuses : deux postérieures, deux latérales, une antérieure. Entre les deux postérieures, nous plaçons un point ne comportant que la partie interne de la tunique fibro-cellulaire. Nous lions ce point de très fin catgut à l'intérieur de la lumière trachéale.

Ce point de suture complémentaire, qui a été mis au premier chien, nous paraît très utile, sinon indispensable, pour assurer l'étanchéité parfaite de la paroi postérieure et empêcher tout suintement sanguin de ce côté vers la trachée.

Il y a donc cinq points de sutures externes à la lumière trachéale et un seul interne ne comportant pas la muqueuse : c'est le point médian postérieur. Nous suturons comme précédemment le plan musculaire, l'aponévrose séparément au catgut et fermons la peau avec les agrafes en métal.

Toutes les précautions pour enlever le sang qui a pu s'écouler dans les deux fragments de la trachée ont été prises comme précédemment avant la fermeture de l'organe. Nous faisons la toilette de la peau à l'alcool, mais pas de pansement.

Trois quarts d'heure plus tard, le chien est partiellement réveillé, il semble un peu gêné de la respiration. Il refuse toute boisson le premier jour.

Digitized by Google

Le deuxième jour, il boit du lait. La plaie donne un peu de sérosité. Une agrafe est tombée. La respiration est normale.

Le cinquième jour, les agrafes sont enlevées, la supérieure et l'inférieure donnent quelques gouttelettes de pus.

Le dixième jour, l'animal reçoit sa nourriture habituelle fragmentée; il n'a cessé d'être bien portant depuis le 16 avril, date de l'opération, ainsi que vous pouvez le constater aujourd'hui.

Quatrième et dernière résection de la trachée. — Un petit spitz mâle bien vif, de 5k600 seulement, est fixé tête à angle droit avec le tronc et, après anesthésie, opéré comme le précédent, le 18 avril de cette année.

Nous enlevons les trois anneaux que voici de la trachée. Elle n'a guère que l'épaisseur du petit doigt et quatre points de suture suffisent à obtenir une étanchéité parfaite.

Les divers plans sont suturés comme précédemment et nous ne mettons pas de pansement.

L'opération, toutes sutures comprises, a duré vingt-cinq minutes.

Le surlendemain, les sutures cutanées apparaissent sèches et réunies. L'animal aboie déjà avec force. Trois jours après l'opération, les agrafes sont enlevées, la réunion est parfaite.

Le chien n'a cessé de jouir d'une santé parfaite; pas la moindre gêne respiratoire à la course, pas plus que les numéros 1 et 3.

***

En présence de ces résultats, nous avons cru inutile de prolonger des expériences qui ne nous apprenaient plus rien de neuf.

Toutes ces interventions ont été faites sous narcose, avec un seul aide de laboratoire, et la dernière a pris moins d'une demi-heure.

Chez l'homme, il conviendrait certainement d'avoir deux

Digitized by Google

aides, un pour rétracter, l'autre pour éponger, sans compter un chloroformisateur bien expérimenté.

Après section de la trachée chez nos animaux, la narcose était continuée par le placement temporaire sur la plaie d'un morceau de gaze stérile imprégné de chloroforme.

La technique qui découle de ce travail expérimental pour son application à la chirurgie humaine nous paraît la suivante :

Dans un premier temps : Inciser longitudinalement, exactement sur la ligne médiane, la peau, l'aponévrose, l'interstice séparant les muscles sterno-hyoïdiens, écarter les sterno-thyroïdiens, récliner le corps thyroïde ou sectionner son isthme entre deux ligatures d'après les circonstances.

L'incision de la peau et de l'interstice musculaire doit être bien longue d'emblée pour donner un jour suffisant. L'hémostase sera faite très sérieusement et la séparation des sterno-hyoïdiens se fera entre deux pinces.

Deuxième temps : A l'aide du doigt et d'un corps mousse : petite spatule à bords arrondis, ciseaux courbes fermés, etc., libérer la trachée jusqu'à pouvoir passer le doigt, puis un protecteur plat d'environ 3 centimètres de largeur, à bords arrondis, entre cet organe et l'œsophage. Le protecteur métallique, qui tient de lui-même en place, protège l'œsophage contre tout traumatisme et rend la trachée superficielle. Lors de la section, il empêche le sang des parties profondes de s'écouler vers chaque orifice trachéal.

Troisième temps : Procéder alors à la résection par deux incisions parallèles bien nettes, sans aucune encoche, perpendiculaires au grand axe de l'organe, en tenant de part et d'autre le bistouri contre le bord des cartilages à réséquer. Ne point encore faire en ce moment la section complète, mais, après section de la muqueuse, que l'on voit se rétracter aussitôt de part et d'autre en raison de son élasticité, laisser subsister en haut et en bas un pont postérieur membraneux qui facilite singulièrement le placement des points de suture postérieurs les plus difficiles

Digitized by Google

Quatrième temps : Placer deux points de suture postérieurs sous-muqueux au catgut fin, bien en regard, pour obtenir une bonne coaptation sans les lier encore. Achever la section du pont postérieur, en haut et en bas, en veillant à ne point couper le catgut et faire l'affrontement par la ligature. S'assurer alors que la réunion obtenue s'oppose à tout écoulement sanguin vers la trachée. Si l'on n'a pas tous ces apaisements, mettre un point de suture intra-trachéale, mais sans intéresser la muqueuse, à l'aide de catgut fin sur la tunique fibro-cellulaire *sans perforer sa paroi postérieure.*

Les points de suture latéraux sont alors placés bien en regard sans craindre, pour obtenir de la solidité, de leur faire comprendre non seulement la tunique fibro-cellulaire, mais aussi du périchondre.

On s'assure par l'écouvillonnage qu'il n'y a plus de sang vers les bronches et que la glotte est bien libre de tout caillot sanguin.

A ce moment, un aide peut ramener à l'aide d'une pince le bout inférieur vers le supérieur pour faciliter la ligature. Mieux vaut, si possible, s'en abstenir pour éviter tout traumatisme. Lorsque les points de suture sont bien placés chez le chien, l'affrontement se fait de lui-même par la ligature qu'on doit serrer à fond, mais sans choc et sans effort. On termine par la suture antérieure. Sept à huit points de suture doivent suffire chez un adulte.

La suture trachéale terminée, la spatule protectrice est enlevée avec douceur, on éponge délicatement à la gaze le sang des parties profondes, on s'assure que de l'air ne s'échappe pas entre les sutures et on termine par la suture au catgut plan par plan des parties molles. La peau est fermée à l'aide d'agrafes métalliques. On ne met pas de drain.

Inutile de rappeler qu'il est indispensable, pour éviter les infections pulmonaires si aisées à se produire, de s'assurer de l'asepsie la plus parfaite des instruments, de la gaze et des

Digitized by Google

écouvillons destinés à enlever le sang des voies respiratoires et de l'asepsie du catgut.

Frankenber a perdu deux chiens de pneumonie. Nous n'avons observé chez nos opérés pas le plus petit symptôme pulmonaire.

Le catgut employé a été stérilisé par une méthode aussi simple que certaine que nous avons publiée en janvier 1896[1]. Le voici en deux mots : Du catgut non dégraissé est immergé pendant vingt-quatre heures dans une solution de formaline à 5 o/o en volume, c'est-à-dire 5 centimètres cubes de formaline à 40 o/o d'aldéhyde formique pour 100 centimètres cubes d'eau. Il faut s'asurer d'une bonne formaline en la faisant analyser au besoin, car le commerce fournit aujourd'hui beaucoup de produits impurs.

Après vingt-quatre heures, le catgut est stérile même s'il a été contaminé au préalable intentionnellement avec des germes pathogènes. Il suffit alors d'enlever la formaline en rinçant le catgut à l'alcool fort. Cette manipulation doit être aseptique. Si l'on a opéré avec des bobines de catgut dans un tube ou un flacon, il suffit d'avoir rempli le tube ou le flacon de manière que le bouchon baigne dans la solution ; il se stérilise avec le reste. En rejetant la formaline, c'est par son intermédiaire aseptique qu'on empêche le catgut de s'échapper. On remplit d'alcool, on remet le bouchon sans toucher sa face inférieure et le catgut est prêt à l'usage.

Une assez longue expérience personnelle a confirmé cette donnée de laboratoire. Jamais nous n'avons observé de suppuration avec le catgut préparé par ce procédé.

L'appareil instrumental pour la résection de la trachée est des plus simples : un bistouri, une sonde cannelée, deux pinces à dissection, quelques pinces à forcipressure, de fines aiguilles en patin, du fin catgut et la pince à agrafes constituent le nécessaire.

1. Dr Tretrôp, Un procédé général de stérilisation à froid des fils à ligatures (*Ann. de la Soc. belge de chir.*, Bruxelles, janvier 1896).

Digitized by Google

La résection de la trachée n'est pas une opération difficile, mais c'est une opération délicate. La réussite est au prix de l'observation des moindres détails.

Si le chien résiste généralement mieux aux dangers d'infection que l'homme, il y est bien autrement exposé, car les pansements sont presque impossibles et la litière où il se couche est loin d'être aseptique. Quant à l'immobilisation, il n'y a pas à y songer. Malgré ces conditions défectueuses, on peut réussir chez lui la résection à coup sûr.

Chez l'homme, il nous paraît hors de doute qu'on ne doive le plus souvent réussir. Les opérations de l'espèce encore peu nombreuses mais suivies de succès, et tout ce qui a été publié dans ces derniers temps sur la suture immédiate de la trachée, ne peuvent que corroborer cette manière de voir.

Anvers, le 1er juin 1903.

SOCIÉTÉ LARYNGOLOGIQUE DE LONDRES

Séance du 3 avril 1903.

Présidence de M. Dundas Grant, vice-président.

Le Comité des tumeurs morbides communique les **résultats de l'examen microscopique** des pièces qui lui avaient été soumises.

Le spécimen n° 1, provenant du cas de tumeur du cornet inférieur et présenté par M. Lake à la séance de janvier 1903, est un sarcome à grosses cellules rondes avec tendance à une disposition alvéolaire.

Le spécimen n° 2, appartenant au cas de tumeur du cornet inférieur et de la cloison et présenté par le même auteur également à la séance du mois de janvier 1903, est un sarcome avec dégénérescence myxomateuse à la surface.

Le spécimen de polype hémorragique de la cloison, présenté par M. Hunter Tod à la séance de février 1903, est un angiome.

Dans le fragment d'épiglotte du cas de M. Lambert Lack (séance de mars 1903), l'examen microscopique n'a point relevé la présence de tubercules; sa structure serait celle d'un lymphadénome.

Digitized by Google

M. Kelson. — **Cas d'affection laryngée** *(Case of laryngeal disease).*

Le malade, âgé de cinquante-cinq ans, garçon de bureau, est atteint d'aphonie depuis six semaines. Pas d'antécédents syphilitiques, ni tuberculeux, pas de bacilles de Koch dans les crachats. A l'examen, on trouve une grosse tuméfaction de l'épiglotte, des replis aryténo-épiglottiques, des aryténoïdes et de la bande ventriculaire droite. Les cordes vocales sont difficiles à voir, mais elles paraissent légèrement tuméfiées. Pas d'adénopathie cervicale; les poumons sont normaux. Depuis près de quinze jours que le malade se fait soigner à l'hôpital, sa voix s'est certainement améliorée.

Sir Felix Semon dit que le cas lui paraît très obscur; le malade parle avec beaucoup d'hésitation; cependant il est vraisemblable — et selon lui c'est l'explication la plus plausible — qu'il s'agit ici d'une infiltration tuberculeuse suraiguë.

M. Davis. — **Un cas de tuméfaction du côté droit du larynx** *(Case of swelling of right side of larynx).*

Le malade, âgé de vingt-neuf ans, vint pour la première fois au Middlesex Hospital, il y a une quinzaine de jours. Il y a six ans il devint enroué et, depuis, cette raucité de voix a toujours persisté. Il ne présente aucun autre symptôme.

Le larynx est en partie obstrué par une tuméfaction unilatérale rouge, globuleuse et tendue. La corde gauche seule est visible et paraît normale. La tuméfaction est dure au toucher quoiqu'elle soit, par place, plus molle. La cocaïne n'a aucune prise sur elle et l'application d'une solution à 20 p. 100 ne réduit pas son volume. L'incision avec une aiguille acérée donne lieu à une hémorragie abondante. Après avoir quelque peu diminué de volume, la tuméfaction présente actuellement, dix jours après, les mêmes dimensions qu'auparavant.

Il n'existe pas de tuméfaction extérieure du larynx, ni d'histoire spécifique.

A l'auscultation, on constate des signes vagues d'induration pulmonaire au sommet du lobe supérieur droit, en arrière; en raison de ce fait, l'auteur est porté à considérer le cas comme de nature tuberculeuse quoique l'aspect du larynx ne justifie pas, selon lui, une pareille conclusion.

Le malade est un peu anémié, mais l'appétit est bon; il ne tousse ni expectore et ne paraît nullement gêné de son obstruction laryngée.

Digitized by Google

L'auteur demande l'avis de ses collègues sur le point du diagnostic et si, dans le cas où l'affection serait selon eux de nature maligne (sarcomateuse), la thyrotomie trouverait une indication immédiate.

Le traitement suivi jusqu'à présent consistait en pulvérisations laryngées avec une solution à 20 o/o d'acide lactique; huile de foie de morue, 2 cuillerées par jour, et iodure de potassium à la dose de 50 centigrammes par jour.

M. Buxlin opine dans le même sens que M. Davis en ce qui concerne le diagnostic du cas. La tuméfaction est rouge à la surface et n'a pas l'apparence d'un néoplasme malin. Il y a constaté plusieurs taches jaunâtres. Quant à son ablation, il est d'avis de la mettre à nu par une thyrotomie si l'affection occasionne quelque trouble; ceci permettra en même temps de se rendre compte de l'étendue et de la nature de la tuméfaction et de la nécessité d'une opération radicale.

Sir F. Semon n'ose exprimer une opinion ferme sur la nature de la tuméfaction. Il n'est pas impossible que cela soit un sarcome, mais il est peu probable qu'il s'agisse de tuberculose. Cela peut être aussi un cas de périchondrite chronique et d'exochondrome. Quant au traitement, il partage entièrement l'opinion de M. Butlin.

M. Waggett a vu, à une des réunions de la Société, un cas similaire qui était un adénome et dont la structure était celle de la glande thyroïde. Par les contours de sa face interne, la présente tuméfaction ne ressemble nullement à une infiltration et suggère plutôt l'idée d'une tumeur ou d'un kyste.

Sir F. Semon critique les remarques de M. Waggett et dit que la tuméfaction suit trop les contours normaux des parties pour être une tumeur thyroïde. Il croit qu'il s'agit réellement d'une infiltration.

M. Davis dit qu'il a d'abord regardé le cas comme de nature tuberculeuse, en raison des signes physiques constatés au sommet du poumon droit, mais que ces signes étaient très vagues. A la percussion le son était légèrement altéré et à l'auscultation l'expiration prolongée. M. Gould a enlevé à la sœur du malade des ganglions tuberculeux du cou. Le malade a une excellente santé et, à part l'enrouement, il ne s'aperçoit de rien dans sa gorge. Il a été vu pour la première fois il y a une quinzaine de jours, quand la tuméfaction était si tendue qu'elle avait toutes les apparences d'un kyste. L'auteur a voulu la ponctionner avec une lancette, mais celle-ci n'a pu y pénétrer; il introduisit alors, non sans quelque difficulté, une aiguille rectangulaire et, à sa grande surprise, du sang jaillit aussitôt comme si on venait d'ouvrir un anévrysme. La tuméfaction diminua et le malade pouvait mieux respirer. L'hémorragie a vite cessé. Peu après il revint plus mal que jamais. M. Davis croit qu'il s'agit ici d'un sarcome et qu'une opération est urgente.

Digitized by Google

M. Furniss Potter. — **Un cas de nodule de chanteur (corde vocale gauche)** *(Case of singer's nodule)* [*left vocal cord*].

Le malade, homme de quarante et un ans, d'une bonne santé apparente, était maître de chant dans une école de dimanche et chantait dans un chœur de village. Depuis un an, à la suite d'un accès de grippe, il fut pris d'un léger enrouement. Cette altération de la voix était le seul symptôme dont il se plaignit. A l'examen, on trouve un petit nodule sur le bord de la corde gauche, au tiers antérieur. Dans le voisinage immédiat du nodule, la corde était rouge, mais il n'y avait point de tuméfaction.

M. Herbert Tilley. — **Un cas d'empyème chronique des deux sinus frontaux et des antres maxillaires; opérations radicales qui montrent l'oblitération presque complète des sinus maxillaires à la suite de l'opération radicale** *(Case of chronic empyema of both frontal sinuses and maxillary antra; radical operation to illustrate the almost complete obliteration of the maxillary sinuses following the radical operation).*

Miss H..., quarante et un ans, est atteinte, depuis dix ans, d'un écoulement purulent du nez survenu immédiatement après une fièvre typhoïde. Pendant les cinq dernières années, céphalées assez violentes pour l'empêcher de vaquer à ses occupations habituelles. L'impossibilité de concentrer son esprit sur un travail quelconque est aussi un symptôme plus ou moins constant. Dans le cours de ces cinq années, la malade subit plusieurs opérations pour des polypes du nez.

La patiente vient consulter l'auteur pour la première fois en novembre dernier et refuse toute intervention radicale, mais sollicite instamment un traitement contre son affection. Malgré la contre-indication à une opération intra-nasale, mais vu l'insistance de la malade, l'auteur pratique un curettage du groupe antérieur des cellules ethmoïdales droites; l'opération est immédiatement suivie d'une hémorragie dans l'orbite qui occasionne une exorbitation du globe oculaire. Au bout de cinq jours, il devient évident que la cavité orbitaire est le siège d'une suppuration et le sixième jour on évacue par une incision extérieure deux drachmes de pus. La malade guérit rapidement et consent maintenant à subir une opération radicale.

Le 12 janvier, on ouvre les deux sinus frontaux par le procédé modifié de Kuhnt. Une large communication est établie de chaque côté avec le nez, mais on la laisse se fermer par bourgeonnement,

Digitized by Google

de sorte qu'au bout de dix jours les cavités sinusiennes sont séparées du nez.

Le 28 janvier, cure radicale des deux antres maxillaires. Ouverture large dans les fosses canines; curettage énergique de la muqueuse épaissie et dégénérée; badigeonnage de la cavité au chlorure de zinc et tamponnement avec de la gaze. Celle-ci est enlevée au bout de quarante-huit heures; les cavités antrales sont lavées deux fois par jour avec une solution d'acide borique, soigneusement asséchées et abandonnées à elles-mêmes. Pas d'ouverture dans le nez.

L'examen des sinus maxillaires montre maintenant que ces cavités sont comblées de granulations et qu'à travers le trajet fistuleux, par l'orifice primitif de la fosse canine, on peut tout juste passer une sonde vers le haut. M. Hall demande quel résultat a donné la diaphanoscopie dans ces cas.

M. F. Powell félicite M. Tilley pour son intervention radicale sur les sinus frontaux. Quant aux antres maxillaires, il ne voit pas bien le but de l'oblitération de ces cavités, en admettant même que cela soit possible, ce dont il doute fort. Le sinus maxillaire étant une cavité profonde et allongée dans le sens antéro-postérieur, il est douteux que, même après l'ablation d'une grande partie de la paroi antéro-latérale, le sinus se comble de granulations au point de s'oblitérer entièrement. D'autre part, il ne voit pas la nécessité pratique de cette oblitération. Il est des procédés opératoires bien plus simples et moins dangereux qui permettent d'obtenir une guérison parfaite sans détruire le sinus.

M. Waggett ne veut pas engager une discussion sur les meilleurs procédés d'opérer cette catégorie de cas, mais prétend que le sinus ne se comble point dans tous les cas de cure radicale. Il a observé plusieurs cas où, après ablation de toute la paroi externe du méat inférieur, une grande cavité persistait, même la guérison complète une fois obtenue. Son expérience personnelle lui a appris que dans ces cas-ci, ainsi que dans ceux du sinus frontal, l'oblitération dépend du degré d'irritation qui a lieu après l'opération, en d'autres termes de la durée du temps pendant lequel on emploie le tamponnement post-opératoire. Si la plaie extérieure est immédiatement suturée, qu'une ouverture large soit faite dans le nez et qu'on n'emploie pas de tamponnement, la cavité antrale, croit-il, ne s'oblitérera point, mais, en règle générale, elle diminuera légèrement de volume. C'est certainement le cas du sinus frontal, où, après l'opération d'Ogston-Luc avec suture immédiate de la plaie extérieure, la cavité conserve entièrement ou presque les dimensions qu'elle avait avant l'opération. Si, cependant, le sinus est laissé ouvert et que pendant longtemps on fasse un tamponnement modéré, la cavité se comble de bourgeons très durs formés aux dépens du périoste épaissi.

M. Lack partage la manière de voir de M. Powell et du Dr Waggett. Il est absolument impossible pour un antre normal de se combler entière-

Digitized by Google

ment de granulations. Pour oblitérer l'antre, il est nécessaire de réséquer le maxillaire supérieur. Si la paroi interne du sinus est entièrement enlevée, comme dans la cure radicale ordinaire, ces cas guérissent très bien, et, c'est pourquoi il n'y a nul besoin d'oblitérer la cavité.

M. Scanes Spicer se range à l'avis des orateurs précédents. Lui non plus ne voit pas la nécessité de l'oblitération du sinus. La cure radicale, d'après le procédé de Caldwell, a donné de si brillants résultats qu'il ne comprend pas pourquoi on veut délaisser une méthode qui est devenue classique. Dans le présent cas, il est encore trop tôt de dire que la cavité est oblitérée et que la guérison est radicale.

M. D. Grant est sûr que le Dr Tilley ne préconise son procédé que pour un nombre relativement petit de cas d'empyème de l'antre, où des moyens anodins ont échoué. En ce qui concerne l'oblitération de l'antre, il n'est pas douteux qu'elle constitue un procédé plus radical; il ne voit pas pourquoi cette oblitération serait impossible, surtout si l'on pratique une invagination violente de la paroi nasale de l'antre dans la cavité, d'après le mode indiqué par Siebenmann.

M. Tilley, en réponse au Dr Hall, dit que l'éclairage de l'antre après l'opération de cure radicale a toujours donné de l'obscurité. Et, puisqu'il est amené à en parler, il voudrait attirer l'attention sur un point curieux, à savoir que, si l'on pratique la diaphanoscopie de l'antre huit jours après l'opération radicale et le curettage de la muqueuse, l'obscurité est aussi prononcée qu'avant l'opération. Il a constaté ce fait plusieurs fois et il croit que dans les cas d'empyème de l'antre, l'obscurité de ce dernier est due à l'inflammation chronique de la paroi osseuse et que le pus et la muqueuse n'y sont pour rien.

Quant aux remarques de MM. Powell et Waggett sur l'oblitération incomplète et celles de MM. Lack et Spicer, M. Tilley dit qu'il a été évidemment mal compris. Il n'a pas dit du tout que toute la cavité pouvait s'oblitérer. Après avoir enlevé une grande partie de la paroi antéro-interne de l'antre, on trouve, comme résultat de la cure radicale, des granulations formées aux dépens de la portion restante de la paroi antrale, de l'épithélium et des parties molles. Tout cela forme dans la cavité de l'antre une certaine quantité de tissu qui atteint des proportions telles que, pratiquement, l'antre peut être considéré comme oblitéré. Quand six ou sept semaines plus tard on examine le nez et qu'on cherche à passer une sonde, il est impossible de l'introduire au delà d'un demi-pouce, c'est que la cavité doit avoir considérablement diminué, mais n'a pas totalement disparu. Les cas qui ont guéri sont ceux où la cavité primitive de l'antre a subi la plus grande diminution de son volume.

En ce qui concerne le tamponnement dont a parlé M. Waggett, dans le cas présent il l'a enlevé au bout de quarante-huit heures et l'a remplacé par des irrigations antrales, matin et soir. Une large ouverture dans la paroi antérieure permet d'examiner l'intérieur de la cavité à l'aide d'un grand spéculum et, s'il existe un point malade, d'y appliquer un antiseptique approprié.

Digitized by Google

M. Pegler. **1° Un cas de spasme clonique des muscles du palais et du pharynx ayant occasionné des bruits entotiques chez une femme de trente ans** *(A case of clonic spasme of the muscles of the palate and pharynx causing entotic tinnitus in a lady aet. 30).*

L'auteur présente les deux cas qui suivent pour montrer qu'ils offrent certains points en contradiction avec le cas présenté par le Dr Stewart à la dernière réunion, et certains autres par lesquels ils se ressemblent. Ce dernier auteur a fait dépendre l'affection d'une grave lésion nerveuse organique, probablement d'origine cérébelleuse, tandis que les deux de M. Pegler sont d'origine fonctionnelle et rentrent dans la seconde des deux catégories en lesquelles M. Lack a divisé les cas de spasme clonique du palais (V. *Laryngoscope,* vol. IV, n° 6).

E. H..., trente ans, se plaint d'éprouver depuis trois mois un bruit de tic-tac principalement dans l'oreille droite, occasionnellement dans l'oreille gauche, mais rarement dans les deux à la fois. Ce tic-tac est perceptible dans l'oreille droite avec ou sans l'aide de l'autoscope. A l'examen de la gorge, on trouve que le bruit est associé à un spasme clonique des piliers postérieurs. Le rythme des contractions est par moments interrompu et celles-ci atteignent 42 par minute. Les mouvements dans la gorge sont de deux ordres : contractions verticales en haut du voile et de la luette dues probablement au spasme des éleveurs du palais et contraction du pharyngo-palatin produisant un rapprochement des piliers postérieurs. Adduction simultanée des aryténoïdes et des cordes vocales cessant à la phonation. On ne peut déceler de relation causale évidente, mais il existe une simple tuméfaction érectile des deux cornets inférieurs qui est traitée au galvanocautère avec un résultat très satisfaisant : les bruits entotiques ont considérablement diminué. La malade est atteinte de surdité nerveuse fonctionnelle et d'autres symptômes auditifs intéressants. Elle est névropathe, mais ne présente aucun symptôme bien marqué d'hystérie.

2° Spasme clonique du voile du palais ayant occasionné des bruits objectifs dans le pharynx chez une femme de vingt ans *(Clonic spasm of the soft palate causing objective noises in the pharynx in a woman aet. 20).*

Cette malade a aussi, depuis deux mois, des bruits entotiques, mais dans l'oreille gauche qui est la plus sourde. Les mouvements

Digitized by Google

du palais sont de simples saccades de la luette dues à une contraction des éleveurs du palais, mais dans ces derniers temps ils ont considérablement augmenté de rapidité; de 10 à 15 par minute, ils ont atteint 240 par minute, avec à peine quelque intermission.

Comme dans le cas précédent, les adducteurs des cordes vocales se contractent simultanément, mais, après chaque intervalle de quelques secondes, les cordes se mettent en adduction pendant une seconde. Le bruit est très intense la bouche étant ouverte, mais quand le caractère visqueux de la sécrétion se modifie comme par l'usage d'un spray de cocaïne, le bruit cesse entièrement pendant quelque temps. Le naso-pharynx et le pharynx sont remplis de mucosités excrétées par le bourrelet, très hypertrophié, de l'amygdale pharyngienne que l'on doit regarder ici comme la cause déterminante locale. Si, après son ablation, il y a une amélioration manifeste, l'auteur montrera de nouveau la malade à la Société. Les symptômes hystériques ne sont pas très marqués. Pas d'hémianesthésie, mais des douleurs et une sensation d'engourdissement dans la moitié gauche de la face et de la tête. Pendant le sommeil, le bruit n'est pas entendu.

M. Donelan. — **Lésions laryngées et pharyngées chez une femme de vingt-huit ans** *(Case of pharyngeal and laryngeal lesions in a woman aet. 28).*

La malade, femme mariée et mère de trois enfants bien portants, a eu, il y a sept ans, une diphtérie grave. Elle raconte avoir eu à cette époque de profondes ulcérations dans la gorge, mais avoir recouvré sa voix. Son plus jeune enfant, très bien portant, est âgé maintenant de onze mois. M. Donelan n'a vu la malade qu'une fois, il y a huit jours, et trouva la luette, le voile, le palais et les piliers antérieurs érodés. L'épiglotte était le siège d'une large ulcération, et la muqueuse laryngée était tuméfiée et ulcérée par places. Aphonie complète avec dyspnée. La malade a été aussitôt mise au traitement antisyphilitique dans le but d'éclairer le diagnostic.

M. Hall demande de quelle durée est l'intervalle qui s'est écoulé entre la diphtérie et l'apparition de l'affection actuelle.

M. Donelan répond que la malade a eu la diphtérie il y a sept ans, et qu'il l'a vue pour la première il y a huit jours. A cette date, l'extinction de la voix était complète, mais depuis il s'est produit une notable amélioration.

M. Hall approuve le traitement antisyphilitique institué. Le cas présente l'aspect caractéristique d'une ulcération tertiaire du pharynx et du

Digitized by Google

palais. Il y a une destruction considérable de tissu. Il croit que la continuation du traitement spécifique amènera une grande amélioration. Il doute fort qu'on puisse incriminer ici la diphtérie, vu qu'une période de sept années s'est écoulée depuis.

Sir Felix Semon désire ajouter une remarque générale à ce que vient de dire M. Hall. Il pense que les laryngologistes doivent accepter avec le plus grand septicisme toutes les histoires d'ulcération et de cicatrisation dans la gorge prétendûment consécutives à la diphtérie ou à la scarlatine. Il n'a point l'intention de contester la possibilité de ces lésions dans des cas exceptionnellement graves, mais dans la majorité des cas c'est la syphilis seule qui est la cause de ces lésions.

M. Donelan dit que c'est la malade elle-même qui a rapporté l'histoire de sa diphtérie. Il a demandé à voir le mari de la malade, mais celui-ci a refusé de venir. Au premier abord, l'aspect de la lésion fait penser au lupus.

M. Lawrence. — **Un cas l'ulcération du voile du palais** *(Case of a woman aet. 37 with ulceration of the soft palate).*

Femme âgée de trente-sept ans. Depuis deux mois le palais est le siège d'une inflammation aiguë et très douloureuse. On prescrit de l'iodure de potassium d'abord à la dose de 50 centigrammes, puis de 75 centigrammes trois fois par jour. En moins de quinze jours le cas s'est considérablement amélioré. A l'heure actuelle, il existe une grande perte de substance entre l'amygdale et la luette, laissant seulement une bande de tissu qui unit le palais et le pharynx. On ne peut obtenir aucun renseignement, excepté l'histoire de *mauvaises pertes* remontant à six mois.

M. Donelan croit qu'il s'agit d'une lésion syphilitique.

M. Lawrence dit que quoique l'ulcération soit située dans un point qui est rarement le siège de pareilles lésions, il ne doute guère de la nature spécifique de l'affection. L'aspect de la lésion à sa période aiguë et l'action de l'iodure qui a amené un amendement si rapide des symptômes rendent encore plus probable le diagnostic de syphilis. Bien que la malade n'eût pu ou voulu donner aucun renseignement, l'auteur a appris que sa respectabilité n'a pas toujours été au-dessus de tout soupçon.

M. Westmacott. — **Spécimen et coupe d'un cas de tuberculose aiguë de l'amygdale gauche chez un homme de trente-deux ans** *(Specimen and section of acute tuberculosis of left tonsil from a man aet. 32).*

L'affection a commencé au mois d'août 1902. Pas d'histoire familiale ni de signe de tuberculose nulle part. Depuis que l'amyg-

Digitized by Google

dale a été enlevée, l'ulcération s'est propagée au voile du palais. Dès le début, il existait de violentes douleurs dans la région amygdalienne et dans le cou du côté gauche.

MM. Wingrave et Lack disent que le spécimen montré ne présente aucun signe caractéristique d'une forme quelconque de tuberculose.

M. Westmacott dit, en réponse, que le seul qui importe au point de vue clinique est l'absence d'adénopathie cervicale. L'autre amygdale est parfaitement saine. L'amygdale malade était le siège de violentes douleurs et d'une sorte d'excavation dans sa partie antérieure. Il n'a pas cherché de bacilles dans les crachats et les sécrétions, parce qu'il n'avait vu le malade qu'un ou deux jours avant l'ablation de l'amygdale. Depuis cette opération, l'ulcération s'était propagée au voile, mais avec l'application d'acide lactique et de formaline elle a cessé de progresser et a guéri au bout de trois semaines. A présent, le malade se porte très bien. Avant de venir le consulter, le malade avait été traité par l'iodure de potassium, mais sans résultat aucun.

M. le capitaine O'Kinealy (médecin militaire). — **Coupe microscopique d'une psorospermose localisée de la muqueuse de la cloison nasale** *(Microscopic section of localised psorospermosis of the mucous membrane of the septum nasi).*

Le malade, jeune musulman de vingt-deux ans, est entré en observation au Medical college Hospital de Calcutta le 12 mai 1894 pour une tumeur de la fosse nasale gauche. Originaire de Bihar, il a été d'abord employé dans une tannerie pendant dix-huit mois et a ensuite exercé le métier de maçon durant les deux dernières années. D'une bonne santé apparente, le malade ne présente point d'antécédents morbides, personnels ou héréditaires.

Ce fut environ il y a trois ans, à l'époque où il travaillait dans la tannerie, qu'il constata pour la première fois l'existence de la tumeur. Celle-ci saignait fréquemment, et les hémorragies étaient plus abondantes par un temps chaud que par un temps froid. Le malade se fit admettre à l'hôpital où la tumeur fut enlevée à l'aide de pinces. Au bout de six mois, elle commença à récidiver ; il s'adressa alors à un barbier indigène qui lui extirpa le néoplasme. Nouveau soulagement pendant quelques mois suivi d'une troisième récidive, cette fois-ci accompagnée d'épistaxis abondantes. Le malade ne connaît personne parmi ses camarades, employés à la tannerie, qui eût été atteint d'une affection similaire.

A l'examen, on trouve une petite tumeur pédiculée, vasculaire, du volume et de la forme d'un gros pois, faisant saillie dans le vestibule de la fosse nasale gauche. Elle était franchement mobile,

Digitized by Google

indolore, avait toutes les apparences d'un papillome et était attachée par un court pédicule à la muqueuse de la partie antéro-supérieure du cartilage septal, étant entièrement confinée à cette région. Le reste du tractus respiratoire était sain et il n'y avait pas trace d'une lésion quelconque.

La tumeur a été sans peine et complètement enlevée à l'aide de pinces et de l'anse froide, quoiqu'elle fût composée de tissu friable qui saignait abondamment.

Le malade est resté une vingtaine de jours à l'hôpital, qu'il quitta sans y être jamais retourné. Cependant, à cette date, il y avait déjà des signes évidents de récidive, et le 6 juin 1894, jour où il avait été vu pour la dernière fois, on constatait un petit bourgeon très vasculaire, à sommet rouge, sur la place de la tumeur enlevée.

L'examen histologique du néoplasme a été pratiqué par le major J. C. Vaughan, professeur au Medical College qui, à ce propos, envoya à l'auteur la notice suivante :

La tumeur de la cloison enlevée par le capitaine O'Kinealy avait l'aspect macroscopique d'un petit papillome de la muqueuse; le tissu en était friable et son ablation donna lieu à une hémorragie abondante. Le tissu enlevé était un fragment de la grosseur d'un pois. La tumeur a été durcie cependant trois ou quatre jours dans l'alcool absolu, ensuite incorporée dans de la paraffine. Les coupes, placées d'abord dans de la térébenthine, ont été ensuite lavées d'abord au xylol, ensuite au chloroforme et à l'alcool, transportées dans l'eau, coloriées au picrocarmin et montées dans la solution de Farrant.

A l'examen microscopique, la tumeur enlevée paraît être formée des éléments suivants, disposés de la façon que voici :

La surface libre du tissu soumis à l'examen a un contour irrégulier et présente certaines involutions cryptiformes de sa surface qui est recouverte d'une couche d'épithélium squameux, d'épaisseur inégale, qui s'étend dans les involutions ci-dessus mentionnées et borde leurs surfaces libres; sur certaines coupes, on voit des nodules isolés disséminés dans le tissu général. Cet épithélium de revêtement est en partie manifestement dégénéré, les cellules s'étant pour la plupart agglutinées et transformées en une masse colloïde dans laquelle on ne peut distinguer aucun noyau coloré. Par ailleurs, et plus spécialement dans les couches profondes, les contours cellulaires sont bien visibles et les noyaux se colorent parfaitement.

La masse de cette base dont il vient d'être fait mention comme « tissu général », paraît constituée par un tissu de granulation irré-

Digitized by Google

gulier, presque entièrement de la nature de tissu granuleux plus ou moins organisé, et, à en juger d'après ses rapports anatomiques avec l'épithélium, elle constitue apparemment le tissu sous-muqueux ou sous-épithélial qui a été le siège d'un lent processus inflammatoire chronique dû, probablement, à l'irritation provoquée par la présence et l'accroissement continu de nombreux corpuscules cystiformes. Ce sont ces corpuscules qui constituent le trait caractéristique le plus remarquable; on peut les y observer à toutes les phases de leur développement.

Arrivé à son complet développement, le kyste présente la structure suivante : il est formé d'une cavité symétriquement arrondie, limitée par une membrane ou paroi hyaline claire et remplie de petites cellules ou de corpuscules en forme de spores. Le tissu où est situé le kyste est condensé autour de la paroi du kyste. Lorsqu'on le trouve dans les parties épithéliales des tissus, l'épithélium, plus ou moins polygonal, est aplati et les cellules paraissent fusiformes; par contre, dans le tissu sous-épithélial, les fibres et les cellules de ce tissu forment une zone dense s'appliquant directement à la paroi kystique. Dans la couche épithéliale, les cellules paraissent avoir subi la dégénérescence colloïde; dans la zone sous-épithéliale, elles semblent s'être organisées en une capsule fibreuse solide, variant d'épaisseur et de densité dans la structure.

La paroi kystique hyaline a une épaisseur à peu près égale ; c'est une membrane claire, réfringente, offrant, à l'éclairage oblique, une striation de sa substance, les stries suivent un trajet presque parallèle les unes aux autres et sont disposées concentriquement. On n'observe aucune trace de structure cellulaire dans la membrane (ou paroi). Dans presque tous les cas, elle résiste aux colorants tels que acide picrique, carmin, fuchsine, et n'est pas modifiée par l'acide osmique, acétique ou la potasse. L'épaisseur moyenne de la paroi kystique est de 2 à 1 millième de millimètre. Lorsqu'ils ont atteint leur développement complet, les kystes se rompent; alors la paroi s'affaisse ou s'étale sur les tissus voisins, sous forme d'une bandelette très fine et paraît, selon la position occupée, posséder un certain degré d'élasticité.

Le contenu des kystes est constitué par des corpuscules ovoïdes ou plus ou moins symétriquement arrondis mesurant environ 5 μ de diamètre. Chaque cellule ou sporule est formée d'une matière centrale granuleuse, entourée d'une délicate membrane limitante. Ces corpuscules sont légèrement réfringents et la membrane brunit légèrement par l'acide osmique à 1/2 o/o. La membrane limitante paraît nettement élastique, et lorsqu'on

Digitized by Google

observe ces corpuscules à l'intérieur d'un kyste non rompu, ils semblent se presser en masse, cherchant apparemment à s'accommoder quand ils arrivent en contact les uns avec les autres ou avec la paroi kystique. Il est difficile de dire s'il existe ou non une substance intermédiaire, mais les corpuscules tendent toujours à s'agglutiner les uns aux autres, même après qu'ils ont été chassés de leurs kystes. Une fois libres, ils infiltrent les tissus voisins tout en conservant leurs caractères particuliers. Cette infiltration paraît purement mécanique, car on ne constate dans les tissus où ils ont été répandus aucun signe de sporules subissant une modification suggestive de multiplication ou de développement vers la forme de kyste adulte.

Remarques. — Il s'agit ici, selon l'auteur, d'un cas de psorospermose locale vraie; il n'existe pas dans la science de cas de cette nature où l'affection ait été localisée à la muqueuse nasale, quoique les coccidi eussent été observés chez l'homme dans d'autres organes. Cette affection existe chez certains animaux inférieurs, et l'auteur est porté à attribuer son origine, dans ce cas, à une infection directe par du cuir humide au milieu duquel le malade travaillait à l'époque où il venait, pour la première fois, de constater la présence de la tumeur.

Répondant à M. Spencer, M. O'Kinealy dit qu'il ne lui reste plus qu'une ou deux coupes coloriées et qu'il doit à l'obligeance du major Waughan. Il a d'abord pensé qu'il s'agissait dans son cas d'un papillome ordinaire et a été fort surpris d'apprendre la véritable nature de l'affection. Il a des raisons de croire, quoiqu'ils n'aient pas été publiés, que des cas similaires ont été observés à Calcutta; personnellement, il ne les a pas vus. Le major Evans, qui est mort de la peste, a observé quelques-uns de ces cas, et il se proposait de les publier. Quoi qu'il en soit, le cas de l'auteur est, jusqu'à présent, le seul qui existe dans la science.

M. Fitz-Gerald Powell. — **Cas de tumeur ulcérée de l'amygdale gauche, du pilier antérieur et du côté correspondant de la langue** (*Case of ulcerating growth of left tonsil, side of tongue, and anterior faucial pillar in a man aet.* 52).

Le malade, âgé de cinquante-deux ans, entre en observation le 9 mars 1903. Il se plaignait d'une dysphagie douloureuse et de douleurs dans les oreilles qui s'aggravaient la nuit. Il ne pouvait ouvrir la bouche ni projeter la langue. L'otalgie existait depuis douze mois et les douleurs à la déglutition depuis trois mois. Le malade a maigri.

A l'examen, on trouva un degré considérable de trismus : le

Digitized by Google

malade ne pouvait ouvrir la bouche ni projeter au dehors la langue. L'amygdale gauche et le côté de la langue étaient le siège d'une tumeur ulcérée, recouverte d'un enduit grisâtre et saignant facilement; elle s'étendait au pilier antérieur. Pas d'adénopathie cervicale; on ne peut obtenir de renseignements exacts sur l'existence d'une syphilis antérieure.

L'aspect du mal est très suggestif d'une tumeur maligne, mais, se rappelant que souvent des affections dans cette région, prises pour des néoplasmes malins, ont cédé à la médication spécifique, l'auteur prescrivit le traitement mixte iodo-mercuriel. Ce traitement amena une amélioration rapide et considérable; l'ulcération diminua d'étendue et les douleurs s'amendèrent. Le malade pouvait ouvrir la bouche et augmentait de poids. Cependant, à l'heure actuelle, l'ulcération n'a pas encore entièrement disparu, et M. Powell demande à ses collègues leur avis sur le diagnostic et le traitement à suivre.

M. Spencer croit qu'il s'agit d'une affection maligne. La tumeur s'étend en arrière vers la face interne de la branche du maxillaire. Pour l'enlever il faudra pratiquer une incision de Langenbeck en forme de L avec résection du maxillaire, mais il doute fort qu'on puisse réussir.

M. Waggett. — 1° **Gros papillome de la bande ventriculaire droite chez une femme de trente-trois ans, enlevé par une thyrotomie** *(Large papilloma of the right ventricular band in a womtn aet. 33, removed by thyrotomy).*

Démonstration de la malade, de dessin et de croupes macro et microscopiques.

La tumeur, du volume d'une petite aveline, était attachée, par une large base, au bord de la bande ventriculaire. Quoique ayant l'aspect d'un simple papillome, la tumeur était parsemée de petits points d'un blanc neigeux. En raison de l'état nerveux de la malade, on dut renoncer à l'opérer par la voie intra-laryngée et ne pouvant se rendre un compte exact de la nature ni de l'étendue de la tumeur, on décida de pratiquer la thyrotomie. La malade quitta l'hôpital huit jours après l'opération. A présent, neuf mois plus tard, le larynx paraît sain et fonctionne normalement.

2° **Empyème chronique du sinus sphénoïdal; ouverture** *(Chronic empyema of sphenoïdal sinus opened).*

Digitized by Google

M. Dundas Grant. — 1° **Un cas d'immobilité de la corde gauche, chez une jeune femme, attribuable à une bronchocèle; résection; extirpation de l'isthme et du lobe gauche** *(Case of immobility of the left vocal cord, attribuable to bronchocele, in a young woman; resection; extirpation of isthmus and left lobe).*

Florence A..., vingt-cinq ans, a été vue pour la première fois le 6 novembre 1902, se plaignant de douleurs dans la gorge et d'aphonie occasionnelle datant de trois ans. Quoiqu'elle aimât autrefois beaucoup chanter, elle était maintenant incapable de se servir de sa voix; de temps à autre elle devenait complètement aphone; il y a cinq ans, elle eut des hémoptysies. La corde gauche était absolument immobile; il existait aussi une légère tuméfaction de la région aryténoïdienne correspondante. Le globe oculaire gauche était légèrement exorbité. La glande thyroïde était hypertrophiée, spécialement du côté gauche. Pendant longtemps la malade a été traitée par l'administration d'iodure à l'intérieur, mais il n'y eut aucun changement. Le 24 mars, M. Grant extirpa l'isthme et le lobe gauche de la glande, laissant cependant une portion de ce lobe en arrière afin de ne pas courir le risque de léser le récurrent. Quelques jours après l'opération, la voix devint plus claire. La guérison eut lieu sans élévation de température ni aucun autre trouble. La voix est maintenant beaucoup plus claire qu'auparavant; les mouvements de la corde s'effectuent sur une étendue égale au moins à la moitié de leur étendue normale.

M. de Havilland Hall dit que l'épaississement et le gonflement de l'aryténoïde gauche sont trop marqués pour pouvoir être mis sur le compte de la seule compression du récurrent. Il y a ici, probablement, un cas d'arthropathie bien plus qu'une affection paralytique.

2° **Un cas de parésie des deux récurrents et du sympathique gauche** *(Case of paresis of both recurrent laryngeal and left sympathetic in a middle aged woman).*

Mme A. H..., quarante ans, vint consulter l'auteur, le 26 mars 1903, pour une gêne dans la gorge qui, affirmait-elle, était survenue subitement trois ans auparavant. La voix était épaisse et paraissait faible; une sensation de titillation dans la gorge provoquait de la toux; à la déglutition de liquides, ceux-ci étaient souvent régurgités par le nez.

A l'examen, on trouve une paralysie presque complète du

Digitized by Google

palais; les deux cordes vocales étaient fixées dans une position intermédiaire entre l'adduction et l'abduction. La pupille gauche était contractée et immobile et ne réagissait ni à la lumière ni à l'accommodation. La fissure palpébrale gauche était diminuée et le lobe oculaire légèrement proéminent. La moitié gauche de la face était beaucoup plus moite que la droite; les mouvements de la langue et des lèvres étaient irréguliers, les réflexes rotuliens exagérés et le pouls normalement rapide. Il paraissait qu'on se trouvait en présence d'une affection médullaire et aussi d'une lésion de la région cilio-spinale, l'une et l'autre d'origine probablement spécifique. Il paraît qu'il y a sept ans, la malade fut atteinte d'une grave angine accompagnée d'une chute de cheveux et d'une éruption cutanée. Cependant, depuis cette époque, elle a eu deux enfants âgés aujourd'hui l'un de cinq ans et l'autre de douze, tous les deux bien portants. La malade a été mise à l'iodure de potassium à la dose de 50 centigrammes par jour et, lorsque l'auteur l'a revue, huit jours après, elle prétendait se trouver mieux et ne plus régurgiter les liquides par le nez Tous les autres symptômes restent dans le même état stationnaire.

M. Grant ajoute que la paralysie laryngée est certainement moins prononcée à présent que lors de la première visite, quand la parésie des deux cordes était très marquée. L'amélioration sous l'influence du traitement ioduré paraît confirmer le diagnostic de syphilis.

3° **Un cas d'affection du larynx, épithélioma probable datant d'un an** *(Case of disease of the larynx of twelve month's duration, probably epithelioma).*

Homme, âgé de cinquante ans, est venu le 31 mars 1903 consulter pour enrouement et perte de la voix qui s'étaient subitement déclarés et allaient en s'aggravant graduellement depuis un an. L'appétit est bon; pas de douleur à la déglutition ni gêne de la respiration.

L'examen laryngoscopique a révélé une tumeur papillaire occupant toute la zone de la corde vocale gauche avec de l'infiltration de la portion correspondante du vestibule et une mobilité diminuée de cette moitié du larynx. La partie antérieure de la corde droite était irrégulière et tuméfiée et la bande ventriculaire correspondante infiltrée. Pas d'adénopathie. Le médecin traitant avait fait prendre au malade de l'iodure à hautes doses et du mercure, mais sans aucun résultat. Pas de signes de tuberculose ni d'antécédents syphilitiques.

Digitized by Google

L'affection paraît être un épithélioma diffus intrinsèque du larynx. L'auteur demande l'opinion de ses confrères sur le traitement à suivre. En raison du degré prononcé de l'infiltration et de l'étendue superficielle de l'affection, il est porté à croire qu'une thyrotomie avec ablation des parties molles dans l'intérieur du larynx sera insuffisante et que l'extirpation totale du larynx trouvera ici une indication utile. A défaut de cela, il ne reste que la trachéotomie. L'auteur se propose d'ailleurs de mettre le malade au courant de la question et de lui laisser le choix de l'intervention. Quant à l'ablation d'un fragment pour l'examen microscopique, il ne le ferait que si le malade se décide à subir une opération radicale dans le cas où le diagnostic serait confirmé.

Sir F. Semon accepte le diagnostic d'épithélioma et ne voit pas pourquoi on ne pourrait enlever une portion du larynx de chaque côté. Quand la partie antérieure de la corde est atteinte, il est prudent de ne pas laisser la portion postérieure, car celle-ci plongera alors comme une tumeur dans l'intérieur du larynx; le mieux est de la suturer avec un ou deux fils à la bande ventriculaire. Ce procédé donne de très bons résultats au point de vue de la régénération de la voix.

M. Lack recommande la thyrotomie. On pourrait enlever toutes les parties atteintes par une extirpation totale, mais c'est là une question qu'il vaudra mieux décider une fois le larynx ouvert.

Sir F. Semon conseille la thyrotomie avec l'ablation des parties molles ou d'une moitié du larynx, selon la profondeur de l'infiltration.

M. Grant répond que la lésion s'étend au côté opposé.

Sir F. Semon dit que cela ne change en rien la marche à suivre. L'essentiel est d'ouvrir le larynx et, ceci fait, il adopterait une conduite en rapport avec les lésions constatées.

Dr Trivas.

REVUE GÉNÉRALE ET ANALYSES

BOUCHE ET PHARYNX BUCCAL

Ablation des amygdales au cours des amygdalites aiguës *(Excision of the tonsillitis during an attack of acute tonsillitis)*, par le Dr Cooper.

En cas d'hypertrophie amygdalienne très prononcée, le Dr Cooper n'hésite pas à pratiquer l'amygdalotomie au cours des amygdalites aiguës. Il ne lui est jamais survenu de complications. Cette manière de faire est en désaccord

Digitized by Google

avec la conduite de tous les chirurgiens français, qui repoussent l'amygdalotomie faite dans ces conditions, en raison des hémorragies graves auxquelles on s'expose. (*British med. Journ.*, 11 avril 1903.) Dr Dieu.

LARYNX ET TRACHÉE

Canules de tubage fixées à demeure et chevilles perforées pour faciliter le décanulement *(Fixirte Tuben und Bobzenkanülen bei erchwertem Dekanulement)*, par le Dr F. Cuno.

Dès l'application du tubage dans la pratique journalière des hôpitaux, on s'était servi des tubes d'O'Dwyer quand il y avait des difficultés de décanuler définitivement l'enfant; malheureusement, dès le premier accès de toux un peu prononcé, le tube glissait ou était même rejeté par la bouche, et il fallait recommencer. On y obviera facilement en suivant le procédé de l'auteur.

Introduisez d'abord le tube comme s'il devait rester en place, et, dès qu'il apparaîtra à travers la fistule trachéale, marquez-le d'un trait de canif; puis retirez et faites forer deux trous juste à la place marquée; passez un fil solide à travers les deux trous et faites un nœud. A l'aide de la sonde de Belloc, glissez un deuxième fil à travers la fistule jusqu'en dehors de la bouche, et attachez ce fil au nœud du tube; puis mettez la canule de tubage en place, ce qui vous sera facile puisque le fil vous servira de conducteur et que vous n'aurez qu'à tirer dessus pour que le tube vienne passer par la fente glottique.

A un moment donné, tout le fil conducteur sera sorti; vous le verrez attaché au nœud du tube; nouez-le alors autour d'un fort bourdonnet de coton, et le moyen de fixation sera trouvé; l'enfant aura beau tousser, le tube, retenu en avant du larynx, ne bougera pas.

Pour les cas où ceci ne suffit pas et où il y a un rétrécissement prononcé avec aspiration d'une des lèvres de la plaie trachéale, il faut recourir à la dilatation.

L'auteur a imaginé, à cet effet, une cheville fendue dans toute sa largeur et qu'il pousse à travers la fistule jusque dans le vestibule laryngien. Le manche de l'instrument est

Digitized by Google

assez solide pour permettre une introduction aisée; il est recourbé à droite ou à gauche, et, entre le manche et la cheville verticale, se trouvent percés une série de trous, à travers lesquels on peut passer une petite tringle en métal permettant une fixation parfaite. (*Münch. med. Wochens.*, 5 mai 1903.) Dr BERTEMES.

VARIA

Des affections des voies respiratoires supérieures d'origine paludéenne *(Zabolevania verchnich dychatelnich poutey maliaryinano proischojdenia)*, par le Dr SVERJEVSKI.

Les troubles des voies respiratoires comme complications au cours du paludisme ont été signalés, il y a déjà plusieurs années, par divers auteurs (Grisolle, Frerichs, Lancereaux, Grasset, Dounine, Gewelke, etc.). Le nombre de ces observations a encore augmenté depuis la découverte du parasite de la malaria par Laveran.

Les troubles observés du côté du nez, du larynx, des bronches, de la plèvre et des poumons, au cours du paludisme aigu ou chronique, sont considérés par la plupart des auteurs comme des phénomènes accessoires, mais non pas comme des complications dépendant directement du poison palustre. Cette opinion n'est pas acceptée par tout le monde, et il existe à l'heure actuelle un certain nombre d'observations où les troubles des voies respiratoires reconnaissaient évidemment pour cause l'action des toxines de l'infection paludéenne.

Dans sa pratique de médecin de campagne, M. Sverjevski a observé un grand nombre de cas de paludisme souvent compliqués de troubles du côté des voies respiratoires supérieures. Après une étude attentive, l'auteur dut reconnaître que ces manifestations étaient des phénomènes secondaires, sans relations directes avec l'infection paludéenne. Cependant, sur 148 cas de paludisme observés par lui en 1899 et en 1901, il en a vu 4 où les complications du côté des voies aériennes étaient incontestablement d'origine palustre. Tous les quatre malades habitaient le pays et étaient atteints, depuis plus ou moins longtemps, de fièvres intermittentes.

Digitized by Google

Chez tous on a trouvé dans le sang des plasmodies, et l'apparition des manifestations du côté du larynx, du pharynx et du nez a coïncidé avec les accès de fièvre. Le traitement par la quinine a fait rapidement disparaître ces phénomènes, ainsi que les plasmodies.

Les affections des voies aériennes d'origine paludéenne sont, à l'heure actuelle, assez bien connues pour qu'on puisse en constituer le tableau clinique.

Elles s'observent le plus souvent chez des enfants et des individus nerveux habitant des régions de marais ou s'y étant récemment fixés. Ces complications se rencontrent soit dans la forme larvée, soit à la période de cachexie palustre; en dehors de celle-ci, on voit se produire des troubles du côté du système nerveux et vasculaire et des organes des sens.

On en connaît plusieurs formes cliniques : le coryza paludéen, la toux, la bronchite, l'asthme, la pleurésie et toute une série de troubles du parenchyme pulmonaire, d'une hyperémie passagère, jusqu'à la soi-disant fausse phtisie pulmonaire. Bien entendu, toutes ces formes peuvent se combiner les unes avec les autres.

Le *coryza d'origine palustre* survient d'ordinaire brusquement, sans cause apparente, et se complique souvent de névralgie sus-orbitaire et d'une éruption herpétique de la face et des muqueuses nasale et buccale (Thraster, Bogoraz). Le trait caractéristique de ce coryza est l'instabilité de ses symptômes, qui varient d'un jour à l'autre et voire dans le courant de la même journée. A l'examen objectif, on trouve la muqueuse rouge, sèche et douloureuse au toucher. On observe aussi une autre forme de coryza, caractérisée par une hypersécrétion nasale, de l'épiphora et des douleurs qui rappellent la phase initiale de la fièvre de foin.

La *toux d'origine paludéenne* présente tous les caractères d'une toux nerveuse; elle est sèche, varie d'intensité et de fréquence. Petite et saccadée, elle peut devenir plus ou moins convulsive et s'accompagner de sténose de la trachée. Cette toux est tantôt continue, tantôt paroxystique, et les accès sont suivis de périodes de repos complet. Une hy-

Digitized by Google

peresthésie des voies aériennes précède les accès de toux, surtout la nuit. On l'observe le plus souvent chez les enfants et on peut facilement la confondre avec une coqueluche au début. La toux précède ou accompagne les phénomènes fébriles du paludisme, ou bien elle peut, à elle seule, constituer l'unique symptôme de la cachexie palustre. Les changements objectifs des muqueuses des voies respiratoires supérieures n'offrent, dans ces cas, rien de caractéristique. On observe ordinairement une certaine rougeur des cordes vocales et de l'espace interaryténoïdien, et une légère hyperesthésie de la muqueuse des voies aériennes supérieures.

La *bronchite*, comme complication de la malaria, peut s'observer sous deux formes différentes : la forme catarrhale et la forme coqueluchoïde.

L'*asthme* d'origine paludéenne est assez rare et ne diffère presque pas, par ses symptômes, de l'asthme ordinaire. On le rencontre surtout chez les hommes et à la période plus ou moins tardive de l'infection où l'hypertrophie de la rate et la cachexie particulière peuvent seules témoigner d'un processus paludéen aigu ayant existé autrefois.

En ce qui concerne les affections de la plèvre et du parenchyme pulmonaire, nous indiquerons seulement leur signe principal et distinctif : *inconstance* et variabilité des phénomènes subjectifs et objectifs.

Le diagnostic des troubles des voies respiratoires supérieures d'origine palustre n'est pas difficile, s'il existe des signes caractéristiques de paludisme; il devient, par contre, assez épineux quand ceux-ci font défaut.

La nature des altérations des voies respiratoires supérieures dans le paludisme dépend évidemment non pas de l'action locale des toxines sur la muqueuse, mais de leur action sur le système nerveux en général et le sympathique en particulier. (*Med. Obozr.*, n° 17, 1902.) Dr Trivas.

Le Gérant : R. Chaigneau.

Bordeaux. — Impr. G. Gounouilhou, rue Guiraude, 11.

Digitized by Google

24e ANNÉE. N° 37. 12 SEPTEMBRE 1903.

REVUE HEBDOMADAIRE
DE
LARYNGOLOGIE, D'OTOLOGIE
ET DE RHINOLOGIE

DE L'EFFICACITÉ CURATIVE DE L'ADRÉNALINE DANS LES MALADIES DES OREILLES ET DU NEZ[1]

Par le Dr Alfred HEIMAN fils, de Varsovie.

Il semblerait vraiment, quand nous parcourons ce qui a été écrit sur l'adrénaline (qui depuis un an et demi a fait son apparition en pharmacie), que l'on vient de découvrir en ce produit le spécifique sinon de toutes les maladies, tout au moins celui de beaucoup de maux. Les oto-rhinologistes sont les premiers qui ont employé l'adrénaline, et, si l'on s'en rapporte à leurs descriptions, il faudrait admettre que les résultats obtenus sont tout bonnement stupéfiants. « Aujourd'hui, disent-ils presque tous, grâce à ce remède, on peut faire toutes les opérations chirurgicales sans la plus petite perte de sang; tous les rétrécissements comme ceux du nez, de la trompe d'Eustache, etc., par exemple, disparaissent immédiatement; en solution avec la cocaïne, l'adrénaline en augmente l'effet anesthésique; on n'a jamais fait assez attention aux effets secondaires de l'adrénaline, etc. » Rien d'étonnant donc que ce remède ait joui d'un si grand succès auprès des oto-rhinologistes. Les ophtalmologistes, les gynécologues, les thérapeutes, les chirurgiens, en un mot tout le monde médi-

1. Travail reçu le 12 juin 1903.

Digitized by Google

cal, l'ont adopté aussi, trouvant chaque jour à ce remède de nouveaux avantages. Il est vrai qu'il n'y a pas un seul remède nouveau que l'on n'adopte sans enthousiasme, ce qui explique aussi l'enthousiasme pour l'application de l'adrénaline ; ce n'est qu'au bout de quelque temps, alors que l'enthousiasme a passé, que l'on peut distinguer le vrai du faux, et, suivant leur efficacité, ces nouveaux remèdes conquièrent le droit de cité. Il est difficile de préjuger si, dans l'avenir, l'adrénaline conservera sa popularité, mais aujourd'hui déjà un nombre d'opinions faisant autorité se sont fait entendre et présentent sous son vrai jour l'efficacité de ce nouveau remède. Toute une série d'auteurs prouvent que l'action de l'adrénaline n'est pas tout à fait inoffensive pour l'économie, car des cas d'empoisonnement par l'adrénaline sont mentionnés ; ces cas se manifestent sous la forme de troubles graves dans le système nerveux, le système sanguin et dans les voies respiratoires. Il a été prouvé ensuite que ce remède provoque la glycosurie et que, dans les cas de diabète, il augmente à un haut degré la quantité de sucre; on a pu se convaincre aussi que l'adrénaline ne produit pas l'insensibilisation; il a été prouvé d'une façon patente que comme remède hémostatique, l'adrénaline manque son but et que, même dans ce cas, son emploi n'est pas tout à fait sans danger surtout quand elle pénètre dans une veine; après les opérations, on a constaté presque toujours de très fortes hémorragies réitérées; en un mot, on a trouvé beaucoup d'inconvénients à son emploi. On ne lui a découvert qu'une seule qualité, à savoir : celle de provoquer l'anémie des muqueuses. Mais si nous considérons que la cocaïne agit de la même manière (mais à un degré moindre), si nous sommes convaincus que l'adrénaline, même en solution, est très peu durable (car lorsqu'on emploie plusieurs fois la même préparation, son action diminue, et parfois devient tout à fait nulle) et si, en outre, ce remède est extrêmement coûteux et même le plus cher de tous ceux employés jusqu'ici, il est difficile, en se plaçant à

Digitized by Google

ce point de vue, de supposer qu'il puisse compter sur la popularité.

Quand parurent les premières nouvelles concernant les effets de l'application de l'adrénaline et quand on en eut donné les plus éclatants résultats, moi aussi je commençai à en faire l'application dans les maladies des oreilles et du nez pour me rendre compte de sa valeur curative. Comme l'on parlait beaucoup de la propriété qu'avait l'adrénaline de provoquer l'anémie et l'insensibilité relative, je supposai qu'en l'appliquant dans les cas de myringites et otites moyennes aiguës, on pourrait, de cette manière, agir sur le processus inflammatoire lui-même. Mais malheureusement je me suis convaincu que l'adrénaline, même dans une solution à 1/1,000 ne provoque pas l'anémie de la membrane du tympan et que non seulement elle ne produit pas l'insensibilité, mais au contraire provoque des maux d'oreille accompagnés de la sensation d'une forte brûlure, jointe à des maux de tête et à des vertiges. Après une expérience si malheureuse dans cinq cas divers, je dus, on le comprend bien, cesser ce mode de traitement.

On disait encore que l'adrénaline, diminuant le gonflement de la muqueuse, pouvait être appliquée avec succès dans les cas de rétrécissement de la trompe d'Eustache. Et dans les cas de ce genre, j'ai aussi procédé à des recherches. Sachant cependant par expérience que l'adrénaline provoque une douleur et une sensation de brûlure dans l'oreille, je commençai des essais avec de faibles solutions (1/5,000), en faisant passer par la trompe d'Eustache 3-5 gouttes de ce liquide, au moyen d'un cathéter. Dans ces cas-là, l'adrénaline ne provoquait que la sensation d'une légère brûlure et d'un fort desséchement, mais elle n'eut aucun effet sur le rétrécissement de la trompe d'Eustache, malgré mes essais réitérés sur ces mêmes malades. Je me mis alors à appliquer une solution plus forte (1/3,000); là aussi je dus cesser le traitement, car après l'introduction dans la trompe d'Eustache de quelques gouttes

Digitized by Google

de ce liquide, les malades commencèrent à éprouver une douleur dans l'oreille avec la sensation d'une violente brûlure, inconvénients qui ont souvent duré quelques heures. Dans aucun cas cependant, le conduit de la trompe d'Eustache ne s'élargit. Je dois ajouter que, dans deux cas, j'ai provoqué, par ces expériences, une inflammation aiguë de l'oreille moyenne, inflammation qui cessa heureusement, sans complications, en quelques jours. J'ai eu plus d'une fois l'occasion de me convaincre que dans les maladies du nez, l'adrénaline n'a d'action que dans les catarrhes aigus, qu'elle n'apporte qu'un soulagement de deux à cinq heures, au début de la maladie, mais que, plus tard, son effet est nul. Dans les rhinites chroniques, au contraire, l'adrénaline ne donne aucun résultat. J'ai constaté, c'est vrai, que l'adrénaline provoque une grande anémie de la muqueuse du nez; mais il faut ajouter que ce n'est pas toujours à un même degré, car, par exemple, une solution de 1/5,000 reste sans effet et ce n'est que par des solutions plus fortes qu'on obtient le résultat demandé. Mais dans ce cas-là, j'ai réussi aussi à constater que même en faisant usage plusieurs fois de la même solution, comme par exemple de celle de 1/1,000, son effet s'affaiblissait au bout d'un certain temps. En outre, il faut remarquer que le malade éprouvait toujours la sensation d'une forte brûlure dans le nez aussi bien que dans l'oreille.

Il résulte clairement de ce que je viens d'exposer que, d'après moi, l'adrénaline n'a pas réalisé les espérances que l'on avait mises en elle; dans tous les cas, elle n'a pas réalisé ce que l'on pouvait attendre d'elle, tout d'abord. Il est vrai qu'aujourd'hui encore il paraît dans les revues médicales des articles qui recommandent l'adrénaline comme mode de traitement, mais il faut regretter que cet éloge ne corresponde pas à la réalité. Il est vrai que même les partisans de l'application de l'adrénaline en arrivent à des conclusions qui ne peuvent qu'engager à l'employer. Je cite les plus caractéristiques de ces conclusions: 1° l'adrénaline agit beaucoup plus

Digitized by Google

faiblement sur le larynx et le pharynx que sur les muqueuses du nez; 2° lors de l'application de l'adrénaline, il faut être préparé à des hémorragies réitérées; 3° dans certaines conditions, l'adrénaline peut provoquer des processus nécrotiques. C'est ce que prétendent les partisans de l'emploi de l'adrénaline.

Quand on en arrive aux conclusions, on ne peut passer sous silence l'affirmation des partisans de l'application de l'adrénaline, qui prétendent qu'elle augmente l'action anesthésique de la cocaïne. Quant à moi, je ne suis pas en état de m'expliquer cette opinion. Je sais seulement que l'adrénaline par elle-même ne produit aucune insensibilisation. Je sais, en outre, que dans une solution de cocaïne avec de l'adrénaline il ne se forme aucune nouvelle combinaison chimique qui permette d'expliquer cet effet; et, d'autre part, il est avéré depuis bien des années que la cocaïne provoque presque toujours l'insensibilité complète, de sorte qu'il est difficile de se rendre compte sur quoi ces auteurs peuvent appuyer leur opinion.

En un mot, d'après moi, l'adrénaline est un remède sans valeur pour les maladies des oreilles, et pour celles du nez elle donne des résultats très peu appréciables. Si l'on considère, en outre: 1° la cherté de ce médicament (cherté qui s'oppose au principe fondamental qui veut qu'un médicament soit avant tout bon marché); 2° l'altérabilité de la solution (ce qui augmente encore le prix de ce médicament), et 3° les troubles provoqués par l'adrénaline, il faut en arriver à cette conviction : que ce médicament sera bien vite oublié.

LA TRADESCANTIA ERECTA

SES PROPRIÉTÉS HÉMOSTATIQUES

Par le Dr **SIMONIN**, de Limoges.

La mode est aux hémostatiques. Après l'adrénaline introduite en France par M. le professeur Moure, « l'alcaloïde de la bande d'Esmarch » comme l'a appelée avec esprit notre

Digitized by Google

éminent confrère le Dr Lermoyez, voici le Pengawar-Djambi, qui a conquis droit de cité dans la thérapeutique nasale, sous la haute protection de M. le Dr Lubet-Barbon.

Je crois utile, à mon tour, de faire connaître à mes confrères un agent hémostatique qui, pour avoir des effets moins puissants que ceux de l'adrénaline ou le pengawar-djambi, pourrait cependant, dans certaines circonstances, rendre de réels services. Je veux parler d'une plante, la *Tradescantia erecta*, connue plus vulgairement sous le nom symbolique d'*Éphémère des jardiniers*.

On l'a désignée ainsi par analogie sans doute avec ces insectes ailés, légers, aériens, qui, nés le matin et morts le soir, semblent n'avoir reçu la vie que pour la transmettre, L'Éphémère des jardiniers, en effet, est une plante dont les fleurs bleues, dans le type, se teintent de blanc et de rose dans les espèces cultivées, et ne durent qu'un jour, mais se succèdent toute la belle saison.

Je n'insisterai pas sur ses caractères morphologiques, et j'arrive directement à ses propriétés thérapeutiques.

Originaire de l'Amérique du Sud, dont la flore contient tant d'espèces utiles aux malades, elle est connue surtout au Mexique, où on l'a baptisée *Herba dell pulla;* en voici la raison.

Dans les combats de coqs, qui constituent une des distractions favorites du peuple, dès qu'un animal est sérieusement blessé et que le sang coule, l'entraîneur prend délicatement son champion blessé et applique sur la plaie un cataplasme de feuilles d'Éphémère rapidement triturées avec un peu de salive, et le sang s'arrête, et le coq blessé revient au combat disputer la victoire.

Cette propriété est-elle le résultat d'une action vaso-constrictrice ou de la formation d'un caillot? Peut-être qu'un chimiste, lisant par hasard ces quelques lignes, aura la curiosité d'élucider la question. Quoi qu'il en soit, l'Éphémère possède une propriété hémostatique indiscutable.

Digitized by Google

Le général du Martrey, qui, pendant la campagne du Mexique, avait été témoin à plusieurs reprises de cette vertu merveilleuse, porta en France un échantillon de *Tradescantia*. Je crois même qu'une communication fut faite à l'Académie de médecine, mais je ne saurais l'affirmer. En tout cas, les propriétés de l'Éphémère n'ont jamais été utilisées en thérapeutique, et l'on chercherait en vain sur la liste déjà longue des hémostatiques la *Tradescantia erecta*.

Un savant du Limousin, dont la valeur scientifique n'a d'égale que la grande modestie, M. Romanet du Caillaud, lié d'amitié avec le général du Martrey, eut l'idée, dans son entourage, dans les accidents journaliers dont il était témoin, d'utiliser les vertus de l'Éphémère. Il utilisa la plante fraîche en applications directes, et la plante sèche en décoction à 20 o/oo. Encouragé par les résultats obtenus, il poussa plus loin ses expériences et administra ce remède à l'intérieur. C'est de M. Romanet du Caillaud lui-même que je tiens ces renseignements.

J'ai tenu à expérimenter moi-même la décoction de *Tradescantia*. J'en ai obtenu de bons résultats dans plusieurs circonstances : entre autres, dans un cas d'épistaxis rebelle liée à l'évolution d'un purpura, dans une pseudo-hémoptysie d'origine naso-pharyngienne, et, enfin, dans plusieurs cas d'hémorragies consécutives à l'ablation de polypes de l'oreille.

Je donne ce remède pour ce qu'il vaut. Il a l'avantage d'être à la portée de tous, d'un maniement facile et absolument inoffensif.

SOCIÉTÉ DE LARYNGOLOGIE DE LONDRES

Séance du 1er mai 1903

M. Mc Bride, président.

M. Atwood Thorne. — **Cas d'épithélioma du larynx** *(Case of epithelioma of the larynx).*

Le malade fut déjà présenté à la séance de janvier 1903. A cette

Digitized by Google

époque, il se plaignait d'enrouement depuis six mois et de dysphagie qui datait seulement de quelques jours. A l'examen, on trouva la corde gauche absolument immobile. Il existait une tumeur de l'aryténoïde gauche qui s'étendait au repli ary-épiglottique.

L'administration d'iodure à petites doses et de mercure pendant une vingtaine de jours n'a amené aucune amélioration. On augmenta la dose d'iodure, et à la suite de cela la corde devint peu à peu plus libre. Le malade continuait à s'améliorer jusqu'au mois de mars; depuis, son état est resté stationnaire.

Quand il vit le malade il y a une quinzaine de jours, l'auteur trouva la corde bien mobile; à la place de l'unique tumeur, on en voyait deux séparées par un espace intermédiaire; il n'y avait ni fétidité ni dysphagie, et les ganglions sous-maxillaires avaient diminué.

L'amélioration a été assurément très marquée jusqu'à un certain point, mais le diagnostic d'épithélioma se trouve confirmé : à l'heure actuelle, la corde gauche est à peine mobile, les tumeurs se sont ulcérées; on pourrait présenter ce cas comme un épithélioma s'étant considérablement amélioré sous l'influence du traitement spécifique.

M. Kelson. — **Cas de lupus du pharynx** *(Case of lupus of fauces).*

Jeune fille de vingt-deux ans atteinte d'une infiltration rouge du voile et des amygdales avec des taches blanchâtres. Pendant six mois, la malade a suivi un traitement antisyphilitique qui n'a pas amené la moindre amélioration. Il n'existe pas d'autre signe de syphilis secondaire ou primaire. L'auteur est maintenant d'avis qu'il s'agit d'un cas de lupus.

M. le Président dit que ce cas ne ressemble à aucun des cas de lupus du pharynx qu'il a vus jusqu'à présent; il voudrait connaître les raisons de M. Kelson qui lui ont fait porter ce diagnostic.

M. Furniss Potter dit que l'aspect de l'affection suggère l'idée d'une syphilis secondaire typique. Sa malade raconte qu'elle a eu pendant trois mois une *irritation* des parties génitales qui est maintenant guérie.

M. Kelson dit, en réponse, qu'il présente justement ce cas à cause de sa ressemblance avec la syphilis secondaire. Il y a cinq mois, lorsqu'il eut vu la malade, il pensa en effet à une affection secondaire, mais depuis il a changé d'opinion, parce que le traitement antisyphilitique suivi pendant cinq mois n'a pas produit la moindre amélioration. Il y a une quinzaine de jours l'auteur supprima ce traitement et ordonna de l'arsenic, et maintenant on constate déjà une très légère amélioration. Ensuite, il

Digitized by Google

n'existe aucun autre signe de syphilis. En ce qui concerne la prétendue affection des organes génitaux dont la malade avait été atteinte, elle n'avait rien de syphilitique. A aucun moment il n'y eut chute de cheveux ni roséole.

M. Lake. — **Cas d'ulcération de l'amygdale** *(Case of ulceration of tonsil).*

La malade, femme mariée, âgé de trente-trois ans, se plaignait de maux de gorge datant de cinq mois. L'amygdale droite était largement ulcérée et couverte d'un mince enduit. L'ulcération s'étendait au pilier postérieur. Il y avait une dysphagie prononcée.

M. le Président dit que le cas lui semble être un de ceux dont le diagnostic donne lieu à de fortes divergences d'opinions. Il désire savoir si M. Lake a enlevé un fragment pour en faire l'examen microscopiqne.

M. Pegleb croit à la syphilis : l'aspect de la partie supérieure du voile du palais ainsi que la coloration de l'ulcération indiqueraient une lésion spécifique.

M. Charters Symonds a attentivement examiné le cas et craint que cela ne soit un épithélioma. Les bords de l'ulcération sont indurés, et il existe dans le triangle carotidien un ganglion caractéristique. Il a été frappé par ce fait que dans cet état un malade puisse avoir une ulcération de nature épithéliomateuse depuis assez longtemps, avec peu de douleurs. Son dernier cas était un homme de soixante-cinq ans atteint d'une ulcération de l'amygdale et dû voile du palais. Après ablation, on en décela la nature épithéliomateuse. Prenant en considération l'induration, la profondeur et le caractère de l'ulcération ainsi que la présence d'un ganglion, M. Symonds craint qu'il ne s'agisse d'une tumeur maligne et non pas d'une affection spécifique.

M. Speucer se range à l'avis de M. Pegler, à cause de l'extension de l'ulcération au pilier postérieur, voire même à la paroi postérieure du pharynx. Le ganglion cervical est un peu mou. Il propose d'instituer le traitement spécifique pendant dix ou quinze jours.

M. Cresswell Baber partage la manière de voir de MM. Pegler et Spencer quant à la nature syphilitique du cas; lui aussi conseille de prescrire tout d'abord le traitement antisyphilitique.

M. Sharman dit qu'à l'appui de la théorie syphilitique existe ce fait que la malade a eu deux enfants morts l'un à l'âge de huit jours et l'autre de quatre mois.

M. Lake dit qu'il n'a vu la malade pour la première fois que la veille; il a voulu enlever un morceau pour en faire l'examen microscopique, mais elle s'y est refusée. Il va instituer le traitement spécifique et s'il se produit quelque changement il en fera part à la Société.

Digitized by Google

M. Lake présente ensuite des **préparations microscopiques** de 1° Gros papillome de la partie postérieure du cartilage cricoïde ayant été la cause apparente d'obstruction dans un cas de carcinome de l'extrémité supérieure de l'œsophage, et 2° Papillome du cornet moyen avec résorption de la paroi interne de l'antre.

M. Donelan. — **Cas de tuméfaction sous-glottique de la corde droite** *(Case of subglottic thickening of right vocal cord).*

Le malade, italien, chanteur de rue, âgé de vingt-sept ans, a eu plusieurs accès de laryngite; à l'heure actuelle, il est en voie de guérison d'un de ces accès ayant duré six semaines. A la phonation, le bord du tiers antérieur de la corde droite se tuméfie, et à la voir on dirait un épaississement sous-glottique de la muqueuse faisant saillie dans la fente glottique. Les parties supérieures de la fente présentent un épaississement irrégulier faisant croire à la pachydermie.

M. Waggett voudrait qu'on restreignit le terme de pachydermie au cas où la muqueuse sus-jacente des apophyses vocales est atteinte.

M. F.-Gerald Powell ne croit pas qu'on doive limiter le terme aux cas où les apophyses vocales sont seules le siège de l'hyperplasie. Il n'accepte pas une telle localisation arbitraire pour une affection qu'on trouve sur n'importe quelle partie des cordes, et plus souvent dans le repli interary-ténoïdien. Il comprend que le terme de pachydermie soit réservé pour la description des cas où il existe du tassement de l'épithélium et un épaississement général des tissus sous-muqueux — hyperplasie du tissu conjonctif sous-muqueux — et non pas pour des cas de tuméfaction de la muqueuse qu'on prend quelquefois pour une pachydermie. Ces cas lui paraissent être bien plus des tuméfactions que de la pachydermie vraie.

M. Donelan, en réponse, dit que les points intéressants de ce cas sont la tuméfaction et l'épaississement manifestes des apophyses vocales. Pour cette raison, il pense que la tuméfaction du tiers antérieur de la corde doit être classée dans la même catégorie.

M. Waggett. — **Cas d'ulcération tuberculeuse primitive de la cloison nasale** *(Case of primary tubercular ulceration of nasal septum).*

Homme de trente-cinq ans, souffre de violentes douleurs dans le nez et les régions frontales et présente une vaste ulcération superficielle de la muqueuse septale du côté gauche.

La zone occupée par celle-ci est située en face de la moitié antérieure du cornet moyen; l'extrémité postérieure de cet os, vue

Digitized by Google

à la rhinoscopie postérieure, est tuméfiée, de forme irrégulière et de coloration jaunâtre.

L'ulcère de la cloison mesure un pouce de diamètre; sa base est jaune et granuleuse. L'examen microscopique d'une parcelle a décelé du tissu tuberculeux avec des cellules géantes bien développées. L'examen des poumons démontra une exagération de la résonance vocale au sommet droit, en avant et en arrière. N'a jamais eu ni toux ni hémoptysie. Depuis deux ans, le malade était sujet à des maux de tête avec écoulement nasal. Tout récemment, les symptômes se sont aggravés sous l'action de l'iodure de potassium.

M. Pegler a noté une cellule géante dans chaque préparation, mais pas de vrais systèmes de cellules géantes. Il ne croit pas que les événements confirment le diagnostic de tuberculose.

M. Cresswell Baber dit que par son aspect le cas n'est pas du tout typique de la tuberculose de la cloison.

M. Charlers Symonds est d'avis, par contre, que le cas est caractéristique de la tuberculose. Il existe en haut une ligne nodulaire de coloration blanc jaunâtre, et il est un fait que cette ligne s'observe dans bon nombre de cas de tuberculose de la cloison nasale. Tout récemment, l'auteur a observé un cas d'un clergyman qui probablement s'était infecté avec son propre doigt en soignant des malades tuberculeux. Son dernier assistant, présentement laryngologiste au Guy's Hospital, le Dr Steward, a relaté six cas d'épithélioma primitif de la cloison dont le diagnostic avait été comfirmé par l'examen microscopique et qui, après une ablation large avec parfois perforation large du septum, se portent très bien. Dans le cas particulier dont il vient de faire mention, la cloison était indemne de toute lésion après un curettage énergique, mais le cornet moyen offrait une apparence suspecte; il était aussi un peu hypertrophié, aussi fut-il jugé nécessaire de l'enlever. Cette affection est bien moins rare qu'on ne le croit. Dans un cas, il a vu l'affection se propager aux lèvres et au pharynx.

M. Waggett dit, en réponse, qu'un examen fait avec un éclairage intense met hors de doute l'existence d'une ulcération superficielle de la grosseur d'un penny. Le sujet a été très malade et a souffert de violentes douleurs dans la région frontale et le nez a beaucoup maigri. Il pense que la nature tuberculeuse de l'affection est prouvée par les préparations microscopiques qui sont suffisamment démonstratives.

M. Furniss Potter. — **Cas de tuméfaction de l'espace rétro-nasal** *(Case of swelling in post-nasal space).*

Le malade, âgé de quarante ans, vint, il y a deux jours, se plaindre d'une angine datant de vingt jours et accompagnée de

Digitized by Google

douleurs à la déglutition. Pendant les dix derniers jours, son ouïe du côté droit a considérablement diminué.

A l'examen, on trouva la moitié droite du voile du palais paralysée et, dans le naso-pharynx, une tumeur irrégulière faisant saillie du côté droit du pharynx et s'étendant à la face postérieure du voile, qui masque complètement la vue de la choane droite. La tumeur est recouverte de muco-pus et paraît avoir une surface ulcérée. A la palpation, elle donne la sensation de consistance ferme et de fixité. Un ganglion non induré existe au-dessous du maxillaire inférieur. Le malade reconnaît avoir eu il y a vingt ans un *mal,* mais ne se rappelle pas si celui-ci a été suivi d'éruption et d'autres troubles qui auraient pu être regardés comme des manifestations d'une infection spécifique. Il est impossible d'obtenir des renseignements sur les symptômes présentés par le malade antérieurement à la maladie actuelle, c'est-à-dire aux derniers vingt jours.

M. le Président dit qu'il éprouve quelque hésitation à conclure à la nature de ce cas. Il a pratiqué la palpation, et la diffusion de la tumeur lui fait soupçonner sa nature maligne. D'autre part, il paraît impossible d'exclure une gomme. Le seul moyen de résoudre le problème est d'enlever un fragment et d'en faire l'examen microscopique. Le cas lui paraît mériter une discussion plus détaillée.

M. F. Powell est d'avis que le diagnostic se trouve circonscrit entre une gomme et une tumeur maligne. Il se propose de soumettre le malade pendant quelque temps au traitement antisyphilitique.

M. Dundas Grant. — **Cas de laryngite chronique avec épaississement papillaire de la corde vocale et rhinite chronique** *(Case of chronic laryngitis with papillated thickening of the vocal corp and cronic rhinitis).*

Depuis près de dix ans, la malade souffre d'une extinction de la voix ou, en tout cas, d'une dysphonie extrême qui atteint presque la proportion d'une véritable aphonie. Il y a une huitaine de jours, l'examen révéla des croûtes verdâtres dans le larynx. Elles furent enlevées à la pince après une injection d'huile mentholée. On découvrit alors, sur le bord de la corde gauche, une frange blanchâtre ressemblant à un de ces papillomes blancs que certains auteurs considèrent comme de nature maligne. Pendant la semaine qui suivit, la malade faisait des pulvérisations térébenthinées et des irrigations nasales; à la suite de ce traitement, les croûtes ont disparu dans une proportion considérable.

En examinant la malade aujourd'hui, l'auteur trouve l'aspect

Digitized by Google

papillomateux de la corde bien moins prononcé qu'auparavant; la surface de la corde était recouverte de mucus à laquelle était due la blancheur. M. Grant ne croit pas à un néoplasme malin, mais il s'agit de savoir ce que c'est et si l'on peut appliquer à cette affection le terme tant discuté de pachydermie. Il existe, en tout cas, de la laryngite chronique qu'il attribue à l'affection nasale.

M. F.-Gerald Powell croit qu'il s'agit d'une simple laryngite hypertrophique consécutive à un état anormal du pharynx et du nez (rhinopharyngite sèche). La corde gauche est tuméfiée et il existe une légère escharification de son bord libre.

M. Cresswell Baber dit que l'affection ressemble bien plus à un épaississement de la corde qu'à un papillome.

M. le Président dit qu'après avoir examiné le cas, celui-ci paraît plus sérieux que ne le croient les précédents orateurs. Par rapport à la droite, la corde gauche offre un épaississement manifeste et un certain degré de congestion; ses mouvements sont libres, mais il craint fort que la présente affection ne soit le commencement de quelque processus malin. Une maxime que l'expérience lui a apprise est que lorsqu'on se trouve en présence d'un épaississement localisé d'une corde, on doit ordinairement penser à quelque lésion grave sous la dépendance soit d'une affection générale telle que syphilis ou tuberculose, soit d'une tumeur locale de nature maligne.

M. Dundas Grant dit qu'il est difficile de comprendre pourquoi la lésion est confinée à une seule corde vocale. Son opinion personnelle est qu'il s'agit d'une laryngite chronique simple et que l'aspect papillomateux de la muqueuse n'en est qu'une exagération.

Dr Trivas.

BIBLIOGRAPHIE

Étude sur le nerf récurrent laryngé; son anatomie et sa physiologie normales et pathologiques, par le Dr J. Broeckaert.

Il existe *deux centres laryngés corticaux,* le cortico-phonatoire et le cortico-respiratoire. L'effet bilatéral du cortico-phonatoire paraît démontré, mais on ignore l'effet de la destruction des centres de Krause. Les résultats des expériences sont des plus contradictoires. Du moment que les centres laryngés bulbaires sont intacts, tous les actes phoniques réflexes peuvent être exécutés, mais l'aboiement volontaire, spontané, qui nécessite l'*adduction active* des

Digitized by Google

cordes, est supprimé. Des centres de voisinage sont susceptibles de suppléer à l'impuissance fonctionnelle de ceux qui sont détruits, mais l'existence de centres supplémentaires associés, de centres sous-corticaux, n'est nullement démontrée. D'après Onodi, il existerait un centre protubérantiel.

Il existe aussi deux centres laryngés bulbaires : le bulbo-respiratoire et le bulbo-phonatoire. Le centre de l'innervation motrice du larynx se trouve dans le noyau dorsal du vague.

Quelle est la part que prennent les fibres du nerf de Willis et celles du pneumogastrique dans la constitution du tronc du récurrent? Le pneumogastrique a son origine sur le sillon latéral du bulbe. Le spinal naît par deux sortes de racines, bulbaires et médullaires. D'après Lermoyez, le spinal n'aurait que les dernières racines. Broeckaert admet que le pneumogastrique est le nerf dont les fibres motrices ont pour origine le noyau dorsal vago-spinal. Le spinal est un nerf purement médullaire et innerverait exclusivement le sterno-mastoïdien et le trapèze. Le récurrent ne naît que du pneumogastrique. De plus, c'est un nerf exclusivement moteur. Quelle est sa distribution? Doit-on toujours admettre, avec Longet, qu'il innerve tous les muscles laryngés sauf le crico-thyroïdien, innervé par le laryngé supérieur? D'après l'auteur, le crico-thyroïdien externe seul doit être innervé par le récurrent.

Pathologie du nerf récurrent. — La loi de Semon domine toute la pathologie du récurrent. Certaines lésions centrales ou périphériques du récurrent ont pour conséquence de maintenir la corde vocale fixée en position médiane. Le nerf n'ayant pas été complètement détruit, il n'y a pas paralysie complète de la corde, qui ne peut être en position cadavérique. Semon admettait une paralysie des dilatateurs, suivie d'une contracture secondaire des constricteurs. Les dilatateurs de la glotte sont plus vulnérables que les constricteurs.

L'auteur passe ensuite en revue la théorie de Krause, de Cohen-Tervaert, de Broeckaert (1897), de Wagner, de Grossmann.

Digitized by Google

Quelle est la position de la corde vocale en cas de paralysie récurrentielle complète? D'après Grossmann, la section du récurrent amène la corde vocale dans une position d'adduction, voire même de position médiane. D'après Burger, la position médiane ne caractérise nullement une paralysie complète du récurrent. D'après ses recherches personnelles, l'auteur croit pouvoir arriver aux conclusions suivantes : 1° chez le chien, après section des deux récurrents, les cordes restent immobiles et écartées de 2 millimètres; 2° chez le cheval, il y a aussi écartement et même immobilité des cordes; 3° chez le lapin, les expériences, quoique identiques, ne sont pas aussi concluantes. En somme, la section des récurrents a pour résultat *de rétrécir la glotte et d'immobiliser les deux cordes vocales.* Afin d'éviter l'erreur due à la simple mensuration en millimètres de l'écart glottique, l'auteur a enregistré l'angle glottique, qui est de 15 degrés en moyenne, sur une glotte cadavérique. Il a toujours remarqué qu'après une double section récurrentielle, l'angle glottique était plus petit que sur le cadavre. La section d'un récurrent rapproche la corde vocale de la ligne médiane, mais ne l'amène pas sur la ligne médiane. Mais ce n'est pas non plus la position cadavérique. Pour l'obtenir, il faut la section et des récurrents et des laryngés supérieurs. Le terme de « position intermédiaire » serait préférable.

Quelle est la position de la corde vocale en cas de paralysie récurrentielle incomplète? Expériences de Krause. D'après l'auteur, la compression modérée du récurrent immobilise la corde vocale correspondante dans une position très rapprochée de la ligne médiane. Si on détruit ensuite le nerf, la corde est immobilisée en position intermédiaire. La réfrigération partielle et progressive du récurrent peut immobiliser la corde correspondante dans une position très rapprochée de la ligne médiane. La réfrigération totale produit les mêmes effets que la simple section du nerf.

Faits cliniques. — D'après Semon, il y aurait d'abord paralysie abductrice. Puis la corde est en position médiane avec bord rectiligne. Quand les adducteurs, et tout d'abord le thyro-aryténoïdien interne sont pris, le bord de la corde

Digitized by Google

est concave. Enfin, position cadavérique. En analysant les observations, on remarque que, dans la plupart des cas, la corde vocale est en position intermédiaire. D'autres fois, elle se tient sur, ou à peu de distance de la ligne médiane. Cela aussi bien dans les paralysies centrales que périphériques.

Toute lésion organique partielle des centres ou des troncs nerveux produit-elle toujours l'adduction de la corde vocale? C'est la loi de paralysie abductrice primitive, ou de Semon. De l'étude de faits cliniques nombreux, on rencontre, au cours de certaines lésions bulbaires, l'image de la parésie ou de la paralysie des dilatateurs, c'est-à-dire la diminution ou la suppression des mouvements d'écartement extrême de la corde pendant les inspirations forcées, avec intégrité des mouvements d'adduction. En est-il de même dans les paralysies périphériques? Les paralysies pures du crico-aryténoïdien postérieur sont très rares. Dans aucune observation on ne peut mettre en doute l'intégrité absolue des adducteurs.

Que dit l'expérimentation? L'élimination expérimentale des muscles abducteurs a pour effet de diminuer les mouvements respiratoires de la corde correspondante. Grossmann, Kuttner et Katzenstein parlent de mouvements assez étendus; Grabower, Klemperer, Durger, de mouvements notablement réduits. Quant à l'immobilisation de la corde, elle est niée par les premiers auteurs, admise par les seconds; mais après destruction complète des deux adducteurs.

D'après les recherches de Broeckaert, l'élimination du dilatateur a pour effet de diminuer l'intensité des mouvements respiratoires; mais elle n'immobilise pas la corde vocale, qui perd seulement ses mouvements d'abduction extrême. Elle ne provoque pas non plus, même après des mois, la fixation des cordes vocales par une contraction permanente des adducteurs. Les cordes continuent les mouvements respiratoires; l'intensité est moindre. L'expérimentation ne confirme donc pas le corollaire de la loi de Semon, c'est-à-dire la fixation de la corde en position médiane. Et pourtant, d'après les observations cliniques, la corde vocale est souvent en position médiane.

Digitized by Google

La paralysie adductrice primitive a été constatée dans quelques cas, mais elle constitue un fait exceptionnel.

Les recherches anatomo-pathologiques confirment que l'immobilisation d'une corde en position médiane est due à une lésion récurrentielle incomplète. Cas de Semon, d'Eisenlohr, d'Oppenheim, de Krause, de Saundby, de Schlesinger, etc., où l'on avait affaire à des lésions récurrentielles incomplètes d'origine bulbaire. Les constatations ont été les mêmes dans des cas de lésions récurrentielles incomplètes d'origine périphérique. Mais en cas de paralysie complète, la corde est en position intermédiaire. Peut-on conclure de là que, dans toute lésion partielle du récurrent ou de son centre, la fonction des dilatateurs est toujours atteinte la première? Il faudrait des données anatomo-pathologiques sérieuses et approfondies des paralysies récurrentielles. Or, la plupart du temps, elles sont incomplètes. On s'est contenté souvent de l'aspect macroscopique de la lésion. On a confondu l'atrophie simple et les atrophies dégénératives. Or, dans la première, d'après Durante, la diminution progressive, puis la disparition des éléments, sont indépendantes de toute dégénérescence. Dans les atrophies dégénératives, la disparition des éléments est la conséquence de dégénérescences diverses de la substance musculaire, qui disparaît progressivement. La dégénérescence est toujours un phénomène secondaire d'ordre toxique. L'atrophie et la dégénérescence peuvent exister simultanément. La dégénérescence peut s'observer sans atrophie.

La loi de la paralysie des dilatateurs n'est pas démontrée en cas de lésions d'origine périphérique. Il n'en est pas de même pour les lésions d'origine bulbaire. Ce qui ne doit pas surprendre, puisque les deux modes d'activité phonatoire et respiratoire sont dissociés dans le bulbe.

Pourquoi les dilatateurs sont-ils frappés toujours les premiers? Il est peu logique d'admettre que le muscle dilatateur soit plus vulnérable que les constricteurs chargés d'une fonction acquise.

Expériences d'Onodi et de Risien Russell. L'infériorité vitale de l'élément abducteur n'est pas démontrée. Recher-

Digitized by Google

ches de Broeckaert. L'étude des atrophies consécutives à la section du récurrent montre que le thyro-aryténoïdien externe est le premier à s'atrophier. Le crico-aryténoïdien postérieur semble se prendre le dernier. Exner expliquait l'indifférence réactionnelle des autres muscles laryngés par l'existence d'une innervation double et même bilatérale. Ce qui est loin d'être prouvé. Faut-il invoquer l'action de fibres trophiques? Onodi croit à l'innervation motrice du larynx par le grand sympathique; mais, d'après Broeckaert, l'action du sympathique ne se ferait sentir que par voie centripète.

La section combinée des nerfs laryngés et du grand sympathique démontre que, chez le lapin, certains muscles, surtout l'abducteur, reçoivent un supplément d'innervation trophique.

Mécanisme des diverses positions de la corde vocale en cas de lésion récurrentielle : 1° *En cas de lésion bulbaire,* quand le centre bulbo-respiratoire est complètement détruit, la corde est en position médiane, par hyperaction du centre antagoniste. Si la lésion atteint exclusivement le centre bulbo-phonatoire, le dilatateur se contracture. Si tout le noyau vago-spinal est atteint, la corde est immobile en position de relâchement. Il y a hémiplégie totale du larynx. Motricité et sensibilité sont abolies. 2° *En cas de lésions périphériques,* qu'il s'agisse de traumatisme, de compression ou de névrite, les symptômes dépendent, soit de l'irritation, soit de la parésie, soit de la paralysie du nerf. En cas d'irritation, il y aura position médiane de la corde, qui n'est pas due à la paralysie des abducteurs, mais dépend d'une irritation périphérique directe, non réflexe. La parésie atteint au même degré toutes les fibres nerveuses, quels que soient les muscles qu'elles innervent. Les différentes images glottiques s'expliquent par la supériorité dynamique des constricteurs sur le dilatateur, par l'action combinée du crico-thyroïdien et de l'ary-aryténoïdien. En cas de paralysie, la corde est en position intermédiaire.

Les lésions qui atteignent le pneumogastrique peuvent déterminer les mêmes symptômes que les lésions récurrentielles. Parfois, on constate des contractures ou des mou-

Digitized by Google

vements spasmodiques de nature réflexe, dues à ce qu'il s'agit d'un nerf mixte, doué d'un pouvoir centripète. Enfin, certaines lésions du sympathique exercent une action réflexe sur les cordes et peuvent ainsi modifier l'aspect de la glotte. (Bruxelles. Imprimerie-lithographie de la Cour, L. Van der AA., 7, rue de la Cuiller.) Dr KAUFMANN.

REVUE GÉNÉRALE ET ANALYSES

NEZ ET PHARYNX NASAL

Résumé des expériences récentes sur la nature et le traitement spécifique de la fièvre des foins *(Note of some further experiments regarding the nature and specific treatment of hay fever)*, par Sir FELIX SEMON.

Le Dr Semon a expérimenté sur lui-même, ainsi que sur le Dr Tilley, la toxine isolée par le professeur Dunbar. Deux autres personnes, dont son fils, atteintes de fièvre des foins typique, ont été soumises à des expériences analogues.

Deux gouttes de la solution toxinique du professeur Dunbar à 1/500 disposées dans la narine droite de Semon fils n'ont produit aucun résultat.

La seconde personne, Miss R..., était atteinte depuis vingt et un ans de la fièvre des foins.

Chez elle, une goutte de la solution à 1/500 disposée sur la conjonctive a produit du gonflement des caroncules lacrymaux et du chémosis. Une autre goutte de la même solution a produit, du côté de la muqueuse nasale, du gonflement des cornets et de la muqueuse recouvrant le septum. Ce gonflement, accompagné de démangeaisons, fut suivi d'un écoulement séreux abondant.

Badigeonnage des narines avec une goutte d'antitoxine amène la guérison.

Chez le Dr Semon, le badigeonnage de la muqueuse de la narine droite avec une goutte de la même solution fut suivi de gonflement de la muqueuse nasale, de démangeaisons. Il n'y eut pas d'écoulement.

Digitized by Google

Même résultat pour le Dr Tilley.

Ces expériences tendent à faire croire qu'il est des personnes qui, sans avoir jamais été atteintes de fièvre des foins, sont plus sensibles que d'autres à la toxine du pollen.

Il reste également à prouver si ces faits expérimentaux établissent une parenté entre la véritable fièvre des foins et l'éternuement paroxystique ou coryza vaso-moteur. (*British med. Journ.*, 18 avril 1903.) Dr Dieu.

Nouveau mode d'emploi de l'adrénaline en rhinologie, par le Dr Maurice Mignon, de Nice.

Ignorant la formule préconisée par les Drs Moure et Brindel depuis plus d'un an, et persuadé que l'adrénaline n'a été jusqu'ici employée en rhinologie que sous forme de solution, M. le Dr Mignon recommande à nouveau la pommade suivante :

Adrénaline.	3 centigrammes.
Huile de vaseline.	3 grammes.

Ajouter :

Lanoline.	15 grammes.
Essence de géranium	3 gouttes.
Vaseline blanche.	12 grammes.

L'action de l'adrénaline est un peu moins rapide qu'après la solution au millième, mais est plus durable.

L'emploi de cette pommade est utile après les cautérisations de la muqueuse nasale. (*Archiv. internal. de laryngol., d'otol. et de rhinol.*, mai-juin 1903.) Dr Dieu.

Altérations produites dans la macula lutea et l'organe de Jacobson du lapin, à l'aide de la destruction des bulbes olfactifs, dans le but de se rendre compte si cet organe se trouve en rappport avec le sens de l'odorat *(Alteracioni prodotte nella mucula lutea e nell' organo di Jacobson di conigli, etc.)*, par le Dr D. Mocchi.

Voici les résultats des expériences pratiquées par l'auteur :

1° Contrairement à ce qui résulte des expériences de Colasanti sur les grenouilles, la destruction des bulbes olfactifs chez le lapin est suivie d'altération des cellules

Digitized by Google

sensorielles périphériques, altérations allant jusqu'à la destruction des neurones.

2° On peut constater, dans l'organe de Jacobson normal du lapin, la présence de neurones olfactifs périphériques.

3° Ces neurones périphériques se trouvent aussi bien sous la paroi interne que sous la paroi externe de l'organe de Jacobson.

4° La destruction des neurones de la *macula latea* est accompagnée de la destruction de ceux de l'organe de Jacobson.

Il paraît donc permis de tirer de ces expériences cette conclusion que l'organe de Jacobson, dans certaines espèces animales tout au moins, joue un rôle plus ou moins important au point de vue de l'olfaction. (*Archiv. ital. di laringol.*, avril 1903.) Dr S. JANKELEVITCH.

L'endoscopie du nez et des cavités accessoires *(Ueber Endoscopie der Nase und deren Nebenhöhlen)*, par le Dr HIRSCHMANN.

L'endoscope de Hirschmann est une modification du cystoscope et repose sur les mêmes principes. Il sert surtout à l'inspection du sinus maxillaire. On le glisse à travers la perforation alvéolaire, aussi doit-il être assez mince pour évoluer tant soit peu dans un passage aussi étroit. La région de l'ostium, la paroi supérieure et le pourtour de la perforation sont les parties les plus faciles à examiner. L'auteur reproduit six figures, où l'on peut se rendre compte de la netteté des images et de la variété d'aspect de la muqueuse malade. Il s'est servi de l'endoscope également pour l'examen des anfractuosités du méat moyen. (*Archiv f. Laryngol.*, t. XIV, n° 2.) Dr BERTEMES.

De l'hypertrophie de l'amygdale pharyngée chez les militaires et de ses rapports avec la rhinite hypertrophique et la pharyngite chronique *(Die Hypertrophie der Rachentonsille bei Soldaten, etc.)*, par le Dr BARTH.

Au point de vue des différentes formes de développement de l'amygdale pharyngée, l'auteur croit pouvoir établir les quatre catégories suivantes :

1° Il n'existe aucune proéminence dépassant le niveau de

Digitized by Google

la muqueuse pharyngée. La voûte du pharynx forme, avec la paroi postérieure de ce dernier, une concavité limitée en bas par l'arc antérieur, plus ou moins saillant, de l'atlas. Cet état, pour ainsi dire normal, n'exclut pas la possibilité de l'existence de restes de l'amygdale pharyngée.

2° Il existe, au niveau de la réunion de la voûte avec la paroi postérieure du phaynx, un bourrelet granuleux dépassant le niveau de la muqueuse environnante et effaçant plus ou moins la concavité qui existe entre la voûte et les parois postérieures; le bourrelet ne dépasse d'ailleurs pas les limites de cette concavité, et son bord antérieur s'arrête à 1 centimètre environ du bord choanal supérieur.

3° La concavité décrite plus haut est comblée par une excroissance qui recouvre également la voûte du pharynx et atteint le bord choanal supérieur.

4° L'excroissance remplit tout le pharynx nasal supérieur, sa surface antérieure recouvrant en partie les choanes.

Sur 561 militaires examinés par l'auteur, les conditions constituant la première catégorie ont été constatées dans 32 0/0 de cas, celles de la deuxième catégorie dans 36,8 0/0 de cas, celles de la troisième dans 21,4 0/0, et celles de la quatrième dans 9,8 0/0 de cas. Il a pu constater, en outre, que l'hypertrophie de l'amygdale pharyngée exerce une influence incontestable sur le développement de la rhinite hypertrophique, surtout sur l'hypertrophie des queues de cornet inférieures, dont le degré était en raison directe de celui de l'hypertrophie de l'amygdale pharyngée.

Les amygdales palatines sont infiniment moins souvent atteintes d'hypertrophie (chez les militaires tout au moins) que l'amygdale pharyngée. L'hypertrophie de ces amygdales n'a été constatée que dans 10 0/0 des cas, et elle atteint avec une égale fréquence une seule ou les deux amygdales. Quelques-uns seulement présentaient une hypertrophie simultanée des trois amygdales; mais, chez la plupart, l'hypertrophie des amygdales palatines était isolée, ce qui montre que le volume des amygdales palatines ne permet de tirer aucune conclusion relativement à celui de l'amygdale pharyngée.

Digitized by Google

La pharyngite est assez fréquente chez les soldats et s'observe dans 30 à 40 0/0 de cas environ. Elle est rarement idiopathique et s'observe le plus souvent chez ceux qui sont atteints en même temps de rhinite hypertrophique, d'hypertrophie de l'amygdale pharyngée ou de déviation de la cloison. Même dans la pharyngite granuleuse simple, on pouvait toujours constater un état pathologique des voies respiratoires supérieures, une déviation de la cloison dans les cas les moins graves. La pharyngite sèche, qui a été constatée dans 2 0/0 des cas, était consécutive soit à une rhinite atrophique non fétide, soit à une affection actuelle ou antérieure des sinus du nez.

En ce qui concerne la forme du squelette de la face, on trouvait, en général, la voûte palatine d'autant plus élevée et des difformités dentaires d'autant plus prononcées que l'hypertrophie de l'amygdale pharyngée était plus considérable. La forme en V des arcades dentaires existait dans 1,3 0/0 de cas, mais non exclusivement chez les sujets atteints d'hypertrophie de l'amygdale pharyngée.

Les déviations de la cloison s'observent avec une fréquence à peu près égale dans chacune des quatre catégories établies par l'auteur. (*Archiv f. Laryngol.*, t. XIV, 1, 1903.)

Dr S. Jankelevitch.

LARYNX ET TRACHÉE

Contribution au diagnostic des carcinomes profonds du larynx [*Zur Simiotik der biepsitzenden Pharynxcarcinome*], par le Dr L. Neufeld.

Les carcinomes de la portion pharyngée du pharynx, ceux, notamment, qui ont leur point de départ dans les sinus pyriformes ou dans la partie avoisinante et les parois postérieures du pharynx, sont assez rares et d'un diagnostic difficile. Aussi le cas suivant, observé par l'auteur, n'est-il pas sans intérêt.

Il s'agit d'un homme de cinquante-deux ans, sans antécédents héréditaires suspects, buveur, et qui était atteint de dysphagie et d'irritation de la gorge depuis trois mois, et d'enrouement depuis quinze jours. A l'examen, on trouva la muqueuse pharyngée rouge, couverte de quelques granu-

Digitized by Google

lations; le naso-pharynx renfermait des restes de végétations adénoïdes, la corde vocale droite était légèrement rouge et épaissie, la bande ventriculaire gauche présentait un épaississement en forme de tumeur, du volume d'une cerise, et cachait en partie la corde vocale sous-jacente. Il n'existe pas de différence de coloration entre les deux cordes vocales. La surface de la bande ventriculaire gauche est lisse, sa muqueuse intacte. En l'examinant avec la sonde, on la trouve dure; le pli ary-épiglottique gauche est également très épaissi. Le sinus pyriforme gauche ne présente aucune modification; il n'existe pas de déviation du larynx, les cordes vocales présentent une mobilité normale. Au niveau de l'angle du maxillaire inférieur gauche se trouve une tumeur dure, du volume d'un œuf de poule, non adhérente à la peau et mobile; une tumeur analogue, du volume d'un œuf de pigeon, se trouve dans l'angle droit. On constate, en outre, de l'engorgement de quelques ganglions au niveau de la nuque et de la région sous-claviculaire. L'existence de ces tumeurs ganglionnaires ayant fait penser à une tumeur maligne, on excisa une partie de la bande ventriculaire gauche. L'examen microscopique de cette partie n'ayant révélé rien de caractéristique, on extirpa un ganglion de la nuque, qui fut à son tour soumis à l'examen microscopique, lequel montra qu'il s'agissait d'un cancer à épithélium plat.

L'image laryngoscopique ne présentant aucun signe permettant d'admettre l'existence d'un cancer laryngé, on conclut que le siège primitif de l'affection était dans la portion laryngée du pharynx, et que la tuméfaction de la bande ventriculaire et du pli ary-épiglottique gauches était consécutive à l'infiltration provoquée par le cancer voisin.

Pendant deux mois, les phénomènes objectifs n'ont subi aucune modification. Mais la cachexie faisait des progrès inquiétants, la déglutition devenait de plus en plus difficile, et des troubles respiratoires survenaient de temps à autre. Un jour, la dyspnée était devenue tellement intense, qu'après avoir constaté, à l'examen laryngoscopique, l'existence dans le sinus pyriforme gauche d'une grosse tumeur ulcé-

Digitized by Google

rée, on procéda à la trachéotomie. Le malade mourut quelques jours plus tard.

A l'autopsie, on trouva un carcinome ulcéré du sinus pyriforme gauche ayant envahi les cartilages du larynx et rétréci la lumière de cet organe, et des métastases dans les ganglions voisins ainsi que dans les nodules lymphatiques trachéaux. (*Archiv f. Laryngol.*, t. XIV, 1, 1903.)

Dr S. JANKELEVITCH.

Contribution expérimentale à l'étude de la vulnérabilité des fibres du récurrent *(Experimentelle Beiträge zur Prage nach der verschiedenen Vulnerabilität der Recurrentfasern)*, par le Dr OTTO FRESE.

Les expériences de l'auteur ont porté sur des chiens appartenant à des races différentes et avaient pour but d'établir la susceptibilité des fibres récurrentielles par rapport à différents poisons médicamenteux.

L'éther, le chloroforme, la physostigmine, l'atropine, la morphine et l'opium restent sans action sur les fibres nerveuses périphériques. Il en est de même de la cocaïne en solution à 0,5 0/0, même après une application assez longue. L'application d'une solution de cocaïne à 1-2 0/0 est suivie d'une période latente d'une durée de quinze à vingt minutes, après laquelle se manifestait un affaiblissement de la mobilité spontanée des cordes vocales, surtout au point de vue de l'abduction, qui faiblissait la première, son affaiblissement durant le plus longtemps; au moment où l'adduction redevenait normale, l'abduction de la corde vocale du côté lésé était encore moins prononcée que du côté opposé.

Dans quelques expériences, on pouvait, malgré la paralysie totale de la corde vocale, provoquer, par l'irritation électrique d'un point, central par rapport au point de la lésion, une forte adduction. Il en résulte que le nerf intoxiqué par la cocaïne n'était plus capable de réagir aux irritations venant du système nerveux central, mais réagissait encore à l'onde électrique, même au point de la lésion. Il faut encore mentionner ce fait que l'excitabilité électrique, lorsqu'elle se trouvait éteinte, réapparaissait avant l'excita-

Digitized by Google

bilité spontanée. L'irritation électrique du nerf cocaïnisé était suivie, dans tous les cas où elle se montrait efficace, d'une adduction de la corde vocale correspondante.

L'application d'une solution de cocaïne à 5 0/0 était suivie d'une paralysie totale de la corde vocale tellement rapide qu'il n'était pas possible d'établir une différence entre les constricteurs et les dilatateurs au point de vue de la lésion. Mais cette différence pouvait être constatée pendant le retour consécutif à l'état normal; ce retour était toujours complet, et la paralysie avait une durée de vingt à quarante-cinq minutes. La corde vocale en état de paralysie totale affectait toujours la position cadavérique typique.

Une solution phéniquée à 3 0/0 et à 5 0/0 produisait absolument les mêmes effets que la cocaïne, aussi bien au point de vue de la durée de l'action qu'à celui de l'ordre dans lequel les différentes fibres se trouvaient paralysées et revenaient à l'état normal. L'excitation électrique n'a pu être pratiquée dans ces expériences. Dans ces dernières, comme dans les précédentes, la corde vocale paralysée adoptait la position cadavérique.

La solution aqueuse d'ammoniaque provoquait une paralysie instantanée qui ne permettait pas de se rendre compte de l'ordre dans lequel les différentes fibres (constrictrices ou dilatatrices) se trouvaient affectées. La lésion des fibres nerveuses était beaucoup plus intense qu'à la suite de l'application de la cocaïne et d'une solution phéniquée, de sorte qu'on n'a observé que dans un seul cas, et cela au bout de plusieurs jours, le retour à l'état normal, plus complet pour les dilatateurs que pour les constricteurs.

Les effets de l'excitation électrique dans tous ces cas présentent un intérêt particulier. Tandis que l'irritation pratiquée en un point périphérique par rapport à la lésion était toujours suivie d'une adduction de la corde vocale, celle du point de la lésion elle-même ou d'un point central par rapport à cette dernière provoquait une abduction; dans un cas, cette différence avait pu être constatée pendant cinq jours, jusqu'à ce que l'excitabilité électrique ait complètement disparu. Dans le même cas, on vit, en outre,

Digitized by Google

à partir du troisième jour après la lésion, l'irritation d'un point périphérique à la lésion être également suivie d'abduction. On peut tirer de ce fait cette conclusion qu'il se produit probablement une dégénérescence qui se propage périphériquement à partir du point de la lésion et atteint principalement les fibres constrictrices.

Il résulte de toutes ces expériences que les différentes fibres du récurrent présentent une vulnérabilité inégale. A quoi tient cette inégalité? Quelques auteurs l'attribuent à l'inégalité au point de vue de la structure anatomique. Pour résoudre ce point, l'auteur a complété ses expériences à l'aide du curare qui, comme on sait, laisse intactes les fibres nerveuses périphériques et n'atteint que les terminaisons motrices. Or, ces expériences ont montré qu'il n'existe pas de différence physiologique entre les terminaisons motrices des fibres constrictrices et celles des fibres dilatatrices, et que les abducteurs reçoivent du système nerveux central des impulsions plus fortes que les adducteurs. (*Archiv f. Laryngol.*, XIII, 3, 1903.) Dr S. JANKELEVITCH.

Du traitement des papillomes du larynx chez les enfants, surtout à l'aide de la laryngotomie *(Ueber die Behandlung der Kehlkopfpapillome im Kindesalter, mit besonderer Berücksichtigung der Laryngotomie)*, par le Dr L. HARMER.

De tous les procédés proposés pour le traitement des papillomes du larynx chez les enfants, la laryngotomie est certainement le plus dangereux, sans être à titre de compensation plus efficace, sans garantir davantage contre les récidives.

Voici, à titre de document, un cas observé par l'auteur, et qui fait voir, mieux que tous les raisonnements, les dangers que la laryngotomie fait courir aux malades. Il s'agissait d'une enfant de huit ans, qui avait subi, un an auparavant, la laryngotomie pour des papillomes du larynx; l'opération avait bien fait disparaître les troubles respiratoires, mais l'enfant n'a pas recouvré la voix.

Depuis quelques jours, l'enfant respirait de nouveau mal. A l'examen, on constate, au niveau du cou, l'existence d'une cicatrice de 2 centimètres de longueur et de 1 centimètre

Digitized by Google

de largeur, s'étendant de l'incisure thyroïdienne jusqu'au-dessous du bord inférieur du cartilage cricoïde et présentant quelques prolongements latéraux. On sent, sous cette cicatrice, les bords des deux cartilages thyroïdes, séparés l'un de l'autre et mobiles l'un contre l'autre. Les plis ary-épiglottiques et les cartilages aryténoïdes présentent un aspect irrégulier; le cartilage gauche est le siège d'une tumeur du volume d'un pois, plate, rugueuse; les deux bandes ventriculaires sont transformées en bourrelets rugueux; la bande gauche présente une proéminence pâle au niveau de son bout postérieur, et une autre analogue à la partie antérieure de sa surface. A droite, on voit, le long de la bande ventriculaire, un bourrelet très proéminent derrière lequel se trouve une dépression profonde. La surface antérieure de l'espace sous-glottique est très voûtée en avant, cicatricielle par places, et présente dans sa partie profonde un bourrelet qui s'étend de gauche à droite et de bas en haut. On n'aperçoit ni cordes vocales ni restes de cordes vocales. On pratique l'intubation, qui se montre inefficace pour cette raison que de gros tubes ne peuvent passer, tandis que les petits s'échappent en bas, probablement faute de point d'appui (absence des cordes vocales). L'intubation à l'aide des tubes de Schrötter montre que le larynx est perméable. Cependant, les troubles respiratoires s'aggravaient au point de nécessiter la trachéotomie, toutes les tentatives d'enlever les proliférations sous-glottiques par la voie endolaryngée étant restées sans résultat, aussi bien à cause de la résistance de la petite malade qu'à cause de la consistance trop dure du tissu cicatriciel. L'enfant quitta l'hôpital avec la canule.

Ceci est évidemment un cas extrême. Mais, même dans les cas moins défavorables, les résultats de la laryngotomie ne sont pas bien brillants, surtout au point de vue de la phonation, et cela à cause de l'impossibilité d'obtenir une adaptation parfaite des deux cartilages thyroïdes, de la désinsertion éventuelle d'une des cordes vocales, etc.

Quel est donc le procédé de choix dans les papillomes du larynx? Il n'en existe pas. Chaque procédé (sauf la laryngotomie) peut rendre des services lorsqu'on l'applique

Digitized by Google

avec précaution et avec une expérience suffisante. La voie endolaryngée est évidemment la meilleure; mais ce procédé n'est pas toujours, même en s'aidant de la cocaïne, d'une application facile chez les enfants. La trachéotomie est de beaucoup préférable à la laryngotomie dont elle ne présente aucun des inconvénients; mais elle constitue plutôt un procédé d'expectation.

L'auteur a obtenu de bons résultats en combinant la trachéotomie avec un autre procédé qui consiste à passer à travers le larynx un fil de soie jusqu'au niveau de la plaie trachéale, où on attache à ce fil une petite éponge, qu'on retire ensuite de bas en haut, à travers le larynx : l'éponge en s'échappant entraîne à sa suite une partie plus ou moins grande de papillomes. C'est le procédé bien connu de Voltolini modifié, rendu moins brutal. Une autre modification du même procédé et qui a également donné à l'auteur de bons résultats, consiste à frotter le larynx avec un pinceau à crins durs et courts, analogues à ceux dont on se sert pour badigeonner le larynx avec de la cocaïne. On procède comme s'il s'agissait vraiment de cocaïniser, ni plus ni moins brutalement, et on voit, au bout de deux à trois séances, les papillomes disparaître d'une façon à peu près complète.

On peut dire, d'une façon générale, que les procédés doux donnent des résultats tout aussi, sinon plus, satisfaisants que les procédés sanglants. Mais si l'on veut absolument avoir recours à une intervention chirurgicale, on fera mieux de substituer à la laryngotomie la pharyngotomie sous-hyoïdienne. (*Archiv f. Laryngol.*, t. XIV, 1, 1903.)

Dr S. Jankelevitch.

VARIA

Contribution à l'étude des corps étrangers de l'œsophage, par le Dr Ecot.

Observation I. — *Corps étranger de l'œsophage; fragment de cartilage plat et triangulaire incorporé à une bouchée de viande de conserve; perforation de la crosse aortique seize jours après l'accident; mort en seize heures à la suite d'hématémèses répétées.*

Digitized by Google

Le caporal V..., en garnison à Bourgoin, mangeait, le 16 avril 1902, de la viande de conserve. Tout d'abord, vive douleur au gosier; violent accès de suffocation. Le lendemain, à la visite, une sonde œsophagienne, puis l'éponge de Green heurtent un obstacle situé assez bas. Le 18 avril, exploration avec un cathéter à olive, très douloureuse surtout au retour. Douleur spontanée un peu au-dessus de l'appendice xyphoïde; douleur profonde à la pression au niveau de la quatrième dorsale. Douleur réveillée par la déglutition des solides. Rien du côté du larynx ni des poumons.

Le 27 avril, introduction d'un tube de Faucher, qui ne ramène ni pus ni mucus. Alimentation liquide.

Le 2 mai, vers six heures et demie du matin, violente hématémèse. Vers sept heures et demie, nouvelle hématémèse. Trois hématémèses dans la journée. Une dernière à dix heures du soir et mort.

A l'autopsie, l'aorte est trouvée ulcérée et perforée au niveau de la terminaison de sa crosse. L'orifice mesure 3 millimètres de diamètre. L'œsophage présente les lésions suivantes : à 4 centimètres 1/2 au-dessous du cricoïde, ulcération ovalaire de 2 centimètres 1/2, verticalement; muqueuse et musculeuse sont intéressées; à 6 centimètres au-dessous du cricoïde, plaie longitudinale verticale de 1 centimètre, intéressant muqueuse et musculeuse; à 8 centimètres au-dessous du cricoïde, ulcération ovalaire, à grand axe vertical, de 18 millimètres de haut, qui communique largement avec l'aorte par un trajet long de 1 centimètre environ.

On trouve dans l'intestin grêle, à 80 centimètres du pylore, une plaque cartilagineuse plate et de forme triangulaire, qui est considérée comme le corps étranger dégluti le 16 avril.

Après avoir blessé et perforé la paroi œsophagienne, cette plaque cartilagineuse a déterminé de la péri-œsophagite infectieuse, est restée entre l'œsophage et la crosse aortique jusqu'au 2 mai au matin, et fut chassée dans l'estomac au moment de la perforation aortique.

Digitized by Google

L'auteur se demande si la douleur persistante, la constatation d'une plaie œsophagienne par l'exploration, malgré l'absence de phénomènes respiratoires ou phonétiques, indiquaient une opération. Il cite une observation de Poulet identique à la sienne. Le chirurgien peut être embarrassé. Car, dans le cas actuel, il se serait agi d'une médiastinotomie postérieure, que des indications vitales absolues peuvent seules imposer hâtivement. Ce qui n'était pas le cas.

Quand on se trouve en présence d'un corps étranger de l'œsophage, il faut d'abord apprécier le niveau de l'œsophage auquel il s'est arrêté. On doit se rappeler que l'œsophage, mesurant 25 centimètres de longueur totale, commence à 15 centimètres de l'arcade dentaire supérieure, au niveau du cricoïde. Il faut explorer les apophyses épineuses vertébrales, chercher les irradiations douloureuses et déterminer les nerfs intéressés, etc.

Il faut, d'après Ecot, renoncer systématiquement à toute tentative d'extraction ou de propulsion lorsqu'il s'agit de corps étrangers irréguliers de forme.

Si le corps étranger volumineux détermine des troubles asphyxiques, ou obture tout le calibre de l'œsophage au niveau de la cinquième dorsale (bifurcation des bronches), on doit pratiquer au plus tôt :

L'œsophagotomie externe basse, qui permet d'atteindre jusqu'à la cinquième dorsale;

La médiastinotomie postérieure, particulièrement la droite, pour les régions s'étendant des deuxième et troisième dorsales aux neuvième et dixième dorsales (Potarca);

La gastrotomie au-dessous de la huitième dorsale, à cause des rapports, à ce niveau, de l'œsophage et de la plèvre. Inciser aussi près que possible du cardia.

Si le corps étranger est irrégulier, acéré, mais petit, ne déterminant pas de gêne respiratoire, il faut attendre, se dispenser de toute exploration. Si l'exploration, jugée nécessaire, fait constater une hémorragie œsophagienne, il faut opérer immédiatement (Cheever). L'exploration doit être faite avec les plus grands ménagements. D'après Gangolphe (*Traité de chirurgie clinique et opératoire*, VI), il faut prendre une sonde en caoutchouc rouge dans laquelle

Digitized by Google

on introduit un gros fil de plomb comme mandrin. Il faut glisser et ne pas appuyer.

Obs. II. — *Corps étranger de l'œsophage (ingestion d'une bouchée de viande de conserve). Signes de présomption, expectation sans exploration métallique.*

Le 8 mai 1902, à Bourgoin encore, un homme sent, en avalant une bouchée de viande de conserve, une piqûre dans le fond de la gorge. La sensation de picotement siégeait au niveau du cartilage cricoïde et plutôt à gauche. Quelques crachats sanglants dans la journée du 8. Le 9, il va à la visite et est évacué le 9 mai sur Lyon. Laryngoscopie négative ainsi que radioscopie et radiographie. L'ingestion ne détermine pas de douleur et se fait en un seul temps (auscultation en arrière et à gauche de la colonne vertébrale). Jusqu'au 27 mai rien de particulier. L'œsophagoscopie est pratiquée le 2 juin par M. Garel, avec le tube de Rosenheim. Examen pénible et difficile, mais l'exploration est négative. Le 5 septembre il n'y avait aucune complication.

En résumé, les indications vitales, seules, doivent faire agir immédiatement. Une douleur continue ou presque continue et localisée, fixe, oblige à une observation sévère et prolongée du malade. L'opération peut devenir indiquée au bout d'un temps plus ou moins long s'il se manifeste des symptômes d'infection et de suppuration profondes. (*Archiv. de méd. et de pharm. milit.*, n° 12, déc. 1902.)

Dr Kaufmann.

Note sur quelques appareils destinés à la pratique de l'oto-rhino-laryngologie, par M. Trétrôp, d'Anvers.

L'auteur présente :

1° Une table électrique universelle munie d'un acoumètre millimétrique;

2° Une petite table électrique pour galvanocaustie, diaphanoscopie et électrolyse;

3° Une boîte à pansements rigoureusement stériles;

4° Un moteur hydraulique. (*Presse oto-laryngol. belge*, 1903, p. 95.)

Dr Kaufmann.

Le Gérant : R. Chaigneau.

Bordeaux. — Impr. G. Gounouilhou, rue Guiraude, 11.

Digitized by Google

24e ANNÉE. N° 38. 19 SEPTEMBRE 1903.

REVUE HEBDOMADAIRE
DE
LARYNGOLOGIE, D'OTOLOGIE
ET DE RHINOLOGIE

LÉSIONS TERTIAIRES DU NASO-PHARYNX

Par le Dr DIEU, du Mans.

Au niveau du cavum, la syphilis tertiaire peut procéder de deux manières différentes : ou marcher de la profondeur vers la superficie ou de la muqueuse vers la profondeur. Dans le premier cas, il s'agit de gommes périostées des premières vertèbres cervicales et du sphénoïde. Ces gommes provoquent la nécrose de ces os, aboutissent à la formation de séquestres dont l'élimination demande des mois et des années, si tant est que le sujet puisse toujours faire les frais des suppurations qu'elle entraîne.

Ces gommes *profondes* du naso-pharynx, par la gravité même des accidents qu'elles causent, ne pouvaient passer inaperçues. Le professeur Fournier les décrit dans les *Annales des maladies de l'oreille et du larynx*. Il étudie les ostéites naso-craniennes d'origine syphilitique, les gommes palatines et pharyngiennes.

Jaffredou fait de la nécrose syphilitique du sphénoïde le sujet de sa thèse.

Schech, de Munich, se livre également à l'étude de la carie du sphénoïde. Mais, nous l'avons dit, la vérole peut marcher en sens contraire : de la muqueuse vers la profondeur. Or, les lésions superficielles ulcéreuses et gommeuses du cavum sont bien moins connues. C'est ainsi que jusqu'à

Digitized by Google

la thèse du Dr Émile Mignard[1], inspirée par M. le Dr Moure, cette question de syphilis tertiaire, superficielle, localisée au naso-pharynx monosymptomatique, pourrions-nous dire, n'avait jamais fait l'objet d'un travail spécial.

Les auteurs se contentent d'affirmer la possibilité des gommes de l'arrière-nez, mais ils n'insistent pas, et, suivant l'expression de Morestin, dans le *Traité de chirurgie* de Le Dentu-Delbet, « tout l'intérêt se circonscrit autour des lésions du voile ». Cet oubli, où l'on a laissé les lésions superficielles, ulcéreuses et gommeuses du cavum, tient, sans doute, à la situation de ce recessus, d'exploration difficile, à l'inexpérience où sont la plupart des médecins de l'examen rhinoscopique postérieur, à peine pratiqué systématiquement par les spécialistes; à ce qu'il n'est pas besoin, la plupart du temps, d'aller chercher jusque dans le naso-pharynx la signature de l'infection frascatorienne.

Nous avons eu récemment, à la clinique de la Faculté, l'occasion d'observer un cas de gomme non ulcérée du naso-pharynx.

Rapprochant ce cas des observations contenues dans la thèse du Dr Mignard, nous allons essayer de présenter un résumé de la question et espérons prouver que la syphilis naso-pharyngienne, même à ses débuts, a une physionomie clinique absolument particulière et qu'il est facile de la dépister avant toute complication de voisinage.

I. Symptomatologie. — Il est rare que le malade se présente au médecin dès le début de l'affection. On comprend, en effet, qu'avant d'avoir acquis un certain volume et surtout avant d'être ulcérée, la gomme gêne si peu le malade qu'elle passe inaperçue. Il existe donc une période de latence assez longue.

La syphilis « nichée », suivant l'expression de Mignard, au

1. Dr Émile Mignard, Thèse de Bordeaux, 1903.

Digitized by Google

fond du cavum s'installe avec « moins de bruit et d'apparat » qu'au niveau de l'isthme du gosier.

Les premiers symptômes ressentis par les malades consistent en une *douleur* vague de la gorge. Quelques-uns localisent nettement cette douleur à l'arrière-nez. Ils sentent là, entre le nez et la gorge, *quelque chose* qui les gêne, entrave la *respiration nasale* et amène une sensation de cuisson et de sécheresse les obligeant à « râcler » incessamment.

D'autres localisent la douleur au palais, voire même à l'os hyoïde; plus fréquemment aussi elle est ressentie dans les deux oreilles.

Il n'y a jusqu'ici rien de bien pathognomonique, et le moindre paresthésique pharyngé accuserait les mêmes symptômes, témoin l'observation suivante :

Observation I (*in* thèse de Mignard), due au Dr Moure. — M. X..., âgé de soixante et un ans, vient consulter au mois de juillet 1896. Le malade se plaint de crachotements à peu près incessants, de gêne de l'arrière-gorge, de quelques douleurs vagues à la nuque et même dans les oreilles. Il affirme être ainsi depuis plusieurs mois, malgré les médications les plus régulières suivies. Bien plus, ajoute-t-il, j'arrive des eaux sulfureuses et le traitement a plutôt exaspéré ma lésion qu'il ne l'a calmée. Le malade paraît très excité; il est, du reste, très nerveux par tempérament. Rien dans ses antécédents qui puisse mettre sur la voie du diagnostic. L'expectoration est muqueuse. Le malade affirme qu'elle est de temps en temps muco-purulente et même un peu sanguinolente. Le malade ne mouche pas.

Tout d'abord, avant d'avoir examiné M. X..., M. Moure croit être en présence d'un *simple neurasthénique* atteint d'un trouble paresthésique de l'arrière-gorge.

Cette affection semble d'autant plus plausible qu'à l'examen de l'arrière-gorge, il ne constate aucune sorte de lésion sur le voile du palais, les piliers, pas plus que les amygdales ou la paroi pharyngienne.

L'examen laryngoscopique est également négatif. Toute la muqueuse qui tapisse les différentes régions est absolument saine. L'examen des fosses nasales est négatif. Par contre, à peine a-t-il pratiqué la rhinoscopie postérieure, M. Moure aperçoit vers la partie supérieure du pharynx nasal une ulcération cratériforme

Digitized by Google

d'aspect grisâtre, à bords assez saillants et un peu sanieux, de forme tout à fait irrégulière, occupant toute la paroi supérieure du naso-pharynx, à laquelle elle est cependant cantonnée.

Les lèvres de la trompe, quoiqu'un peu rouges, ne sont pour ainsi dire pas tuméfiées.

Après avoir détergé cette ulcération à l'aide du porte-ouate, on peut s'assurer que le fond reste gris, légèrement granuleux, qu'il est nettement taillé dans l'épaisseur du tissu sur lequel il repose.

Interrogé alors sur ses antécédents, M. X... avoue que *quarante ans* avant, c'est-à-dire à l'âge de vingt ans, il a eu la syphilis, qui a été soignée de façon convenable, et que depuis il n'a paru se produire aucune sorte de manifestation. Aussi est-il très étonné du diagnostic, mais d'autre part rassuré. Le traitement biioduré est institué.

Huit jours plus tard, le malade revient enchanté; il n'éprouve plus aucun des symptômes pour lesquels il était venu consulter.

A l'examen objectif : l'ulcère s'est détergé, les bords se sont affaissés. Attouchement avec une solution iodo-iodurée légère et insufflation de poudre iodoformée.

Un mois après, la lésion était complètement cicatrisée et, depuis cette époque, tout est resté en parfait état.

Il s'agit donc d'un syphilitique qui ne pense plus à une syphilis *convenablement* traitée et éteinte depuis quarante ans. Durant ce long entr'acte, il n'a éprouvé aucun symptôme spécifique. Il ne lui viendrait pas à l'idée d'incriminer cette syphilis ancienne à l'occasion des symptômes ressentis. Les personnes qu'il a consultées n'y ont d'ailleurs pas pensé davantage et l'ont envoyé aux eaux sulfureuses comme un soi-disant granuleux! ou un paresthésique.

Or, les eaux sulfureuses, prises en temps inopportun, c'est-à-dire au début de la médication iodo-mercurique, aggravent, irritent les lésions tertiaires au même titre que les tuberculeuses.

L'erreur de diagnostic était d'autant plus facile que le malade n'accusait pas la moindre *céphalée,* que la lésion était cantonnée exactement au naso-pharynx, que l'examen de toutes les muqueuses voisines demeurait négatif.

Digitized by Google

L'erreur était inévitable sans l'examen du cavum à l'aide du miroir.

Disons que dans certains cas cet examen rhinoscopique postérieur s'impose : lorsque, par exemple, le malade éprouve dès le début des troubles du côté de l'audition.

Il en était ainsi dans l'observation que nous allons relater.

Obs. II (personnelle), recueillie à la clinique du Dr Moure. — D... (L.), trente-neuf ans, couturière, vient consulter à la clinique de la Faculté le 24 juillet 1903. Elle se plaint de ne plus entendre de l'oreille gauche. Cette *surdité* est survenue il y a deux mois et n'a cessé d'augmenter depuis son apparition. Elle s'accompagne de douleur dans l'oreille gauche et de bourdonnements.

Elle accuse, en outre, une *céphalée* assez intense à exacerbation nocturne. La douleur est surtout marquée à la partie gauche du crâne.

L'*examen objectif* montre, à gauche, la caisse du tympan légèrement rosée. Le manche du marteau est rouge; il y a du liquide dans la caisse.

Examen fonctionnel :

Pc. d., 12345; O. d., 30 centimètres; R. d. +; D. lat. à g.

Pc. g., 02345; O. g., contact; R. g. —; G. entendu.

C'est bien là la réaction d'une affection de l'oreille moyenne : d'une otite catarrhale. Reste à en connaître la cause.

Le nez présente des cornets moyens bulleux, hypertrophiés. De plus, il y a du pus laiteux dans la rainure du méat moyen gauche. La malade a eu, il y a huit ans, une carie de la première petite molaire gauche, dont l'extraction a donné issue à une certaine quantité de pus par l'alvéole. Depuis la cicatrisation de la gencive, la malade mouche continuellement du pus.

Diaphanoscopie. — Obscurité du sinus maxillaire gauche.

Ponction. — Pus laiteux, fétide, abondant. Cette constatation faite et pour mieux voir le mode de propagation de l'infection du nez à la trompe, M. Moure pratique l'examen rhinoscopique postérieur à l'aide du releveur de Moritz-Schmidt.

On est tout étonné de trouver un épaississement du bord postérieur du vomer, épaississement recouvert par la muqueuse rouge et tuméfiée.

En arrière et en dessous du bord postérieur, petite saillie polypiforme, sans doute ancienne végétation adénoïde dégénérée.

Digitized by Google

La partie latérale droite du naso-pharynx est saine. La gauche est le siège d'une forte saillie, rouge sombre, située en avant de la trompe, dont les lèvres sont tuméfiées.

Interrogée, la malade nie tout antécédent spécifique. Elle a eu deux enfants, venus à terme; l'un a actuellement six ans et demi et est indemne de toute tare, l'autre est mort à quatorze mois, du choléra infantile. Elle n'a jamais fait de fausses couches. Aucun stigmate de syphilis récent ou ancien. Intégrité de tous les organes.

Néanmoins, en présence de cette tuméfaction du bord postérieur du vomer, de la grosseur constatée à la partie latérale gauche du naso-pharynx, le diagnostic de syphilis naso-pharyngée est porté et le traitement biioduré institué.

29 juillet. — L'épaississement du bord postérieur du vomer persiste, ainsi que la tumeur latérale. Peut-être la muqueuse qui recouvre les deux formations est-elle moins rouge.

La ponction du sinus maxillaire gauche donne issue à du pus abondant, laiteux, fétide. Lavage à l'eau oxygénée.

31 juillet. — La malade dit commencer à entendre de l'oreille gauche. Les bourdonnements sont moins fréquents. La tuméfaction du bord postérieur du vomer a diminué. La tumeur latérale a également perdu de son volume primitif; la muqueuse qui la recouvre est moins rouge, moins violacée que précédemment.

Ponction du sinus. — Le pus présente toujours les mêmes caractères.

4 août. — Disparition complète de la tuméfaction vomérienne.

L'audition redevient meilleure.

Pc. d., 12345; O. d., 30 centimètres; R. d. +; D. lat. à g.

Pc. g., 02345; O. g., 3 centimètres; R. g. +.

La malade reste alors quelque temps sans venir, elle a abandonné le traitement biioduré, qui lui donnait quelques douleurs d'estomac.

20 août. — *Ponction du sinus* : pus laiteux.

La tuméfaction de la partie latérale gauche du naso-pharynx est moindre, mais persiste encore. Reprise du traitement biioduré.

4 septembre. — La malade déclare entendre « comme avant ».

Pc. d., 12345; O. d., 30 centimètres; R. d. +.

Pc. g., 02345; O. g., 28 centimètres; R. g. +.

Les maux de tête ont complètement disparu.

La sinusite seule persiste et il y aura lieu, plus tard, lorsque les phénomènes naso-pharyngés d'origine spécifique auront disparu complètement, de songer à la cure radicale.

Digitized by Google

Cette observation est fertile en enseignements. Tout d'abord la syphilis *naso-pharyngée* est rare chez la femme. Cette prédominance chez l'homme est peut-être due à l'usage du tabac.

Dans le cas actuel, il y a lieu de se demander si la sinusite maxillaire n'a pas déterminé un état d'infection permanent du cavum créant un *locus minoris resistentiae*. La chose est possible étant donnée la richesse lymphatique des parois de l'arrière-nez. Et peut-être même faut-il voir dans le voisinage d'un organe aussi souvent altéré que le nez le pourquoi de la fréquence si grande des localisations tertiaires de la syphilis à ce niveau. Allant plus loin, il est permis d'admettre que les lésions débutent souvent par le cavum pour, de là, rayonner sur les régions voisines, oro-pharynx, voile du palais, où elles sont alors facilement diagnostiquées. Remarquons encore que la syphilis naso-pharyngée peut être masquée par une affection secondaire : polype, sinusite. Dans le cas actuel, on aurait pu parfaitement se contenter de ce dernier diagnostic, capable d'expliquer à lui seul les troubles de l'audition. Il nous semble que les auteurs n'ont pas assez insisté sur l'importance de ces troubles de l'ouïe. Ils sont pourtant constants. Nous ne les voyons manquer dans aucune des observations et leur constatation est d'autant plus utile qu'ils apparaissent dès le début de l'affection. Dès sa période de tuméfaction, la gomme latérale, le plus souvent, comprime ou envahit les lèvres de la trompe. Cette obstruction se traduit immédiatement par des troubles du côté de la caisse. L'intensité de ces troubles varie de la simple douleur d'oreille à la surdité complète ou incomplète, unilatérale le plus souvent. Ils traduisent la souffrance de l'oreille moyenne; mal aérée, atteinte fréquemment d'otite catarrhale, l'infection de la caisse peut aller plus loin, donnant lieu à l'otite catarrhale exsudative, à l'otite aiguë, à l'otite moyenne suppurée. La pathogénie de ces complications auriculaires est facile à saisir : d'une part, le calibre de la trompe est diminué, et, d'autre part, son

Digitized by Google

pavillon baigne dans une cavité parfois remplie de pus : l'ascension microbienne devient aisée.

Heureusement, ces troubles auditifs disparaissent rapidement, comme la gomme, sous l'influence du traitement. La cicatrisation s'accompagne parfois de destruction du pavillon amenant de l'atrésie tubaire. La diminution de l'acuité auditive reste alors définitive. Les malades se plaignent également de bourdonnements : ils n'offrent rien de particulier.

En présence de ces symptômes, le médecin doit immédiatement pratiquer l'examen rhinoscopique postérieur, qui seul, dans le cas de syphilis discrète cantonnée au cavum, met sur la voie du diagnostic.

A fortiori, cet examen s'imposera-t-il quand le malade accuse comme signe dominant de la *dysphagie.* Tel était le cas dans les deux observations suivantes, dues à Bernoud.

Obs. III (résumée) (*in* thèse de Bernoud). — X..., quarante-cinq ans, vient consulter le Dr Garel le 11 mars 1895.

Il se plaint de dysphagie qu'il localise dans le fond du palais et de céphalée.

Il a eu la syphilis il y a seize ans. A contaminé sa femme.

A l'examen : légère rougeur du pharynx. Ulcération de la trompe gauche. Cette ulcération explique les douleurs d'oreille et les troubles de l'ouïe.

Traitement : 4 grammes d'iodure de potassium par jour.

27 mai. — La lésion du naso-pharynx a disparu. Les troubles de l'ouïe n'existent plus.

Obs. IV (résumée) (*in* thèse de Bernoud). — X... consulte M. Garel le 7 mai 1897.

Syphilis il y a quatre ans. Actuellement, gêne de la gorge et *dysphagie* interne.

L'examen rhinoscopique n'est pas pratiqué.

Traitement : 2 grammes d'iodure de potassium par jour.

Le 8 juin, le malade revient consulter. Il accuse de l'enchifrènement du nez, de la dysphagie très marquée, des troubles de l'ouïe et des bourdonnements.

Il n'a pas suivi le traitement ioduré.

A l'examen rhinoscopique postérieur : gomme *ulcérée* siégeant

Digitized by Google

sur la paroi supérieure du pavillon tubaire. Elle s'étend même un peu sur la voûte du pharynx.

Traitement : 4 grammes d'iodure de potassium par jour. L'état du malade s'améliore rapidement. Les troubles de l'ouïe disparaissent.

« La dysphagie particulière aux affections du naso-pharynx est d'un genre tout spécial; ce n'est plus la dysphagie buccale ni œsophagienne. C'est ce qu'on pourrait appeler la dysphagie pharyngée plus difficile à décrire qu'à comprendre et souvent reportée par le patient au palais ou à l'os hyoïde » (Moure).

Les troubles de la déglutition peuvent naturellement être plus ou moins marqués et aller de la simple gêne provoquée par le passage des aliments jusqu'à l'impossibilité presque complète de déglutir les solides. Il peut même arriver que les liquides et la salive ne soient ingérés qu'avec la plus grande difficulté et au prix de très vives souffrances. C'est surtout dans le second temps de la déglutition qu'intervient la dysphagie, mais le premier temps n'est pas à l'abri de la douleur et peut s'accompagner de gêne surtout lorsque le siège de la gomme se trouve dans le voile ou à la partie postérieure du cavum (Mignard). Garel considérait ces variétés de dysphagie comme la signature de l'infection syphilitique. « Doit être considéré comme syphilitique, tout malade éprouvant de la dysphagie au niveau de l'arrière-gorge. »

Bernoud démontre dans sa thèse que cette loi peut s'appliquer à la partie toute supérieure du pharynx et non pas seulement à la portion laryngienne et buccale.

Cette dysphagie persistante est surtout suspecte lorsqu'elle ne s'accompagne pas de lésions de la gorge à l'examen : il faut alors se défier d'une lésion sus-palatine (Fournier).

Signe intermédiaire aux affections du pharynx nasal et du pharynx buccal, la dysphagie peut manquer dans le cas de gomme naso-pharyngée haut située alors que, depuis longtemps, le malade présente des symptômes auriculaires.

Digitized by Google

Les symptômes précédents, troubles auditifs, dysphagie, attiraient l'attention vers le naso-pharynx : il en est un que nous avons jusqu'ici passé sous silence et qui cependant est de la première importance : la *céphalée. En effet, si tous les signes précédents, gêne respiratoire, troubles auditifs, dysphagie, étaient fonction d'une lésion du cavum, c'est la céphalée qui fait rapporter à la syphilis l'origine de tous ces troubles.* A exacerbation nocturne, son intensité est telle qu'elle motive à elle seule la consultation.

Obs. IV (Mignard), recueillie à la clinique de laryngologie. — Marcellin I..., trente-sept ans, homme d'équipe, vient consulter le 3 novembre; il lui est impossible de respirer par la narine gauche.

Pas d'antécédents héréditaires ni collatéraux.

En *mai 1899*, gommes du testicule et du sterno-mastoïdien gauche s'accompagnant de *céphalée nocturne*. Depuis cette époque, son audition a beaucoup baissé : les maux de tête sont continuels et empêchent tout sommeil. Crachotements incessants et raclage de l'arrière-gorge. Sécrétion nasale purulente obligeant le malade à se munir de deux mouchoirs. Très peu de dysphagie.

Le malade nie la syphilis, mais sa femme a fait de nombreuses fausses couches et, d'ailleurs, les cicatrices de ses gommes sont encore nettement visibles.

A l'*examen objectif :* dégénérescence polypoïde de l'infundibulum et du cornet moyen. Narines pleines de pus.

Diaphanoscopie et ponction des deux sinus maxillaires donnent un résultat négatif.

Otite catarrhale gauche.

15 novembre. — Extirpation des dégénérescences du cornet moyen par M. Brindel.

Examen rhinoscopique postérieur. — Rien dans le pharynx buccal : toutefois, en faisant prononcer fortement la voyelle *a*, on aperçoit sur la paroi postérieure du pharynx, à la partie latérale gauche, l'extrémité inférieure d'une ulcération qu'on suit avec le miroir sur la paroi postérieure gauche du naso-pharynx jusqu'à l'orifice choanal du même côté, en partie obstrué par le gonflement du pourtour de l'ulcération.

A l'union de la paroi postérieure avec la voûte : ulcération cratériforme. L'ulcération s'étend également autour du pavillon de la trompe d'Eustache, qui, lui-même, est ulcéré et bourgeonnant. Mobilité du voile normale.

Digitized by Google

M. Moure pose le diagnostic de syphilis tertiaire du naso-pharynx et institue le traitement biioduré.

17 novembre. — L'ulcération est en voie d'amélioration.

4 décembre. — Cavum complètement cicatrisé.

La *céphalée :* céphalée en casque, est difficile à distinguer de la céphalée symptomatique d'un envahissement du cerveau ou des méninges.

C'est un signe fréquent dont les caractères attirent l'attention du médecin et lui font rapporter à la syphilis la genèse des troubles pharyngés.

Lorsque les lésions ont évolué, que la gomme s'est ramollie, les douleurs dues à l'ulcération elle-même changent un peu le caractère de la céphalée et lui donnent un aspect plus névralgique.

Les douleurs prédominent du côté de la lésion, irradiant vers l'oreille, la région occipitale.

Les douleurs irradiées manquent rarement. Variables d'intensité, elles vont de la simple lourdeur de tête jusqu'aux douleurs intolérables empêchant tout sommeil.

Dans certains cas, tous les signes précédents se trouvent réunis.

Obs. V (*in* thèse de Mignard), prise à la clinique particulière du Dr Moure. — X..., quarante-deux ans, employé de commerce. Sans antécédents héréditaires.

Fièvre typhoïde dans la jeunesse.

Il y a dix ans, apparition sur la jambe droite, l'avant-bras droit et la partie latérale droite du cou de grosseurs qui disparurent sous l'influence de l'iodure de potassium.

X... nie tout chancre, toute éruption cutanée, n'a jamais eu d'angine. Il fume depuis longtemps.

Il y a un mois, le malade fut pris de *céphalée* intense à exacer-
ion nocturne. Les douleurs occupent la portion frontale de
émicrane droit, empêchant tout sommeil.

Otalgie double, sans modification de l'audition. Le malade
uche beaucoup; les matières rendues sont jaune verdâtre et
ıtent mauvais.

Digitized by Google

Dysphagie très marquée. Léger nasonnement. De tous les symptômes, la céphalée est le plus pénible.

Examen objectif, le 18 novembre 1902. — Rien dans les fosses nasales. Dans le naso-pharynx, à la partie médiane et supérieure, existe une ulcération siégeant dans l'angle formé par la paroi supérieure et la paroi postérieure du pharynx. Cette ulcération, de la dimension d'une pièce d'un franc, est creusée en son centre d'un cratère d'un centimètre de profondeur environ. Bords rougeâtres, taillés à pic. Fond grisâtre et sanieux.

De cette ulcération part une rhagade jaunâtre qui se dirige vers la lèvre de la trompe droite, recouverte elle-même dans sa partie postéro-supérieure par un exsudat blanchâtre.

On institue le traitement biioduré.

1er novembre, l'état du malade s'améliore.

15 janvier, la guérison est complète.

Dans cette observation, rien ne manque, pas même les sécrétions.

Les sécrétions sont tardives et contemporaines de l'ulcération.

A la période de tuméfaction, et cela se conçoit, la gomme ne donne lieu à aucun exsudat.

Plus tard, à la sécheresse du pharynx, qui règne avant la période d'ulcération, fait suite un besoin fréquent de cracher.

Tout d'abord, l'expuition est simplement muqueuse; bientôt elle se strie de filets sanguins, devient muco-purulente. Les produits, de consistance visqueuse, obligent le malade à se « moucher avec son voile », à racler.

Enfin, les sécrétions deviennent franchement purulentes, c'est la période d'élimination. Les sécrétions contiennent alors des débris organiques. L'haleine devient fétide et les croûtes d'odeur ozénateuse ne cèdent qu'avec peine aux lavages.

L'obstruction des fosses nasales entraîne pour le malade l'impossibilité de dormir la bouche fermée; il en résulte du ronflement, qui atteint son maximum lorsque la région des choanes est prise dans le gonflement, et, dans les cas très

Digitized by Google

accentués, une gêne respiratoire très marquée. L'enchifrènement est la règle. La voix est nasonnée. Le voile a presque toujours perdu à cette période une partie de sa mobilité.

En présence des signes subjectifs précédents et surtout quand la *tétrade symptomatique :* céphalée, troubles auditifs, dysphagie, hemmage, est au complet, il faut immédiatement pratiquer l'examen rhinoscopique postérieur. Il sera bon d'employer le releveur du voile de Moritz-Schmidt. Il permet un examen plus complet. Le médecin se trouvera en présence soit d'une tumeur, soit d'une ulcération.

A la *période de crudité,* la gomme se présente sous la forme d'une tumeur solide. La muqueuse qui la recouvre est rouge, violacée. Le contour en est indécis. Il est difficile d'indiquer les limites de cette tuméfaction étalée qui se perd insensiblement dans les régions voisines.

Arrondie, de dimensions moyennes, indolore à la pression, la gomme peut occuper tous les points du naso-pharynx. Elle semble avoir une prédilection marquée pour les faces latérales du cavum. Ce siège explique bien la précocité des troubles auditifs. Uniques ou multiples, isolées ou confluentes, les gommes du naso-pharynx étaient dans la plupart de nos observations la *seule manifestation actuelle* de l'infection. Mais il est très rare que l'on observe la gomme du naso-pharynx à cette période (1 cas sur 7 observations).

Le plus souvent c'est seulement à la *période de la fonte* que le malade a recours au médecin.

Le miroir rhinoscopique réfléchit alors l'image d'une ulcération arrondie avec bords taillés à pic, à fond bourbillonneux, jaunâtre, et si l'ulcération dérive de la fusion de plusieurs gommes, elle prend l'aspect serpigineux. Les bords sont déchiquetés, le fond recouvert d'un magma grisâtre. La muqueuse du naso-pharynx est rouge, il n'y a pas de ganglion. Telle est la forme gommeuse circonscrite. Dans l'infiltration gommeuse diffuse, la plus fréquemment observée, de l'ulcération principale partent des rhagades

Digitized by Google

profondes irradiant vers les régions voisines, trompes, parois postérieures du pharynx, choanes.

On peut encore apercevoir une tuméfaction de la face postéro-supérieure du voile, qui pend, inerte et infiltré. Dans ce dernier cas, lorsque la gomme se ramollit, l'ouverture peut se faire soit en avant, soit en arrière. Les deux évolutions sont possibles et si l'on a dit (Fournier) que l'ouverture se faisait toujours en avant, c'est que l'on ne pratiquait pas systématiquement l'examen rhinoscopique postérieur, et qu'ainsi l'ulcération de la face postéro-supérieure du voile passait inaperçue.

II. Diagnostic. — En présence de tous ces symptômes et sachant que la gorge est le principal foyer où la syphilis tertiaire se réchauffe, il devient relativement facile d'établir le diagnostic.

Le praticien ne devra pas trop se laisser influencer par les dires du malade : « L'aveu du chancre et des accidents secondaires dûment constatés constitue certainement un commémoratif précieux, mais dans aucun cas il ne saurait être considéré comme un élément positif du diagnostic. » (Escat.)

D'ailleurs, un ancien syphilitique peut présenter des ulcérations pharyngées absolument étrangères à la vérole et, d'autre part, il peut être de bonne foi en niant une syphilis qui a été si discrète que la lésion naso-pharyngée en est la première manifestation importante.

Le diagnostic doit se faire par les seuls signes objectifs avant l'ulcération et après l'ulcération.

Avant l'ulcération. — Les gommes circonscrites peuvent simuler le fibrome naso-pharyngien, le sarcome, l'abcès tuberculeux, les kystes de la voûte, l'adénoïdite aiguë.

Le fibrome naso-pharyngien se rencontre chez les enfants et les adolescents, à un âge où la syphilis est rare. C'est une tumeur unique, plus ou moins volumineuse, de couleur rouge assez foncé, sillonnée parfois à la surface par un lacis

Digitized by Google

vasculaire formé de vaisseaux dilatés et souvent prêts à s'ouvrir. Il donne lieu à des hémorragies nasales ou naso-pharyngiennes. Il est bon de savoir, en outre, que certains fibromes donnent au doigt la sensation de résistance et présentent au toucher une dureté ligneuse.

Le sarcome se rencontre également surtout chez l'enfant et l'adolescent. Par ses caractères physiques, il rappelle beaucoup le fibrome naso-pharyngien. Sa surface rougeâtre, mamelonnée, saigne facilement; il augmente rapidement de volume, déborde la cavité naso-pharyngienne pour faire saillie derrière la voûte du palais.

Comme la gomme, il ne s'accompagne pas d'adénopathie, sauf à la période cachectique. La présence ou l'absence d'adénopathie au cours des tumeurs naso-pharyngées est de peu d'importance. Il est fréquent, en effet, de noter chez des individus arrivés à une période avancée d'une tumeur maligne du cavum, l'absence d'adénopathie et l'intégrité de l'état général. Souvent l'essai du traitement spécifique permet seul d'établir la différence entre les deux affections.

L'abcès froid tuberculeux de la voûte a la même marche lente et indolente que la gomme; mais le tuberculome est recouvert d'une muqueuse pâle, et l'anémie s'étend aux muqueuses voisines. Il est exceptionnellement le seul symptôme de la diathèse et devient rapidement fluctuant.

Le kyste du pharynx nasal est ordinairement unique, arrondi, inséré au niveau du recessus pharyngien, plus rarement sur les côtés, obstruant alors une choane. Sa surface est lisse, jaunâtre, rosée lorsqu'elle est enflammée. Au toucher, il donne bien la sensation d'une poche remplie de liquide.

L'adénoïdite aiguë est spéciale à l'enfance. L'invasion est fébrile : le malade a tous les symptômes d'un coryza intense auxquels se superpose le syndrome adénoïdien. Quand on peut pratiquer la rhinoscopie postérieure, l'amygdale pharyngée se montre rouge, luisante, recouverte de muco-pus. Au doigt, l'organe hyperplasié donne la sensation d'une

Digitized by Google

masse rénitente élastique et non molle ; la surface en est lisse.

A la période d'ulcération, la gomme peut surtout rappeler le cancer, le lupus, la tuberculose, l'adénoïdite ulcéreuse.

L'ulcération épithéliomateuse est plus anfractueuse, repose sur des tissus plus durs ; elle donne lieu à des écoulements ichoreux, fétides : enfin, elle s'accompagne d'engorgements ganglionnaires.

Dans les cas douteux, on prélèvera un petit fragment de la tumeur. L'ulcération lupique est entourée d'une muqueuse pâle et anémiée, la surface est granuleuse, rosée, parcourue de crevasses. Un liséré livide et violacé circonscrit fréquemment l'ulcération. Enfin, signe de la plus haute valeur, il existe des lésions analogues en activité ou dessiccatrices de même nature dans les fosses nasales, le larynx et l'oropharynx.

Les ulcérations tuberculeuses proprement dites s'accompagnent constamment d'adénopathie sous-angulo-maxillaire. Elles débutent par de petites érosions cupuliformes devenant peu à peu confluentes. L'ulcération superficielle est entourée d'une zone de tissu parsemé de grains de semoule et comme mité.

La douleur à la déglutition est très marquée.

Escat fait remarquer que « s'il est vrai qu'au cours d'une poussée aiguë la muqueuse des tuberculeux puisse prendre une couleur inflammatoire, il est hors de doute que la syphilis tertiaire ne se montre jamais entourée d'une muqueuse anémiée ».

Dans les cas douteux, il sera bon de pratiquer l'examen biopsique et d'instituer à tout hasard le traitement spécifique.

L'adénoïdite ulcéreuse simple se comporte au niveau de l'amygdale pharyngée de la même façon qu'au niveau de la palatine et présente les mêmes caractères. L'ulcération apparaît au bout de trois à cinq jours, sans trop de bruit, sans fièvre, sans adénopathie (Brindel et Raoult).

Les bords de l'ulcération sont légèrement tuméfiés, tailles

Digitized by Google

pic, à contours généralement arrondis. L'excavation recouverte d'une pulpe blanc jaunâtre « rappelle une cautérisation thermique à la période d'élimination, *coloration normale du reste de l'amygdale* et des organes environnants » (Brindel et Raoult).

Diagnostiquées de bonne heure et traitées énergiquement, les lésions tertiaires du naso-pharynx guérissent toujours.

On a vu, il est vrai, le tertiarisme abandonné à lui-même étendre en profondeur ses ravages, ulcérer les gros vaisseaux (Moure), détruire les corps vertébraux et mettre à nu les cordons antérieurs de la moelle (observation de Hobbs, rapportée dans la thèse de Mignard); mais toutes ces complications sont vraiment exceptionnelles. Ce qui est plus fréquent, en revanche, c'est la persistance des troubles fonctionnels après la guérison de la lésion syphilitique. Les synéchies cicatricielles portent sur les trompes, amènent une diminution incurable de l'acuité auditive. Des brides sillonnent dans tous les sens le naso-pharynx. Elles unissent le pavillon de la trompe à la paroi postérieure du pharynx, obturent les choanes.

Brindel a pu dans un cas dilacérer avec le doigt ces brides fibreuses et rendre ainsi possible la respiration nasale.

Parfois, surtout lorsque la gomme a été abandonnée à elle-même, l'atrésie cicatricielle est si marquée que toute communication est interrompue entre le nez et le larynx.

Il s'agit d'un véritable processus fibreux, d'un rétrécissement analogue à celui du rectum (Brindel), d'un rétrécissement concentrique, et non d'un accolement du voile du palais à la paroi postérieure du pharynx. C'est donc par la dilatation qu'on luttera le plus efficacement contre sa production.

Le traitement général donne de si promptes guérisons qu'il est inutile le plus souvent d'instituer un traitement local. On détergera néanmoins l'ulcération nasale à l'eau oxygénée faible, on en modifiera la surface par l'application de teinture d'iode.

Digitized by Google

Le médecin ne devra pas, en tout cas, perdre de temps et s'adressera au traitement dit « d'attaque ». Mercure en injections ou en frictions. Iodure à haute dose : 4 à 12 grammes par jour.

Notre maître, M. Moure, recommande la formule suivante. Elle lui a toujours donné des succès et nous avons été à même d'en constater l'excellence.

Biiodure de Hg.....	15 centigrammes
Iodure de K.....	15 grammes
Alcoolat de menthe.....	25 —
Eau.....	300 —

Deux cuillerées par jour dans un peu de lait.

Bien entendu, le traitement spécifique ne donne de résultat définitif qu'après l'élimination de la portion d'os qui était nécrosée au moment où la médication spécifique a été instituée. Si la chute du séquestre ne se fait pas d'elle-même, c'est à la chirurgie d'intervenir pour extraire ce véritable corps étranger septique.

BIBLIOGRAPHIE

Le gargarisme comme moyen thérapeutique, par le Dr Lavrand, de Lille.

L'auteur cherche à réhabiliter le gargarisme que Saüger, en 1899, avait condamné. Il prouve, par des expériences nombreuses, que le gargarisme remplit bien son office; que, si des matières colorantes, placées sur les amygdales, la paroi postérieure du pharynx, ne colorent pas l'eau du gargarisme, c'est que la salive est visqueuse et dissout mal les matières colorantes à base d'aniline; que la salive est alcaline et que la réaction de l'iodure d'amidon doit être faite en milieu acide. Il est facile d'enseigner aux gens à bien se gargariser. Il faut prendre une faible gorgée de liquide, renverser la tête en arrière jusqu'à ce qu'elle devienne presque verticale. Les mâchoires doivent être écartées au

Digitized by Google

maximum. Il faut essayer un mouvement de déglutition ou prononcer le son *ha ha*, le plus guttural possible, puis rejeter le liquide avant que les arcades dentaires ne se rapprochent. (Lille, Imprimerie Morel, 77, rue Nationale, 1902.)

Dr KAUFMANN.

Hygiène de l'oreille, par M. PUGNAT, de Genève.

Petit manuel à l'usage des gens du monde et même de beaucoup de médecins. C'est un résumé très bien fait, très condensé, des notions qui sont nécessaires pour éviter, autant que possible, les maladies de l'oreille. L'auteur décrit les agents nuisibles qui produisent ces affections. Puis il donne des notions générales d'hygiène otitique chez le nouveau-né, le nourrisson, l'enfant. Il traite des maladies de l'oreille à l'école. Enfin, quelques conseils pour l'hygiène de l'oreille chez l'adulte. Bien des gens auront tout intérêt à consulter ce petit manuel de 50 pages. (Paris, Michalon, 26, rue Monsieur-le-Prince, 1903.)

Dr KAUFMANN.

Pathogénie et anatomie pathologique des goitres et des cancers thyroïdiens, par M. DOR, de Lyon.

Après avoir rappelé une observation où le traitement médical par l'iodothyrine de Baumann a rapidement réduit un goitre charnu polykystique, l'auteur passe d'abord en revue l'anatomie du corps thyroïde. Les vésicules thyroïdiennes sont composées de cellules toutes de même origine et de même ordre. Au point de vue physiologique, la glande sécrète-t-elle un principe utile ou détruit-elle des substances toxiques? Tout le monde est d'accord sur l'existence, dans la thyroïde, d'un principe iodé découvert par Baumann. C'est une nucléo-albumine iodée, l'iodothyrine de Bayer. L'iode s'y trouve à l'état infinitésimal. Comment une dose aussi insignifiante d'iode peut-elle jouer un rôle quelconque? Dans toutes les diastases, il existe un corps simple, métal ou métalloïde, en proportion impondérable, mais indispensable. Dans l'iodothyrine, l'iode est à l'état colloïdal et joue le rôle d'un ferment. La thyro-iodine contient 1/10 d'iode et

Digitized by Google

0,5 0/0 de phosphore libre. Y a-t-il deux ferments, comme le prétend Kocher, l'un iodé, l'autre phosphoré? L'un serait absent dans l'hypothyroïdation, et l'autre dans l'hyper. Justus a démontré que toutes les cellules animales renfermaient de l'iode. Le rôle de la thyroïde consiste à transformer l'iode des aliments en une combinaison organique iodée. Si la glande est supprimée, les cellules ne peuvent plus assimiler l'iode alimentaire. Elles ne sont plus le siège d'échanges organiques normaux. D'où myxœdème et crétinisme. Comment concevoir la pathogénie du goitre? Les eaux goitrigènes contiennent peut-être des principes solubles qui précipitent l'iodothyrine. De même l'acide carbonique et l'acide acétique. Si l'iodothyrine est précipitée, cette substance sera prise par les phagocytes et transportée dans des organes hématopoiétiques, où naîtront des anticorps. Le sang chargé de ces anticorps les transportera dans tout l'organisme, et en particulier dans la thyroïde. D'où réaction de défense, prolifération cellulaire et hypersécrétion d'iodothyrine. Plus il y aura d'iodothyrine précipitée, plus la prolifération sera active. Tel est sans doute le mécanisme des goitres. Mais à l'hypertrophie compensatrice succéderont des phénomènes d'irritation, et plus tard une véritable tumeur, bénigne d'abord, qui pourra évoluer ensuite vers le cancer. D'après Woelfler, il existe dans la glande thyroïde une couche corticale et une médullaire. Biondi a montré que la décortication de la glande était suivie d'accidents myxœdémateux. Dans certains goitres, la région médullaire seule est prise. D'où l'énucléation massive de Poncet.

Woelfler divise les goitres néoplasiques en bénins et malins. Les premiers sont : 1° l'adénome fœtal; 2° l'adénome colloïde gélatineux; 3° l'adénome myxomateux; 4° l'adénome cylindro-cellulaire. Les tumeurs malignes sont : l'adénome malin, le carcinome alvéolaire, épithélial pavimenteux et épithélial cylindrique. Il existe, en outre, des tumeurs conjonctives, sarcomes et angiosarcomes. (Paris, Imprimerie Levé, 17, rue Cassette, 1903.) Dr Kaufmann.

Digitized by Google

REVUE GÉNÉRALE ET ANALYSES

BOUCHE ET PHARYNX BUCCAL

Un cas de tumeur rare de la base de la langue *(Ein seltener Tumor des Zungengrundes)*, par le Dr F. HANSZEL.

Il s'agit d'une malade âgée de cinquante ans et qui, depuis vingt ans, se trouve atteinte de troubles dont elle localise le point de départ au niveau de la base de la langue; la parole est embarrassée, la déglutition difficultueuse, la langue difficile à remuer. La tête est penchée en avant et tournée un peu à droite. La fossette sous-maxillaire droite est le siège de deux ganglions durs, mobiles, non douloureux, du volume d'une fève, tandis que la région sous-maxillaire gauche renferme une tumeur dure, peu douloureuse à la pression, immobile, à limites mal définies, à surface rugueuse, recouverte d'une peau tendue, mais normale. Pas d'hypertrophie du corps thyroïde et en général rien d'anormal dans les autres parties de la région cervicale. L'inspection de la cavité bucco-pharyngée permet de voir, sans même qu'on soit obligé de déprimer la langue, une tumeur du volume d'une petite pomme, qui remplit complètement l'isthme du pharynx. Elle est de coloration rougeâtre, jaunâtre par places, d'une dureté cartilagineuse; sa surface présente des saillies hémisphériques, et la muqueuse qui la recouvre est intacte et présente de nombreuses ramifications vasculaires. On peut se rendre compte, à l'aide du doigt, que la tumeur fait partie de la base de la langue, dont elle accompagne les mouvements dans une certaine mesure.

Après une tentative infructueuse d'enlever une partie de la tumeur à l'anse chaude ou froide, et l'ablation au bistouri présentant des dangers d'hémorragie, on en excisa un morceau à l'aide d'un couteau galvanocaustique. Cette intervention fut suivie, au bout de quelques jours, d'une réaction inflammatoire très intense, aussi bien au niveau de la tumeur elle-même qu'au niveau de la langue, des piliers, du pharynx; la tumeur de la région sous-maxillaire gauche avait atteint les dimensions d'un poing et était devenue très

Digitized by Google

douloureuse, sans que la tumeur de la langue ait subi une augmentation de volume à proprement parler, et malgré que le morceau excisé fût pris au niveau de la moitié droite de cette tumeur. La déglutition était devenue, en même temps, plus difficile et plus douloureuse.

Neuf jours plus tard, tout était rentré dans l'ordre, en ce sens que les phénomènes étaient redevenus ce qu'ils étaient avant l'excision, avec cette différence que la région sous-maxillaire gauche présentait, à côté de la grosse tumeur décrite plus haut, deux autres tumeurs du volume d'une châtaigne, à peine mobiles. Six mois après, l'état de la malade restait stationnaire; elle se portait relativement bien.

Le diagnostic de cette tumeur ne laissait pas d'être embarrassant. Aussi a-t-il fallu, pour être fixé à ce sujet, recourir à l'examen microscopique. Ce dernier fit voir sur une coupe de nombreuses cavités de différentes dimensions, soit uniloculaires, soit, grâce à la présence des cloisons plus ou moins complètes, multiloculaires. Ces cavités étaient tapissées par un épithélium plat, disposé soit en une seule, soit en plusieurs couches, ou bien par plusieurs séries d'épithélium cubique à protoplasma très clair. Il n'existe pas d'épithélium cylindrique, surtout à cils vibratils; l'épithélium cubique peut être considéré comme un épithélium glandulaire n'ayant pas atteint la maturité. Le contenu des kystes est composé de formations homogènes, se colorant fortement à l'éosine, disposées par places en couches concentriques qui correspondent certainement à des masses cornées stratifiées. Le stroma intercavitaire est composé de fibres conjonctives plus ou moins serrées et présente de temps à autre une infiltration de cellules rondes; il présente une vascularisation assez riche, sous forme de nombreuses coupes horizontales du calibre capillaire.

Il s'agissait donc, d'après cette description histologique, d'une tumeur congénitale de la base de la langue, formée aux dépens des restes épithéliaux du conduit lingual dans la région du trou borgne.

C'est le premier cas où une tumeur de ce genre ait été diagnostiquée *intra vitam*.

Digitized by Google

Il n'est pas inutile de revenir sur quelques particularités que présentait le cas en question; et d'abord la disproportion qui existait entre le volume de la tumeur et le degré relativement peu prononcé des troubles subjectifs et fonctionnels peut s'expliquer par l'accoutumance qui s'était faite lentement, grâce à l'existence très longue de la tumeur et à son développement progressif. L'existence des tumeurs ganglionnaires peut être consécutive aux nombreuses poussées inflammatoires qui, pendant plus de vingt ans et davantage, se sont produites au niveau de la base de la langue; le fait que l'excision d'une partie du côté droit de la tumeur a été suivie d'un engorgement ganglionnaire à gauche, alors que les ganglions du côté droit n'ont subi aucune modification s'explique peut-être par l'abondance plus grande des vaisseaux lymphatiques à gauche.

Le pronostic ne paraît pas trop défavorable, avec cette réserve toutefois qu'une obstruction nasale, même momentanée, pourrait être d'un très grand danger pour la malade. (*Archiv. f. Laryngol.*, XIV, 1, 1903.) Dr S. JANKELEVITCH.

Plaie du maxillaire, par MM. KATZ et INFROIT.

Epreuve radiographique d'une plaie esquilleuse du maxillaire inférieur par balle de revolver. (Soc. anat., *in Presse méd.*, 1903, p. 276.) Dr KAUFMANN.

Lésion du maxillaire supérieur, par M. SARGNON.

Malade atteint d'une lésion du maxillaire supérieur. Sinusite double ou périostite alvéolo-dentaire? (*Lyon méd.*, 1903, p. 611.) Dr KAUFMANN.

Résection partielle de la branche horizontale de la mâchoire inférieure pour une épulis récidivante; prothèse immédiate par un appareil de porcelaine, par M. SÉBILEAU.

L'appareil, le premier du genre, est en porcelaine cuite. Il a été fabriqué par M. Delair. Il se stérilise aisément, ne se laisse pas infecter par les liquides de la bouche et peut se modeler facilement. De plus, il est très solide.

Dans le cas actuel, il s'applique solidement sur la mâ-

Digitized by Google

choire; grâce à une articulation spéciale, tous les mouvements de la bouche et de mastication se font sans aucune gêne. (Soc. de chir., *in Presse méd.*, 1903, p. 275.)

Dr KAUFMANN.

NEZ ET PHARYNX NASAL

Gros polype datant de vingt-cinq ans, par M. TAPTAS.

Taptas insiste surtout sur la consistance du polype au point de vue du pronostic. S'il existe des points durs et infiltrés de sang, se méfier d'une transformation sarcomateuse. (*Gaz. méd. d'Orient*, 1902, n° 10, p. 171.)

Dr KAUFMANN.

De l'emploi en rhinologie du «penghawar» comme hémostatique local, par M. RAOULT, de Nancy.

Raoult s'est servi du penghawar et s'en est très bien trouvé dans les opérations intra-nasales. (*Rev. méd. de l'Est*, 1903, p. 212 et suiv.) Dr KAUFMANN.

Fronto-ethmoïdite fongueuse avec exorbitisme et diplopie, par M JACQUES.

Procédé de Moure pour les tumeurs ethmoïdales. Grâce à cette méthode, il fut facile de détruire la masse gauche latérale de l'ethmoïde. La poulie du grand oblique fut sacrifiée. Ouverture large de l'antre sphénoïdal. Drainage par le nez; suture totale des téguments. Trois mois après l'opération, l'œil a repris sa situation normale. La diplopie a disparu. (*Rev. méd. de l'Est*, 1903, p. 215 et suivantes.)

Dr KAUFMANN.

Oblitération complète des deux narines chez un enfant de vingt-deux mois, par M. RAOULT.

Oblitération complète des deux narines au niveau de l'orifice supérieur de ces dernières. L'enfant présente des caractères d'hérédo-syphilis. La gêne de la respiration n'a commencé qu'à l'âge de deux mois. Auparavant, le nez coulait. A cette époque, plaques rouges dans les mains et à la plante des pieds.

Au moyen du galvano, incision le long du sillon narinal

Digitized by Google

jusqu'à une profondeur de 2 centimètres. Pas de cavité libre. Le stylet rencontre une grande résistance, qu'on ne peut forcer à une distance de 4 centimètres de l'orifice narinal. Là se borna l'intervention. Le toucher du pharynx a donné peu de renseignements.

Oblitération congénitale ou syphilitique? Raoult penche pour cette dernière et pense que presque toujours c'est à cette maladie qu'il faut rapporter les cas dits congénitaux. (*Rev. méd. de l'Est*, 1903, p. 212 et suiv.) Dr KAUFMANN.

LARYNX ET TRACHÉE

Thyrotomie pour papillomes laryngiens, par M. JACQUES, de Nancy.

Enfant de quatre ans, ayant déjà subi deux thyrotomies pour papillomes, l'une à deux ans, et l'autre il y a six semaines. Les suites de la seconde intervention furent très simples. Décanulisation le quatrième jour. La voix s'est rétablie vers la fin de la septième semaine.

D'après Jacques, la thyrotomie n'aggrave pas la trachéotomie et permet une extirpation radicale et définitive. (*Rev. méd. de l'Est*, 1903, p. 215 et suivantes.) Dr KAUFMANN.

La tuberculose du larynx chez la femme enceinte *(Die Kehlkopftuberculose während der Schwangerschaft und Geburt)*, par le Dr GODSKESEN.

Le pronostic de la tuberculose du larynx chez la femme enceinte est ordinairement des plus mauvais. L'affection progresse rapidement, et si elle n'emporte pas la femme pendant les mois de grossesse, elle tue souvent par asphyxie (sténose laryngée) pendant l'accouchement, ainsi qu'on peut le voir dans quelques-unes des quarante-cinq observations publiées par Godskesen.

La ligne de conduite à tenir serait celle-ci : Avant tout, et même pour des cas qui semblent guéris, déconseiller la grossesse à toute femme tuberculeuse. Proposez l'avortement artificiel pendant les premiers mois, si vous voyez que la maladie progresse et résiste à tout traitement local, et si l'état général est bon; ne le proposez jamais dans les

Digitized by Google

derniers mois, ni quand l'état du larynx vous paraît trop avancé. Faites la trachéotomie le plus tôt possible, dès la deuxième moitié de la grossesse, quand vous voyez l'infiltration s'étendre et progresser; faites-la même en dehors de tout phénomène de sténose, et pour de la simple dysphagie par exemple. Préparez tout le nécessaire pour la trachéotomie pendant l'accouchement. (*Archiv f. Laryngol.*, t. XIV, n° 2.)

Dr BERTEMES.

Les causes et le traitement des sténoses laryngées chez les enfants *(Wrachen und Behandlung der Larynxstenoses im Kindesalter)*, par le Dr SPIEGELBERG.

L'auteur divise les sténoses laryngées, d'après leurs causes, en mécaniques, inflammatoires et motrices. Celles de nature inflammatoire étant les plus importantes, chez les enfants, l'auteur s'en occupe d'une façon toute particulière.

Le diagnostic différentiel entre le croup diphtérique et pseudo-diphtérique ou fibrineux ne l'arrête pas longtemps, ce diagnostic étant souvent assez difficile et sans importance, d'ailleurs, au point de vue du traitement et du pronostic.

En ce qui concerne le traitement, il consiste, dans les cas les plus graves, dans la trachéotomie et l'intubation. Chacune de ces deux opérations est décrite en détail; les avantages et les inconvénients de l'une sont comparés avec les avantages et les inconvénients de l'autre, et, finalement, l'auteur arrive à cette conclusion qu'elles sont toutes deux également justifiées.

Chez les enfants, l'auteur donne la préférence à la trachéotomie inférieure, dont il ne méconnaît d'ailleurs pas les dangers (hémorragie secondaire de l'artère anonyme). Il insiste sur les difficultés que présente souvent le décanulement, ainsi que tous les phénomènes postérieurs, et cite de nombreux exemples à l'appui. A la suite de l'intubation, la déglutition est particulièrement difficile et dangereuse. L'auteur ne conseille pourtant pas d'enlever immédiatement le tube; mais, si l'on ne peut faire autrement, d'alimenter les malades à l'aide d'une sonde introduite par les fosses nasales. Il pratique l'extubation de préférence à

Digitized by Google

l'aide du fil fixé à l'extrémité du tube. En ce qui concerne la clientèle privée, l'auteur préfère l'intubation, sauf lorsqu'il s'agit de malades éloignés, auquel cas il vaut mieux pratiquer la trachéotomie. Mais, là même où l'on pratique l'intubation, on doit toujours se tenir prêt à faire la trachéotomie.

Les sténoses mécaniques et motrices ne sont traitées qu'en passant. Mais tous ceux qui veulent se faire une idée exacte de la technique, des indications et des contre-indications de la trachéotomie et de l'intubation consulteront avec fruit ce petit opuscule. (*Würzburger Abhandlungen*, II, II, et *Zentvalbl. f. innere Med.*, n° 6, 1903.)

Dr S. Jankelevitch.

OREILLES

Des sourds inconscients, par M. Félix, agrégé à la Faculté de médecine de Bucarest.

Excellent travail de statistique sur la grande fréquence des affections de l'oreille, dont bien des gens ignorent l'existence. Ces maladies ont souvent une marche insidieuse et n'attirent l'attention du malade que lorsqu'il est trop tard pour y remédier.

Les enfants sont souvent des sourds-muets inconscients, grâce à leurs végétations adénoïdes. L'auteur conclut que dès la plus tendre enfance, on devrait examiner les oreilles des enfants, ce qui serait facile lors de l'admission dans les écoles. (*Semaine méd.*, 1903, p. 101.) Dr Kaufmann.

Thrombo-phlébite suppurée des sinus caverneux d'origine otique sans thrombo-phlébite du sinus latéral.

L'auteur rapporte l'observation d'une enfant qui fut admise à l'hôpital pour un gonflement de l'œil gauche datant de cinq jours. Après examen approfondi, le diagnostic de thrombo-phlébite des tissus caverneux fut porté, l'infection d'origine auriculaire s'étant propagée par le plexus péricarotidien.

A l'autopsie, on remarqua : 1° la localisation des lésions à la face antérieure de la pyramide pétreuse et un foyer d'ostéite dans la portion verticale du canal carotidien;

Digitized by Google

2° l'intégrité de l'apophyse et du sinus latéral, les lésions destructives s'étant surtout dirigées vers la carotide; 3° enfin, la propagation très rapide de l'infection vers le sinus caverneux du côté opposé. (*Ann. des mal. de l'oreille, du larynx, du nez et du pharynx*, n° 9, sept. 1902.)

Dr Mercier Bellevue.

Mastoïdite avec dénudation étendue de la dure-mère et du sinus latéral accompagnée de symptômes généraux pyohémiques, guérie par l'évidement, par M. Taptas.

Continuation de l'état pyohémique avec symptômes généraux. Sans nouvelle opération, après un grand frisson final de 41 degrés, le vingtième jour; guérison complète au bout de deux mois et demi. (*Gaz. méd. d'Orient*, 1902, n° 10, p. 171.)

Dr Kaufmann.

Un cas de toxémie otitique grave, accompagné de coma, guéri par l'ouverture et l'évidement de la mastoïde et de la caisse, par M. Taptas.

Observation intéressante, mais qui ne diffère pas des nombreuses relations publiées à ce sujet. (*Gaz. méd. d'Orient*, 1902, n° 10, p. 171.)

Dr Kaufmann.

Un cas de surdité périodique (*Un caso di sordità periodica*), par le Dr Mancioli.

Le malade, âgé de vingt-deux ans, aurait eu, à l'âge de cinq ans, une otite suppurée bilatérale. Depuis cette époque, l'ouïe est presque nulle à gauche, tandis qu'à droite elle se maintient relativement bonne du mois d'avril au mois de novembre, pour baisser de nouveau jusqu'au printemps suivant. Les périodes d'aggravation sont accompagnées de bourdonnements, de céphalée et de vertiges. Le malade avait déjà subi de nombreux cathétérismes de la trompe d'Eustache, mais sans succès.

Le malade a l'aspect aprosexique; il existe de nombreuses causes d'obstruction nasale : hypertrophie des cornets inférieurs, des amygdales palatine et pharyngée, déviation de la cloison.

L'examen auditif, pratiqué à différentes reprises, avait toujours donné les mêmes résultats suivants : W. positif

Digitized by Google

à droite, négatif à gauche; R. positif des deux côtés; la montre entendue au contact à droite seulement; pour la voix chuchotée, le malade entend seulement quelques sons à droite, rien à gauche (au contact).

L'examen otoscopique révèle, à gauche, des traces d'une otite moyenne suppurée, avec vastes cicatrices et la membrane du tympan déprimée; à droite, de petites cicatrices en haut, avec dépression de la membrane du tympan, saillie du manche et de la petite apophyse du marteau.

Neuf mois plus tard, et sans que le malade eût suivi pendant ce temps aucun traitement, l'auteur, en le revoyant, fut frappé de l'amélioration qu'avait subie son ouïe, amélioration qu'avait confirmée l'examen objectif.

L'auteur ne voit d'autre explication de cette périodicité des troubles auditifs qu'en les attribuant à des troubles vaso-moteurs de la trompe consécutifs eux-mêmes à des irritations périphériques telles que les variations de la température et de la pression atmosphérique. Il insiste sur les dangers, ou tout au moins les inconvénients, des insufflations d'air dans des cas de ce genre, et relève l'importance de ces phénomènes au point de vue médico-légal, les malades de cette catégorie pouvant facilement être pris pour des simulateurs. (*Archiv. ital. di otol.*, 1903, 2.)

Dr S. Jankelevitch.

Abcès du cervelet par labyrinthite suppurée, par MM. Lannois et Armand.

Malade de dix-sept ans, porteur d'une otorrhée double très ancienne, entre à l'hôpital le 24, est opéré le 29 septembre 1902. Trépanation de la mastoïde gauche.

Du 1er au 13 octobre, le malade va mieux, mais douleurs au niveau de la tempe du côté droit. Le 14 octobre, trépanation de la mastoïde droite. Ponction du sinus; pas de thrombose. Le 21, l'état devient plus grave. On pense à une lésion de l'hémisphère gauche. Trépanation, par le Dr Vignard, au niveau du lobe sphéno-temporal gauche. On ponctionne le cerveau. Rien. On cherche alors du côté du cervelet. Couronne de trépan, au-dessous de la ligne réunissant la protubérance occipitale externe à la base de

Digitized by Google

la mastoïde. On découvre le cervelet. La sonde cannelée pénètre profondément dans une vaste cavité. Mort une demi-heure après l'intervention.

A l'autopsie, on trouve deux abcès cérébelleux gauches. Le cervelet a dû être infecté par le limaçon et le conduit auditif interne.

Les auteurs font remarquer l'absence de troubles moteurs dans le domaine du facial, bien que sa gaine et son tronc fussent infiltrés de pus. Les lésions postérieures du rocher et de la mastoïde donnent plutôt lieu à un abcès cérébelleux; celles de la partie supérieure de la caisse à des abcès du cerveau. Les labyrinthites suppurées peuvent aussi amener l'infection cérébelleuse. (*Archiv. internat. de laryngol., d'otol. et de rhinol.*, 1903, p. 16.) Dr KAUFMANN.

La paracousie lointaine, par M. BONNIER.

Il existe deux sortes de paracousies : celle de Willis, ou exaltation de l'audition aérienne à l'occasion d'une trépidation; celle de Weber, ou exaltation de l'audition par contact.

La paracousie lointaine est la paracousie de Weber, recherchée assez loin de l'oreille pour rester à l'abri d'une cause importante d'erreur, l'agacement des muscles frénateurs des osselets par la trépidation des milieux tympaniques. Si on place le diapason sur la clavicule, l'acromion, le genou, etc., la trépidation, perçue au point de contact, ne troublera pas le fonctionnement des articulations tympaniques. La sonorité seule atteindra l'oreille. Quand l'oreille est gênée dans son fonctionnement, elle entend mieux au dedans qu'au dehors. D'où l'éclat de la paracousie lointaine dans certaines affections tympaniques ou labyrinthiques aiguës, alors que la surdité existe pour les bruits les plus intenses du dehors. La paracousie lointaine signifie toujours : trouble auriculaire de l'appareil périphérique, particulièrement de l'appareil de transmission.

D'après Bonnier, l'épreuve de Rinne ne donne aucune notion exacte, et celle de Weber met l'oreille hors d'état d'être livrée à un examen fonctionnel absolument passif.

Digitized by Google

Il préfère la paracousie lointaine, qui signifie : lésion auriculaire entraînant le pronostic de surdité progressive. Elle n'a de signification que quand elle est positive. (*Ann. des mal. de l'oreille, du larynx, du nez et du pharynx*, n° 2, p. 111, 1903.) Dr KAUFMANN.

La nécrose aiguë de la mastoïde et du rocher dans le cours de la scarlatine *[Uber akute Nekrose des Warzenfortsatzes und Felsenbeines nach Scharlach]*, par le Dr HERMANN.

Le tableau clinique de la nécrose aiguë scarlatineuse diffère autant de celui de l'otite ou de la mastoïde infectieuse ordinaire que de celui des séquestres du labyrinthe ou de la mastoïde, qu'on peut voir au cours de n'importe quelle otite chronique.

Un enfant est atteint de scarlatine. Vers le deuxième ou troisième jour, quelquefois plus tard, la température monte et l'enfant, quand il est assez grand pour traduire ses sensations, se plaint de la tête, rarement de sa mastoïde. Par contre, la pression et la percussion à ce niveau sont très douloureuses.

On inspecte le tympan et on voit à peine de la rougeur le long du marteau et sur la membrane de Schrappnell. Les choses peuvent en rester là et régresser, sinon la fièvre persiste, la sensibilité s'étend en haut et en arrière, et la peau derrière l'oreille commence à se soulever. Cette infiltration a ceci de particulier c'est que, loin de pousser le pavillon en avant, comme dans les mastoïdites aiguës, elle a plutôt une tendance à s'étendre en surface vers le pariétal et l'occipital, à ne pas devenir fluctuante, mais à rester tout juste rouge et polie comme s'il s'agissait d'un érysipèle; enfin, à ne pas donner de godet œdémateux.

Entre temps, le tympan s'est perforé, et le pus s'écoule filant et jaunâtre. La perforation est large et étendue comme toujours dans la scarlatine; l'écoulement se fait donc sans obstacle, cependant que l'infiltration et la sensibilité à la pression restent les mêmes et que la fièvre se maintient entre 38° et 38°5. A aucun moment, la paroi supérieure du conduit n'est surbaissée; le gonflement périauriculaire n'est pas globuleux comme dans la mastoïdite aiguë; il n'y

Digitized by Google

a pas de symptômes de rétention, mais qu'on ouvre la mastoïde et on sera étonné des lésions qu'on rencontrera. L'auteur a vu un cas où il n'a pas attendu aussi longtemps pour intervenir et où il se vit forcé d'enlever un séquestre du pariétal de la grosseur d'une pièce de un franc, toute la mastoïde et une partie du labyrinthe, tant la nécrose était étendue; il y eut une paralysie du facial double et une surdité complète. Ailleurs, il a eu à enlever jusqu'à quatre petits séquestres de l'apophyse. Les grands séquestres se différencient de ceux qu'on rencontre dans les ostéo-myélites et les caries chroniques, en ce que le tissu osseux est resté à peu près ce qu'il était : on n'y voit pas de parties cariées, pas de fongosités entourant du mortier en débris. Il semblerait donc qu'il s'agit d'une nécrose aiguë totale, par infarctus.

Il faut intervenir hâtivement pour empêcher la nécrose de s'étendre dans les régions délicates comme le labyrinthe, ou dangereuses comme la table interne. Du reste, pour peu qu'on attende, le séquestre agira comme corps étranger et entraînera la chronicité de l'otorrhée. Heermann croit même que bon nombre de ces otites chroniques infectieuses tiennent à la présence dans l'antre ou les cellules de petits séquestres osseux. Etiologiquement, on pourrait croire que le facteur infectieux pénètre par la trompe, mais la localisation de l'affection qui, dès le début, se cantonne dans les cellules et le système osseux proprement dit du rocher, puis la bénignité relative de l'otite moyenne, au moins au commencement, font supposer que le bacille pathogène commence son attaque dans l'os même, et non pas par l'intermédiaire de la muqueuse. Quoi qu'il en soit, les observations de l'auteur — elles sont au nombre de treize — doivent nous inviter à examiner les oreilles chez tout scarlatineux qui présente une ascension thermique anormale. (*Münch. med. Wochens.*, 2 juin 1903.)

Dr Bertemes.

Le Gérant : R. Chaigneau.

Bordeaux. — Impr. G. Gounouilhou, rue Guiraude, 11.

Digitized by Google

24e ANNÉE. N° 39. 26 SEPTEMBRE 1903.

REVUE HEBDOMADAIRE
DE
LARYNGOLOGIE, D'OTOLOGIE
ET DE RHINOLOGIE

SUR UN CAS D'OZÈNE TRACHÉAL
A FORME ASPHYXIQUE

Par le Dr G. DUPOND, de Bordeaux.

Fraenkel, dans son traité des maladies des fosses nasales, est le premier qui ait mentionné l'ozène trachéal. Cette affection a été ensuite décrite en Italie par Massei et un peu plus tard en France par le Dr Luc. C'est une laryngopathie qui a dû exister de tout temps et qui n'est point très rare : si elle n'a pas été signalée plus souvent, cela tient à ce que les laryngologistes, en présence d'un malade porteur de coryza atrophique ozénateux, n'examinent pas toujours l'état de la trachée. Ces deux lésions, en effet, coexistent toujours et la lésion trachéale est toujours consécutive à la lésion nasale. Quoi qu'il en soit, si l'ozène trachéal ne constitue pas une rareté, il n'est pas commun de le rencontrer à un degré tel que nous avons pu l'observer chez un de nos malades. Chez cet individu les croûtes ozénateuses étaient si abondantes qu'elles obstruaient complètement la trachée, empêchant le fonctionnement des cordes vocales et provoquant des symptômes d'asphyxie.

Il y a quelques années, M. le Dr Moure a eu l'occasion d'observer deux cas qui peuvent être rapprochés du nôtre. Dans le premier, il s'agit d'une jeune fille atteinte de coryza atrophique et d'ozène trachéal. Ce dernier déterminait une

Digitized by Google

gêne respiratoire telle, qu'il avait songé à pratiquer la trachéotomie. Or, un matin, elle se présenta à la consultation avec une canule trachéale : elle avait eu un accès de suffocation et avait dû être opérée d'urgence à l'hôpital. Elle expulsa ses croûtes quelque temps après et guérit. Le second cas est celui d'une jeune fille hystérique, qui avait du coryza atrophique, un empyème des sinus frontaux et maxillaires et de l'ozène trachéal ; la trachée étant insensible, on pouvait enlever les croûtes directement sans cocaïne : elle eut, elle aussi, des accès de suffocation qui firent songer à la trachéotomie : elle guérit à la suite de la cure radicale de sa sinusite. De pareils faits sont rares et méritent d'être signalés ; nous avons donc cru intéressant de rapporter un nouveau cas d'ozène trachéal tout à fait exceptionnel.

Observation. — Jean Cl..., âgé de vingt-six ans, de race noire, marin à bord du navire morutier *Paul-Marie*, se présente à l'hôpital Saint-André le 3 février au matin. Il est aussitôt envoyé à la Clinique laryngologique parce qu'il respire très difficilement. Voici ce qu'il raconte. Il y a environ un mois et demi, le navire se trouvant sur rade de Saint-Pierre, il est tombé à l'eau ; à la suite de ce bain froid, il s'est aperçu qu'il était enroué et qu'il éprouvait une certaine gêne pour respirer. Pendant toute la traversée de Saint-Pierre à Bordeaux, il n'a pas cessé d'éprouver, par intermittences, de la gêne respiratoire ; il dit même qu'avant d'arriver à Bordeaux, étant couché dans le poste de l'équipage, il a failli étouffer. Aussi, dès l'arrivée du navire, a-t-il été dirigé sur l'hôpital.

Le malade paraît fatigué, la voix est basse et comme étouffée, il existe du tirage surtout à l'inspiration, la respiration est bruyante.

A l'examen laryngoscopique, on constate qu'il existe une paralysie des dilatateurs. La corde vocale gauche est complètement immobile sur la ligne médiane. La corde droite s'écarte légèrement pendant l'inspiration. L'orifice glottique se trouve donc réduit à une petite fente antéro-postérieure par laquelle le sujet respire, ce qui explique en apparence le cornage.

En présence de cette image laryngoscopique, il y a tout lieu de penser qu'il s'agit d'une compression récurrentielle ou pneumogastrique du côté gauche, d'où immobilité de la corde correspon-

Digitized by Google

dante en position médiane et contracture de la corde antagoniste, comme le fait s'observe quelquefois, car le léger degré de mobilité de la corde droite permet d'éliminer l'hypothèse d'une compression récurrentielle double.

Pendant qu'on examine le malade, on est désagréablement impressionné par l'haleine fétide ozénateuse qui s'exhale de sa personne. Du reste, en pratiquant l'examen de ses fosses nasales, on constate qu'il est porteur d'un coryza atrophique ozénateux typique. Les cornets moyens et inférieurs, à peu près complètement atrophiés, sont réduits à l'état de simples bandelettes, sans altérations apparentes autres que celles de l'atrophie. Il existe dans les cavités du nez des amas de croûtes verdâtres, qui semblent expliquer l'odeur repoussante exhalée par ce malade. Il avoue que depuis son enfance il mouchait des croûtes verdâtres, mais que jamais il n'avait été gêné pour respirer. Il a eu des fièvres intermittentes. Il y a neuf ans environ, il aurait eu un chancre, sans autres accidents. Ce sont là tous les renseignements qu'il peut fournir.

Comme la gêne respiratoire peut augmenter d'un moment à l'autre, bien que pour le moment il n'y ait pas menace d'asphyxie immédiate, le malade est de suite hospitalisé.

Le lendemain mercredi, je vois le malade dans son lit. Il est toujours dans le même état, mais se trouve cependant un peu moins gêné pour respirer.

Le jeudi matin, on le fait monter à la Clinique pour l'examiner de nouveau et prendre une décision à son égard. Un nouvel examen laryngoscopique montre les cordes vocales dans la même situation que la veille. La palpation externe et l'examen superficiel du sujet ne permettent pas de reconnaître la cause de la compression. On pense à le faire radiographier, pour voir si les rayons X ne révéleraient pas la nature de cette compression.

Cependant, avant de le renvoyer, M. Moure pratique encore l'examen laryngoscopique, et, après plusieurs tentatives, priant le malade de respirer doucement, sans effort, il a la satisfaction de voir les cordes vocales s'écarter d'une manière normale, ouvrant largement l'orifice glottique.

La constatation de ce mouvement de la glotte lui permet d'écarter immédiatement toute idée de compression récurrentielle. Il n'était pas admissible, en effet, que la position des cordes vocales pût varier en quarante-huit heures et sous l'influence du repos. D'un autre côté, le cornage était aussi intense qu'auparavant; il fallait donc chercher ailleurs l'explication du phénomène. Priant alors

Digitized by Google

le malade de respirer tranquillement, M. Moure peut examiner la trachée et apercevoir dans l'intérieur de ce conduit une masse noire qui ne pouvait être autre chose qu'un amas de croûtes ozénateuses, comme on en rencontre assez fréquemment chez les individus porteurs de croûtes de coryza atrophique. Ainsi s'expliquaient, malgré la disparition de la sténose glottique, les troubles de la respiration dont se plaignait le sujet et le cornage perçu à distance.

Le traitement consistait dès lors à favoriser l'expulsion de ces croûtes pour débarrasser la trachée, et c'est dans ce but qu'on prescrivit une potion au benzoate de soude.

Le lendemain matin vendredi, étant allé voir le malade, je le trouve parlant et respirant librement; tout heureux, il me montre ce que le matin même il avait rendu dans un effort de toux : ce sont deux masses noirâtres ayant environ le volume d'un gros œuf de pigeon. La potion expectorante, dont on aurait pu attendre d'excellents effets, n'était pour rien dans cette bienheureuse expulsion, parce qu'elle n'avait pas été délivrée par la pharmacie.

Ce qu'il y a de remarquable chez cet homme, c'est l'énorme quantité de croûtes qui a pu s'accumuler dans le conduit trachéal et l'obstruer comme l'aurait fait une tumeur ou un rétrécissement. Mais cela s'explique très bien par la nature même de l'affection. Dans ce cas, en effet, les éléments de la muqueuse qui tapisse la trachée ont subi la dégénérescence atrophique : de cylindrique à cils vibratils, l'épithélium est devenu pavimenteux, les glandes de la muqueuse sont en partie atrophiées ou même détruites; dès lors, les sécrétions sont altérées, elles sont moins filantes et moins fluides qu'à l'état normal, et, par suite, étant visqueuses, elles deviennent très adhérentes à la muqueuse.

Sous l'influence de l'irritation constante due à la présence de ces mucosités desséchées, de ces croûtes, la sensibilité réflexe de la muqueuse laryngée s'amoindrit de plus en plus et finit par disparaître complètement. C'est ce qui explique la grande tolérance de l'organe en pareil cas, et comment, chez notre malade, la trachée a pu s'obstruer presque complètement sans qu'il éprouvât d'autres symptômes que ceux

Digitized by Google

occasionnés par le volume de l'obstacle, c'est-à-dire la gêne respiratoire.

Le traitement consiste à désobstruer le conduit aérien et à empêcher la formation de nouvelles croûtes; mais la cause première de l'ozène trachéal résidant dans les fosses nasales, il ne faudra pas négliger de ce côté une thérapeutique appropriée. Pour débarrasser les fosses nasales des amas croûteux qui l'encombrent, on se sert de tampons montés imprégnés d'une solution iodo-iodurée ou mentholée; on a aussi recours aux irrigations nasales et surtout rétro-nasales, qui ont beaucoup plus d'efficacité que les premières pour faire détacher les croûtes à la partie postérieure des fosses nasales. Le massage vibratoire de la muqueuse nasale, suivi d'une irrigation et d'une pulvérisation d'une solution de nitrate d'argent au 1/10, est un excellent procédé, à condition qu'il soit prolongé assez longtemps. Enfin, on pourra recourir à une nouvelle méthode de traitement beaucoup plus rapide et beaucoup plus efficace, et qui a donné à la clinique, entre les mains de son auteur, le Dr Brindel, de brillants résultats : je veux parler de la réfection des cornets atrophiés par les injections de paraffine.

Dans le larynx, pour faciliter l'expulsion des croûtes, on pratique des injections intra-trachéales d'huile mentholée : ces injections, très bien supportées par le patient, sont d'une réelle efficacité. Si les masses croûteuses sont trop adhérentes, on peut procéder directement à leur extraction au moyen de pinces spéciales. Les fumigations émollientes rendent aussi quelques services.

Tout en pratiquant avec soin le traitement local, il ne faudra pas négliger le traitement général. Les expectorants devront être prescrits, et, parmi eux, il faudra donner la préférence au benzoate de soude, qui agit souvent d'une façon marquée. Les eaux sulfureuses à l'intérieur et sous forme d'inhalations et de pulvérisations rendent aussi de grands services et se montrent efficaces. Depuis son arrivée, notre malade a été

Digitized by Google

soumis au massage vibratoire, aux irrigations rétro-nasales et aux injections intra-trachéales d'huile mentholée à la dose quotidienne de 4 centimètres cubes. Sous l'influence de ce traitement, l'amélioration est notable, surtout du côté de la trachée, où les croûtes ont à peu près disparu ; ce qu'il y a surtout d'appréciable, c'est la disparition presque complète de l'ozène.

Avant de renvoyer cet homme, on va procéder à la réfection de ses cornets par les injections de paraffine; avec ce traitement, on a le droit d'espérer, d'après les résultats déjà obtenus, la guérison de son coryza atrophique ozénateux, et, par suite, de son ozène trachéal.

En effet, le rétrécissement des fosses nasales par la réfection des cornets au moyen de la paraffine empêchera le passage très rapide de l'air inspiré et, par suite, la dessiccation des croûtes accumulées. Généralement, les sécrétions trachéales diminuent et tendent à disparaître à mesure que les produits croûteux du nez cessent de se former.

Nous ne sommes pas de l'avis de Luc qui, tout en admettant que la trachéite est secondaire à la rhinite, estime que la première, une fois engendrée, paraît évoluer d'une façon indépendante.

Chez certains malades, on peut voir des croûtes sur les bandes ventriculaires et sur les cordes vocales, mais leur présence est loin d'être constante. On en rencontre plus souvent du côté du ventricule de Morgagni, que sa situation met à l'abri du courant d'air inspiré, et qui, par suite, peut se débarrasser plus difficilement des produits qu'il contient. Mais, d'une manière générale, on constate l'absence de croûtes dans le larynx, bien que la trachée en contienne en abondance : il en était ainsi chez notre malade.

Si le larynx n'est pas plus souvent atteint, il le doit à la grande sensibilité réflexe de sa muqueuse qui tend toujours à se débarrasser des mucosités qui viennent s'y déposer, et aux mouvements dont il est le siège pendant la phonation et la respiration.

Digitized by Google

Dans la trachée, au contraire, qui est une cavité beaucoup plus vaste, à parois rigides, les produits de sécrétion sont moins facilement expulsés, d'où leur stagnation et leur décomposition et l'envahissement plus rapide de la muqueuse par le processus atrophique. De là cette tolérance complète de la muqueuse trachéale qui permet aux masses croûteuses de l'envahir et de s'y accumuler peu à peu sans provoquer chez le malade d'autres symptômes que ceux de l'obstruction mécanique.

SOCIÉTÉ DE LARYNGOLOGIE DE LONDRES

Séance du 5 juin 1903.

M. Mc Bride, Président.

M. Waggett. — **Un cas de grosse tuméfaction rétro-pharyngée chez une fillette de neuf ans** (*Large post-pharyngeal swelling in a girl aet. 9*).

Le côté droit et la paroi postérieure de l'œsophage sont repoussés en avant par une masse arrondie, du volume d'un œuf de pigeon. Nombreux ganglions engorgés sous l'angle de la mâchoire droite. Avant d'avoir eu la rougeole, il y a trois ans, l'enfant se portait très bien. Bientôt on vit apparaître l'adénopathie cervicale, et, il y a neuf mois, on constata la tuméfaction pharyngienne qui, depuis quelque temps, a augmenté de volume et occasionne présentement de la gêne respiratoire pendant le sommeil. La santé générale de l'enfant paraît bonne. On ne découvre aucune lésion dans les poumons, la rate et du côté du système lymphatique. Pas d'antécédents tuberculeux dans la famille.

M. Foster Macgeagh croit qu'on se trouve en présence d'un abcès rétro-pharyngien chronique, d'origine probablement tuberculeuse et existant depuis pas mal de temps. Il préconise une large incision.

M. Scanes Spicer dit que dans les abcès rétro-pharyngiens il y a ordinairement une atténuation plus graduée de la tuméfaction dans les tissus voisins.

M. Herbert Tilley dit qu'il ne peut y avoir de doute sur la nature de la tuméfaction qui lui paraît présenter tous les caractères d'un abcès rétro-pharyngien. Celui-ci est probablement dû à la suppuration d'un ganglion cervical profond dont le pus s'était frayé une voie derrière la paroi pharyn-

Digitized by Google

gienne postérieure. Le ganglion en question peut être ou ne pas être tuberculeux. Il a récemment vu deux cas pareils; le premier dans l'espace de huit jours après une ablation des amygdales et des adénoïdes. Ce cas était caractérisé par une température élevée et des symptômes généraux d'une infection septique. Au cours de l'opération, on trouva que l'abcès rétro-pharyngien avait pour point de départ un ganglion enflammé qui avait dû suppurer pendant quelques jours. Le second cas est actuellement en traitement; l'abcès y a été constaté au cours de l'adénotomie.

M. de Havilland Hall dit que, dans la plupart des cas d'abcès rétro-pharyngien, la tuméfaction siège au centre, tandis qu'ici elle est plutôt sur le côté.

Sir Felix Semon n'est pas sûr du tout que cela soit un abcès rétro-pharyngien ordinaire. La tuméfaction n'a pas l'aspect semi-globuleux lisse de ce dernier; sa surface est, au contraire, bosselée. Cela peut être aussi bien une masse tuberculeuse ouverte dans la paroi pharyngienne qu'un sarcome. En ce qui concerne les cas d'adénotomie suivis d'abcès rétro-pharyngien, Sir Semon n'a jamais observé, dans le cours de sa pratique, un tel enchaînement d'événements; il a vu, par contre, deux cas où il y avait eu coexistence d'un abcès rétro-pharyngien avec végétations adénoïdes et hypertrophie des amygdales; dans ces deux cas, l'abcès a été évacué avant l'ablation des amygdales et des végétations adénoïdes.

M. Parker a vu un cas d'abcès rétro-pharyngien ayant débuté un mois après l'ablation des végétations et des amygdales; mais, dans ce cas, le malade fut atteint de rougeole quinze jours après l'opération, il est donc probable que l'abcès était secondaire à cet exanthème et non pas dû à une infection opératoire.

M. Waggett dit, en réponse, qu'on ne saurait éliminer à la légère l'idée d'un sarcome, mais que, selon lui, la tuméfaction est une grosse masse de ganglions tuberculeux. L'adénite cervicale a été constatée, il y a trois ans, après une attaque de rougeole, tandis que la masse pharyngienne a fait son apparition beaucoup plus tard. Je propose une opération par la voie externe.

M. Furniss Potter. — **Un cas de tuméfaction rétro-nasale (présenté à la dernière réunion)** *(Case of swelling in post-nasal space).*

Au mois de mai dernier, la tuméfaction occupait la moitié droite du naso-pharynx et masquait complètement la choane droite. Sous l'influence du traitement mixte d'iodure et de mercure, l'infiltration a complètement disparu. A présent, on ne voit rien d'anormal, excepté une légère tuméfaction avec rougeur de la trompe droite.

Digitized by Google

M. Wyatt Wingrave. — **Cas de kyste supra-nasal chez un enfant de quinze mois** *(Case of supra-nasal cyst in an infant 15 months old).*

Le kyste existait à la naissance et, depuis, il a graduellement augmenté de volume. Il est maintenant de la grosseur d'un haricot et situé sur la ligne médiane du dos du nez. La base en paraît attachée au périoste des os propres du nez, mais non à la peau sus-jacente. Rien ne révèle l'existence d'une connexion intra-cranienne. Les cris de l'enfant ne le font pas varier de volume, ni de situation, ni de tension. M. Wingrave considère le cas comme un kyste dermoïde.

M. de Santi. — 1° **Cas de gomme de l'épiglotte** *(Case of gumma of epiglottis).*

La malade, femme mariée de trente-deux ans, est venue à la consultation des maladies de la gorge du Westminster Hospital le 23 avril, se plaignant de violentes douleurs à la déglutition et de dyspnée. Ces symptômes se sont établis graduellement depuis six semaines et, tout dernièrement, la malade se portait très mal.

L'examen du larynx a révélé une tuméfaction œdémateuse de l'épiglotte très grosse et rouge. Il était impossible d'obtenir une image des cordes vocales. L'examen de la poitrine est resté négatif. La patiente se faisait traiter pour la syphilis huit ans auparavant.

L'auteur porta le diagnostic de gomme et mit la malade à l'iodure. Au bout de huit jours de traitement, la tuméfaction commença à diminuer et, à présent, elle a presque complètement disparu, et il reste tout juste un léger épaississement sur le côté gauche de l'épiglotte.

2° **Énorme fibro-lipome du larynx** *(Enormous fibro-lipoma of larynx).*

Le spécimen comprend l'os thyroïde (?), le larynx et le premier anneau de la trachée. A la partie postérieure du larynx, à gauche de la ligne médiane, existait une grosse tumeur pédiculée mesurant de 7 à 8 pouces de haut en bas. Elle était recouverte de la muqueuse pharyngée et se composait de trois parties distinctes : deux portions supérieures, se ressemblant l'une et l'autre et séparées par un sillon profond. Celle de droite se continuait avec le côté gauche de l'épiglotte par une bande de muqueuse et envoyait un prolongement à la partie supérieure du larynx. Après dissection, la surface présenta, à la coupe, l'aspect d'une masse graisseuse, mais un exa-

Digitized by Google

men plus attentif révéla l'existence de faisceaux de tissu fibreux. La portion la plus grosse de la tumeur était arrondie et en connexion, par l'intermédiaire d'une bandelette muqueuse, avec les deux portions supérieures. Antérieurement, où elle était attachée à la paroi de l'œsophage, la tumeur n'était pas recouverte de muqueuse. A la coupe, sa surface offrait exactement le même aspect que celui des portions du néoplasme déjà décrites.

Histoire. — Le malade, âgé de quatre-vingts ans, de constitution robuste, a été admis au Westminster Hospital en 1853. Douze ans auparavant, le malade était atteint d'accès occasionnels de suffocation surtout marqués quand il était excité. Ces accès allaient augmentant d'intensité; ce fut aussi à cette époque qu'on constata la présence d'une tumeur dans la gorge. Quatre ans avant la mort, pendant un accès de vomissement, une grosse masse fut projetée de la bouche et le malade dut la rentrer le plus vite possible pour éviter une suffocation complète. La déglutition des liquides était plus facile que celle des solides, et, en la faisant lentement, il n'éprouvait presque pas de gêne. La voix était rauque et devenait inarticulée pendant les accès d'excitation. Le malade mourut subitement en fumant, et il est à présumer que la fumée du tabac avait provoqué un accès de toux subit avec déplacement de la tumeur et suffocation.

A l'autopsie, on trouva les viscères en bon état; en plus de la grosse tumeur, il en existait plusieurs autres petites dans son voisinage immédiat.

L'examen microscopique révéla la nature lipomateuse de la tumeur dont la graisse était disposée en couches séparées les unes des autres par du tissu fibreux. La muqueuse recouvrant le néoplasme en était séparée par une capsule de tissu connectif.

Le Président dit avoir observé, il y a quelques années, plusieurs cas de fibro-lipome du larynx. Dans l'un d'eux, il y eut récidive quelques mois après l'opération; la tumeur était de la grosseur d'un œuf de poule naine et s'insérait à la face supérieure de l'épiglotte. Ce qui l'a surtout frappé dans ce cas, c'est le peu de symptômes produits par la néoplasie en proportion de son volume.

M. F. J. Steward. — **Cas d'infiltration du voile du palais** *(Case of infiltration of soft palate).*

G. W..., trente-neuf ans, arrimeur, vint au Guy's Hospital en août 1902 pour un abcès de l'amygdale. Ce dernier a été ouvert, et le malade paraissait bien aller. Un mois plus tard, cependant, le voile du palais était encore infiltré et la luette œdématiée. Après

Digitized by Google

s'être amendé, ce symptôme s'est reproduit de nouveau, de sorte qu'à présent il n'y a presque pas de changement.

En janvier 1903, l'auteur constata une certaine altération de la voix qu'il supposa être due à une parésie du voile, qui était encore infiltré. A l'interrogatoire, le malade ayant avoué avoir eu la syphilis il y a vingt ans, on lui prescrivit de l'iodure de potassium à doses croissantes et, plus tard, du mercure. Mais il ne se produisit, à la suite de ce traitement, aucune amélioration; au contraire, l'état du malade s'aggrava plutôt.

L'état actuel du malade montre une infiltration et une paralysie complète du voile du palais et de la luette. Le nez, le naso-pharynx et le larynx sont normaux; le réflexe rotulien existe; les pupilles réagissent bien, et il n'existe aucun signe de paralysie dans une partie quelconque du corps. Pas de maux de tête ni de vomissements, les disques optiques sont normaux et, en fait, on ne peut découvrir aucune trace d'une lésion quelconque du système nerveux central.

Sir Felix Semon regrette que cette intéressante observation soit si écourtée; il tient à faire constater que le palais est absolument immobile à la phonation et que les liquides régurgitent par le nez. L'infiltration n'est pas un trait saillant, et, selon lui, le malade est un simulateur. A la phonation, le son diffère selon les circonstances.

M. Steward répond que la seule raison pour laquelle il a décrit le cas comme celui d'une infiltration est que cette dernière ait apparu la première. Les mouvements du palais étaient, au début, tout à fait normaux, ce n'est qu'au mois de mars qu'ils sont devenus parétiques.

M. Pegler. — **Coupes microscopiques d'une gomme de la cloison nasale** *(Microscopical section of gumma of nasal septum).*

Le malade, âgé de trente ans, se plaignait d'une obstruction de la fosse nasale droite consécutive à un rhume de cerveau qui a persisté longtemps, et dont il ne s'est pas débarrassé. L'obstruction existait depuis trois mois et une fois il expulsa, pendant l'acte de se moucher, un morceau de chair; ceci a été suivi d'une hémorragie. L'examen a révélé une masse rouge, légèrement aplatie dans la fosse nasale droite qui, en raison de la déviation de la cloison de ce côté, était complètement obstruée. La tumeur était insérée sur le cartilage septal, s'étendait en arrière sans limites définies et atteignait la voûte du nez. De sa face externe partaient de nombreuses adhérences fibreuses qui venaient s'attacher au cornet inférieur. La surface en était légèrement rugueuse, et l'on pouvait y pénétrer facilement avec une sonde.

Digitized by Google

Toute la masse a été enlevée à la cocaïne et en une séance ; après l'opération, le champ opératoire a été largement badigeonné avec une solution de chlorure de zinc. Depuis, le malade, ayant dû rejoindre sa compagnie, n'a été revu qu'une fois, mais peu après il fit savoir que la fosse nasale était de nouveau obstruée et qu'une petite nodosité, antérieurement constatée sur la voûte palatine, s'était ouverte et avait formé une ulcération. Ce fait vint corroborer le diagnostic de syphilis que confirment les belles coupes microscopiques faites par le Dr Wingrave.

La coupe est celle d'un granulome de la muqueuse dont la charpente de tissu connectif est infiltrée de petites cellules rondes, qui abondent surtout à la circonférence. Ces cellules offrent une grande tendance à devenir fusiformes et à se transformer en tissu scléreux. Il existe quelques groupes de glandes en grappe altérées, mais pas de cellules géantes; la périphérie est entourée d'une membrane limitante dépourvue d'épithélium stratifié. Cependant, le trait le plus saillant de la préparation est l'activité déployée par la couche endothéliale de tissu connectif des sinus vasculaires et des petits vaisseaux. La lumière de ces vaisseaux est en plusieurs endroits complètement obstruée par ces masses cellulaires montrant d'une remarquable façon les caractères particuliers d'endartérite.

M. Wyatt Wingrave dit que les préparations présentent les caractères typiques des lésions endartérielles : des vaisseaux sanguins sont complètement thrombosés, ce qui est suggestif d'un processus associé à une affection syphilitique.

M. W. H. Kelson. — **Un cas de fistule laryngée** *(A case of laryngeal fistula).*

Le malade, âgé de cinquante-huit ans, s'est donné, en novembre dernier, un coup de rasoir au cou; la blessure a intéressé, en plus des tissus superficiels, la membrane thyro-hyoïdienne, les muscles stylo-pharyngien, omo-hyoïdien et sterno-hyoïdien ; il en est résulté un affaissement du larynx en bas et en avant, et le malade ne peut ni avaler ni parler d'une manière perceptible, quoique les cordes vocales aient conservé les mouvements normaux.

M. Lambert Lack. — 1° **Cas d'épaississement et de mobilité anormale de la corde vocale gauche** *(Case of thickening and impaired mobility of the left vocal cord).*

Il s'agit d'un homme de cinquante-huit ans, atteint depuis neuf mois d'un enrouement intermittent qui a considérablement aug-

Digitized by Google

menté dans ces derniers temps, au point qu'à l'heure actuelle le malade est presque aphone. Sa santé générale est bonne et il ne se plaint d'aucun autre trouble.

A l'examen, on trouve les deux cordes vocales légèrement tuméfiées et congestionnées, mais la gauche l'est bien plus que la droite; de plus, elle ne se meut pas aussi librement que sa congénère. Le reste du larynx est normal. Le malade a été mis à l'iodure de potassium, mais sans résultat. M. Lambert Lack demande s'il est prudent d'attendre ou de pratiquer une thyrotomie exploratrice?

Le Président dit que le cas est un de ceux où la cause des mouvements défectueux reste incertaine. Le défaut de mobilité lui paraît plus prononcé quand le malade rit. La corde gauche lui semble épaissie. L'ensemble de tous ces faits le porte à suspecter le début possible, sinon probable, d'une tumeur maligne.

Sir Felix Semon déclare être entièrement d'accord avec le Président.

2° Cas de suppuration sinusienne multiple montrant les résultats de l'opération sur le sinus sphénoïdal, avec démonstration d'un nouvel instrument *(Case of multiple sinus suppuration showing the results of operation upon the sphenoidal sinus, with demonstration of a new instrument).*

La malade, âgée de vingt-cinq ans, reçoit depuis près de deux ans les soins de l'auteur pour une suppuration de toutes les cavités accessoires du nez du côté gauche. L'antre a été ouvert par l'alvéole, et la malade porte encore un clou. Les cellules ethmoïdales ont été curettées et le sinus frontal oblitéré. Du pus continuant encore à couler dans le nez et de là dans le naso-pharynx, l'auteur fit une nouvelle exploration, qui montra que la suppuration provenait du sinus sphénoïdal. Le sinus a été ouvert; mais, les lavages de la cavité à l'aide d'une canule insérée dans son orifice n'ayant pas amené la guérison, ce sinus a été agrandi avec l'érigne de Hajek; après quoi, fut introduit l'instrument présenté par l'auteur et toute la paroi antérieure du sinus enlevée. L'opération n'a pas offert de difficultés et a été pratiquée sous l'anesthésie locale à la cocaïne sans grandes douleurs. L'ouverture est permanente et permet de faire de grands lavages du sinus.

M. Herbert-Tilley. — **Tumeur pédiculée de l'amygdale droite** *(Pedunculated tumour growing from the region of the right tonsil).*

Il s'agit d'un enfant de six ans, porteur d'une tumeur pédiculée

Digitized by Google

très mobile, du volume d'une orange de Tanger, ayant pour point de départ la région amygdalienne droite. La présence de la tumeur a été constatée pour la première fois il y a deux mois, après que l'enfant commença à se plaindre d'éprouver des étouffements en mangeant. Depuis, la tumeur fut, à deux reprises différentes, enlevée par le Dr Williamson, d'Earlfield, mais il y eut chaque fois une récidive rapide. A l'heure actuelle, la tumeur est très mobile et peut être projetée vers la partie antérieure de la bouche ou partiellement avalée. La surface du néoplasme est rouge, granuleuse, et çà et là se voient de petites ulcérations superficielles; la tumeur ne saigne pas. Il existe derrière l'angle du sinus maxillaire droit un petit ganglion induré et très mobile. M. Tilley ne saurait dire quelle est exactement la région où la tumeur a pris naissance, car l'enfant est trop nerveux pour pouvoir être examiné sans anesthésie. Il a proposé l'ablation sans retard de la tumeur.

Sir Felix Semon dit qu'il parle au risque d'être faux prophète, mais qu'il est certain, et son opinion s'appuie sur les récidives rapides et répétées de la tumeur, ainsi que sur son aspect actuel, qu'on se trouve en présence d'une tumeur maligne; le seul point qui paraît être un obstacle à établir ce diagnostic, c'est-à-dire sa nature pédiculée, en réalité n'en est pas un du tout. Ses collègues de la Société ont peut-être souvenance d'un cas publié par lui, il y a une dizaine d'années, dans les *Transactions of the Royal Medical and Chirurgical Society;* le spécimen en est conservé au Musée de Saint-Thomas' Hospital. Il s'agissait, dans ce cas, d'une tumeur maligne de la glande thyroïde qui avait perforé la trachée; de ce moment-là, ne rencontrant plus d'obstacle, elle s'est pédiculisée. Le spécimen, très ressemblant au cas de M. Tilley, montre une grosse masse dans la trachée, et des masses plus petites, également pédiculées, en dehors de la trachée. Dans sa notice sur ce cas, M. Shattock a attiré l'attention sur ce fait que des tumeurs tendent à devenir malignes quand elles perforent une cavité, où elles ne rencontrent aucune résistance pour se pédiculiser. C'est pourquoi, prenant en considération la rapidité de la récidive et les ulcérations de la néoplasie jointes à cette tendance, M. Semon ne doute guère que le cas de M. Tilley ne soit malin.

En réponse à M. Semon, M. H. Tilley dit que, selon lui, la tumeur ne paraît être une forme très maligne de sarcome, malgré le fait qu'elle ait récidivé deux fois après l'opération. Sa nature non vasculaire et sa grande mobilité sont en faveur d'une prédominance de tissu fibreux plutôt qu'embryonnaire, associé aux formes les plus malignes de sarcome.

Dr Trivas.

Digitized by Google

BIBLIOGRAPHIE

Les troubles laryngés du tabes. Notes prises à la clinique de Gerhardt *(Kehlkopfstörungen bei Tabes, nach dem Material der Gerhardt'schen Klinik)*, par le Dr DORENDORF.

Fréquence. — Sur 245 tabétiques observés de 1884 à 1901, 38, c'est-à-dire 15 0/0 du chiffre total, présentaient des troubles laryngés, soit des paralysies des cordes vocales (12 0/0), soit des crises laryngées, soit enfin de l'incoordination motrice. Notons en passant qu'à peu près la moitié de ces tabétiques étaient d'anciens spécifiques.

Paralysies du larynx. — La paralysie abductrice simple ou double est la plus fréquemment observée, et on a quelquefois occasion d'en voir les débuts et les étapes successives (position cadavérique, puis fixation en ligne médiane).

Celle de l'arythyroïdien interne se rencontre moins souvent; quant à la paralysie récurrentielle unilatérale ou bilatérale, elle est très rare.

La paralysie abductrice unilatérale ne donne lieu à de la dyspnée qu'en cas d'effort; elle peut causer de la dysphonie, probablement parce que le crico-aryténoïdien postérieur ne peut plus tendre suffisamment la corde vocale intéressée, et ceci paraît d'autant plus plausible que, dans la paralysie en question, l'aryténoïde affecté se trouve, en effet, au-devant de l'autre, par défaut d'une tension suffisante.

La paralysie abductrice double se reconnaît ordinairement sans laryngoscope. Le stridor inspiratoire, qui s'exagère encore la nuit quand le malade, instinctivement, fait de profondes inspirations; la parole saccadée, la descente du larynx pendant l'inspiration, sont tous des symptômes assez nets pour permettre un diagnostic d'emblée. Ces troubles, cependant, peuvent être moins apparents quand la paralysie s'est établie lentement. Il n'y a de la dyspnée que lorsque l'arythyroïdien est pris également.

Toutes ces paralysies laryngées peuvent apparaître de bonne heure et même être un des premiers symptômes. On comprend donc l'importance d'un examen laryngoscopique précoce.

Digitized by Google

Les troubles dans la sphère sensitive seraient plutôt rares; l'auteur a vu deux malades qui supportaient sans réflexes le contact de la sonde, mais localisaient assez bien tout point d'attouchement; l'anesthésie n'était donc pas complète. Par contre, l'hyperesthésie du pharynx se rencontrerait très souvent, surtout dans les observations avec crises laryngées.

Au point de vue du traitement, se rappeler que les paralysies d'origine spécifique donnent le meilleur point d'attaque; on peut encore essayer l'électricité. Quand la paralysie abductrice est double, et que, par conséquent, il y a danger de mort subite, le mieux, c'est de faire la trachéotomie, l'excision d'une corde vocale (qui repousse toujours sous forme de cicatrice) et la section du pneumogastrique n'ayant pas donné de résultat. En cas d'accident, on peut encore faire le tubage; malheureusement, le contact du tube peut provoquer une inflammation de la muqueuse qui ne va pas sans danger une fois le tube retiré.

Crises laryngées. — Les crises laryngées peuvent se présenter sous différentes formes. Tantôt le malade est pris d'un fort chatouillement dans la gorge avant de commencer son accès de toux qui, du reste, est comparable à tout point de vue à la toux coqueluchoïde, avec la même inspiration sonore vers la fin, et quelquefois les mêmes vomissements. D'autres fois, les signes prodromiques sont plus accusés, la sensation de constriction à la gorge, l'angoisse sont extrêmes, et le malade a l'air d'étouffer avant de tousser. Enfin, dans une troisième forme, nous avons tous les symptômes de l'ictus laryngé : perte de connaissance, cyanose, arrêt de la respiration, puis réveil subit; quelquefois cependant la mort survient au milieu de l'accès.

Le diagnostic peut être délicat quand il s'agit de la forme légère et qu'il n'y a pas d'autre symptôme tabétique. Les crises peuvent être intermittentes ou continuelles; fréquemment elles s'accompagnent de douleurs lancinantes dans l'estomac, de spasmes pharyngés ou de crises nasales. Elles peuvent encore se superposer aux phénomènes paralytiques du larynx. Comme cause occasionnelle, on a noté le courant

Digitized by Google

d'air, les mouvements de déglutition, une impression de froid subite, l'attouchement du conduit auditif, etc. Il n'y a pas de traitement curateur au sens propre du mot; il faut recourir aux opiacés, aux bromures et à la cocaïne pour amener un certain soulagement.

Ataxie des cordes vocales. — On désigne par là une espèce d'incoordination motrice des cordes vocales pendant la phonation ou la respiration. Au lieu de se faire régulièrement, ces deux mouvements se font par saccades et arrêts plus ou moins nombreux.

L'ataxie des cordes se verrait surtout pendant l'abduction. Dorendorf l'a observée sur quatre de ses malades, seulement le tremblement n'était apparent que pendant le repos, et au moment de l'écartement extrême des cordes, ce qui fait supposer qu'il ne s'agissait pas là d'un phénomène ataxique, puisque l'ataxie suppose un mouvement volontaire. Il rappelle que M. Schmidt a vu un cas qui a fini par une paralysie abductrice typique; lui-même a pu faire la même remarque chez un saturnique et un malade atteint de syphilis cérébro-spinale; aussi, se croit-il autorisé à conclure que la prétendue ataxie des cordes n'est qu'un prodrome de la paralysie abductrice : la parésie du crico-aryténoïdien postérieur ne serait pas suffisamment complète pour s'opposer à l'écartement des cordes, mais le serait déjà assez pour que les antagonistes puissent faire sentir leur influence sous forme de secousses musculaires.

Symptômes bulbaires concomitants. — Le pouls est plus fréquent que normalement dans la moitié des cas environ; on a noté également la paralysie du voile du palais, sans que le facial fût pris d'aucune façon, ce qui semble indiquer que le facial n'a rien à voir avec l'innervation du voile, mais que ce rôle est bien dévolu aux filets du spinal qui accompagnent le pneumogastrique. Les paralysies du rapèze et du sterno-cléido-mastoïdien correspondent à une ésion du spinal.

Anatomie pathologique. — Les observations sont rares; tout ce qu'elles permettent de conclure, c'est que la névrite périphérique est la cause ordinaire de la paralysie laryn-

Digitized by Google

gée, mais que les lésions des noyaux peuvent intervenir également. (Berlin, chez O. Enslin.) Dr BERTEMES.

REVUE GÉNÉRALE ET ANALYSES

BOUCHE ET PHARYNX BUCCAL

Traitement de la glossite exfoliatrice marginée par le sublimé en bain local, par M. PAUL GALLOIS.

M. Paul Gallois a eu l'occasion de guérir plusieurs cas de glossite exfoliatrice par le procédé suivant :

Faire prendre au malade une cuillerée à soupe de la liqueur de Van Swieten, qu'il ne doit pas avaler.

Quand le médicament produit une sensation de picotement désagréable, le malade doit le cracher.

Ce procédé n'est applicable qu'aux adultes.

Ce résultat semblerait indiquer que la glossite est de nature parasitaire. (*Presse méd.*, 28 fév. 1903.) Dr DIEU.

NEZ ET PHARYNX NASAL

Dégénérescence carcinomateuse multiple dans quelques tumeurs nasales *(Degenerazione carcinomatosi multipla in alcuni tumori nasali)*, par le Dr TANTURRI.

L'auteur communique les résultats de l'examen histologique de cinq petites tumeurs pédiculisées extraites des fosses nasales d'une femme âgée de cinquante ans.

Toutes ces tumeurs qui ont un aspect macroscopique normal, présentaient une structure parfaitement identique. Leur revêtement épithélial était pavimenteux, stratifié, à couches hypertrophiées au point de former d'énormes mamelons, qui s'enfoncent dans l'intérieur des tumeurs et les compriment au point de réduire les interstices conjonctivaux qui les séparent à des cloisons extrêmement minces; sur quelques-unes des tumeurs, l'épithélium est cylindrique et, seul, le centre de ces tumeurs est pourvu d'éléments épithéliaux et représenté par un tissu fibreux lâche, dans lequel les cellules connectives, rondes en grande partie, se confondent avec celles d'une infiltration leucocytaire au dé-

Digitized by Google

but, de sorte que les fibrilles de ce tissu conjonctif ne sont manifestes qu'en des points très limités. Il faut noter encore la formation de nombreux nodules vaso-formatifs et de vastes lacunes, vides par suite de la disparition des éléments épithéliaux qui les remplissaient. Les vaisseaux bien développés, aussi bien artériels que veineux, manquent dans toutes les tumeurs; mais il existe un réseau capillaire très beau et formé.

La surface de revêtement épithélial n'est ni continue, ni uniforme. Les cellules des couches superficielles ont disparu ou sont détruites en grande partie, et on note un commencement de cornéification avec disparition des noyaux. En revanche, les cellules des couches profondes ont augmenté de nombre et de volume. La membrane limitante apparaît claire là seulement où les bourgeons épithéliaux ont un volume moindre, sinon normal; dans tous les autres points, cette membrane est détruite et les cellules épithéliales de la couche profonde pénètrent directement dans le tissu connectif sous-jacent. En outre, vu l'énorme développement de l'élément épithélial, celui-ci, pour proportionner sa prolifération exubérante au petit volume de la tumeur et trouvant dans le tissu conjonctif lâche qui se trouve dans l'intérieur de celle-ci une résistance moindre, y pénètre et forme des sortes de circonvolutions qui, par la compression qu'elles exercent, ont amené la destruction de presque toutes les cellules superficielles de revêtement. Les cellules de revêtement n'ont pas, en outre, un volume égal partout; celles qui sont disposées dans les couches les plus développées et là où l'aspect néoplasique apparaît le plus ayant un volume deux fois plus considérable et un noyau plus grand que les autres. Et c'est ainsi que la résistance externe, due soit à l'épaisseur de la couche épithéliale, soit à l'assemblage des différentes tumeurs, a fini par vaincre la résistance interne, plus faible à cause de la présence du tissu conjonctif lâche, et il en résulte dans quelques-unes des tumeurs une masse épithéliale formant noyau et séparée du revêtement épithélial par une membrane conjonctive, ce qui prouve que, le développement de l'épithélium

Digitized by Google

s'étant fait surtout aux dépens d'une ou de deux digitations, et cela assez rapidement, l'épithélium nouvellement formé a occupé tout le centre du néoplasme; l'aspect caractéristique est dû à son tour à l'interruption de l'union entre cet énorme bourgeon épithélial et la surface de revêtement. En quelques points, les éléments épithéliaux proliférés, au lieu de se présenter avec les nodalités déjà notées, fournissent par leur disposition l'aspect de tissu carcinomateux; cette disposition s'observe seulement là où la phase néoplasique est particulièrement avancée. Il s'agirait donc d'une transformation carcinomateuse lente de plusieurs tumeurs originairement bénignes (papillomes?), situées dans la même fosse nasale, transformation s'opérant à mesure que le malade, qui auparavant avait déjà été opéré à deux reprises, avançait en âge. (*Archiv. ital. di laringol.*, n° 2, 1903.)

Dr S. Jankelevitch.

Empyème du sinus maxillaire chez un enfant de cinq ans et demi, compliqué d'un abcès lacrymal; défoncement de la fosse alvéolaire; guérison, par M. Dubar.

M. Dubar rapporte l'observation d'un enfant de cinq ans et demi, pris subitement, le 1er juin, d'une inflammation de la joue gauche, avec douleur siégeant au niveau des gencives et de l'arcade gauche du maxillaire supérieur.

Ecoulement de pus par la narine gauche le matin au réveil. Pus très fétide s'écoulant goutte à goutte du nez lorsque l'enfant incline la tête en avant et à droite.

On pratique l'extraction de la grosse molaire, et, après l'expulsion, une grosse goutte de pus s'écoule de la fosse alvéolaire.

Sur le bord alvéolaire, l'exploration de la cavité fait découvrir une fissure par laquelle s'écoule du pus. Le stylet pénètre dans la cavité du sinus, et le pus s'écoule en suivant l'explorateur.

L'intervention est fixée au lendemain matin. Pendant la nuit, les douleurs de l'œil se sont accrues.

La mère conduit son enfant aux Quinze-Vingts, où le diagnostic d'abcès lacrymal est posé; l'ouverture de l'abcès est pratiquée immédiatement; il s'écoule un flot de pus.

Digitized by Google

Opération. — A l'aide du perforateur de Lermoyez, on pénètre facilement dans le tissu osseux nécrosé, qui forme le fond de l'alvéole correspondant à la grande molaire de lait.

Par la brèche ainsi formée s'écoulent du pus et du sang. Lavage.

Ce pertuis est oblitéré par une cheville en caoutchouc durci, que l'on enlève à chaque lavage.

Le 25 juillet, la guérison est définitive.

Considérations cliniques. — Dans cette observation, il s'agit d'une suppuration d'origine dentaire.

L'apparition d'un abcès lacrymal survenant au huitième jour après le début des accidents est vraisemblablement provoquée par une infection ascendante par le canal lacrymal.

Au point de vue opératoire, la première indication à remplir est l'extraction des dents malades.

Les cas aigus ou de date récente guériront toujours par des lavages antiseptiques. (*Progrès méd.*, 21 fév. 1903.)

Dr Dieu.

Un cas atypique de syphilis nasale chez un enfant et considérations sur les tumeurs syphilitiques du nez *(An anusual case of nasal syphilis in a child, etc.)*, par le Dr Clement F. Theisen.

On sait les aspects multiples et variés que peut revêtir la syphilis tertiaire du nez, dont les manifestations s'écartent souvent à tel point de la forme typique que c'est quelquefois à la suite d'un long interrogatoire et de l'épreuve du traitement qu'on est mis sur la voie du diagnostic. Aussi doit-on accueillir avec reconnaissance toute contribution faisant connaître des manifestations, sinon nouvelles, tout au moins peu communes de la syphilis tertiaire du nez.

C'est à ce point de vue que les trois observations rapportées par M. Theisen paraissent intéressantes.

Dans la première, il s'agit d'un enfant âgé de sept ans, qui était affecté depuis plusieurs mois d'une obstruction nasale à peu près complète, qui était occasionnée par la présence dans chaque narine de deux tumeurs pédiculées, d'aspect papillomateux, molles, grisâtres, recouvertes d'une

Digitized by Google

muqueuse absolument intacte. La mère de l'enfant ayant dit que son mari était mort tuberculeux, et l'enfant lui-même présentant un aspect presque cachectique, on pensa tout d'abord à une localisation nasale de la tuberculose et, tout en recommandant un traitement général, on enleva les tumeurs. Deux mois plus tard, l'obstruction nasale était de nouveau complète. C'est alors seulement que la mère s'était décidée à avouer que son mari avait eu la syphilis avant son mariage, et qu'elle a été infectée elle-même avant la naissance de son enfant. On ordonna le traitement spécifique, qui ne tarda pas à amener une guérison complète. La nature syphilitique des tumeurs a été confirmée par l'examen microscopique.

L'intérêt de ce cas réside dans ce fait que, malgré qu'il se fût agi de syphilis congénitale, et malgré l'existence assez prolongée des tumeurs, ces dernières ne présentaient pas la moindre ulcération, quoique l'enfant n'ait jamais suivi aucun traitement.

Le deuxième cas de M. Theisen concerne un homme âgé de trente-six ans ayant eu, quelques années auparavant, un chancre induré, et dont la fosse nasale droite renfermait une tumeur assez dure, non ulcérée, insérée sur la cloison. L'ablation de cette tumeur fut suivie de récidive au bout de trois mois. On ordonna alors au patient de l'iodure de potassium, sous l'influence duquel la nouvelle tumeur avait disparu complètement. L'examen microscopique avait révelé la présence, dans la première tumeur, de cellules géantes et de bacilles de Koch. Et n'était l'effet de l'iodure de potassium, on aurait pu croire qu'il s'agissait non d'un syphilome, mais d'un tuberculome.

Enfin, le troisième malade de M. Theisen était un homme âgé de cinquante-six ans auquel il avait déjà, à plusieurs reprises, extrait des polypes du nez, et qui se présenta un jour porteur d'une grosse tumeur, dure au toucher, à surface irrégulière, recouverte d'une muqueuse intacte et insérée sur le cornet inférieur droit. Il existait de l'engorgement ganglionnaire à droite, et la joue du même côté présentait une tuméfaction dure au niveau du sinus maxillaire.

Digitized by Google

Vu l'âge du malade, l'auteur avait pensé tout d'abord qu'il s'agissait d'un sarcome ayant son point de départ dans le sinus maxillaire. Mais l'examen microscopique ayant montré qu'elle était de nature syphilitique et le patient s'étant rappelé qu'il a eu autrefois un chancre, on lui ordonna, après avoir enlevé à l'anse la plus grande partie de la tumeur, de l'iodure de potassium. La guérison fut bientôt définitive et se maintient depuis deux ans. (*Journ. of amer. Assoc.*, 28 fév. 1903.) Dr S. JANKELEVITCH.

Le sclérome en Allemagne *(Uber das Vorkommen des Skleroms in Deutschland)*, par le Dr STREIT.

Le sclérome est une maladie infectieuse, à marche fatalement progressive; il est encore limité à certaines régions, mais pourrait facilement se propager, à moins qu'on ne prenne les mesures nécessaires. Il s'agit donc : 1° de trouver les foyers d'infection; 2° de discuter les moyens à opposer à la propagation de la maladie.

De l'étude de tous les cas publiés jusqu'à ce jour, l'auteur arrive à conclure que les centres d'infection, pour l'Allemagne, sont au nombre de deux. D'abord, la Prusse orientale, le long de la frontière russe; puis cette partie de la Silésie allemande qui touche à la Bohême, la Moravie, la Galicie et la Pologne. Ce serait encore une maladie d'importation, venant des centres russes ou plutôt polonais, où le sclérome régnerait à l'état endémique.

Quant aux moyens de défense, l'auteur préconiserait :

1° La déclaration d'office;

2° La réunion de tous les malades dans une seule et même maison de santé, comme on le fait pour les lépreux;

3° L'envoi d'office de tous les malades suspects à un laryngologiste connu, pour le diagnostic. (*Archiv f. Laryngol.*, t. XIV, n° 2.) Dr BERTEMES.

Sinusite maxillaire chronique, par M. CLAOUÉ.

Claoué présente trois malades qu'il a opérés par le procédé de résection large de la partie inférieure de la paroi nasale du sinus. Il préfère cette méthode à celle de Caldwell-Luc. Pour lui, ce n'est pas le curettage minutieux du sinus, mais

Digitized by Google

le drainage de la cavité qui est la condition fondamentale du traitement.

M. Moure préconise, au contraire, un curettage minutieux; ce que ne peut donner la simple brèche nasale.

M. Brindel a réuni quelques-uns des empyèmes maxillaires traités à la clinique du professeur Moure dans les trois dernières années. Sur 144 cas, 20 ont guéri par un simple traitement médical; 35 autres ont été perdus de vue, ont refusé tout traitement. Chez 10 d'entre eux, on s'est contenté d'une ouverture alvéolaire qui persiste encore. Sur les 89 restants, 61 ont guéri par la ponction (de une à onze ponctions). Dans les 28 autres cas, il a fallu recourir à la cure radicale, malgré les ponctions antérieures. En d'autres termes, les trois quarts des sinusites peuvent guérir par la ponction simple. (Soc. de méd. et de chir. de Bordeaux, *in Gaz. hebdom. des sciences méd. de Bordeaux*, 1903, p. 174.)

Dr KAUFMANN.

Les bulles osseuses du nez; leur structure histologique et leur mode de développement *(Der histologische Bau der Knochenblasen in der Nase nebst Bemerkungen über Wachstum und Entstehung derselben)*, par le Dr KIKUCHI.

Conclusions :

La bulle osseuse du cornet moyen peut exister chez le fœtus, au moins comme ébauche rudimentaire, dans les coupes, à travers les cartilages du nez.

Elle doit être regardée comme étant une cellule ethmoïdale aberrante; en effet, sa muqueuse interne est identiquement la même que celle des cellules ethmoïdales, et les glandes de sécrétion se localisent vers le pourtour de l'orifice de communication.

La bulle augmente de volume quand, au cours d'une inflammation de sa cavité, sa paroi osseuse se résorbe et s'amincit. (*Archiv f. Laryngol.*, t. XIV, n° 2.)

Dr BERTEMES.

Nouvelles expériences concernant la nature et le traitement de la fièvre des foins *(Neue Erfahrungen ueber das Wesen und die Behandlung des Heufiebers)*, par le Dr A. THOST.

La fièvre des foins constitue aujourd'hui un syndrome plutôt qu'une affection, syndrome dont les éléments sont

Digitized by Google

extrêmement variables, leur nombre augmentant ou diminuant, selon l'idée que tel ou tel autre auteur se fait relativement à sa nature, à son étiologie et à sa pathogénie. Nombreuses sont, en effet, les théories qui cherchent à expliquer l'étiologie et la pathogénie de la fièvre des foins. A la conception primitive qui la considérait comme l'effet d'une irritation spéciale de la muqueuse oculo-nasale par le pollen des graminées, survenant à une époque déterminée de l'année, d'autres se sont ajoutées successivement qui ont voulu établir une identité entre la fièvre des foins d'une part, le coryza dit spasmodique, l'hydrorrhée nasale, l'asthme bronchique, etc., d'autre part.

On comprend qu'à cette variété de conception corresponde une divergence en ce qui concerne le traitement, et rien, en effet, ne prouve mieux notre importance thérapeutique que le nombre des moyens préconisés pour combattre la fièvre des foins.

Cette dernière réclame donc de nouvelles études et de nouvelles expériences, et une tentative intéressante a été faite dans cette voie par M. Dunbar, directeur de l'Institut d'hygiène de Hambourg, dont M. Thost relate aujourd'hui les expériences qui, si elles venaient à être corroborées par d'autres, auraient pour résultat de restreindre le cadre de l'état morbide en question, en ramenant ce dernier à sa conception primitive.

M. Dunbar a réussi à isoler du pollen des graminées un poison qui n'est autre que la matière albuminoïde fixée sur les granules d'amidon qui se trouvent à l'intérieur du pollen. Ce poison est soluble dans la salive, les larmes, le mucus nasal et le sérum sanguin. Introduit en solution dans les fosses nasales ou dans les yeux de personnes prédisposées à la fièvre des foins, il provoque, même en plein hiver, tous les symptômes de la fièvre des foins, accompagnés, lorsque ı solution a été introduite par la voie sous-cutanée, de vertige, de douleurs thoraciques, d'enrouement, de démangeaıons et de troubles respiratoires allant jusqu'à la suffocaon. Chez les personnes non prédisposées, la réaction prooquée est insignifiante.

Digitized by Google

M. Dunbar put ensuite, en injectant la substance active à des cobayes, des chèvres et des chevaux, obtenir un sérum qui provoquait, chez des personnes prédisposées à la fièvre des foins, une immunité de très courte durée contre l'action de la substance active et procurait un certain soulagement à celles qui présentaient déjà un ou plusieurs symptômes de la fièvre des foins provoqués artificiellement. L'injection d'un mélange de sérum et de toxine n'était suivie d'aucun effet, même chez les personnes prédisposées.

Ces expériences ont, paraît-il, été faites sur un très grand nombre d'individus, et toujours donné les mêmes résultats. Leur intérêt théorique est incontestable. Mais, avant de leur accorder une valeur définitive, il est sage d'attendre qu'elles soient confirmées par d'autres expérimentateurs, et ce qui leur manque avant tout, c'est la preuve qu'il existe une identité parfaite entre la fièvre des foins, état morbide survenant spontanément, et celle qui est provoquée artificiellement par la toxine des graminées. Mais, lors même que cette preuve ne serait pas faite, les expériences de M. Dunbar auront, ainsi qu'il a été dit plus haut, rendu un grand service en nous fournissant un moyen de diagnostic d'une certaine valeur qui permet de différencier la vraie fièvre des foins d'un grand nombre d'autres affections auxquelles on a voulu la rattacher, et qui n'ont avec elle rien de commun. (*Münch. med. Wochens.*, 9 juin 1903.)

Dr S. Jankelevitch.

LARYNX ET TRACHÉE

Un cas de lipome du larynx *(Lipoma della laringe)*, par le Dr U. Calamida.

Le lipome étant une des tumeurs qu'on observe le moins fréquemment dans le larynx, le cas suivant, observé par M. Calamida, mérite d'être rapporté ici. Le malade, âgé de quarante ans, eut, plusieurs années auparavant, un accès de suffocation accompagné de sensation d'un corps étranger charnu dans la gorge. L'accès fut de courte durée, et le malade ne s'était plus ressenti de rien jusqu'au mois de novembre 1901. A cette époque, l'examen laryngoscopique

Digitized by Google

révéla la présence dans le larynx d'une tumeur du volume d'une noisette, rose pâle, insérée par un pédicule vers le milieu du pli aryépiglottique gauche, et située dans le sinus pyriforme du même côté. L'opération immédiate ne fut pas acceptée.

Dans la nuit du 22 au 23 novembre, le malade eut, à la suite d'une quinte de toux, un accès de suffocation violent. Pendant les expirations, la tumeur avait pénétré dans la bouche et était venue se loger le long de la langue, dans l'isthme du pharynx. Mais elle disparut bientôt, et c'est en retombant dans la glotte qu'elle avait provoqué l'accès de suffocation signalé plus haut. La tumeur a pu être enlevée par la voie buccale. Après l'avoir attirée à l'aide du doigt introduit dans le larynx jusqu'au niveau de l'isthme du pharynx, on la fixa dans cette position et, à l'aide d'une pince à écrasement introduite de plus en plus bas, jusqu'au niveau de l'insertion du pédicule, on finit par la retirer complètement. Elle pesait un peu plus de 2 grammes, avait une consistance dure et élastique, une surface lisse. L'examen microscopique montra qu'il s'agissait d'un lipome. (*Archiv. ital. di otol.*, 1903, 2.) Dr S. JANKELEVITCH.

Contribution à la casuistique de l'abcès péri-trachéo-laryngé *(Contributa alla casistica dell' ascesso peri-tracheo-laryngeo)*, par le Dr S. SAITTA.

Le malade, âgé de cinquante-huit ans, avait eu deux fois, dans l'espace de plusieurs années, des troubles glottiques ayant consisté en dyspnée, fièvre, aphonie, douleurs sous-glottiques, et ayant disparu après une élimination d'une quantité plus ou moins grande de pus par la gorge.

Lorsque l'auteur vit le malade, un mois auparavant, celui-ci se plaignait d'une toux légère, de douleurs au niveau de la région sous-glottique latérale gauche, et présentait un certain degré de dysphonie. Quelques jours plus tard, il avait une température de 38°, une légère tuméfaction de la région carotidienne au-dessous du cartilage thyroïde, et la palpation digitale révélait une certaine fluctuation au niveau du sinus pyriforme gauche. Encore quelques jours plus tard, le doigt, introduit entre la petite

Digitized by Google

corne du cartilage thyroïde et le cartilage cricoïde du côté gauche, permettait de constater une tuméfaction et une résistance à la palpation qui provoquait de la douleur. A l'examen laryngoscopique, on trouva la muqueuse de la glotte tuméfiée et rouge, la fente glottique rétrécie, les cordes vocales, particulièrement la gauche, peu mobiles, la région sous-glottique tuméfiée; rien dans le sinus pyriforme. La dyspnée et l'aphonie s'aggravant de jour en jour, l'auteur, croyant avoir affaire à une collection purulente intra-laryngée, introduisit dans cet organe une spirale courbe garnie à son bout d'un tampon d'ouate. A la suite de cette petite intervention, le malade commença à expectorer des masses jaunâtres, des mucosités teintées de sang, sans toutefois éprouver une grande amélioration.

On proposa la trachéotomie, qui ne fut pas acceptée. Il se passa encore un mois, pendant lequel le malade avait du stridor expiratoire et respiratoire, des accès de toux qui devenaient de plus en plus fréquents et étaient accompagnés d'expectorations muco-sanguinolentes. La sténose laryngée s'accentuait de plus en plus; la température, à cette époque, oscillait entre 37° et 37°3; le pouls entre 65 et 78.

En même temps, la tuméfaction de la région carotidienne, peu considérable d'abord, commença à s'étendre en bas, soulevant le muscle sterno-cléido-mastoïdien et déterminant une augmentation de volume de la région cervicale gauche. La fluctuation étant apparue en bas, au niveau de la réunion des deux faisceaux du sterno-cléido-mastoïdien, on fit en ce point une incision profonde et large, qui donna d'abord issue à un liquide jaune ambré, visqueux, et à une grande quantité de pus floconneux. Les phénomènes de sténose laryngée n'en persistèrent pas moins. En introduisant alors, à travers l'orifice, la sonde et le doigt, on put atteindre en haut le point de réunion du cartilage thyroïde et des premiers anneaux de la trachée, point le plus douloureux; on y constata la présence de granulations et d'une certaine résistance dans le conduit laryngo-trachéal. L'état du malade s'aggravant de plus en plus, on propose de nouveau la

Digitized by Google

trachéotomie qui, cette fois, est acceptée, mais le malade mourut avant qu'on eût le temps de pratiquer cette opération.

Il se serait agi, dans ce cas, d'après l'auteur, d'un abcès péri-trachéo-laryngé ayant eu son point de départ dans le groupe supérieur des ganglions de Gouguenheim et de Laval-Picquechet, et ayant déterminé dès le début une compression du récurrent. L'abcès se serait ensuite propagé aussi bien au dehors qu'en dedans, vers la partie initiale de la trachée, dont les anneaux sont dépourvus de tissu cartilagineux. Les deux collections, vu la résistance des anneaux intermédiaires de la trachée, ne pouvaient communiquer entre elles, et c'est ce qui explique l'inefficacité de l'incision extérieure. (*Archiv. ital. di laringol.*, avril 1903.)

Dr S. Jankelevitch.

OREILLES

Abcès cérébral et cérébelleux avec phlébite du sinus latéral d'origine otique; opération; guérison, par M. G. Laurens.

Otite aiguë purulente droite d'origine grippale, au commencement de mars 1902. En avril, la suppuration auriculaire se tarit. Céphalée fronto-temporale. En mai, la céphalée devient atroce, continue. La fièvre apparaît. Le 6 mai, grand frisson. Dénutrition rapide, vomissements. Le 9 mai, demi-coma et hémi-parésie droite. Douleur mastoïdienne. Gonflement de l'apophyse. Vertige, titubation. Diagnostic porté par Laurens fut : mastoïdite droite post-otitique, phlébite du sinus latéral, abcès cérébelleux.

Une ponction lombaire fut d'abord pratiquée. Liquide clair. Trépanation de la mastoïde. Centre presque guéri. En réséquant l'os vers le rocher et l'occiput, Laurens trouva : 1° un abcès extra-dural périsinusal occupant la gouttière sigmoïde; 2° une pachyméningite de la loge cérébelleuse; 3° une phlébite du sinus latéral. Ponction du cervelet à travers le sinus latéral incisé. A 2 centimètres de profondeur, on trouve un abcès situé en dedans et en avant.

Le lendemain 10 mai, amélioration notable. Le 11, l'hémi-

Digitized by Google

parésie droite persiste. A partir du 20 mai, la céphalée réapparaît, fixe, temporale. Devant la continuité de cette céphalée, d'une fixité absolue, Laurens songe à la possibilité d'un abcès cérébral probable.

Le 30 mai, dénudation de la fosse temporale. Méninge verdâtre, couleur de sphacèle. Ponction du cerveau. Une cuillerée à café de pus.

Le 11 juin, la malade commence à se lever. Le 8 juillet les drains sont enlevés. Le 28, guérison complète, qui persistait en octobre. (Communc. au Congrès franç. de chir., 1902, anal. *in Ann. des mal. de l'oreille, du larynx, du nez et du pharynx*, fév. 1903, n° 2, p. 148.)

Dr Kaufmann.

Étude clinique sur le diagnostic et le traitement des otites moyennes chroniques dites sèches d'origine naso-pharyngienne, par M. Roure, de Valence.

Division des otites moyennes chroniques en cinq formes. D'abord, l'otite moyenne catarrhale, d'où dérivent les autres. Puis, chez le scrofuleux, elle devient humide et purulente, tandis que chez l'arthritique elle revêt la forme sèche, qui se subdivise en plastique, sèche et atrophique.

Dans un tableau, l'auteur groupe les symptômes essentiels.

Dans la *période catarrhale*, à l'auscultation, on trouve du gargouillement. La mobilité des osselets est complète. Le tympan bombe. Le claquement de déglutition existe. L'oreille interne est normale.

Dans la *période plastique*, crépitements fins et frottements à l'auscultation. Mobilité amoindrie, tympan rétracté. Claquement rare. Oreille interne ordinairement normale.

Période sèche : A l'auscultation, frottements secs et sifflements. Mobilité faible. Claquement nul. Oreille interne ordinairement bonne.

Période scléreuse : A l'auscultation, souffle amphorique sans frottement. Mobilité très faible. Claquement nul. Oreille interne souvent faible.

Quel est le traitement des otites sèches? Il faut rendre à la trompe sa perméabilité et à la chaîne sa mobilité. Mais il faut que l'oreille interne ait quelque valeur, et que

Digitized by Google

l'atrophie des organes de la caisse ne soit pas trop avancée. Pour obtenir le premier résultat, il faut s'adresser au cathétérisme (bougirade des auteurs) simple ou médicamenteux. Dans ce cas, la glycérine iodo-iodurée est excellente.

On peut considérer la dilatation comme suffisante quand on perçoit le claquement tympanique de déglutition.

Quant à la chaîne des osselets, elle se mobilise spontanément à la suite du cathétérisme, et mécaniquement avec le masseur de Delstanche, la pompe à air de Seligmann.

Il faut, en outre, traiter le naso-pharynx et la diathèse. Badigeonnage du premier avec la résorcine ou la glycérine iodo-iodurée. S'il y a des végétations, il faut les enlever.

Le traitement général varie suivant la diathèse, arthritisme ou scrofule. (*Ann. des mal. de l'oreille, du larynx, du nez et du pharynx*, fév. 1903, p. 168.) Dr KAUFMANN.

VARIA

L'œsophagotomie externe appliquée chez l'enfant à l'extraction des pièces de monnaie, par M. SÉBILEAU.

Jusqu'à l'âge de huit ans, l'extrême dilatation de l'œsophage est de 25 millimètres. Aussi, les pièces de monnaie, même celles de 50 centimes, s'arrêtent-elles au premier rétrécissement. Quatre radiographies de l'auteur en font foi.

Dans un seul cas, la pièce s'engagea dans le thorax et s'arrêta au niveau du pédicule pulmonaire. C'était une pièce de quarante sous, chez un enfant de neuf ans.

La pièce de monnaie se présente toujours de face. C'est donc sur les parois latérales que siègent les lésions provoquées par le corps étranger. Il y a amincissement et ramollissement des tuniques œsophagiennes. Puis il se fait une réaction inflammatoire non suppurée du tissu cellulaire péri-œsophagien. D'où adhérence et fusion de l'œsophage avec la séreuse péri-vasculaire, et plus tard avec la carotide elle-même. Le nerf récurrent peut être frappé de névrite, d'où des troubles plus ou moins graves et durables dans le fonctionnement des cordes vocales. L'auteur en rapporte deux exemples.

Digitized by Google

Chez les malades de Sébileau, les troubles engendrés par la présence du corps étranger furent très légers. Il y a une sorte d'indifférence œsophagienne.

Il ne faut pas pratiquer le cathétérisme, mais utiliser la radiographie.

Sébileau eut recours d'emblée à l'œsophagotomie et la préconise.

Il recommande l'incision basse. Comme point de repère, la fourchette sternale, où se termine ou commence l'incision, qui suit le bord antérieur du sterno, et doit être longue. On ouvre la gaine du muscle et on le récline en dehors. Effondrer l'aponévrose omo-claviculaire dans l'interstice du cléido-hyoïdien en dehors et en bas, et de l'omo-hyoïdien en arrière. Il faut écarter les deux muscles. En relevant l'omo-hyoïdien, on découvre l'anastomose de l'hypoglosse. Il faut chercher le paquet vasculo-nerveux. Si le corps étranger est depuis peu dans l'œsophage, la carotide est facile à trouver et à récliner en dehors. Si la pénétration est de date ancienne, la recherche vasculaire est difficile. Reste à trouver l'œsophage, juste en avant de la colonne vertébrale, à gauche de la trachée déviée en dedans par la traction de l'écarteur. Il peut être méconnaissable. Une sonde en caoutchouc glissée par le nez peut être utile. Le seul danger de l'œsophagotomie externe est la blessure du récurrent, surtout quand il y a des lésions de périœsophagite. Il faut alors chercher et découvrir le nerf. L'ouverture de l'œsophage doit être pratiquée en dehors et en arrière du nerf. Mais, en cas de périœsophagite, elle doit être reportée en avant, non loin du récurrent. D'où la nécessité de voir le nerf. L'extraction du corps étranger est facile. Suture des parois, sans comprendre la muqueuse. Drain dans l'angle inférieur de la plaie des téguments. Alimentation avec la sonde de caoutchouc introduite par le nez et retirée à la fin de la première semaine. (*Ann. des mal. de l'oreille, du larynx, du nez et du pharynx*, 1903, p.1.)

Dr Kaufmann.

Le Gérant : R. Chaigneau.

Bordeaux. — Impr. G. Gounouilhou, rue Guirande, 11.

Digitized by Google

24e ANNÉE. N° 40. 3 OCTOBRE 1903.

REVUE HEBDOMADAIRE
DE
LARYNGOLOGIE, D'OTOLOGIE
ET DE RHINOLOGIE

LE CORYZA ATROPHIQUE

EST-IL UNE AFFECTION AUTONOME?

DIAGNOSTIC ET TRAITEMENT[1]

Par le Dr E. J. MOURE, Chargé de cours à l'Université de Bordeaux.

Le coryza dit atrophique est certainement, de toutes les affections chroniques des fosses nasales, celle qui a suscité le plus grand nombre de théories et les plus interminables controverses dans les diverses Sociétés savantes spéciales. La liste des travaux publiés sur la pathogénie de cette singulière affection est déjà fort longue. Que de recherches minutieuses et patientes ont été faites dans tous les pays, pour tâcher de mettre au point cette intéressante question! La thérapeutique du coryza atrophique a, tout autant que sa pathogénie, exercé la sagacité des praticiens. Que de remèdes ou de médications ont tour à tour été vantés et recommandés comme des moyens curateurs de cette rhinopathie! Que d'espoirs déçus et que d'illusions envolées!

Aussi faut-il excuser les cliniciens qui, n'espérant plus rien de la thérapeutique, ont fini par se borner à prescrire un traitement simplement hygiénique dans le but de faire disparaître le symptôme désagréable de l'affection, c'est-à-dire l'ozène.

Il me paraît, cependant, que les rhinologistes s'entendent

1. Rapport lu en partie au Congrès de Madrid, section de laryngologie.

Digitized by Google

mal sur les formes de cette rhinite particulière et que peut-être de cette confusion clinique proviennent et l'espoir des uns et les désillusions des autres.

I. Suivant, en effet, la forme de coryza en présence duquel on se trouve, la maladie est plus ou moins rebelle au traitement institué.

Nous savons tous que l'ozène peut se rencontrer sans atrophie et, réciproquement, l'atrophie sans ozène. Aussi, le terme de rhinite ozénateuse proposé par quelques auteurs est-il plus exact et s'applique-t-il mieux que la simple dénomination d'ozène, tout au moins à la période active de la maladie, alors que la sécrétion très abondante et purulente a des tendances à s'accumuler dans des fosses nasales élargies, à y séjourner et s'y décomposer, pour répandre ensuite l'odeur spéciale que nous connaissons.

Par contre, lorsque le processus pathologique a détruit toutes les glandes et presque tout le tissu osseux, l'odeur disparaît faute de sécrétion, mais l'atrophie est cependant arrivée à son comble et la dénomination précédente ne convient plus.

D'autre part, il n'est pas douteux que certains coryzas destinés à devenir ozénateux et atrophiques débutent par les signes d'une rhinite purulente avec sécrétion liquide non odorante ou tout au moins répandant simplement une odeur fade, désagréable, mais non fétide. A cette période de la maladie, la pituitaire est tuméfiée (stade hypertrophique de quelques auteurs), les cornets sont plutôt volumineux, lisses, unis à leur surface, les cavités nasales remplies de muco-pus ou même de pus. Dans ces formes, évidemment, la dénomination de coryza atrophique ozénateux n'est pas encore exacte, d'autant plus que certains de ces coryzas purulents, quoiqu'ayant pour stade ultime l'atrophie de la membrane de Schneider et des cornets, ne déterminent jamais le véritable ozène

Digitized by Google

Enfin, nous savons que, dans ces dernières années, quelques praticiens, en particulier Grunwald, ont admis l'origine sinusienne de la punaisie, affirmant que si l'on ne pouvait pas toujours faire le diagnostic de la sinusite en cause, c'est parce qu'elle occupait des régions où il était difficile de la reconnaître.

Je ne saurais admettre une opinion aussi radicale. Il me paraît, en effet, qu'à l'heure actuelle les différentes cavités accessoires du nez sont d'une inspection relativement facile, et je ne crois pas qu'une suppuration de l'une d'elles puisse longtemps échapper à des examens minutieux et souvent répétés.

Il est incontestable, ainsi que je le dirai plus loin, que l'on trouve beaucoup plus souvent qu'on ne le supposait autrefois, des *sinusites* accompagnant ou compliquant le coryza atrophique ozénateux, mais de là à en faire le point de départ exclusif de l'affection, il y a évidemment une exagération réelle.

Quoi qu'il en soit, il faut savoir gré à Grunwald d'avoir attiré l'attention des praticiens sur ce point spécial et de nous avoir fait mieux connaître ces sortes de suppurations des cavités accessoires.

Il ne faut donc pas s'étonner, d'après ce qui précède, qu'on puisse décrire différentes formes de coryza ozénateux, ni trouver extraordinaire que certains auteurs considèrent le traitement de la maladie comme réellement curatif alors que pour d'autres il reste absolument sans effet sur le mal lui-même.

Il faut évidemment attribuer des assertions aussi opposées non seulement à la variabilité des formes cliniques de cette rhinite, mais aussi et surtout à la période où on examine le malade et à l'âge de ce dernier. Il est hors de doute que le coryza atrophique de l'adolescent, de l'adulte ou du vieillard n'offre pas la même ténacité et la même résistance à un traitement régulier bien suivi et bien appliqué. Ainsi que l'a

Digitized by Google

déjà fait observer Trousseau, malgré un élargissement considérable et même excessif des cavités du nez, on rencontre assez rarement (je ne dis pas jamais) la véritable punaisie chez les vieillards.

II. Quant à savoir si le coryza atrophique est une affection autonome, c'est-à-dire née sur place, il faut encore, pour répondre à cette question, envisager les différents aspects sous lesquels il se présente. Il est bien avéré à mon sens que la rhinite atrophique débutant par un coryza purulent infantile, souvent accompagné d'une ou plusieurs sinusites, devient pour ainsi dire une affection secondaire, susceptible d'être arrêtée si l'on soigne le malade à la période initiale. Il faut alors appliquer le traitement avant que le processus atrophique ait commencé à s'installer et que les croûtes destinées à devenir fétides aient fait leur apparition.

Il existe également chez certains adolescents une forme tout à fait particulière de coryza pseudo-atrophique que j'appellerai volontiers strumeux, dans lequel les cornets sont atrophiés, mais la muqueuse qui les recouvre n'est pas très parcheminée, elle réagit encore sous l'influence d'agents excitants, massages, pulvérisations irritantes, etc. La sécrétion est muco-purulente avec tendance à former des croûtes, mais ces dernières ne sont pas noires, comme recouvertes de poussière, elles sont jaunâtres, jamais très épaisses, et n'ayant pas cet aspect imbriqué les unes au-dessus des autres, à la manière de cholestéatomes comme on en observe dans le véritable ozène; du reste, elles ne répandent pas cette odeur spéciale de la punaisie.

Il n'est pas rare de rencontrer chez les malades porteurs de cette affection des amas diffus de végétations adénoïdes plus ou moins enflammées (adénoïdite suppurée). Souvent même ils présentent des adénites sous-maxillaires ou cervicales. Dans cette forme, également, les sinusites maxillaires,

Digitized by Google

ethmoïdales ou sphénoïdales sont assez fréquentes, quoique moins communes toutefois que dans la forme purulente.

Cette sorte de rhinite pourrait être dénommée coryza prébacillaire. On observe, en effet, cet aspect particulier de la muqueuse chez les tuberculeux à la période avérée de leur maladie ; on le trouve encore surtout chez les lupiques de la face ou chez les malades qui offriront plus tard des signes de lupus de la pituitaire.

Tous les praticiens ayant eu l'occasion d'examiner les cavités du nez de ces derniers sujets ont pu constater que lorsque l'affection lupique était cantonnée à une seule fosse nasale, celle du côté opposé présentait déjà cette sorte d'atrophie spéciale des cornets inférieurs et moyens avec amas croûteux jaunâtres, peu épais et non fétides. C'est pour ainsi dire le stade initial du lupus de la membrane de Schneider, forme qui paraît encore assez mal étudiée ou tout au moins assez mal connue, même des spécialistes.

Cette sorte de rhinopathie est évidemment constitutionnelle, autonome et inhérente à l'individu qui en est porteur, je dirai même qu'elle est souvent héréditaire.

Reste enfin le coryza atrophique, souvent congénital lui aussi, presque toujours héréditaire ou tout au moins familial, caractérisé non seulement par la diminution de volume des cornets inférieurs et moyens qui se trouvent réduits à de toutes petites bandelettes, mais aussi par la présence dans le nez de croûtes noirâtres ou dans tous les cas très foncées, très épaisses, formées d'amas imbriqués les uns au-dessus des autres, celui qui repose sur la muqueuse étant beaucoup plus mou, beaucoup plus pâle, jaunâtre, humide et presque purulent au moment où il se détache. Ces croûtes, nous le savons, sont expulsées sous la forme de bouchons tous les cinq, six ou huit jours, suivant les cas, et ce sont eux qui répandent l'odeur fétide tout à fait particulière qui a valu à la maladie le nom d'ozène.

Digitized by Google

Je suis d'accord pour admettre avec Grünwald que dans quelques cas de coryza réellement atrophique ozénateux, on peut constater l'existence de sinusites d'origine nasale, véritable propagation de l'infection de la pituitaire à la muqueuse des cavités accessoires. Dans ces cas, les dents de la mâchoire supérieure sont en parfait état et rien ne saurait nous permettre de penser que c'est le maxillaire qui peut être le point de départ de ces inflammations spéciales des cavités sinusiennes. Du reste, il est facile de se convaincre, à la ponction suivie d'injection, que le liquide contenu dans les sinus maxillaires est formé de pus mal lié contenant souvent de petits débris croûteux, jaunâtres, rappelant les sécrétions directement constatées vers les cavités ethmoïdales ou dans le sphénoïde lorsque ces régions sont atteintes par le mal. Toutefois, ainsi que je l'ai fait observer plus haut, je ne saurais admettre que ces sinusites existent dans tous les cas, car mes recherches, dont j'ai publié autrefois les résultats, ne concordent pas à ce point de vue avec ce qu'ont écrit certains rhinologistes sur ce sujet.

Cette forme de rhinite atrophique est la plus tenace et la plus rebelle. Elle est très caractéristique et tous les rhinologistes savent à quelle variété je fais allusion en ce moment. Ici, la sécrétion d'une part et l'élargissement plus ou moins considérable des cavités du nez, d'une autre (Zaufal), sont, évidemment, les deux facteurs qui causent la fétidité.

Ce sont là des points importants à établir afin d'en déduire les indications thérapeutiques.

Traitement. — Ce que je viens de dire sur les formes cliniques me dispensera d'insister longuement sur le traitement que je crois utile d'appliquer à cette désagréable affection. J'ai déjà eu l'occasion, à bien des reprises, de faire des rapports sur ce sujet, et je ne rééditerai pas ce que j'ai déjà dit, en 1897, à la Société française d'otologie, sur les différents modes thérapeutiques à employer contre cette rhino-

Digitized by Google

pathie. Je me bornerai donc ici à mettre au point la question qui nous intéresse tous et en insistant surtout sur les particularités nouvelles introduites dans ces derniers temps dans cette thérapeutique.

1° Dans la forme purulente ozénateuse des adolescents, il faut, en général et tout d'abord, supprimer le tissu adénoïde enflammé et tuméfié, simple tapis adénoïdien, bien souvent, ne se traduisant pas par les signes cliniques habituels des végétations adénoïdes, mais, simplement, par un catarrhe naso-pharyngien plus ou moins désagréable qui fournit son contingent de suppuration et surtout qui entretient l'infection nasale constatée à l'examen direct avec le spéculum.

Lorsque la surface opérée est complètement guérie, il convient alors d'instituer un traitement local plus énergique qui consistera en irrigations variées, suivant les malades et suivant la façon dont ils tolèrent tel ou tel médicament.

Jusqu'à ce jour, je reste toujours convaincu que le massage, fait soit à la main, soit avec le moteur électrique plus ou moins longtemps et plus ou moins délicatement, suivant que la pituitaire est elle-même plus ou moins résistante ou friable, constitue encore une excellente thérapeutique.

J'ai l'habitude de faire suivre le massage de pulvérisations au nitrate d'argent, telles que les avait recommandées autrefois le Dr Meyjes, c'est-à-dire en commençant par des solutions à 5 o/o pour arriver graduellement jusqu'à 10, 15 et 20 o/o. Cette manière de faire, répétée une ou deux fois par semaine, suivant les cas, constitue une excellente thérapeutique, pour diminuer la sécrétion nasale, la modifier et enrayer le processus atrophique qui tend à s'installer. C'est un mode de traitement qui m'a donné de réels succès. Il faut cependant s'assurer que le résultat obtenu se maintient, en revoyant de temps à autre les malades. Il est particulièrement utile de les examiner lorsqu'ils viennent d'avoir un coryza aigu qui a des tendances à s'éterniser et à ramener la lésion primitive. Il suffit, en général, de faire alors quelques massa-

Digitized by Google

ges suivis de pulvérisations au nitrate d'argent, comme il vient d'être dit plus haut, pour voir l'infection nasale céder et le mal s'arrêter rapidement.

C'est surtout pendant la seconde enfance, de cinq à douze ans, que cette forme de coryza est la plus fréquente et qu'il faut la traiter avec énergie.

Dans ces cas, bien que la muqueuse des cornets inférieurs et moyens paraisse hypertrophiée, si elle n'est pas complètement dégénérée, véritablement polypoïde, ne se rétractant plus sous l'influence de la cocaïne et de l'adrénaline, il faut bien se garder d'appliquer un traitement chirurgical, c'est-à-dire de réséquer la pituitaire ou même de faire des applications galvaniques. J'ai vu, en effet, ce traitement intempestif être suivi de véritables poussées d'infection suraiguë à allures graves, avec fièvre, etc.; j'ai même vu, à la suite de ce traitement intempestif, se produire de véritables poussées d'atrophie de la pituitaire qu'il était ensuite impossible ou très difficile d'enrayer. Il faut savoir que ces formes de gonflement disparaissent très bien peu à peu, sous l'influence de la thérapeutique régulièrement appliquée que je viens d'indiquer.

2° Dans le coryza pseudo-atrophique strumeux, on se bornera à faire des lavages plus ou moins antiseptiques; l'eau oxygénée ou boro-oxygénée, à 12 volumes, coupée avec trois quarts ou quatre cinquièmes d'eau chaude stérilisée, convient très bien pour réveiller la vitalité de la muqueuse et améliorer la situation. Il en est de même des eaux salines.

Il faut également, dans ces cas, soigner l'état général des malades par un traitement approprié : les sulfureux, l'huile de foie de morue, l'arsenic sous toutes leurs formes, donnent souvent d'excellents résultats.

Toutefois, si l'une des deux rhinopathies précédentes est accompagnée de sinusite, on n'hésitera pas à traiter cette dernière comme une inflammation sinusienne vulgaire, à la condition expresse de n'agir chirurgicalement que lorsque la

Digitized by Google

pituitaire aura à peu près repris son aspect normal et que la sinusite entretiendra encore la suppuration nasale. Il va sans dire que chez les enfants, on ne saurait appliquer de traitement chirurgical sur les cavités accessoires atteintes avant que le développement des maxillaires et l'évolution des dents ne soient complets [1].

3° Enfin, dans le coryza atrophique ozénateux en période active (ozène vrai de Martin), chez les tout jeunes enfants, on se bornera à faire des lavages réguliers jusqu'à l'époque où le sujet sera arrivé à un âge suffisant pour qu'on puisse appliquer un traitement actif, c'est-à-dire vers l'âge de six, huit ou dix ans. Nous savons, en effet, que cette rhinopathie, contrairement à l'opinion de Zaufal, est quelquefois congénitale, ou dans tous les cas qu'elle n'est pas rare chez les tout jeunes enfants au-dessous de l'âge de quatre ans.

Lorsqu'on se trouvera en présence d'adolescents, et à plus forte raison d'adultes, si l'état de la muqueuse le permet, après avoir fait un certain nombre de lavages préparatoires, on devra essayer de reconstituer les cornets à l'aide de la paraffine, comme nous l'avons fait depuis plus d'un an. Ce procédé, très intéressant, dont nous avons publié les résultats avec le Dr Brindel au dernier Congrès de Madrid, a été depuis nous employé et préconisé par plusieurs de nos confrères, en particulier par Broeckaert, de Gand, qui est devenu un véritable apôtre de notre nouvelle méthode.

Il n'est pas douteux que jusqu'à ce jour cette manière de faire constitue un traitement efficace, non seulement contre la sécrétion, mais aussi contre l'odeur qui en résulte.

Dans les essais qui ont été faits à ma clinique par le Dr Brindel, nous avons suivi une technique assez intéressante, que nous avons longuement indiquée dans notre communication au Congrès de Madrid sur les résultats éloignés des

1. On pourra, du reste, consulter à ce sujet un article que j'ai publié autrefois dans la *Revue de laryngologie* et la thèse de l'un de nos élèves Bordeaux, 1902) sur cet intéressant sujet.

Digitized by Google

injections de paraffine dans le coryza atrophique ozénateux des adolescents [1].

Sous l'influence de ces injections sous-muqueuses, nous avons vu, chez le plus grand nombre de nos malades, la sécrétion se modifier comme nature, et comme le malade se mouche avec plus de facilité, il ne voit plus s'accumuler dans l'intérieur de ses fosses nasales ces croûtes odorantes que nous connaissons. Il est incontestable que nous ne pouvons affirmer avoir guéri tous les ozéneux à l'aide de ce traitement ; car, dans certains cas, il est impossible de l'appliquer, tellement la muqueuse est atrophiée, et surtout tellement elle est friable. L'introduction de la paraffine entre le cornet et la pituitaire devient alors impossible, ce produit passant à travers le tissu vient se répandre dans le nez sans rester dans le point où on voulait le placer. On est alors obligé de faire, pendant plusieurs mois, des massages réguliers de la pituitaire, suivis on non de pulvérisations au nitrate d'argent, d'après la méthode de Meyjes. Il faut aussi pratiquer des lavages qui, non seulement enlèvent les croûtes, mais font eux-mêmes une sorte de massage et, peu à peu, redonnent à la muqueuse une vitalité plus grande, la rendent un peu plus épaisse, moins friable et par conséquent plus apte à supporter le traitement par la paraffine.

C'est évidemment de toutes les thérapeutiques employées celle qui donne les résultats les plus rapides et les plus encourageants jusqu'à ce jour.

Je tiens à faire observer que les effets de ce traitement semblent donner à la théorie de Zaufal une sorte de reviviscence, puisqu'il nous a suffi de rétrécir le calibre des cavités nasales pour voir la sécrétion se modifier et l'odeur disparaître. Du reste, si nous nous rappelons ce que l'on observe chez les malades porteurs d'atrophies très marquées et même

1. Cet article paraîtra prochainement *in extenso* dans la *Revue*.

Digitized by Google

d'ozène, nous devons reconnaître que lorsqu'il existe d'un côté un éperon volumineux, avec une atrésie quelconque d'une des cavités du nez, il existe de ce même côté beaucoup moins de croûtes et partant moins d'odeur que dans la fosse nasale la plus large. Il est à croire cependant que la paraffine modifie aussi l'état de la muqueuse, surtout la nature de la sécrétion glandulaire.

Je termine en disant que le traitement par la paraffine doit être considéré comme un grand progrès, destiné à nous donner de véritables succès dans bien des cas, du moins si les produits inclus sous la muqueuse arrivent, ce que nous espérons, d'après notre expérience actuelle, à s'enkyster dans les points où on les dépose. Ce sera une heureuse application du procédé de Gersuny, et surtout d'Erkstein, au traitement d'une affection rebelle considérée comme incurable par beaucoup de rhinologistes.

Nous avons fait usage jusqu'à ce jour de la paraffine d'Erkstein, fusible à 65°; mais il convient de rappeler que le Dr Broeckaert, de Gand, dit avoir retiré d'excellents résultats de la paraffine fusible à 45°; elle serait plus facile à manier et produirait des effets analogues à celle recommandée par l'auteur allemand.

REVUE GÉNÉRALE ET ANALYSES

NEZ ET PHARYNX NASAL

Les injections de paraffine appliquées au traitement de l'ozène, par M. Broeckaert.

Au début, l'auteur se sert de paraffine à point de fusion vers 60°. Aujourd'hui, il emploie la paraffine fusible vers 45°. Il y a moins de dangers de phlébite. La réaction déterminée dans les tissus est plus favorable.

Les résultats de la méthode sont excellents. Toute odeur nauséabonde disparaît, sans aucun lavage. Les complica-

Digitized by Google

tions de l'ozène peuvent disparaître. Retour de l'odorat. Amélioration de l'ouïe.

La méthode a pour but de rétrécir mécaniquement les cavités nasales élargies par l'atrophie des cornets et de la muqueuse. La muqueuse sclérosée est régénérée. L'épithélium a repris sa turgescence normale. Les glandes tendent à disparaître. Il y a excitation des phagocytes. (*Ann. des mal. de l'oreille, du larynx, du nez et du pharynx*, 1903, n° 7, p. 59.)

Dr KAUFMANN.

Pinces ethmoïdales latérales, par M. LERMOYEZ.

Elles sont destinées à sectionner transversalement toutes les cloisons osseuses qui se présentent avec une direction sagittale. Il existe une pince droite et une gauche. (*Ann. des mal. de l'oreille, du larynx, du nez et du pharynx*, 1903, n° 7, p. 73.)

Dr KAUFMANN.

Déformation du squelette nasal par des polypes du nez, par M. CHAUVEAU.

Femme de quarante-quatre ans, opérée de polypes du nez à l'âge de sept ans. Quand elle vient trouver Chauveau, on trouve que les fosses nasales sont complètement obstruées par des polypes. Le voile du palais est déprimé par une tumeur qui ne s'insère pas au cavum. Déformation consécutive de la face. Les fosses nasales sont débarrassées des polypes, et l'on se trouve en présence d'une tumeur qui sort du méat moyen. Rien du côté des sinus. Au bout de quatre mois, pas de récidive, mais la déformation persiste. (*Archiv. de laryngol., d'otol. et de rhinol.*, 1903, p. 736.)

Dr KAUFMANN.

CAVITÉS ACCESSOIRES

Note sur un signe diagnostic de la sinusite maxillaire chronique, par MM. GUISET et GUÉRIN.

Après avoir insisté sur le diagnostic à faire entre l'empyème du sinus et la sinusite maxillaire chronique, après avoir rappelé le signe du jaugeage de Mahu, les auteurs décrivent un nouvel élément de diagnostic entre l'empyème et la sinusite : c'est l'éclairage intra-buccal fait immédiatement après un lavage abondant à l'eau bouillie. En cas d'em-

Digitized by Google

pyème vrai, la joue et la pupille, obscures avant le lavage, deviendraient transparentes immédiatement après. D'où pronostic favorable.

Il faudrait quelquefois un deuxième ou troisième lavage pour acquérir une certitude. Dans la sinusité vraie, la non-transparence serait plutôt due à l'altération des parois qu'à la présence du pus à l'intérieur du sinus. Le signe de l'éclairage n'a pas une valeur absolue dans tous les cas. Il faut se servir d'une lampe buccale très forte. Il faut un lavage abondant et *faire l'éclairage immédiatement après le lavage*. Suivent six observations. (*Ann. des mal. de l'oreille, du larynx, du nez et du pharynx*, 1903, p. 539.)

Dr Kaufmann.

Abcès du rétro-pharynx compliquant une sinusite nasale, par M. F. Hanszel.

Jeune fille de dix-sept ans, atteinte de coryza atrophique. Pus sur le plancher et dans la région de l'hiatus. Pus dans le pharynx nasal. Deux jours après son entrée à l'hôpital, tuméfaction de la paroi postérieure gauche du pharynx, qui est très rouge. Pas de dysphagie. Ouverture de la collection le cinquième jour. Guérison le huitième jour après l'incision. Cette complication est rare dans les sinusites.

Trois hypothèses : 1° abcès ossifluent; 2° irritation violente de la muqueuse pharyngienne par un pus très virulent d'une sinusite, érosion et infection; 3° infection par voie lymphatique.

C'est le cas de l'observation publiée par l'auteur. (*Ann. des mal. de l'oreille, du larynx, du nez et du pharynx*, 1903, p. 356.)

Dr Kaufmann.

OREILLES

Étiologie de la surdité, par MM. Lannois et Chavanne.

Il faut distinguer les cas de surdi-mutités congénitales ou acquises. L'hérédité similaire n'est pas très fréquente. La dégénérescence existe souvent chez les ascendants. Quant à la consanguinité dans le mariage, elle n'est pas en cause. Ce sont les tares héréditaires. La syphilis ou l'hérédo-

Digitized by Google

syphilis peut être fréquemment invoquée. De même pour l'alcoolisme. Citons aussi les accidents de la grossesse et de l'accouchement. (*Ann. des mal. de l'oreille, du larynx, du nez et du pharynx*, 1903, n° 7, p. 43.)

Dr KAUFMANN.

Contribution au traitement de l'otite moyenne catarrhale par les injections intra-tympaniques de pilocarpine, par M. URBANO MELZI.

L'auteur conclut que ce traitement ne possède aucune action spécifique sur les catarrhes de l'oreille moyenne, et qu'il ne réussit pas à améliorer les bruits subjectifs, comme le font, en général, les autres méthodes. (*Archiv. internat. de laryngol., d'otol. et de rhinol.*, 1903, p. 634.)

Dr KAUFMANN.

Un point de physiologie auriculaire, par M. BONNIER.

L'oreille ne fonctionne pas sur le type des résonateurs. Elle est absolument comparable aux enregistreurs manométriques. Elle est une machine qui transforme l'ébranlement moléculaire en ébranlement, en oscillation, en déplacement molaire et total.

Sous les variations de pressions nées sous le passage de l'ébranlement, le liquide circule. Sous son va-et-vient se produisent, au niveau de la papille de Corti, des phénomènes de tiraillements ciliaires qui font rentrer l'appareil papillaire dans la règle commune des appropriations tactiles. (*Ann .des mal. de l'oreille, du larynx, du nez et du pharynx*, 1903, p. 346.)

Dr KAUFMANN.

Contribution à l'étude de la paralysie faciale tardive dans les fractures du rocher, par M. VIALLE.

Elle apparaît du deuxième au huitième jour. Elle disparaît vers la fin de la quatrième semaine. Sa symptomatologie est celle de la paralysie faciale périphérique. Ce qui la distingue de la paralysie d'origine corticale, c'est que, dans cette dernière, le facial supérieur est respecté. Dans la paralysie d'origine bulbaire, par suite du voisinage des noyaux du moteur oculaire externe et du trijumeau, il y a souvent paralysie de ces différents nerfs et paralysie des membres

Digitized by Google

du côté opposé. Ce qui la distingue des paralysies faciales périphériques d'origine névritique, c'est qu'elle est flasque. Elle est souvent totale, quelquefois partielle, parfois associée à une paralysie du nerf auditif. Elle n'appartient pas exclusivement aux fractures du rocher. Quant à sa pathogénie, l'auteur l'attribue à une compression exercée par un exsudat sanguin, ainsi que semblent le démontrer ses observations I et III. (*Archiv. internat. de laryngol., d'otol. et de rhinol.*, 1903, p. 583.)

Dr KAUFMANN.

L'anesthésie de l'organe auditif, par M. BREYRE, de Liège.

A) Anesthésie de l'organe auditif.

1° *Le tympan est intact.* On doit donner la préférence au liquide de Bonain.

2° *La caisse du tympan est atteinte d'inflammation aiguë.* Qu'il y ait perforation ou non, c'est encore au Bonain qu'il faut avoir recours.

3° *La caisse présente des lésions chroniques sécrétantes.* La cocaïne donne de moins bons résultats que le Bonain. S'il s'agit du conduit et du pavillon, ou de l'apophyse mastoïde, il faut recourir à la chloroformisation.

B) L'anesthésie au protoxyde d'azote. Réponse à une phrase de G. Brouardel qui, dans son *Précis d'exploration clinique du cœur et des vaisseaux*, avait condamné cet anesthésique à l'oubli. Breyre le réhabilite et le préfère au bromure ou au chlorure d'éthyle. (*Archiv. internat. de laryngol., d'otol. et de rhinol.*, 1903, p. 689.)

Dr KAUFMANN.

Notes relatives à l'examen de 65 sourds-muets, par les Drs LANNOIS et CHAVANNE.

Les anomalies physiques sont fréquentes chez les sourds-muets.

Les indices céphaliques étaient très élevés. Ils étaient tous sous-brachycéphales ou brachycéphales. Les Francs étant dolichocéphales et les Celtes brachycéphales, les sourds-muets lyonnais ont le droit d'être brachycéphales. Anomalies de la dentition fréquentes. Eversion en auvent de la région médiane de l'arcade dentaire supérieure. Les

Digitized by Google

renseignements fournis par l'examen du tympan ne sont pas d'un grand intérêt. L'examen de l'audition offre un intérêt primordial. Il ne faut pas négliger leur perception cranio-tympanique. Elle est, en général, inférieure à la perception aérienne. L'étude de l'audition aérienne est la plus importante. On réservera l'enseignement acoustique aux sourds-muets dont les restes auditifs paraissent suffisants. (*Ann. des mal. de l'oreille, du larynx, du nez et du pharynx*, 1903, p. 19.) Dr KAUFMANN.

VARIA

Ma chaise d'opération et la narcose bromethylique, par M. TAPTAS, spécialiste de l'hôpital Saint-Georges, à Constantinople.

L'auteur décrit une chaise à pieds écartés, dont l'intérêt consiste dans l'immobilisation des pieds de l'opéré, ce qui s'obtient par le moyen d'une barre mobile de bas en haut, qui glisse dans deux fentes faites dans les deux pieds du devant de la chaise. Le corps est fixé sur la chaise à l'aide d'une sangle forte en cuir doublé de tissu tressé. Les bras sont ramenés derrière la chaise. La tête est confiée à un assistant.

Comme bromure, Taptas se sert de petites ampoules de 15 grammes scellées à la lampe. Il donne de 10 à 45 grammes de bromure, suivant les besoins, espaçant chaque dose de dix à quarante secondes. (*Ann. des mal. de l'oreille, du larynx, du nez et du pharynx*, fév. 1903, n° 2, p. 140.)

Dr KAUFMANN.

Guérison d'un tic, par M. DE CHAMPEAUX.

Jeune fille atteinte d'un tic qui défigure complètement sa physionomie. Elle renifle de l'air en soulevant brusquement l'aile droite du nez et relevant la lèvre supérieure. Tous les traitements ont échoué. Catarrhe naso-pharyngien, croûtes dans le nez et adénoïdes. Ablation des adénoïdes. Le tic disparaît en quinze jours pour ne plus revenir. (*Archiv. internat. de laryngol., d'otol. et de rhinol.*, 1903, p. 648.) Dr KAUFMANN.

Le Gérant : R. CHAIGNEAU.

Bordeaux. — Impr. G. GOUNOUILHOU, rue Guiraude, 11.

Digitized by Google

24e ANNÉE. N° 41. 10 OCTOBRE 1903.

REVUE HEBDOMADAIRE
DE
LARYNGOLOGIE, D'OTOLOGIE
ET DE RHINOLOGIE

RÉSULTATS DES INJECTIONS DE PARAFFINE
FAITES SOUS LA MUQUEUSE PITUITAIRE
CHEZ 70 MALADES
ATTEINTS DE CORYZA ATROPHIQUE OZÉNATEUX-TYPE

Par MM.

E. J. MOURE,
Chargé de cours à l'Université de Bordeaux.

BRINDEL,
Aide de clinique à la Faculté de Bordeaux.

Dans les premiers jours du mois de mai 1902, au Congrès de la Société française de laryngologie, l'un de nous (le Dr Brindel) faisait une communication sur les résultats qu'il avait obtenus chez dix malades, à la clinique oto-rhino-laryngologique de la Faculté de Bordeaux, dans le traitement du coryza atrophique ozénateux, par les injections interstitielles de paraffine.

Deux mois auparavant, un élève de la clinique, le Dr Choussaud, avait déjà relaté dans son travail inaugural les résultats immédiats observés chez les premiers malades ainsi traités, dans le courant de février de la même année.

Sur ces entrefaites parut, dans le numéro 5, mai 1902, lu *The Journal of laryngology, etc.*, la relation d'un cas de oryza atrophique, traité de la même façon par le Dr Lambert ack. Ce cas avait été apporté par son auteur à la Société de ondres le 7 mars 1902; mais nous en ignorions d'autant lus l'existence que nos expériences remontaient au 14 février

Digitized by Google

et que le compte rendu de la Société de Londres ne parut qu'en mai seulement.

Sans vouloir enlever à notre confrère d'Angleterre le mérite d'avoir, le premier, rapporté un cas de réfection des cornets atrophiés par la paraffine, il nous est permis de faire remarquer que le désir de juger de l'efficacité du traitement, à une distance suffisamment éloignée de son application, nous a seul empêchés de faire plus tôt une communication sur cet objet.

Nous manifestions, à la Société française, le désir de poursuivre nos expériences et d'en faire connaître au monde scientifique les résultats éloignés, quels qu'ils fussent, faisant, du reste, les réserves les plus expresses sur un mode de traitement si nouveau, dont l'efficacité n'avait pas encore reçu la consécration du temps, unique critérium en la matière.

Nous ne possédions, à cette époque-là, qu'une dizaine d'observations, les unes trop récentes encore. Or, à l'heure actuelle, nous avons traité plus de 80 ozéneux. Les dernières observations sont de date trop rapprochée pour entrer en ligne de compte : nous n'en conserverons que 70, dont les plus récentes remontent à quatre mois, les plus anciennes à plus de quatorze mois.

Le nombre des malades opérés, le chiffre des injections faites nous ont permis de pouvoir établir la technique à suivre, les indications de l'intervention et les inconvénients que rencontre parfois son application. Ils nous édifient, en outre, sur la valeur de la méthode appelée à rendre, croyons-nous, les plus grands services dans la thérapeutique nasale.

Et d'abord, aussi brièvement que possible, voici notre manière de procéder :

Nous nous servons de la paraffine d'Eckstein fusible à 60°, et renfermée dans des pots stérilisés. Chaque fois que nous en employons, nous la faisons fondre au bain-marie, dans de l'eau portée et maintenue à 100°, au moyen d'une lampe à alcool.

Digitized by Google

La seringue et les aiguilles que nous utilisons ont été construites sur nos indications. Comme on le voit sur la gravure, la seringue a de spécial son armature en ivoire, mauvais conducteur de la chaleur, qui nous permet de porter à 100° le corps de la seringue, sans que l'opérateur soit en rien

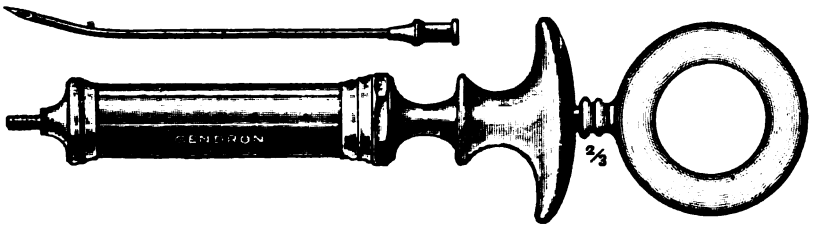



incommodé par la température de l'instrument. Au piston métallique de la seringue est ajoutée une virole en caoutchouc qui s'engage à frottement dans le corps de l'instrument et empêche la paraffine liquide d'être refoulée entre le piston et les parois; c'est la seule façon qui nous a réussi d'empêcher le piston de descendre par son propre poids et de refouler la paraffine quand la seringue est chargée.

La cohésion de l'aiguille à la seringue se fait au moyen d'un pas de vis, avec interposition entre les deux d'une ron-

Digitized by Google

delle en cuir, fréquemment renouvelée. L'aiguille, de calibre assez volumineux, est simplement recourbée dans toute sa longueur, et son extrémité aiguisée en biseau. Une petite auge rectangulaire, en cuivre, montée sur quatre pieds, est aux deux tiers remplie d'eau bouillante. Une lampe à alcool maintient l'eau à 100°. Le pot de paraffine plonge dans l'eau ; son contenu entre de la sorte en fusion au bain-marie et est porté à 100°.

Une légère encoche sur l'un des petits côtés de l'auge reçoit le collet de la seringue dont le corps plonge seul avec l'aiguille dans l'eau bouillante, quelques minutes avant de s'en servir. L'armature reste en dehors du liquide et ne se réchauffe point.

Deux ou trois aspirations d'eau bouillante achèvent la désinfection de la seringue. On aspire alors la quantité voulue de paraffine, et la seringue chargée est remise au bain-marie.

La fosse nasale qui doit recevoir l'injection a été soigneusement débarrassée des croûtes qu'elle renfermait, puis cocaïnée dans toute l'étendue du cornet inférieur, du plancher et de la cloison.

Un large speculum nasi, tenu de la main gauche, maintient béante l'ouverture de la fosse nasale. L'armature de la seringue est saisie de la main droite, et la pointe de l'aiguille portée vivement dans le tissu sous-muqueux où l'injection est poussée graduellement, sans secousses, pendant que le malade conserve l'immobilité la plus absolue.

Seuls le pouce et l'index de la main gauche sont en contact avec le spéculum. Les autres doigts de la même main exercent une pression à la surface des os propres, principalement au niveau de l'angle interne de l'œil, pour éviter la production d'une fusée de paraffine liquide sous les téguments ou dans la veine faciale, comme nous l'avons observé quelquefois au début de nos expériences.

On a remarqué que notre seringue, pas plus que l'aiguille qu'elle porte, n'ont de manchon en caoutchouc. Malgré cela

Digitized by Google

la paraffine reste liquide un temps suffisant pour être injectée. Cela tient, d'une part, à la température du liquide dans lequel plonge la seringue garnie et prête à fonctionner, et, d'autre part, à l'épaisseur relative des parois de nos aiguilles. Nous évitons ainsi les instruments trop compliqués, et, par suite, très embarrassants et très fragiles, comme les seringues chauffées par un courant électrique.

Nous opérons parfois dans les deux fosses nasales successivement, en une même séance; d'autres fois, en raison de circonstances diverses, nous laissons un intervalle de quelques jours entre la réfection des deux côtés.

Après avoir remarqué que l'injection d'une grande quantité de paraffine déterminait, chez certains sujets, l'apparition de petits accidents sur lesquels nous reviendrons dans un instant, nous nous bornons à l'heure actuelle, et chaque fois que nous le pouvons, à reconstituer, dans une première séance, la partie postérieure seulement des cornets inférieurs. Trois semaines à un mois après, même opération pour la tête des cornets.

Le cornet inférieur nous paraît, en effet, le lieu d'élection pour les injections interstitielles de paraffine. Dès que ce cornet est reconstitué, la fosse nasale récupère en grande partie son calibre normal et, en général, les croûtes et l'odeur ne tardent pas à disparaître. Il est des cas, cependant, où le cornet moyen est totalement atrophié et où, de ce fait, la fosse nasale reste très élargie, malgré la présence d'un gros cornet inférieur. Imitant alors la nature qui crée parfois, dans le nez, des obstacles permanents qui rétrécissent singulièrement la fosse nasale, nous créons, nous aussi, au moyen de notre paraffine, des éperons artificiels en injectant sous la muqueuse de la cloison quelques centimètres cubes de cette substance.

En agissant de même sur le plancher ou sur la cloison (région inférieure), nous cherchons à rétrécir, autant que possible, le calibre du nez, car nous avons, par nos observa-

Digitized by Google

tions, acquis la conviction expérimentale qu'il n'y a pas d'ozène possible quand la zone respiratoire est réduite à un petit calibre.

Après l'injection, nous recommandons à nos malades de garder la chambre pendant vingt-quatre ou quarante-huit heures. S'ils souffrent du côté de la face opérée, nous leur faisons appliquer sur la joue et l'œil un pansement humide et chaud, très efficace en pareille occurrence.

Chez certains sujets, l'injection sous-muqueuse, très facile, réussit au premier essai. Chez d'autres, au contraire, il existe de réelles *difficultés* dont nous avons cherché à nous rendre compte, et qu'on peut ramener à trois causes différentes.

Elles tiennent : a) *à l'opérateur ;* b) *à l'instrumentation ;* c) *à l'opéré.*

a) Ici, comme en toute autre opération, le doigté est pour beaucoup dans la réussite de l'injection. Avoir bien en main sa seringue, piquer la muqueuse en un point déterminé, ne pas trop enfoncer l'aiguille pour ne pas perforer le tissu de part en part, pousser lentement, mais sûrement, le piston pour refouler la paraffine ; exécuter ces différentes manœuvres assez rapidement pour ne pas donner à l'aiguille le temps de se refroidir et conserver liquide la paraffine, tout cela exige un peu d'habitude et ne s'acquiert que petit à petit après quelques tâtonnements.

Dans nos premiers essais, nous nous brûlions constamment les doigts avec la seringue. Le dispositif que nous avons adopté supprime cette difficulté.

b) L'aiguille de l'instrument ne saurait être trop mince pour deux raisons : 1° parce qu'elle doit offrir une certaine résistance pour pouvoir pénétrer dans la muqueuse ; 2° parce qu'elle ne pourrait conserver sa chaleur si elle n'offrait pas une paroi suffisamment épaisse. Son extrémité doit être effilée, mais avec biseau assez court. Il faut se rappeler, en effet, que la muqueuse sur laquelle on opère est souvent très mince et qu'un biseau trop long obligerait la pointe à ressor-

Digitized by Google

tir un peu plus loin avant que la lumière de l'aiguille soit tout entière enfouie vers la muqueuse.

Une adaptation, aussi parfaite soit-elle, demande à être complétée par une rondelle de cuir entre l'aiguille et la seringue; à cette condition seulement, on évite que la paraffine ne ressorte entre les deux.

La coudure à donner à l'aiguille a également son importance; nous nous sommes arrêtés, après de multiples essais, à une simple courbure cintrée, qui nous permet d'utiliser l'aiguille pour l'un comme pour l'autre côté.

c) Enfin, l'opéré doit concourir, lui aussi, à la réussite de l'opération, car il doit conserver, pendant le temps important, la plus stricte immobilité.

Le moindre mouvement de tête est susceptible d'amener un retrait de l'aiguille et, comme il est à peu près matériellement impossible d'utiliser exactement le même orifice dans la muqueuse, la paraffine liquide ressort au moment où on l'injecte; on doit attendre cinq à six semaines, c'est-à-dire la parfaite cicatrisation de la plaie, avant de tenter un nouvel essai.

Il résulte de là que des injections interstitielles de paraffine seront rarement possibles chez les enfants.

La cocaïnisation de la muqueuse doit être rapidement menée pour ne pas lui donner le temps de se rétracter par trop, ce qui augmenterait encore la difficulté inhérente à l'introduction de l'aiguille.

Toutes précautions étant prises, nous avons trouvé, chez certains malades, un obstacle jusqu'ici insurmontable, qui explique les insuccès de la méthode. L'aiguille est en place : on pousse l'injection; la paraffine s'obstine à ne pas sortir de la seringue parce que la muqueuse ne prête pas, ne se laisse pas soulever par la substance liquide. Il est, en effet, des coryzas atrophiques tellement accentués que la pituitaire a perdu toute élasticité, qu'elle a contracté des adhérences multiples avec le tissu osseux des cornets, le plancher des

Digitized by Google

fosses nasales ou la cloison, et, dans ces conditions, nous nous buttons à une impossibilité matérielle de rétrécir la lumière du nez.

D'autres fois on trouve une muqueuse friable, qui se laisse traverser très facilement par l'aiguille et se dilacère par le seul fait de la pression du liquide injecté.

Pour être complets, nous devons prévenir ceux qui voudront nous imiter des petits accidents ou inconvénients qu'ils sont susceptibles de voir survenir après l'injection de paraffine dans le nez.

Nous ne ferons que signaler un peu de sang qui s'écoule après la piqûre; on l'arrête par un simple badigeonnage avec une solution d'adrénaline à 1 o/oo ou une injection à l'eau oxygénée.

Pendant les deux ou trois premiers jours qui suivent l'intervention, les malades se plaignent assez fréquemment de petites douleurs névralgiques, principalement au niveau des racines dentaires. Cette douleur est éphémère et les ozéneux l'ont vite oubliée.

Nous avions déjà signalé, dans notre communication à la Société française, quelques cas de phlébite de la veine faciale, observés consécutivement à l'injection paraffinée : sur les 70 malades ainsi traités, nous avons noté 5 fois cet accident, qui n'a présenté, d'ailleurs, aucune espèce de gravité. Dans ces cas, la douleur ressentie par les malades varie de quatre à huit jours; elle est calmée par les pansements humides. Enfin, il reste comme trace de l'affection un petit cordon induré, non douloureux à la pression, ne faisant aucune saillie sous la peau, ne gênant en rien les malades.

Chez deux sujets, nous avons vu de petits fragments de paraffine migrer sous les téguments cutanés de la face. Un malade en présentait un arrondi sur le milieu du front et un deuxième dans l'angle rentrant formé par la racine du sourcil et les os propres, en dedans et au-dessus de l'angle interne de l'œil.

Digitized by Google

Chez l'autre malade, on en vit un à un demi-centimètre environ au-dessous du trou sous-orbitaire.

Il suffit alors de pratiquer une petite incision au bistouri et d'enlever à la curette les fragments de paraffine toujours très minimes (plus minimes que ne le laissait supposer le volume appréciable au palper digital) pour voir, en quelques jours, se résorber la nodosité constatée.

Chez deux malades, également, nous avons assisté à l'élimination spontanée, partielle tout au moins, de la paraffine injectée, une fois sur le plancher, une autre fois dans le cornet inférieur.

Rien n'a pu nous expliquer la cause de cet incident dans le premier cas.

Dans le second, qui s'est, d'ailleurs, reproduit à deux reprises différentes, un coryza aigu de moyenne intensité amena la production d'ulcérations superficielles sur une grande partie de la longueur du cornet. Quelques lavages antiseptiques firent, du reste, rapidement cicatriser la plaie, et une très faible quantité de substance fut ainsi éliminée.

Il est de toute évidence que, s'il existe une sinusite concomitante, la paraffine n'influera en rien sur son évolution.

Des considérations qui précèdent, il est permis de poser des principes au sujet des indications et contre-indications de l'intervention. Veut-on réussir en quelque sorte à coup sûr? Qu'on s'attaque à un adulte dont la muqueuse est moyennement atrophiée, possède encore un certain degré d'élasticité et dont les sinus sont indemnes. Peu importe la quantité de croûtes sécrétées par la fosse nasale; peu importent l'accentuation et la fétidité de l'odeur dégagée par les fosses nasales de ce malade; peu importe même l'ancienneté de l'affection. Pourvu qu'il soit possible de donner au calibre du nez ses dimensions normales, on obtiendra rapidement un heureux et double résultat.

Veut-on s'exposer à un échec? Qu'on essaie le traitement sur un enfant ou un adulte indocile, dont la muqueuse a

Digitized by Google

déjà perdu toute élasticité et dont les cornets ont à peu près complètement disparu. Mieux vaut, dans ce dernier cas, essayer de réveiller l'atonie de la membrane de Schneider par le traitement laborieux qui nous a donné à la longue d'excellents résultats, c'est-à-dire par le massage, les irrigations nasales et rétro-nasales et les pulvérisations au nitrate d'argent à 10 et 20 o/o (formules de Meyjes).

On verra ainsi peu à peu la muqueuse récupérer son ancienne élasticité, et l'injection paraffinée, dès qu'elle pourra être appliquée, abrégera de beaucoup encore le temps nécessaire à la guérison.

La statistique qui va suivre a été établie sur des ozéneux pris au hasard à la clinique. Ils concernent des enfants et des adultes depuis l'âge de neuf ans jusqu'à celui de cinquante-neuf.

70 malades ont subi, du 14 février 1902 au 9 février 1903, des injections sous-muqueuses de paraffine pour coryza atrophique ozénateux-type. Sur ces 70 malades, 133 fosses nasales seulement étaient atteintes, chez 7 malades la lésion étant unilatérale.

De ces 133 fosses nasales, 10 ont été perdues de vue, c'est-à-dire non revues après l'injection; nous ne saurions les faire entrer en ligne de compte, reste donc 123 o/o.

Sur ces 133, nous notons : guéris 76, autrement dit 62 o/o ; améliorés 33, c'est-à-dire 26 o/o.

N'ont obtenu aucun résultat appréciable, 14, c'est-à-dire 11 o/o.

Par amélioration, nous entendons suppression de l'odeur et des croûtes, mais sécrétion de matière visqueuse, dont la persistance est pour nous le signe d'une guérison encore imparfaite. Les malades sont, d'ailleurs, encore en observation, et des injections complémentaires seront faites sous leur muqueuse pour parachever, espérons-le, leur guérison. La grande majorité de ces malades ont d'ailleurs supprimé tout traitement par les lavages et ils mouchent facilement les

Digitized by Google

mucosités qui se forment dans leur nez. Certains d'entre eux sont également porteurs de cavités accessoires malades, pour lesquelles on leur fait subir une cure appropriée.

Ces résultats se maintenant les uns depuis dix-huit mois, les derniers depuis sept mois, tout nous laisse espérer qu'ils seront définitifs et que la paraffine restera parfaitement tolérée.

SOCIÉTÉ D'OTOLOGIE DU ROYAUME-UNI

Séance du 1er décembre 1902.

M. Urban Pritchard, Président.

M. Hugh Jones. — **Séquestre comprenant le conduit auditif interne des canaux semi-circulaires supérieur et postérieur et une grande partie du vestibule** *(Sequestrum comprising the internal auditory meatus of the superior and posterior semicircular canals and the greater part of the vestibule).*

Le séquestre appartenait à un jeune homme de vingt ans, hérédo-syphilitique et atteint d'une otite moyenne suppurée dès son enfance, avec une paralysie faciale double.

Il y a deux ans, le malade subit une cure radicale double, mais tout récemment l'oreille droite se remit à suppurer, la gauche restant guérie.

En juillet 1902, le séquestre fut enlevé par une incision rétro-auriculaire et la cavité greffée avec plein succès. Au bout de quelques mois, le malade se rétablit ; l'ouïe du côté droit est restée nulle, mais la paralysie paraît avoir diminué.

M. E. Deanesly. — **Démonstration de portions de temporal et d'os voisins, avec tumeur maligne du volume d'une noix, ayant pour origine le tympan et ayant envahi la face inférieure du lobe temporo-sphénoïdal** *(Portions of temporal and adjoining bones (right side), with malignant growth the size of a walnut springing from tympanum and invading the under side of the temporo-sphenoidal lobe, from a man aged forty four).*

Il s'agit d'un homme de quarante-quatre ans, atteint d'un écoulement d'oreille et de légère surdité consécutive à une fièvre scarlatine datant de l'enfance. En octobre 1901, il commença à

Digitized by Google

souffrir de céphalées frontales, de vertiges et d'une perte progressive de la vision. Il vint consulter pour la première fois au mois de mars 1902. A cette époque, on constata une double névrite optique très marquée, mais sans symptômes cérébraux localisés. Un petit polype faisait saillie dans le méat, mais rien ne faisait suspecter une tumeur maligne. Le tympan était recouvert d'un peu de pus et de quelques granulations. Après ouverture, l'antre et les cellules mastoïdiennes ont été trouvés normaux. Le lobe temporo-sphénoïdal a été exploré par le tegmen tympani, le cervelet et le sinus latéral par la plaie opératoire prolongée en arrière; mais, en dehors d'une augmentation de la pression intra-cranienne, on ne trouva rien de particulier.

Le malade quitta l'hôpital un mois après cette opération, considérablement amélioré, mais la névrite optique n'allait point mieux. Deux mois plus tard les symptômes récidivèrent, et le malade fut frappé de cécité complète. Il mourut en juillet 1902, trois jours après une seconde opération faite dans le but de diminuer la compression.

M. Permewan relate un cas très similaire à celui du Dr Deanesly, excepté que la malade n'est pas encore morte, mais il craint une terminaison fatale à brève échéance. La malade, âgée de cinquante-deux ans, lui fut adressée par un autre auriste qui lui avait enlevé un polype de l'oreille. D'après les renseignements fournis par ce confrère, elle a été atteinte d'une suppuration des oreilles datant de l'enfance, mais il ne savait pas depuis combien de temps existait le polype. Ce dernier présentait, paraît-il, les caractères ordinaires de cette classe de tumeurs. Les phénomènes ne se sont pas amendés à la suite de cette opération, et, la douleur étant devenue alors le symptôme dominant, la patiente fut adressée à M. Permewan pour être opérée. Une cure radicale classique a été faite et tout le tissu inflammatoire enlevé. Peu après, la malade partit et le traitement ultérieur fut dirigé par le confrère qui l'avait envoyée à l'auteur. Trois mois se passèrent pendant lesquels il n'a plus entendu parler d'elle; mais, au bout de ce temps, elle lui fut de nouveau ramenée dans un état bien plus mauvais que la première fois. La plaie rétro-auriculaire était guérie, mais le conduit était rempli de gros bourgeons charnus fétides. La malade souffrait de violentes douleurs que la morphine à hautes doses pouvait seule calmer. Pas d'élévation de la température.

Les granulations ont été examinées au microscope, qui y révéla la structure d'un épithélioma typique. Peu après, les ganglions d'au-dessous de l'oreille commencèrent à se prendre, et la malade, tourmentée par des douleurs violentes et presque continues, dépérit rapidement. A l'heure actuelle, elle vit encore et il reste à voir quelle est la source exacte de la tumeur. Il n'y a aucun doute qu'il s'agit d'une néoplasie maligne ayant

Digitized by Google

pour origine le lobe temporo-sphénoïdal. La malade a une paralysie faciale.

M. T. Barr dit que ce cas lui en rappelle, sous bien des rapports, un autre publié il y a quelque temps et dont le spécimen a été présenté au Congrès international de médecine. La tumeur avait tout à fait le même aspect qu'offre le cas dont M. Deanesly vient de faire la démonstration, sauf qu'elle était trois ou quatre fois plus grosse et que l'examen microscopique en a révélé la nature nettement sarcomateuse. Par sa symptomatologie, ce cas ressemblait aussi à celui en discussion. Les excroissances polypoïdes étaient très marquées après l'ablation et de nature fibreuse. Il y avait des douleurs ayant persisté depuis des semaines et des mois. Finalement se déclarèrent des symptômes intra-craniens qui simulaient presque exactement ceux d'un abcès du cerveau; ils étaient, d'ailleurs, si prononcés qu'on considéra le cas comme tel. Une opération fut pratiquée dans l'espoir de découvrir un abcès; mais, en réalité, on trouva le lobe temporo-sphénoïdal déplacé et une grosse tumeur sarcomateuse à sa place. A l'examen, on constata que la néoplasie provenait du toit de la caisse, où sans doute elle avait pris naissance. Il existait, en plus, un écoulement purulent. Ceci paraît démontrer que, dans certaines affections inflammatoires de l'oreille, des néoplasmes, qui avaient été peut-être bénins au début, peuvent subir la transformation maligne.

L'enseignement pratique qu'on doit en tirer est que, dans de pareils cas, un examen minutieux est nécessaire; il est, d'autre part, possible que, si une opération précoce avait été pratiquée, on aurait pu empêcher la propagation de la tumeur au lobe temporo-sphénoïdal.

M. Milligan mentionne un cas relaté par lui, il y a quelques années. Il s'agissait d'un enfant de deux ans et demi, amené à l'hôpital pour une grosse tumeur polypoïde faisant saillie dans le conduit. Il enleva la tumeur et en fit faire immédiatement l'examen microscopique, qui décela sa nature sarcomateuse. Il n'a pu se rendre exactement compte du point d'origine du néoplasme. La mère étant désireuse d'emmener son enfant, celui-ci quitta l'hôpital sans avoir été opéré. A l'autopsie, on trouva une grosse tumeur sarcomateuse faisant saillie extérieurement sous forme de polype et ayant repoussé de côté le lobe temporo-sphénoïdal. Il existait un œdème prononcé du cerveau et une grande quantité de liquide à la base de l'encéphale. M. Milligan a vu plusieurs cas de ce genre, et il voudrait corroborer ce que vient de dire M. Barr, à savoir que, dans les cas où il se produit une récidive rapide de la tumeur, il est essentiel d'en faire l'examen histologique.

Le symptôme douleur dont a parlé M. Permewan lui rappelle un autre cas, celui d'un homme de soixante-dix ans, qui lui paraissait atteint d'un épithélioma de l'oreille moyenne. La tumeur croissait dans l'oreille moyenne; il y avait paralysie faciale et hémorragie consécutives. Les douleurs étaient intenses; il porta le diagnostic de tumeur maligne probable. Il est un point sur lequel M. Milligan voudrait insister, c'est l'inefficacité presque absolue de la morphine dans ces cas. Le malade souffrait

Digitized by Google

d'atroces douleurs et malgré l'administration de morphine à hautes doses, il n'en a éprouvé aucun soulagement.

M. Welker mentionne un cas, encore en traitement, d'un enfant de sept ans, qui a débuté par une paralysie. Il n'existait aucun soupçon de tumeur, mais, à l'ouverture de l'antre, on n'a pas trouvé l'état de choses habituel; il enleva un fragment de tissu mou dont l'examen histologique a révélé la nature sarcomateuse.

M. Abbott rappelle également un cas où il existait une petite tumeur dont les cellules ressemblaient beaucoup à celles d'un sarcome. Il y avait aussi un écoulement fluide par le conduit qui a formé une considérable tuméfaction du côté de la tête. L'année dernière, on constata la présence d'une grosse tumeur faisant saillie dans le méat.

M. H. L. Whitehead demande si quelques-uns de ses collègues ont obtenu, dans des cas semblables, de bons résultats à la suite d'une opération.

Il en a opéré deux cas similaires, mais dans l'un et l'autre cas la terminaison a été fatale.

M. Cheatle rappelle que M. Ballance a montré à la Société un cas de sarcome et que le malade a survécu plusieurs mois après l'opération. Ce cas a été rapporté *in extenso* dans le volume II des *Comptes rendus de la Société*.

M. Arthur Cheatle. — 1° **Un cas d'épithélioma de l'oreille moyenne** *(A case of epithelioma of the middle ear)*.

La malade, âgée de soixante-trois ans, vint au King's College Hospital, se plaignant de surdité et de gêne dans l'oreille gauche datant de quelques semaines. L'oreille moyenne était occupée par du tissu ayant l'aspect de granulations et situé en avant d'un tympan apparemment intact; celui-ci ayant été incisé, on trouva en arrière de cette membrane des bourgeons charnus. Quelques-uns furent enlevés à la curette et examinés au microscope, qui décela leur nature épithéliale.

Pendant les deux mois qui suivirent l'examen, l'affection a fait de rapides progrès. Dans l'espace rétro-nasal du côté gauche s'est développée une masse ayant repoussé en bas le voile du palais, qui était paralysé de ce côté. La bouche était déviée à droite et la langue offrait les signes d'une paralysie de l'hypoglosse gauche. Les douleurs d'oreille n'étaient pas bien fortes. Derrière la branche du maxillaire on sentait quelques ganglions engorgés.

Le début de l'affection auriculaire a été insidieux, et lors de la première visite elle ressemblait par son apparence à une inflammation subaiguë, avec une collection de liquide dans la caisse.

Digitized by Google

2° **Un cas de tumeur du conduit associée à une néoplasie abdominale** *(A case of tumour of the meatus associated with an abdominal tumour).*

Il s'agit d'une femme de quarante ans, vue pour la première fois le 4 avril 1902. Jusqu'au mois d'octobre 1901, elle n'avait jamais souffert des oreilles; vers cette époque, elle fut atteinte d'un écoulement d'oreille accompagné de douleurs; une amélioration survint d'abord; puis, en avril 1902, récidive de l'écoulement avec surdité et douleurs durant quelques semaines. A l'examen, la paroi antérieure du conduit a été trouvée tuméfiée, obstruant presque la lumière du canal; entre la tuméfaction et la paroi supérieure du conduit il y avait une granulation. Tout faisait croire à un furoncle, et l'on prescrivit un traitement en conséquence. Revue le 26 juillet 1902, la malade raconta que le traitement ordonné à la première consultation l'avait soulagée, mais qu'au mois de mai ou de juin elle avait recommencé à souffrir de douleurs lancinantes dans l'oreille. A l'examen, l'aspect de la partie malade a été le même que lors de la première visite. Ceci fit naître quelques soupçons sur la nature de l'affection et un morceau a été enlevé et examiné au microscope. Le Dr Shattock diagnostiqua un endothéliome, d'autres histologistes se prononcèrent pour un épithélioma. Reconnaissant qu'il s'agissait d'une tumeur maligne, des dispositions furent prises pour en pratiquer l'ablation; mais, avant de procéder à l'opération, le médecin ordinaire de la malade trouva que celle-ci était atteinte de quelque affection abdominale, et l'examen fit découvrir une tumeur du bas-ventre.

Un examen complet a été fait par le Dr Herbert Spencer sous l'anesthésie générale et le résultat en a été consigné dans la notice que voici : « L'abdomen est le siège d'une tumeur par places kystique, mais en grande partie de consistance solide, absolument immobile, atteignant presque l'ombilic. La tumeur s'étend derrière l'utérus et est distincte de ce dernier. Il s'agit, à n'en pas douter, d'une tumeur ovarienne. L'utérus, dont le volume n'est pas augmenté, est situé en avant de la tumeur et légèrement mobile. Sur le côté gauche du col, dans la situation du ligament utéro-sacré gauche, se trouvent deux petites tumeurs dures et immobiles. Ce sont, selon toutes les apparences, des tumeurs secondaires dans le péritoine. » Le Dr Spencer s'est prononcé contre une intervention, à moins que, au bout de quelques mois, on n'ait constaté que les tumeurs malignes secondaires n'ont pas augmenté de « volume ».

Digitized by Google

En présence de cette opinion relative à la tumeur abdominale, toute opération sur l'oreille devenait inutile et antichirurgicale.

La malade fut donc renvoyée chez elle avec la recommandation de se faire des injections de lysol dans l'oreille. Depuis elle a fait savoir que son oreille allait tout à fait bien et que l'ouïe s'est améliorée. Ce cas démontre la nécessité d'un examen général complet dans des cas de tumeurs des oreilles.

M. Jobson Horne demande quelle était la position exacte occupée par la tumeur dans le conduit, et si M. Cheatle trouve quelque relation causale entre les tumeurs abdominale et méatale.

M. Cheatle répond que la tuméfaction de la paroi antérieure du conduit était située tout près du méat et qu'elle n'avait aucune connexion avec la parotide. Il est arrivé à la conclusion que cette tumeur était secondaire à la néoplasie abdominale.

M. Jobson Horne dit que tout l'intérêt du cas consiste dans le mot *endothéliome*. Avant tout, il faut décider si la tumeur est ou n'est pas un endothélium. Cela dépend beaucoup du sens que l'on attache au terme endothéliome. Personnellement, il ne se prononce pas sur la nature des préparations présentées, mais, généralement parlant, il considère les endothéliomes comme un groupe de tumeurs ayant des caractères particuliers et une malignité d'un degré inférieur; l'endothéliome type est représenté par une *tumeur mixte de la parotide*. C'est pourquoi il ne saurait se ranger à la manière de voir de M. Cheatle, qui considère la tumeur méatale comme secondaire à la néoplasie abdominale.

M. Macnaughton Jones dit qu'on n'ignore pas que l'endothélium est la plus rare de toutes les formes de tumeurs malignes et que ce n'est que dans ces dernières années qu'un peu de lumière a été projeté sur cette question. Jusqu'à présent, il croit qu'il n'a pas été relaté dans la science de cas d'endothéliome d'une partie quelconque de l'oreille; c'est seulement depuis peu d'années que son existence dans les ovaires a été démontrée et sa nature exactement décrite. Il est un point intéressant dans le cas de M. Cheatle, à savoir que certaines autorités scientifiques considèrent l'endothéliome plutôt comme une forme d'angiosarcome que comme une tumeur maligne, à caractères propres. Si le spécimen présenté par M. Cheatle est réellement un endothéliome du conduit, c'est un cas extrêmement rare. Quant à savoir si la tumeur est primitive ou secondaire dans l'oreille ou dans l'abdomen, tous les cas relatés de ce néoplasme de l'ovaire ont été regardés comme de nature maligne.

Digitized by Google

M. Adolph Bronner. — **Deux cas d'ouverture large rétro-auriculaire (après opération pour cholestéatome) traités par des injections de paraffine** *(Two cases of large retro-auricular opening (after operation for cholesteatoma) treated by paraffin injection).*

Dans la plupart des cas de cholestéatome de l'oreille moyenne et dans quelques cas de carie de la mastoïde, il est essentiel d'établir une ouverture permanente derrière l'oreille. Cette fistule se fermera aussitôt que l'affection aura guéri. Si l'ouverture est grande, on pourra obtenir ce résultat à l'aide d'un lambeau de peau. Cette méthode a le grand inconvénient de ne pas toujours réussir, de laisser une cicatrice disgracieuse, et, chez les enfants du moins, nécessite une anesthésie générale. Dans les deux derniers cas traités par lui, l'auteur a cherché à obtenir la fermeture de la fistule par des injections de paraffine. Dans ce but, il pratiquait trois ou quatre injections d'un demi-drachme de paraffine sous la peau, sur le bord des parties postérieure, supérieure et inférieure de la fistule. La pointe de la seringue doit être dirigée vers le centre de l'oreille moyenne.

L'avantage de ce procédé est qu'il ne donne lieu à aucune difformité, réussit toujours et ne nécessite pas de narcose générale.

M. Herbert Tilley. — **Un cas d'hyperostose du conduit auditif gauche** *(Hyperostosis of the left aural meatus).*

Le conduit était complètement obstrué par la tumeur. Histoire d'un écoulement purulent de l'oreille avec violentes douleurs durant une quinzaine. Ouverture exploratrice de la mastoïde. Le conduit, le tympan et l'antre étaient remplis de produits d'inflammation septique chronique. L'opération a été achevée par une mastoïdotomie ordinaire. L'auteur présente le malade et la tumeur.

M. Deanesly dit que dans deux cas il s'est délibérément abstenu de faire des greffes, parce qu'à l'époque il n'était pas absolument convaincu de leur efficacité, et, avec M. Cheatle, il pensait que, si l'opération était complète, la plaie guérissait toujours, quoiqu'elle mît un peu plus de temps à se fermer. Dans deux cas, les résultats étaient satisfaisants. Il y avait de la sténose marquée, et, plusieurs semaines après l'opération, la plaie n'avait pas encore guéri. Il est convaincu que s'il avait fait de la greffe, les résultats eussent été beaucoup plus satisfaisants.

M. Ch. Heath dit connaître un grand nombre de cas où la greffe n'a pas été employée et qui ont cessé de couler. Pour lui, la greffe épidermique n'est pas du tout une condition *sine qua non* de la suppression de l'écoule-

Digitized by Google

ment. En pratique, la sténose peut être évitée dans tous les cas par le port d'un petit drain, dont on diminue graduellement le diamètre à mesure qu'on s'éloigne de l'époque de l'opération.

M. Deanesly est sûr que chaque membre de la Société compte à son actif des cas ayant guéri sans greffe. Il ne faut cependant pas s'attendre à obtenir une guérison dans l'espace de quelques semaines si l'on n'emploie pas ce procédé.

M. Cresswell Baber. — **Un cas de bruits objectifs (tic tac)** *(Case of objective clicking rinnitus).*

La malade, âgée de trente-cinq ans, vint consulter l'auteur le 8 novembre 1897 pour un bruit de tic tac, principalement du côté droit, ayant apparu en février 1896, à la suite d'une attaque de grippe.

A l'examen, on pouvait entendre, avec ou sans otoscope, dans les deux oreilles, un petit bruit, plus fort du côté gauche. Le pharynx présentait des contractions spasmodiques du palais qui ne coïncidaient pas toujours avec le bruit.

Parmi d'autres médicaments, la malade fut mise au valérianate et au bromure. Des courants continus ont été appliqués extérieurement et au palais, en même temps que des badigeonnages astringents du pharynx.

La malade revint le 3 avril 1898, en disant que le bruit a presque cessé et qu'il ne se reproduisait à présent que lorsqu'elle faisait un mouvement musculaire. Elle n'a plus été revue jusqu'au 15 novembre 1902.

A cette date, elle donna les renseignements suivants :

« Le bruit n'a jamais cessé entièrement. Depuis sa dernière visite elle a eu deux violents accès. Il y a deux mois, elle prit froid, à la suite de quoi le bruit s'est considérablement aggravé. Ce dernier varie de fréquence et devient très rapide quand il est très fort. »

État actuel. — Avec ou sans l'aide d'otoscope, on peut entendre dans les deux oreilles un bruit de tic tac plus faible du côté droit.

La voix chuchotée est bien entendue des deux côtés. Rinne droit et gauche positif.

La conductibilité osseuse sur les mastoïdes est parfaite.

Tympan droit opaque, marteau légèrement injecté et un peu rétracté.

Tympan gauche, mêmes phénomènes.

Pendant la production du bruit, on ne constate point de mouvements du tympan ni par la vue ni à l'aide d'un manomètre ordinaire. La politzérisation ne change l'aspect des membranes ni n'arrête le bruit.

Digitized by Google

Chaque bruit est accompagné d'un léger spasme avec dépression du voile, plus marqué du côté droit.

Larynx normal. Pas de mouvements du cartilage thyroïde pendant la production du bruit. Un spray de cocaïne dans le pharynx diminue le bruit pendant une ou deux minutes.

A la rhinoscopie postérieure, les bourrelets des trompes sont congestionnés, mais ne présentent point de mouvements.

M. Macnaughton Jones rappelle avoir adressé, il y a quelques années, à M. Pritchard un intéressant cas, semblable à celui de M. Baber. Il s'agissait d'une jeune femme affligée exactement de la même affection, avec des spasmes rhytmiques périodiques du voile du palais. Le bruit était un peu plus fort que dans le cas présent. Les membranes du tympan ne présentaient point de mouvements. La malade était anémiée et nerveuse, se plaignait de troubles de la gorge et s'est fait enlever les amygdales. Le traitement adopté était une médication tonique ordinaire : fer et strychnine. Pendant quelque temps, l'auteur appliqua des courants faradiques et galvaniques. Sous l'influence du traitement, la malade s'est considérablement améliorée.

Dr Trivas.

ANALYSES DE THÈSES

Formes curables des méningites otique et traumatique, par le Dr Pruvost.

Depuis la congestion simple et l'œdème des méninges, on peut observer toutes les formes possibles de méningites chirurgicales. Celles qui sont étendues à toute la surface des méninges ou celles qui ont des allures rapides ne peuvent entrer dans les cas où l'on peut tenter une intervention. Mais chez d'autres, il serait légitime d'essayer d'enlever largement le foyer infectieux.

Le diagnostic est difficile : ce sont surtout la ponction lombaire et les variations d'intensité des symptômes plus encore que la nature différente de ceux-ci qui devront guider le chirurgien pour savoir si une intervention a des chances d'aboutir à extirper ce foyer infectieux.

Le pronostic de la méningite sera moins sombre, du moment que certaines formes sont susceptibles d'être traitées par l'intervention chirurgicale. (Thèse de Nancy, 1901-1902.)

H. Bichelonne.

Digitized by Google

REVUE GÉNÉRALE ET ANALYSES

BOUCHE ET PHARYNX BUCCAL

Actinomycose centrale du maxillaire inférieur *(Centrale Aktynomycosis des Unterkiefers)*, par M. von Bruns.

Si l'actinomycose osseuse primitive est, d'une façon générale, très peu fréquente, celle du maxillaire inférieur est tout à fait rare, au point que Schlange n'a trouvé des lésions osseuses qu'une seule fois sur 47 cas d'actinomycose de la région maxillaire; von Baracz 7 fois sur 52 cas, et l'auteur lui-même 5 fois sur 42 cas d'actinomycose de la tête et du cou. Sur ces 5 malades de M. von Bruns, il s'agissait une fois d'actinomycose centrale du maxillaire inférieur, affectant la forme d'une tumeur myélogène. Cette forme est extrêmement rare, les quelques cas d'actinomycose centrale du maxillaire inférieur observés jusqu'à ce jour s'étant manifestés sous la forme d'une carie centrale de l'os. Aussi n'est-il pas sans intérêt de rapporter ici brièvement le cas dont il s'agit.

Chez un homme âgé de trente ans, on voit se développer, dans l'espace de six mois, une tumeur, d'une consistance osseuse, occupant l'angle, la branche montante et la moitié de la branche horizontale du maxillaire inférieur gauche. Le revêtement cutané ne présentait aucune modification, les mâchoires montraient un certain degré de contracture, et il existait, dans la région sous-maxillaire, un ganglion tuméfié un peu sensible. La ponction au bistouri n'ayant révélé nulle part de foyer de ramollissement, on porta le diagnostic de sarcome du maxillaire, et on pratiqua la résection de l'angle de cet os, sans solution de continuité. On se trouva alors en présence d'une vaste cavité osseuse limitée par de la substance osseuse ramollie et rugueuse, et remplie de masses ayant l'aspect sarcomateux, mais dont l'examen microscopique montra la nature actinomycosique. On se borna à pratiquer le curettage de la cavité, qu'on bourra ensuite de tampons imbibés de sublimé. La guérison fut bientôt complète et se maintient depuis six ans.

Digitized by Google

On fera donc bien, toutes les fois qu'on se trouve en présence d'une tumeur du maxillaire inférieur, de penser à la possibilité d'une actinomycose centrale, et de ne pas procéder aussitôt à la résection du maxillaire.

M. von Bruns croit, avec d'autres auteurs, à l'origine dentaire de l'actinomycose centrale, et il faut ajouter que, chez le malade sujet de son observation, la dernière grosse molaire manquait du côté affecté. (*Münch. med. Wochens.*, 10 fév. 1903.)

Dr S. Jankelevitch.

Gomme et épithéliome térébrant de la langue, par M. du Castel.

La gomme a son origine dans le tissu conjonctif. L'épithéliome est une néoplasie due à une déviation de développement de l'épithélium. La gomme forme des tumeurs nodulaires qui se rapprochent de la surface et aboutissent à l'ulcération. Les bords ont une certaine dureté; ils sont tranchants et assez réguliers. La cavité présente une surface lisse, rouge ou lardacée. Il peut y avoir un noyau globulaire ou une infiltration gommeuse.

L'épithélioma se présente en général sous la forme d'une tumeur. Il peut naître sur une langue saine, souvent leucokératosique. Un jour, petit nodule saillant, à grains miliaires nettement dessinés; ces grains se réunissent. La lésion saigne déjà facilement. La tumeur est adhérente avec le derme lingual. Le néoplasme gagne en largeur, devient plus saillant, envahit des régions de plus en plus profondes de la langue. Le tissu dur et résistant de l'épithélium se substitue au tissu mou et souple de la langue. Les bords sont évasés et surplombent les régions voisines. La surface est couverte de granulations fines saignant facilement. Le milieu est déprimé et forme une sorte de godet à base indurée. L'épithélioma, né toujours de la surface, aime à s'enfoncer dans la profondeur et s'ulcère avec rapidité. Quand l'ulcère est formé, bords anfractueux, minces, taillés en biseau. Ils ne s'affaissent pas et la cavité reste béante. Couleur d'un rouge vineux. Les surfaces saignent facilement. La langue semble hypertrophiée par suite d'une infiltration diffuse.

Digitized by Google

Le diagnostic est difficile avec la gomme. Le traitement mixte peut y aider; mais il faut s'en méfier, car il est dangereux dans l'épithélioma et provoque de la gangrène. Les deux affections peuvent évoluer ensemble : c'est l'affection syphilo-épithéliomateuse de Fournier. Le meilleur moyen de diagnostic est l'examen histologique.

Si l'on doit recourir au traitement mercuriel, il faut éliminer l'iodure de potassium et n'employer que les injections de calomel. (*Archiv. internat. de laryngol., d'otol. et de rhinol.*, 1903, p. 3.) Dr KAUFMANN.

NEZ ET PHARYNX NASAL

Recherches sur la structure histologique des végétations adénoïdes du naso-pharynx, par M. VIOLLET.

Les végétations se développent très inégalement en divers points. Parfois l'épithélium semble, par places, à peu près au repos. Ailleurs, il paraît proliférer en profondeur, et prendre une part active à l'accroissement du tissu adénoïde, avec lequel il est plus ou moins intimement confondu. Les follicules voisins de l'épithélium paraissent proliférer du centre à la périphérie et contribuent à l'augmentation de volume de la végétation. Au voisinage de l'épithélium on trouve beaucoup de cellules éosinophiles. Les parties profondes de la végétation sont constituées par un tissu fibro-vasculaire qui se continue avec le tissu adénoïde auquel il sert de squelette. Là aussi on rencontre en grand nombre des mastzellen ou des cellules éosinophiles. Les mastzellen ne se rencontrent pas au voisinage de l'épithélium. La portion active, proliférante, se trouve au niveau de l'épithélium; près du centre, ces tissus paraissent de vitalité moindre. La vascularisation des tissus augmente avec l'âge. La présence des éosinophiles ou des mastzellen dans les végétations n'a rien de bien surprenant. On les a rencontrés non seulement dans les organes lymphatiques, mais un peu partout dans le tissu conjonctif normal. On ne les a pas signalés jusqu'à présent dans le mucus physiologique ou la muqueuse normale du nez et des bronches.

Dans le sang des enfants, on trouve aussi une proportion

Digitized by Google

considérable d'éosinophiles. Les travaux de Retterer et Dominici ont démontré que les formations des éosinophiles sont possibles, chez l'animal adulte, dans certaines conditions particulières de nutrition. Mais dans les végétations, il s'agit d'une formation anormale. Faut-il admettre un développement sur place, aux dépens des éléments mêmes de la végétation? Ces éléments éosinophiles proviennent-ils du sang qui, chez l'enfant porteur de végétations adénoïdes, contient une proportion d'éosinophiles deux ou trois fois plus considérable que le sang d'enfants normaux du même âge? Il est difficile de se prononcer.

Suit l'observation d'une fillette de sept ans, opérée à quatre reprises différentes pour végétations adénoïdes. L'auteur avait cru à des végétations tuberculeuses, à cause de leur état framboisé et de leur *repousse?* L'examen histologique a prouvé qu'il ne s'agissait que d'un tissu végétant par places, enflammé en d'autres. Ce qui pourrait être dû aux ablations répétées, probablement incomplètes (ici l'auteur est dans le vrai), qu'avait subies l'enfant avant l'intervention de Viollet. (*Journ. de l'anat. et de la physiol. normale et pathol. de l'homme et des animaux*, 1903, n° 2, p. 97.)

Dr Kaufmann.

Remarques sur le traitement des végétations adénoïdes par les médecins généraux *(Remarks concerning the management and treatment of rhinopharyngeal transitis by the general practitioner)*, par M. Robert C. Miles, de New-York City.

Il faut absolument apprendre aux médecins généraux à savoir opérer les végétations adénoïdes. La pince de Löwenberg demande une certaine pratique et une certaine habileté. Le couteau de Gottstein est plus facile à manier. On commence par cocaïniser la région avec une solution de cocaïne à 10 0/0. On place l'enfant sur les genoux d'un assistant qui le tient fermement. Une infirmière lui tient la tête. On prend une curette moyenne, on la fait glisser derrière le voile du palais, on touche le bord postérieur du vomer, on la porte avec une certaine force en haut, et on la ramène sur la voûte et la paroi postérieure du pharynx. On curette ensuite les fossettes de Rosenmüller. On introduit le doigt

Digitized by Google

pour voir s'il ne reste rien. Puis on insuffle de l'aristol mélangé à de l'acide borique. Les étudiants devront être familiarisés avec le tamponnement des fosses nasales.

Suit une discussion à laquelle prennent part Holmes, Brown, Pynchon et Myles. (*The Journ. of the Amer. med. Assoc.*, n° 12, 21 mars 1903.) Dr KAUFMANN.

Un cas de tumeur rare de la muqueuse nasale *(Ein seltener Tumor der Nasenschleimhaut)*, par le Dr HAMM.

Un jeune homme de dix-sept ans était affecté depuis huit jours environ d'épistaxis abondantes et répétées. Le cornet inférieur gauche était le siège d'une tumeur lobulée, du volume d'une cerise, qui saignait au moindre attouchement. Vu la rapidité de sa croissance, le début des symptômes constatés ne remontant qu'à huit jours, on porta le diagnostic de tumeur maligne, et on essaya de l'enlever à l'anse froide, tentative qui est restée infructueuse à cause de la consistance très dure du néoplasme. On en fit alors l'incision à l'aide de ciseaux et du bistouri, ce qui ne laissa pas de provoquer une hémorragie assez abondante et qui s'était renouvelée à plusieurs reprises dans le courant de la semaine qui a suivi l'intervention, laquelle fut bientôt suivie d'une autre, la tumeur ayant récidivé.

Pour mettre fin aux épistaxis qui épuisaient le patient, on cautérisa la plaie à deux reprises avec une solution de chlorure de zinc à 50 0/0, ce qui eut pour résultat la formation d'une cicatrice dure et blanche qui persiste encore aujourd'hui, quatre ans après l'opération. Il faut ajouter que le patient n'a plus eu une seule récidive à gauche, mais que la fosse nasale droite manifeste depuis quelque temps une tendance aux épistaxis.

L'examen microscopique avait montré qu'il s'agissait d'un lymphangiome avec dilatation caverneuse simultanée des vaisseaux sanguins. Quant à savoir si on se trouvait en présence d'une néoformation sarcomateuse ou d'une stase lymphatique locale, les données manquaient qui aient permis de se prononcer sur ce point. La tumeur présentait beaucoup d'analogie avec les lymphangiomes cutanés, à propos des-

Digitized by Google

quels il est également difficile de dire si ce sont de véritables tumeurs ou des expressions d'une stase sanguine ou lymphatique. (*Münch. med. Wochens.*, 24 fév. 1903.)

Dr S. JANKELEVITCH.

De l'élément psychique dans la fièvre des foins *(The Psychical element in hay-fever)*, par RAYMOND WALLASE, M. S. Chattanvoga, Tenn.

L'étiologie de l'asthme des foins peut être ramenée à trois facteurs : 1° un système nerveux plus ou moins détraqué; 2° une pituitaire irritable; 3° une cause déterminante.

La périodicité de la maladie a convaincu l'auteur de la présence de l'élément psychique dans certains cas. Il cite quatre observations à l'appui de sa thèse. Il se demande ensuite si la priorité revient au système nerveux, qui commande ensuite le spasme réflexe vaso-moteur, ou si, au contraire, ce dernier existe d'abord, faisant croire à une attaque d'origine psychique. (*Med. Record*, vol. 63, n° 13, 28 mars 1903.)

Dr KAUFMANN.

LARYNX ET TRACHÉE

Contribution à l'étude du pronostic opératoire chez les glycosuriques, par le Dr G. CHAVANNAZ.

Nous ne retiendrons de ce travail que ce qui a trait à l'influence du diabète sur le pronostic des opérations laryngées.

Cette influence est mise en évidence dans l'observation suivante :

Epithélioma pavimenteux lobulé du larynx. Traces de sucre dans les urines. Hémi-laryngectomie. Augmentation considérable de la glycosurie après l'opération. Mort au huitième jour.

M. X..., âgé de cinquante et un ans, se plaint de troubles laryngés depuis neuf à dix mois. Le diagnostic porté est celui de cancer siégeant sur la corde vocale droite. C'est un homme très vigoureux, présentant de nombreuses plaques de psoriasis. Beaucoup de sucre dans les urines depuis une quinzaine d'années. Au point de vue local, le larynx a conservé toute sa mobilité. Pas de gêne respiratoire, mais

Digitized by Google

quelques hémoptysies. Pas de troubles de la déglutition, pas de retentissement ganglionnaire.

L'analyse des urines décèle des traces de glycose.

Opération faite le 8 novembre 1900.

Après anesthésie chloroformique, on fait une trachéotomie basse et on met en place la canule de Trendelenburg. On décide l'hémi-laryngectomie qui est aussitôt pratiquée.

La canule de Trendelenburg est laissée en place. Une sonde œsophagienne en caoutchouc mou est introduite par la plaie.

Le 9 novembre, il y a quelques râles ronflants au sommet droit.

Le 11 novembre, bon état.

Le 12 novembre, le malade a rendu en vingt-quatre heures 1,500 grammes d'urine qui contient 49 grammes de sucre par litre.

Le 15, le malade peut boire par la bouche. Il rend deux litres d'urine contenant 33 grammes de sucre par litre. Le thermomètre est à 38°2 le matin et à 37°8 le soir.

Le 16, le malade est très affaissé et la mort survient, précédée d'un état comateux.

L'augmentation du taux du sucre dans l'urine après l'opération est due sans doute à l'inhalation du chloroforme, inhalation qui, chez les sujets normaux, — Verneuil l'a démontré, — peut déterminer la présence du sucre dans les urines.

Le traumatisme est susceptible également de donner un coup de fouet à la diathèse déjà existante. Il est probable que, dans le cas présent, la mort résulte d'une pneumonie septique telle qu'on en voit survenir après les opérations sur les voies digestives supérieures. (*Gaz. hebdom. des sciences méd.*, 8 mars 1903.) Dr Dieu.

Tumeurs du larynx et du voile du palais, par M. Garel.

Après avoir examiné une malade dont la respiration était gênée et le timbre de la voix spécial (ventriloque), on découvrit une grosse tumeur masquant toute la glotte.

Digitized by Google

De légers soulèvements au moment de la respiration montrèrent que la tumeur était pédiculée.

M. Garel préféra l'extraction par les voies naturelles à l'intervention chirurgicale.

C'était un fibrome.

M. Garel a eu aussi l'occasion d'enlever dans un premier cas un simple lipome, dans un second cas une tumeur mixte d'origine congénitale. (*Lyon méd.*, 1er mars 1903.)

Dr Dieu.

OREILLES

Nécrose du labyrinthe osseux et de toute la portion pétreuse du temporal *(Necrosis of the bony labyrinth and the entire petrous portion of the temporal bone)*, par M. Citelli, de Turin.

Bezold, en 1886, avait établi que les nécroses du labyrinthe s'observent surtout dans l'enfance; que, dans un tiers des cas, la nécrose était limitée au limaçon, et que, dans 83 % des cas, il y avait paralysie faciale; et qu'enfin la guérison s'ensuivait. L'observation de Citelli est la suivante. Femme de trente-six ans, ayant eu des fièvres éruptives dans sa jeunesse, s'est toujours bien portée jusqu'à il y a deux ans, où elle fut atteinte de pleurésie gauche. En janvier 1901, otorrhée gauche. Quand elle se présenta à la clinique, la membrane du tympan était presque entièrement détruite. On aperçoit le labyrinthe osseux, qui est complètement dénudé. Pas de tuberculose pulmonaire. Depuis quinze jours, vertige, douleur, insomnie, surdité, vomissements, fièvre. Ne peut se tenir sur un pied, même les yeux ouverts. Diagnostic : otite moyenne purulente chronique et nécrose du labyrinthe. Le 14 septembre, élimination d'un petit séquestre. Quatre jours après, tuméfaction et rougeur de la région mastoïdienne. 21 septembre, paralysie faciale. Le 5 octobre, on fait une incision rétro-auriculaire, et, vu le mauvais état de la malade, on se contente d'un curettage. Le 14 octobre, nouvelle intervention. On trouve un volumineux séquestre du rocher qui n'est pas tout à fait libre. On le laisse. Morte le 19 octobre. A l'autopsie, nécrose du rocher tout entier, abcès extra-dural au niveau du lobe temporo-sphénoïdal. La dure-mère est ulcérée. Méningo-

Digitized by Google

encéphalite suppurée. Le fait intéressant est la grande étendue et la rapidité de la nécrose. En général, l'otorrhée existe depuis plus d'un an. Ici, son début remontait à quatre mois. (*The Journ. of ophthalmol., otol. and laryngol.*, mars 1903, n° 2. — Tiré des *Archives ital. d'otol., de rhinol. et de laryngol.*, 5 février 1903.) Dr KAUFMANN.

Un cas d'hystérie auriculaire monosymptomatique, par le Dr ESPÉZEL.

L'hystérie se manifeste à l'oreille sous deux aspects :

a) Très fréquemment, comme épiphénomène survenant au milieu de la symptomatologie ordinaire de la grande névrose.

b) Bien plus rarement, à l'état d'hystérie auriculaire monosymptomatique.

L'observation suivante a trait à cette dernière forme :

L... Eug., vingt et un ans, cuisinier, sans antécédents héréditaires. Récemment, une fièvre typhoïde, il y a un mois et demi. Est sourd de l'oreille gauche et a des bourdonnements de ce côté. Surdité et bourdonnements sont survenus il y a deux ans, à la suite d'une perte de connaissance de quelques instants.

L'*oreille droite* est normale tant à l'examen objectif qu'à l'examen fonctionnel.

L'*oreille gauche* présente un tympan normal. A noter de l'hypoesthésie du conduit membraneux et une anesthésie complète du pavillon sur toute son étendue. Sensibilité normale des muqueuses nasale, buccale et pharyngée. Goût et odorat normaux.

Perception aérienne abolie pour la montre, la voix haute et les diapasons ut_3 et ut_4.

Perception osseuse légèrement conservée pour le diapason ut_3.

Weber latéralisé à droite. Rinne négatif. Gellé positif.

Pas de rétrécissement du champ visuel, ni diplopie, ni dyschromatopsie.

Aucune zone d'anesthésie en dehors du pavillon; aucune zone hystérogène.

Digitized by Google

On fait un cathétérisme de la trompe. Le lendemain, le malade entend la montre à 20 centimètres, la voix haute et chuchotée à 1 mètre. Weber latéralisé à droite. Rinne positif. Gellé positif.

Quelques jours après, séance d'électricité : le malade est définitivement guéri.

L'ensemble de ces faits constitue bien le syndrome otique commun de l'hystérie; syndrome complété par l'hypoesthésie du conduit membraneux et l'anesthésie du pavillon.

L'hystérie auriculaire monosymptomatique est une manifestation rare. Tantôt elle se traduit par de la surdité, le plus souvent bilatérale; tantôt les symptômes auriculaires se compliquent de troubles cérébraux : état semi-comateux, délire, aphasie, agraphie, cécité verbale. Parfois, cette hystérie se manifeste par des phénomènes d'hyperesthésie : ce sont les algies otiques, qui peuvent se répartir en hyperacousie douloureuse et hyperacousie hystérogène. Dans ce cadre rentre le vertige de Ménière hystérique, puis les pseudo-mastoïdites hystériques décrites par MM. Moure et Lannois. (*Marseille méd.*, 1er mars 1903.) Dr Dieu.

Rapports entre la diphtérie et les affections de l'oreille, par M. Stangenberg.

Sur 1,000 petits diphtéritiques de l'hôpital de Stockholm, l'auteur a trouvé 243 fois des troubles auriculaires.

Dans 16 cas, il s'agissait de simples otalgies ou névroses.

Chez 190 malades, les symptômes objectifs consistaient essentiellement en la rétraction de la membrane du tympan vers la caisse.

Ces salpingites passent inaperçues, l'enfant ne s'en plaint pas.

Dans 65 cas, il se forme un épanchement bilatéral de la caisse.

4 de ces petits malades avaient déjà offert antérieurement une otite. Toutes les otites accompagnées d'épanchement évoluèrent d'une façon fort bénigne.

C'est dans les premiers jours de la diphtérie que ces affections otitiques débutent. La suppuration, quand elle se produisit, apparut au cours de la deuxième semaine.

Digitized by Google

Les lésions auriculaires sont, chez les diphtéritiques, la conséquence de l'inflammation de la gorge. Elles n'offrent par elles-mêmes rien de caractéristique.

M. Stangenberg n'a pas encore rencontré de diphtérie proprement dite de l'oreille. (*Tribune méd.*, 25 fév. 1903.)

Dr Dieu.

Imperforation congénitale du conduit auditif droit; opération, guérison, par M. Compaired, de Madrid.

Enfant de vingt-six jours. A la place que devait avoir l'entrée du conduit auditif, il existait une sorte de cloison membraneuse résistante, et dans laquelle on déterminait, dans la profondeur, un manque de résistance, qui indiquait une cavité tympanique.

On ramène l'enfant deux ans après, en juin 1902. Les parents avaient pu se convaincre que l'audition existait du côté imperforé. Compaired ne fut pas aussi heureux. Epreuve de Bonnafond, qui démontra l'existence d'une membrane et d'une caisse tympanique. Alors, incision cruciale de la membrane oblitérante et résection des quatre lambeaux. Tamponnement à la gaze, qui fut continué jusqu'à cicatrisation complète. (*Ann. des mal. de l'oreille, du larynx, du nez et du pharynx*, 1903, p. 352.)

Dr Kaufmann.

NOUVELLES

Société française d'otologie, de laryngologie et de rhinologie (Hôtel des Sociétés savantes, rue Danton, 8, Paris).

Session de 1903, sous la présidence de M. le Dr Vacher.

ORDRE DU JOUR DES SÉANCES

Lundi matin 19 octobre, à 9 heures.

Allocution du Président; — Comptes rendus du Secrétaire général et du Trésorier; — Vote sur les candidatures au titre de :

Membres titulaires, MM. : Caboche, de Paris, présenté par MM. Lermoyez et Lombard; — Violet, de Paris, présenté par MM. Boulay et Le Marc'hadour; — Coussieu, de Brive, présenté par MM. Laurens et Lermoyez; — Labarrière, d'Amiens, présenté par MM. Depoutre et Lombard; — Rozier, de Pau, présenté par MM. Lermoyez et Lubet-Barbon; — Come Ferran, de

Digitized by Google

Lyon, présenté par MM. Chavanne et Lannois — Kaufmann, de Bordeaux, présenté par MM. Moure et Brindel.

Membres correspondants, MM. : De Ponthière, de Charleroi, présenté par MM. Lermoyez et Mahu ; — J. N. Roy, de Saint-Vallier-Bellechasse (Canada), présenté par MM. Lermoyez et Mahu ; — Iannovitch, du Caire, présenté par MM. Castex et Collinet.

Rapport sur les dégénérescences bénignes de la muqueuse ethmoïdale; pathogénie et traitement, par M. Jacques, de Nancy.

Communication de MM. : Luc, de Paris, *Deux abcès extra-duraux périsinusaux, l'un accompagné de thrombose fibrineuse non septique du sinus sigmoïde; guérison; l'autre compliqué d'un abcès latent de la presque totalité du lobe temporo-sphénoïdal; mort. Réflexions;* — Molinié, de Marseille, *Labyrinthite suppurée et abcès du cervelet;* — Jacques, de Nancy, *Deux cas d'abcès cérébelleux otique;* — Massié, de Nice, *Abcès extra-dural suite d'otite morbilleuse; trépanation large de la mastoïde; guérison;* — Laurens, de Paris, *Chirurgie de la base du crâne et de la colonne vertébrale dans ses rapports avec la chirurgie de l'oreille;* — Mahu, de Paris, *Moulage sur nature de la trépanation mastoïdienne et de l'évidement pétro-mastoïdien;* — Moure, de Bordeaux, *Sur deux cas de thyrotomie;* — Collinet, de Paris, *Un cas de rétrécissement ancien du larynx;* — Mounier, de Paris, *Des troubles vocaux et réflexes dus à l'hypertrophie de la luette;* — Joncheray, d'Angers, *De la laryngite hypertrophique, en particulier de la forme verruqueuse;* — Chavanne, de Lyon, *Hématome de la cloison consécutif à une épistaxis non traumatique.*

Mardi matin 20 octobre, à 9 heures.

Rapport sur la ponction lombaire dans les affections cérébrales d'origine otique, par MM. Chavasse et Mahu, de Paris.

Communications de MM. : Charles, de Grenoble, *De la ponction lombaire comme traitement des otites chroniques;* — Lermoyez, de Paris, *Guérison spontanée de l'empyème vrai du sinus maxillaire;* — Claoué, de Bordeaux, *Traitement des suppurations chroniques du sinus maxillaire par la résection large de la partie inférieure de la paroi nasale du sinus; résultats;* — Escat, de Toulouse, *Sept cas de sinusite maxillaire traités et guéris par la méthode de Claoué;* — Mignon, de Nice, *Catarrhe douloureux du sinus frontal;* — Egger, de Paris, *Contribution à la chirurgie du sinus frontal;* — Castex, de Paris, *Surdi-mutité suite d'ostéomyélite;* — Bar, de Nice, *Otites externes hémorragiques;* — Lavrand, de Lille, *Tumeur lymphoïde de l'amygdale; morcellement. guérison;* — Piaget, de Grenoble, *Mycosis des amygdales et du pharynx;* — Vaçher, d'Orléans, *De l'élargissement de l'échancrure nasale pour aborder le sinus sphénoïdal.*

Mercredi matin 21 octobre, à 9 heures.

Communications de MM. : Garel, de Lyon, *Cancer du larynx chez une jeune fille de dix-huit ans;* — Moure, de Bordeaux, *Sur un cas anormal de tumeur laryngée;* — Gaudier, de Lille, *Gomme syphilitique de la paroi postérieure de l'oto-pharynx, simulant un abcès rétro-pharyngien chez un enfant de trois ans;* — Luc, de Paris, *Présentation de malades opérés de sinusite frontale par la méthode de Killian, et de malades opérés d'évidement pétro-mastoïdien avec lambeau de Siebenmann;* — Castex et Lajaunie, *Études sur le champ auditif;* — Lermoyez, de Paris, *Un cas de cholestéatome du temporal;* — Texier, de Nantes, *Des abcès rétro-pharyngiens chez le nourrisson;* — Piaget, de Grenoble, *Angiome volumineux; traitement par l'électrolyse; résultat;* — Bar, de

Digitized by Google

Nice, *Notes de voyages relatives aux cliniques oto-laryngologiques du Nord de l'Europe (Danemark, États scandinaves, Russie)*; — Broeckaert, de Gand, *Contribution à l'étude de l'intervention du sympathique cervical dans l'innervation du larynx (Expériences sur le singe)*; — Mignon, de Nice, *L'exploration des cavités osseuses de la face et du crâne par le diapason*; — Molinié, de Marseille, *Traitement des déviations de la cloison*; — Gellé (Georges), de Paris, *Lésions nasales et larmoiement*; — De Milly, d'Orléans, *Un cas de triade d'Hutchinson*; — Grossard, de Paris, *Bégaiement et végétations adénoïdes*; — Massier, de Nice, *Sur un cas d'épithélioma du larynx, valeur des traitements médicaux*; — Jacques et Bertemès, de Charleville, *Deux tumeurs malignes du rhino-pharynx*; — Joncheray, d'Angers, *Deux cas d'abcès du nez*; — De Champeaux, de Lorient, *Des abcès sous-cutanés du conduit auditif externe*; — Ruault, de Paris, *Contribution au traitement des dégénérescences bénignes de la muqueuse ethmoïdale*; — Ruault, *Sur la technique du traitement chirurgical des amygdalites chroniques*; — Ruault, *Trois observations de tuberculose laryngée à formes graves guéries par les applications topiques de phénol sulforiciné*; — Lannois, de Lyon, *Abcès sous-dure-mérien aigu ouvert spontanément au niveau de l'occipital*; — Lannois, *Otites varicilleuses*; — Collet, de Lyon, *La salpingoscopie*.

Présentation d'instruments par MM. Collin, Escat, Mounier, Moure, Vacher.

Mardi soir 20 octobre, à 7 h. 1/2.

Banquet, restaurant Marguery, boulevard Bonne-Nouvelle.

XVIe Congrès de l'Association française de chirurgie, tenu du 19 au 24 octobre 1903, à Paris.

Nous relevons les communications suivantes :

M. Jacques, de Nancy : Traitement idéal de la sinusite frontale chronique suppurée; — M. Suarez de Mendoza, de Paris : Contribution au diagnostic et au traitement des sinusites; — M. Moure, de Bordeaux : Sur quelques cas de cellules mastoïdiennes aberrantes; — M. Laurens (G.), de Paris : Chirurgie de l'oreille dans ses rapports avec celle de la base du crâne et de la colonne vertébrale; — M. Castex, de Paris : Laryngotomies et laryngectomies (Technique opératoire); — M. Faure, de Paris : La voie transhyoïdienne dans l'extirpation des tumeurs de la région glosso-épiglottique; — M. Delore, de Lyon : De la fréquence et du traitement des cancers thyroïdiens; — M. Delagénière, de Tours : Trachéotomie préventive dans les opérations bucco-pharyngiennes; — M. Gaudier, de Lille : Volumineuse tumeur du pharynx laryngé. Ablation par la voie transhyoïdienne; — M. Phocas, d'Athènes : Sur un cas de diverticule de l'œsophage.

Le Gérant : R. Chaigneau.

Bordeaux. — Impr. G. Gounouilhou, rue Guirande, 11.

Digitized by Google

24e ANNÉE. N° 42. 17 OCTOBRE 1903.

REVUE HEBDOMADAIRE
DE
LARYNGOLOGIE, D'OTOLOGIE
ET DE RHINOLOGIE

KYSTE SÉREUX CONGÉNITAL
DE LA RÉGION CERVICALE DROITE. ABLATION. GUÉRISON

Par le Dr G. KAUFMANN, de Bordeaux.

Les kystes congénitaux du cou sont une maladie rare. Ayant eu la bonne fortune d'en observer un cas à la clinique du professeur Moure, je me fais un plaisir de le publier, d'autant plus volontiers que l'opération, quoique difficile et minutieuse, a pu arriver à guérir complètement le sujet porteur de cette affection.

Ces sortes de tumeurs du cou ont été très bien décrites en 1886 par le professeur Lannelongue et son élève Achard dans une magistrale étude sur les kystes séreux congénitaux. Il y est revenu en 1891, avec Ménard, dans son traité des affections congénitales. Quoi qu'il en soit, il nous a paru intéressant de publier l'observation suivante, d'abord à cause de l'âge de l'enfant, de la forme de la tumeur et des difficultés que pourrait offrir le diagnostic. Voici le fait.

Observation. — La jeune Lucienne L..., âgée de quatre ans, est adressée, le 7 avril, à la clinique du professeur Moure, par le Dr Caris.

Elle porte à la région sterno-mastoïdienne droite une volumineuse tumeur qui s'étend en hauteur depuis l'apophyse mastoïde jusqu'à la fourchette sternale. Sa largeur est de cinq centimètres environ. Ses limites sont : en avant, le bord inférieur du maxillaire inférieur ; en arrière, le bord antérieur du trapèze.

Digitized by Google

Les parents se sont aperçus de cette tumeur cinq à six mois après la naissance. Elle était d'abord grosse comme une noix. Mais elle a augmenté petit à petit et, depuis deux ans, elle a le volume qu'elle présente aujourd'hui.

La peau n'est pas adhérente et se laisse facilement mobiliser sur la tumeur. Elle est sillonnée de quelques veines dilatées, mais il n'existe pas d'hypertrophie pileuse, ainsi que cela a été signalé quelquefois. La tumeur a une forme bilobée et se trouve bridée par le sterno-mastoïdien, sous lequel elle est située. Elle est mobile, tendue, rénitente, surtout quand l'enfant crie. Au premier abord, la perception donne lieu à une pseudo-sonorité, qui pourrait faire croire à une tumeur gazeuse. Mais si l'on percute lentement et doucement, l'on s'aperçoit que la tumeur est mate. A la palpation, on sent des bosselures et des sillons. De plus, en arrière et en bas, il semble que l'on ait affaire à un lobe charnu d'une consistance plus dure que le reste de la tumeur. D'ailleurs, à une palpation profonde, on perçoit aussi en avant d'autres nodules plus durs qui donnent la sensation de petits ganglions enflammés. Bien que bridée, comme nous l'avons dit plus haut, par le muscle sterno-mastoïdien, la tumeur est mobile sur les parties profondes. Elle est fluctuante. En la comprimant, nous n'avons pu obtenir une diminution de volume ni de réductibilité par refoulement dans la profondeur. Nous avons cherché aussi en vain la transparence. D'abord parce qu'il était difficile de limiter assez la tumeur pour la faire saillir indépendamment des tissus avoisinants, et pour une raison que nous a démontrée l'opération, et qui nous expliquera la soi-disant lobulation que nous avons trouvée à la palpation. Il n'existe pas de développement intra-thoracique. Il n'y a pas non plus de prolongement intra-buccal, ni autour du pharynx et de la trachée.

Les symptômes observés sont plutôt négatifs. Il n'y a pas de gêne de la respiration ni de la déglutition. Pas d'altération de la voix. La tumeur ne suit pas les mouvements du larynx durant la déglutition, ce qui se comprend, étant donnée sa localisation. N'étaient le siège de la néoplasie et la crainte d'un développement plus considérable, les parents ne seraient pas venus consulter sur l'opportunité d'un traitement.

Le diagnostic fut relativement facile à faire.

La position latérale de la tumeur éliminait les grenouillettes, les tumeurs kystiques du corps thyroïde. Celles-ci sont surtout médianes, suivent les mouvements d'élévation du larynx pendant la déglutition. Le corps thyroïde est, en général, tuméflé. Leur consis-

Digitized by Google

tance est plus ferme. Pour les mêmes motifs, on ne pouvait pas non plus songer à une tumeur aberrante du thyroïde.

On aurait pu croire à un lipome diffus congénital. Mais cette tumeur avait une consistance et une homogénéité moindres. Il existait de la fluctuation. La peau ne présentait pas l'aspect gaufré que lui donnent souvent les adhérences lipomateuses. De plus, on sentait des bosselures qui n'existent pour ainsi dire jamais dans le lipome.

Il ne s'agissait pas d'un angiome profond, car une ponction, faite par le Dr Caris, médecin habituel de la malade, donna issue à un liquide citrin et légèrement teinté. Après la ponction, il n'y eut pas d'hémorragie.

Il était impossible de songer à une tumeur gazeuse, qui se gonfle dans l'expiration, pour disparaître dans l'inspiration.

Il fallait donc songer à un kyste congénital du cou dont la tumeur avait la forme, le volume, et surtout la consistance.

Quant au traitement, le professeur Moure décida l'extirpation, qui fut pratiquée le 9 juillet, sous l'éclairage électrique. L'incision fut faite le long du bord antérieur du sterno-mastoïdien. Les tissus étant amincis, on tomba rapidement sur une poche qui fut disséquée. Malheureusement, il fut difficile, à cause des adhérences nombreuses dues à l'ancienneté de la tumeur, de trouver un plan de clivage. A un moment, cette poche fut rompue. Il en sortit 100 grammes environ d'un liquide sanguinolent. Mais on put se rendre compte alors que les lobulations antérieures et postérieures étaient dues à des caillots sanguins formés dans d'autres poches. Ces diverticules formaient autant de kystes séparés. Peut-être, au début, n'existait-il qu'une cavité unique qui, plus tard, sous l'influence de l'inflammation, s'est divisée en plusieurs poches secondaires. On ne peut attribuer le sang trouvé à la ponction faite antérieurement à l'opération. Car nous avions senti les soi-disant parties dures de la tumeur avant que cette ponction ait été pratiquée.

En disséquant avec précaution, les poches furent extirpées les unes après les autres. On tomba enfin sur une sorte de pédicule final qui adhérait à la loge des vaisseaux carotidiens. La jugulaire interne fut disséquée sur une longueur de quatre centimètres, ainsi que le nerf pneumo-gastrique qui adhérait au néoplasme. Ce pédicule fut réséqué. Les divers plans furent réunis minutieusement. Par précaution, un drain fut mis à la partie inférieure de la plaie. Huit jours après, réunion *per primam* de l'incision, sauf au niveau du drain. Quinze jours plus tard, tout était réuni et il ne

Digitized by Google

restait plus qu'une légère cicatrice linéaire, seule trace de la tumeur primitive et de l'incision opératoire.

L'enfant, revue un mois et demi après l'opération, était non seulement guérie localement, mais aussi très améliorée au point de vue général. Elle avait grandi, engraissé et repris des forces au point d'être presque méconnaissable.

Telle est notre observation. Le cas que nous avons présenté se fait remarquer :

1° Par sa localisation essentiellement latérale ;

2° Par l'absence des prolongements intra-thoracique, intra-buccal, pharyngien ou trachéal, qui, souvent, rendent difficile l'extirpation et forcent parfois le chirurgien à faire une opération incomplète.

3° Par ses symptômes essentiellement négatifs, étant donné qu'aucun organe important n'était lésé ni comprimé.

Symptômes, absence de prolongement et position qui nous ont fait éliminer rapidement, au point de vue du diagnostic, les grenouillettes, les tumeurs kystiques ou aberrantes du corps thyroïde, les lipomes diffus congénitaux, les angiomes profonds et les tumeurs gazeuses ainsi que nous l'avons déjà exposé précédemment.

Le traitement fut relativement simple, et grâce à un excellent éclairage, l'opération put être rapidement conduite et être absolument complète, ainsi qu'en témoigne le résultat obtenu.

UN CAS DE CHIRURGIE CÉRÉBRALE

POUR COMPLICATION D'OTITE MOYENNE AIGUË ABCÈS EXTRA-DURAL. TRÉPANATION ÉVIDEMENT TOTAL DE LA MASTOÏDE. OUVERTURE DE LA FOSSE CÉRÉBRALE MOYENNE. GUÉRISON

Par le Dr MERCIER-BELLEVUE,
Chef de clinique chirurgicale à l'École de médecine de Poitiers.

On peut dire que l'infection intra-cranienne appartient à la pathologie courante de l'otorrhée ; cette complication, des

Digitized by Google

plus redoutables, est pourtant encore insuffisamment connue de la majorité des médecins, qui attribuent à une méningite qui ne pardonne jamais des accidents dus, en réalité, à une otorrhée dont ils ignoraient l'importance et contre laquelle ils ont dirigé une thérapeutique insuffisante. Les complications cérébrales d'origine otique ne sont malheureusement pas exceptionnelles, et bien téméraire serait, à l'heure actuelle, le praticien qui chercherait dans une issue impossible la guérison d'accidents dont seule la chirurgie pourra triompher.

L'observation suivante vient à l'appui de mes paroles :

Observation. — Mme M. R..., trente-cinq ans, vient me consulter le 30 mars 1902, se plaignant de violents maux de tête et d'une diplopie très légère survenue il y a trois jours environ. En soignant son mari atteint de grippe, la malade eut de violentes douleurs d'oreille qui s'atténuèrent vers le huitième jour, alors qu'en même temps s'établissait à droite un écoulement fétide et abondant. Trois jours après, l'otorrhée diminua; mais, en même temps, apparaissaient de violentes céphalées à forme migraineuse occupant tout le côté droit de la tête. Très courageuse, la malade supportait sa douleur, et aurait attendu longtemps encore, si, la veille, en voulant saisir une chaise, elle ne s'était aperçue qu'elle en voyait deux. Effrayée surtout par cette diplopie, elle se décida, enfin, à consulter.

Lorsque je vis la malade pour la première fois, la céphalée était très vive, la diplopie très accentuée. Rien n'avait pu calmer la douleur, l'appétit avait disparu, le sommeil était devenu impossible, pas de fièvre, à droite otorrhée fétide, mais peu abondante. L'examen du tympan permet d'apercevoir une petite perforation postéro-supérieure où vient perler une goutte de pus : le pavillon de l'oreille est à peine déjeté au dehors. Au niveau de l'antre, il faut une forte pression pour réveiller la douleur, mais la sensibilité est beaucoup plus grande au niveau de la pointe. Je posai le diagnostic d'otite moyenne purulente aiguë d'origine grippale, avec complications du côté de la mastoïde et probablement aussi du cerveau. La malade ayant refusé toute opération, je prescrivis le traitement classique antiseptique, tout en faisant des réserves au point de vue d'une intervention que je considérais comme urgente et inévitable.

Digitized by Google

Le *1er avril,* le père de la malade vint me prévenir que l'état de sa fille s'était plutôt aggravé, que la céphalée était encore plus vive et la diplopie encore plus accentuée. L'hésitation n'était plus permise, il fallait intervenir et le plus tôt possible : du reste, l'état général devenait mauvais, état de langueur, de malaise, sans élévation thermique; la douleur de tête, naguère vague et non continue, ne quittait plus la malade et avait augmenté d'intensité; enfin, cette céphalalgie migraineuse, prédominant du côté droit, s'accompagnait d'un léger état nauséeux et vertigineux. Malgré ces phénomènes alarmants, la température était restée normale, mais le pouls était ralenti, fort et régulier. Pas d'hémiplégie, pas de déviation conjuguée de la tête et des yeux, pas d'hémianesthésie, pas de troubles aphasiques, mais une paralysie du moteur oculaire externe, due à une compression.

L'examen du fond de l'œil permit de constater l'intégrité de la rétine et des vaisseaux rétiniens; selon toute probabilité, il n'y avait donc pas encéphalite.

Je dois avouer que la ponction lombaire n'a pas été pratiquée, ce qui m'eût permis de me renseigner sur l'état de l'espace sous-arachnoïdien, mais les symptômes constatés me paraissaient assez nets pour me confirmer dans le diagnostic primitif d'abcès extra-dural.

Le lendemain, 2 *avril,* aidé de mon excellent confrère le Dr B..., je me décidai à pratiquer l'antrotomie. Dès les premiers coups de gouge, et après avoir fait sauter la table externe, encore très dure et résistante, j'ouvris l'antre, qui était littéralement farci de fongosités et de pus qui avait fusé vers la pointe. A l'aide du protecteur, j'explorai toutes les cellules secondaires, et successivement j'ouvris toutes les cavités et arrivai en bas jusqu'à la pointe et en arrière jusqu'à la rainure digastrique. Cette infiltration totale de la mastoïde ne pouvait, cependant, expliquer les phénomènes cérébraux observés chez cette malade ; c'est vers l'antre que nous devions trouver la véritable cause. En effet, après un curettage minutieux et un nettoyage complet au chlorure de zinc, je pus apercevoir le toit de l'antre ramolli, nécrosé et portant au centre une petite perforation, d'où s'écoulaient quelques gouttes de pus jaunâtre; à l'aide du stylet on pénétrait dans la fosse cérébrale moyenne. Le tegmen nécrosé fut enlevé à l'aide de la curette, et avec la pince gouge j'agrandis l'ouverture de façon à pouvoir y passer la pulpe du petit doigt. La fosse cérébrale moyenne est nettoyée, drainée, le pavillon réuni par trois points de suture.

Digitized by Google

Le soir même, la céphalée diminua d'intensité, la malade n'eut ni nausées, ni vomissements, mais la diplopie était toujours aussi accentuée. Les suites furent normales, et la malade n'eut jamais d'élévation thermique; vers le huitième jour, la paralysie du moteur oculaire externe alla s'améliorant, les maux de tête allèrent en s'atténuant, et, un mois après l'intervention, la malade quittait la maison de santé et reprenait sa vie habituelle. Actuellement, la guérison s'est maintenue, la céphalée n'existe plus, l'œil droit a recouvré sa mobilité normale; dans le sillon rétro-auriculaire on voit, avec la cicatrice, une dépression produite par l'adhérence de la peau au plan profond osseux de l'apophyse évidée; pas de suppuration, pas de fistule. Audition parfaite.

Réflexions. — Abandonné à lui-même, cet abcès extradural n'eût pas tardé à produire une infection intra-cranienne dont il n'est, en réalité, que la première étape, et l'intervention eût alors été beaucoup plus difficile et le résultat beaucoup plus aléatoire. Toute abstention eût été plus que coupable, et il eût été bien téméraire de compter sur une évacuation spontanée à travers une perforation de la paroi cranienne ou dans le foyer osseux primitif. Telle n'était pas, du reste, la tendance de cet abcès, qui avait envahi toute l'apophyse, fusé vers le cerveau, tout en respectant relativement la table externe, dure et résistante, surtout au niveau de l'antre.

Il suffit, du reste, d'avoir été aux prises avec les difficultés du traitement post-opératoire de cette affection pour comprendre que la nature ne peut, à elle seule, opérer le drainage et le tarissement complet de pareils foyers, après en avoir favorisé l'évacuation au dehors. Je répéterai ici ce que disait dernièrement le Dr Brindel : « Il est un principe universellement adopté aujourd'hui, en médecine, qui consiste à assurer, dès qu'on en a acquis la certitude, l'évacuation d'une collection purulente en quelque point de l'organisme qu'elle ait pris naissance. » En chirurgie cérébrale, ce principe est encore plus absolu, et j'ajouterai que le succès dépendra souvent de la rapidité avec laquelle on aura pris la décision d'intervenir.

Digitized by Google

ANALYSES DE THESES

L'empyème vrai du sinus maxillaire. Diagnostic différentiel avec la sinusite maxillaire chronique par la mesure de la capacité du sinus (signe de Mahu) et par la diaphanoscopie, par le Dr Émile Guérin.

Dans l'empyème vrai du sinus maxillaire, le pus n'est pas formé par la muqueuse sinusale, qui est saine, il est simplement versé dans la cavité du sinus : celui-ci est un « entrepôt de pus » de provenance étrangère. Cette provenance peut être une sinusite frontale ou une ethmoïdite, mais la plupart du temps, c'est une lésion dentaire.

Les symptômes généraux et subjectifs et les signes rhinoscopiques de l'empyème sont ceux de la suppuration chronique du sinus maxillaire.

Le diagnostic différentiel entre l'empyème du sinus maxillaire et la sinusite maxillaire chronique, obtenu seulement jusqu'ici par le résultat du traitement, pourrait être posé désormais par la mesure de la capacité du sinus (signe de Mahu) et par la diaphanoscopie faite après lavage de l'antre.

Dans la sinusite chronique, la lésion essentielle et constante consiste dans un épaississement remarquable de la muqueuse sinusienne, avec transformation fongueuse et myxomateuse. Or, cet épaississement entraîne la diminution de la cavité antrale. Pour constater cette diminution, Mahu emploie le procédé suivant : Au cours d'un lavage du sinus, lorsqu'après avoir introduit le trocart par la voie du méat inférieur on a poussé doucement — à l'aide de la seringue de Roux de 20 centimètres cubes, par exemple — le liquide de l'injection et chassé le pus, le sinus se trouve rempli jusqu'au niveau d'un plan horizontal passant par l'ostium, puisque le trop-plein s'écoule par cet orifice. Si, à ce moment, — le malade étant maintenu immobile, la tête droite, et le piston se trouvant au bout de sa course, — on aspire doucement, le liquide contenu dans le sinus reviendra dans la seringue jusqu'à une certaine division qui indiquera en

Digitized by Google

centimètres cubes la capacité sinusale approximative jusqu'au plan horizontal indiqué plus haut.

Il y a sinusite chronique lorsque le jaugeage du sinus obtenu par ce procédé donne une capacité proche de zéro et égale à quelques dixièmes de centimètre cube.

Il y a empyème lorsque le jaugeage donne une capacité au moins voisine de 2 centimètres cubes, et le plus souvent supérieure à cette quantité.

En cas d'épreuve douteuse, l'aspiration doit être recommencée plusieurs fois après un lavage abondant de la cavité antrale.

L'éclairage par transparence de la pupille et de la joue obtenu immédiatement après un lavage du sinus indique l'absence de lésion de la muqueuse.

La diaphanoscopie positive après lavage est un bon signe en faveur de l'empyème; négative, cette épreuve ne permet pas d'affirmer le diagnostic de sinusite maxillaire chronique.

Le pronostic de l'empyème dépend de la rapidité du diagnostic; l'empyème traité en temps opportun ne se transforme jamais en sinusite chronique. Le traitement comprend deux temps : 1° suppression de la source purulente (extraction des dents cariées, des séquestres, drainage intranasal suffisant des suppurations frontales et ethmoïdales; 2° évacuation des sécrétions encombrant le sinus maxillaire au moyen de lavages par le méat inférieur. (Thèse de Paris, 1903.)

Dr F. Ardenne.

REVUE GÉNÉRALE ET ANALYSES

BOUCHE ET PHARYNX BUCCAL

Recherches expérimentales et laryngoscopiques sur les consonnes labiales M, B, P, par M. A. Zündt-Burguet.

L'auteur a cherché à démontrer que, contrairement aux expériences de Rosapelly, l'acte labial n'est pas le même dans la prononciation de *m*, *p*, *b*. Il s'est servi pour cela de la méthode graphique. De plus, au moyen du laryngo-

Digitized by Google

scope et à l'aide d'un dispositif spécial, il a pu se rendre compte que : pour *m*, les cordes vocales se rapprochent sur toute leur longueur visible; que pour *b*, le rapprochement se montre plus accentué aux deux extrémités des cordes; que pour *p*, la fermeture est complète. (*Archiv. internat. de laryngol., d'otol. et de rhinol.*, 1903, p. 24.)

Dr KAUFMANN.

Contribution à la psycho-physiologie de la cavité buccale, par M. VASCHIDE.

Malade atteinte d'une névropathie localisée dans la cavité buccale. Troubles plus ou moins complexes des sensations tactilo-gustatives. Hypoesthésie tactile de certaines régions de la cavité buccale et anesthésie des autres, d'où sensation d'une bosse sur le palais et de picotements au milieu de la bouche. (*Bull. de laryngol., otol. et rhinol.*, 1903, p. 15.)

Dr KAUFMANN.

De la dégénérescence de l'amygdale *(The degenerate tonsil)*, par M. EDWIN PYNCHON, M. D., de Chicago.

Par « degenerate » l'auteur comprend toutes les affections chroniques ordinaires ou communément rencontrées de l'amygdalite. Souvent on croit que l'amygdale a diminué de volume, alors qu'elle est cachée par le pilier antérieur et plonge dans l'oro-pharynx. Il peut exister une adhérence avec le pilier antérieur, adhérence que l'on a décrite sous le nom de pli triangulaire.

L'hypertrophie de l'amygdale donne souvent lieu à de la surdité, en agissant mécaniquement sur la trompe d'Eustache. Yearsley, un des premiers, il y a cinquante ans, a attiré l'attention des médecins sur ce sujet. Paterson et Harz ont aussi démontré l'importance de la fossette supra-amygdalienne et du pli triangulaire, où l'amygdale peut se cacher et les microbes pulluler à leur aise. De même Winlow, Mayer et Packard en Amérique. Il n'en faut pas davantage pour déterminer des amygdalites lacunaires ou des phlegmons périamygdaliens souvent graves. On peut observer des troubles gastriques, des bronchites chroniques, dus à l'absorption des produits amygdaliens. Les adénopathies cer

Digitized by Google

vicales n'ont souvent pas d'autres causes, ainsi que le nasonnement de la voix. Le seul traitement est l'amygdalotomie. Elle peut se faire avec des amygdalotomes, des bistouris, ou des ciseaux. L'anse galvanique est préférable et doit être l'opération de choix. (*The Journ. of the Amer. med. Assoc.*, 21 mars 1903.) Dr KAUFMANN.

Nouveau procédé de plastique opératoire pour la lèvre supérieure par la mobilisation des lambeaux après résection temporaire du nez *(Gesichtsplastik mit Verschiebung der Gesichtshaut unter temporärer Aufklappung der weichen Nase)*, par le Dr SCHLÖFFER.

Le procédé a été employé avec succès dans 5 cas de perte de substance de la lèvre supérieure et des régions avoisinantes de la joue; il rendrait des services également pour certains becs-de-lièvre. Il a le grand avantage d'obvier au tiraillement des lambeaux. L'excision de tout ce qui est malade étant faite, inciser le long du sillon naso-jugal des deux côtés et réunir par une incision transversale rasant la cloison, puis rabattre le nez en haut. Décoller les bords de la perte de substance de l'os sous-jacent et prolonger la décortication assez loin vers la fosse canine pour faciliter le glissement, puis réunir. Remettre les parties molles du nez en place et les suturer, après avivement, avec les bords supérieurs du lambeau déplacé. (*Centralbl. f. Chir.*, nos 13 et 14, 1903.) Dr BERTEMES.

L'amygdale chez les tuberculeux, par M. ESCOWAL.

Au microscope, infiltration surtout mononucléaire. Au-dessous de l'épithélium des cryptes, cellules géantes et bacilles. Quelquefois, cellules géantes libres dans les cryptes.

MM. Letulle et Cornil rapportent des cas analogues. (Soc. anat., *in Presse méd.*, 1903, p. 276.) Dr KAUFMANN.

De la toux pharyngée, par M. TEXIER.

La toux pharyngée est sèche, quinteuse; quelquefois elle prend le caractère coqueluchoïde. Elle est monotone, claire et d'un timbre élevé. Il existe une autre variété, c'est le hemmage.

Digitized by Google

Sensation de corps étranger, comparé à une grosseur, piqûre, brin de fil, picotement localisé au larynx, à une amygdale, dans toute la gorge. Quelquefois localisé à la base de la langue, quand celle-ci est malade.

Les végétations adénoïdes, les granulations pharyngées, les amygdalites, l'hypertrophie de la luette sont les affections qui provoquent la toux pharyngée.

Le diagnostic peut être rendu difficile si l'on ne songe pas à une affection pharyngée, si l'état général est mauvais. Le diagnostic de l'affection causale est facile. Il suffit d'examiner le fond de la gorge. Le traitement varie avec l'affection causale. (*Gaz. méd. de Nantes*, 1903, n° 29, p. 545.)

Dr Kaufmann.

Des abcès péripharyngiens, par M. Broca.

Les abcès péripharyngiens aigus, chez l'enfant, ne sont que des adéno-phlegmons.

Il y a, d'abord, la chaîne des ganglions carotidiens. En second lieu, il existe, en avant des corps vertébraux, des ganglions situés entre la paroi postérieure du pharynx et les muscles prévertébraux. Ces ganglions forment une chaîne de chaque côté de la ligne médiane.

Aux ganglions prévertébraux aboutissent les lymphatiques de la pituitaire et du naso-pharynx. Aux ganglions carotidiens supérieurs se rendent ceux de la paroi latérale du pharynx buccal, du voile et de ses piliers, de l'amygdale, de la base de la langue. Les premiers dépendent des voies aériennes supérieures; les seconds des voies digestives supérieures.

Chez un enfant atteint de coryza, dont la respiration est laborieuse, avec accès de suffocation, surtout nocturnes, il faut se méfier de l'adéno-phlegmon rétro-pharyngien. La dyspnée est parfois telle que l'on fera forcément des erreurs de diagnostic si l'on ne songe pas à l'adéno-phlegmon.

Diagnostic entre adéno-phlegmon et mal de Pott cervical.

Dans l'adéno-phlegmon latéro-pharyngien, l'âge n'est plus le même. On n'a plus affaire à des nourrissons. Il y a dysphagie et non plus dyspnée. Si les troubles respiratoires

Digitized by Google

existent, ils sont postérieurs à la douleur cervicale, avec torticolis, et à la dysphagie qui ouvrent la scène. A l'examen, on voit à la région pharyngienne, derrière l'amygdale, une tumeur rouge œdémateuse, qui laisse intacte la paroi postérieure du pharynx. Du côté de la région cervicale, il existe une tuméfaction diffuse occupant la région angulo-maxillaire. Vous pouvez, pour ces abcès, obtenir la fluctuation entre deux doigts. Pour les abcès rétro-pharyngiens du nourrisson, la dépressibilité et le choc en retour suffisent.

Le pronostic est grave, surtout pour les prévertébraux.

Quant au traitement, les abcès rétro-pharyngiens doivent être incisés par la voie buccale; les latéro-pharyngiens par voie cervicale. (*Bull. méd.*, 1903, p. 579.) Dr KAUFMANN.

NEZ ET PHARYNX NASAL

Contribution à l'étude de l'histologie pathologique de l'ethmoïdite syphilitique *(A contribution to the pathologie histology of syphilitic ethmoïditis)*, par M. J. L. GOODALE.

On sait combien sont fréquentes les altérations syphilitiques de l'ethmoïde; mais rarement il a été donné d'observer l'affection à ses débuts.

A ce point de vue, l'observation suivante présente un certain intérêt.

Il s'agit d'un homme de trente ans, atteint de conjonctivite de l'œil droit, conjonctivite que l'on soupçonne être d'origine nasale. Pas d'antécédents personnels. La tête du cornet moyen droit est très augmentée de volume. Ablation à l'anse froide de cette portion. Récidive.

A l'examen histologique, on se trouve en présence d'une poche osseuse hémisphérique revêtue, à l'intérieur, d'une membrane muqueuse recouverte en dehors d'un tissu érectile très gonflé et d'une muqueuse présentant une dégénérescence analogue à celle que l'on trouve dans le cas de transformation kystique du cornet moyen.

Ce qui caractérise la lésion, c'est la périostite proliférative entraînant de la néoformation osseuse qui s'associe à la prolifération des tissus conjonctifs voisins et à l'obstruc-

Digitized by Google

tion des artérioles. Ces transformations tiennent plus de la granulation que de la gomme. Il faut les ranger dans la classe des syphilomes.

Le diagnostic clinique était difficile; mais, en présence des récidives, de l'examen histologique et de l'effet rapide du traitement mercuriel, il n'y avait pas de doute à avoir. (*The Journ. of the Amer. med. Assoc.*, 7 mars 1903.)

Dr Dieu.

L'anneau de Waldeyer porte d'entrée de différentes infections, par M. Chauveau.

Le nez et la bouche se défendent bien, en général, contre l'invasion microbienne. Il y a à cela des raisons anatomiques (épithélium, derme résistant, couche de mucus protecteur, etc.) et des raisons physiologiques (mucus nasal bactéricide, salive bactéricide). Et cependant, ce sont toujours les points riches en tissu lymphoïde qui sont les plus faciles à infecter. Chez l'enfant, dont le tissu lymphoïde est si développé, il y a une facilité d'infection tonsillaire et des organes lymphoïdes. Ce qui ne veut pas dire qu'il faille admettre une hypertrophie tutélaire; car, les organes enlevés, la susceptibilité disparaît. De même pour les adénites, si fréquentes à cet âge.

Dans ces derniers temps, on s'est beaucoup occupé des amygdales considérées comme porte d'entrée des infections. On a cité les néphrites, les endocardites, les pleurésies, les méningites, etc. Le rhumatisme articulaire aigu et la tuberculose ont surtout attiré l'attention. (*Archiv. internat. de laryngol., d'otol. et de rhinol.*, 1903, p. 36.)

Dr Kaufmann.

Les végétations adénoïdes à l'école, par le professeur Guye, d'Amsterdam.

Le professeur Guye, au Congrès international d'hygiène et de démographie, tenu cette année à Bruxelles, a soumis aux membres du Congrès un avant-projet d'enquête internationale au sujet des végétations adénoïdes dans la population infantile des écoles. On entreprendrait ainsi une statistique scolaire internationale, en distribuant à tous les

Digitized by Google

instituteurs des écoles primaires un court exposé des symptômes, qui leur permettrait de désigner les enfants qui leur sembleraient les présenter. Ils rempliraient ensuite pour ceux-ci un tableau d'examen dont le professeur Guye donne un modèle. Dans les pays où il y a des inspecteurs médicaux des écoles, c'est à ceux-ci qu'incomberait le soin de faire les recherches.

Cette enquête pourrait donner des renseignements intéressants au point de vue de l'étiologie soit héréditaire, soit hygiénique, et elle aurait l'inappréciable avantage de faire connaître aux parents que le développement de leur enfant est entravé par une infirmité facilement curable.

Le gouvernement néerlandais a déjà décidé que cette enquête serait faite au mois de septembre de cette année.

H. Bichelonne.

Un cas de pyohémie d'origine nasale suivie de guérison *(Ein Fall von rhinogener Pyämie mit Ausgang in Heilung)*, par le Dr Grunert.

Le cas que publie M. Grunert présente un intérêt incontestable en tant que contribution au chapitre des complications intracraniennes d'origine nasale, encore si peu connu, alors que les observations relatives aux complications du même genre, d'origine otique, se font de plus en plus nombreuses.

Une fillette de dix ans fut prise subitement de maux de tête et de douleurs au niveau de l'œil, accompagnées de tuméfaction du même œil. La fosse nasale gauche sécrétait du pus fétide, et on put poser le diagnostic d'empyème du labyrinthe ethmoïdal et probablement aussi du sinus frontal gauches. La tuméfaction de l'œil gauche s'étendait progressivement au dos du nez, à la région frontale et à la joue gauches, le globe de l'œil était fortement proéminent et presque complètement immobile. Pendant deux jours, la température atteignait 38°5 le matin et 40° le soir; le pouls oscillait entre 126 et 162. Ouverture du sinus frontal et maxillaire et du labyrinthe ethmoïdal gauches. Les deux premiers étaient remplis de pus, le dernier complètement carié. Le plancher de l'orbite présentait une perte de subs-

Digitized by Google

tance à travers laquelle le sinus maxillaire communiquait avec la cavité orbitaire. Le sondage du sinus sphénoïdal ayant montré l'absence de pus, on jugea inutile d'ouvrir cette dernière cavité.

Pendant les quatre premiers jours ayant suivi l'opération, la température du matin dépassait 37°, celle du soir 38°, atteignant même parfois 39° et au delà. Il s'établit ensuite une période d'apyrexie ayant duré six jours; puis, malgré l'aspect excellent de la plaie, on vit survenir et persister pendant une dizaine de jours une fièvre rémittente atteignant quelquefois 38°5 et une infiltration douloureuse du bras gauche (dermatomyosite qui disparut sous l'influence d'un traitement approprié); un peu plus tard, il se produisit au même endroit une tuméfaction qui se transforma en abcès. Au bout de cinq mois, lorsque la patiente pouvait être considérée comme complètement guérie, on constata une nouvelle élévation de la température et la formation, sur la face dorsale de la main droite, un peu au-dessus de l'articulation du poignet, d'un abcès qui fut ouvert, et, à partir de ce moment-là, tout était définitivement rentré dans l'ordre.

C'est en se basant sur la persistance de la fièvre rémittente après l'élimination complète de tous les foyers de suppuration, et sur la production de phénomènes de métastase, que l'auteur se croit autorisé à admettre qu'il s'agissait, chez sa malade, d'une infection pyohémique; quant à l'absence de certains symptômes réputés classiques (frissons, transpiration, augmentation du volume de la rate), elle n'infirmerait nullement cette supposition, vu que dans les pyohémies d'origine otique la symptomatologie est également très variable et s'écarte très souvent du type classique.

En ce qui concerne le point de départ des phénomènes pyohémiques, il ne peut être établi qu'avec plus ou moins de probabilité. Il ne doit être cherché ni dans l'affection nasale primitive, attendu que les phénomènes en question avaient persisté, alors que cette affection avait déjà disparu, ni dans une thrombose veineuse du tissu cellulaire de

Digitized by Google

l'orbite ou du plexus ptérygoïde, et cela parce que les métastases se sont produites à un moment où l'œil avait repris son état normal. Comme on sait, d'autre part, que les phénomènes pyohémiques au cours d'affections nasales sont le plus souvent consécutifs à des thromboses infectieuses des vaisseaux de la base du cerveau, c'est donc dans un de ces vaisseaux qu'il faut voir leur point de départ, sans pouvoir préciser davantage ni le vaisseau lui-même ni la voie qu'avait suivie l'infection pour l'atteindre. Il est probable qu'il s'agissait d'un thrombus, dont la nature infectieuse était très atténuée, car il a suffi, ainsi qu'on le voit souvent dans les cas de thromboses d'origine otique, d'éliminer le foyer primitif de suppuration et d'empêcher ainsi l'arrivée de nouvelles matières infectieuses pour en amener la guérison.

Une dernière particularité sur laquelle l'auteur croit devoir appeler l'attention, c'est que les dermatomyosites, qui sont d'un pronostic fatal dans les pyohémies otogènes et ne surviennent que dans les formes les plus graves de celles-ci, se sont montrées, dans le cas dont il s'agit, d'un caractère très bénin et ont eu une très courte durée. (*Münch. med. Wochens.*, 7 avril 1903.)

Dr S. Jankelevitch.

Volumineux épithélioma naso-pharyngo-sinusal double opération, guérison, par M. Compaired, de Madrid.

Tumeur volumineuse à prolongements naso-pharyngien, naso-orbitaire, naso-ethmoïdo-frontal et naso-maxillaire gauche. Exophtalmie et perte de la vision à gauche; gonflement de la joue du même côté; douleurs continues et terribles de la racine du nez et du front. Ecoulement purulent et fétide par les fosses nasales. Dans une première opération, morcellement de la tumeur et extirpation par les fosses nasales de 103 grammes de tumeur. Dans une deuxième opération, ouverture des deux sinus frontaux, des cellules ethmoïdales antérieures et du sinus maxillaire gauche. Dans le sinus frontal droit, l'os était perforé et la dure-mère disséquée sur une certaine étendue. Guérison en douze ou treize jours. Y a-t-il eu récidive? Le malade n'a pas été revu.

Digitized by Google

L'examen histologique révéla un épithélioma pavimenteux avec cellules rondes épidermiques. (*Ann. des mal. de l'oreille, du larynx, du nez et du pharynx*, 1903, p. 362.)

Dr KAUFMANN.

Kystes dermoïdes du nez, par M. DUBREUILH.

Les kystes dermoïdes du nez sont assez rares. Ils sont médians, situés à cheval sur la ligne médiane, étalés, flasques, avec un orifice médian, situé à leur partie inférieure, quelquefois tout à fait au bout du nez.

D'après Lannelongue et Ménard, ils seraient au début des fistules congénitales que l'oblitération momentanée de leur orifice transformerait en kyste. La partie supérieure du kyste s'enfonce quelquefois profondément dans les os du crâne. Diagnostic en général facile. Orifice caractéristique d'où sortent une matière blanchâtre, formée de cellules cornées, et quelquefois des poils. Confusion avec kyste folliculaire. Le seul traitement est l'extirpation. Suit la relation d'une observation personnelle chez une petite fille de sept ans. (*Journ. de méd. de Bordeaux*, 1903, p. 432.)

Dr KAUFMANN.

Que sont les fosses nasales au point de vue embryologique, par M. CHAVANNE, de Lyon.

L'auteur développe sa conception de l'unité des fosses nasales et de leurs diverses parties. Pour lui, tout l'ensemble du système n'est « qu'une vaste ruche ethmoïdale dont les sinus sont des cellules aberrantes, les gouttières et les cornets des cellules incomplètement développées ». (*Presse oto-laryngol. belge*, n° 5, 1903.) Dr KAUFMANN.

Du traitement des affections microbiennes des voies respiratoires, et en particulier de la laryngite tuberculeuse, par les vapeurs d'eau oxygénée, par MM. MAGET et PLANTÉ, de Toulon.

Expérimentation sur les animaux. Dans le traitement des ulcères tuberculeux expérimentaux, l'eau oxygénée en nature a une action curative plus rapide que l'iodoforme, le diiodoforme, l'acide lactique, le chlorure de zinc. Employée

Digitized by Google

en vapeurs, elle est encore plus active que les médicaments précités.

Suivent quatre observations cliniques où les lésions ont été fortement améliorées.

Les eaux oxygénées sont très dissemblables. Il faut des eaux oxygénées stables assez fortement acides, qui, à la distillation, donnent encore des produits titrant 2 à 3 volumes d'oxygène. Pas de mélanges de teintures, ni d'eau oxygénée neutralisée. (*Ann. des mal. de l'oreille, du larynx, du nez et du pharynx*, 1903, p. 497.) Dr KAUFMANN.

Un cas d'ulcère perforant simple de la cloison nasale, par le médecin major de 1re classe MARTIN VICTOR.

Th..., âgé de vingt-six ans, soldat au 3e régiment de zouaves, sans antécédents héréditaires ou personnels. A eu, à l'âge de seize ans, étant au collège, en juin, quelques épistaxis jusqu'au mois d'août; ces hémorragies, la plupart abondantes, se reproduisent chaque jour et amènent un état profond d'anémie.

Elles apparurent ainsi chaque année, au moment de la saison chaude.

En 1900, les épistaxis furent particulièrement abondantes, au point que l'une d'elles put amener une syncope.

Le 23 juin 1902, très abondante perte sanguine, qui commence vers deux heures du soir, subitement : le sang coule d'abord lentement, goutte à goutte, puis en nappe abondante, et ne cesse de couler que vers trois heures et demie.

A l'examen, on découvre, à la partie antéro-inférieure de la cloison, une perforation complète du cartilage quadrangulaire, trou ovale de la grandeur d'une pièce de 50 centimes, à bords nets, taillés à l'emporte-pièce. Tout autour, la muqueuse est normale, non épaissie, excepté à la partie postérieure de la perforation, où l'on constate un petit décollement avec quelques bourgeons. Cornets normaux. Pas d'autres lésions. Le nez n'est pas déformé.

Cette perforation est complètement indolore; le malade a été tout étonné d'apprendre qu'il avait un aussi large trou dans le nez. La fonction olfactive n'est pas altérée.

Digitized by Google

L'état général est satisfaisant ; urines normales, poumons sains. Malgré de nombreuses cautérisations : perle de nitrate d'argent fondu, protargol, pointe galvanocaustique au rouge sombre, l'épistaxis se reproduit encore à neuf reprises différentes, le sang, rutilant, provenant de la partie postérieure de la perforation où la muqueuse est décollée et granuleuse. Ces hémorragies nasales ne sont définitivement enrayées que du jour où cette partie de la muqueuse est redevenue complètement normale.

Ce qu'il y a d'intéressant dans cette observation, c'est le jeune âge du sujet (seize ans) au moment où l'ulcère perforant a débuté par des épistaxis à répétition.

C'est ordinairement chez des sujets plus avancés en âge que se produisent ces sortes de pertes de substance. (*Arch. de méd. et de pharm. milit.*, juillet 1902.)

H. Bichelonne.

CAVITÉS ACCESSOIRES

Un mot à propos de la cure chirurgicale de la sinusite frontale, par M. Goris.

Observation, avec photographie, d'une femme opérée de polysinusite latérale. Résection de la paroi antérieure du sinus frontal et de sa paroi inférieure. Suppression complète de l'infundibulum et de l'ethmoïde antérieur. Malgré cela, le résultat plastique est satisfaisant. (*Ann. de la Soc. belge de chir.*, n° 3, 1903.)

Dr Kaufmann.

Technique de la cure chirurgicale de la sinusite sphénoïdale chronique, par M. Goris.

Les complications des sinusites sphénoïdales pour lesquelles le chirurgien peut intervenir sont, entre autres, la périnévrite optique, le phlegmon rétro-bulbaire, les douleurs occipitales.

Goris règle l'intervention de la façon suivante : 1° résection du cornet moyen avec la pince de Doyen; 2° puis introduction d'une rugine mousse dans l'ostium; effondrement de la paroi antérieure du sinus (l'instrument est guidé par l'index gauche introduit dans l'arrière-nez); 3° résection de la paroi inférieure du sinus avec la pince emporte-pièce de

Digitized by Google

Grünwald. Pansement : lanière de gaze introduite et laissée quarante-huit heures dans le sinus. (Extr. du *Bull. de l'Acad. roy. de méd. de Belgique*, 28 fév. 1903, n° 2.)

Dr KAUFMANN.

Sinusite fronto-ethmoïdo-maxillaire double, par le professeur MOURE.

L'auteur présente un malade âgé de quarante-trois ans, venu consulter à la clinique le 12 décembre 1901.

A cette date, il était porteur de polypes muqueux des fosses nasales. Les polypes enlevés, on constate tous les signes d'une sinusite fronto-ethmoïdo-maxillaire. Curettage de l'ethmoïde par les voies naturelles. Ponction du sinus maxillaire pendant plusieurs mois.

La suppuration continue.

Cure radicale le 10 mai 1901, suivant la technique de Caldwell-Luc. Les sinus, bourrés de fongosités, sont curettés avec soin et écouvillonnés au chlorure de zinc au 1/10. Une large communication des deux sinus avec le nez est établie. Suites opératoires bonnes.

Le 6 juin, malade très amélioré. Il existe encore quelques dégénérescences polypoïdes autour de l'hiatus maxillaire gauche.

A la diaphanoscopie, les deux sinus frontaux sont obscurs.

Le 25 octobre 1902, cure radicale frontale double, suivant le procédé d'Ogston-Luc.

Le sinus frontal gauche est petit, représenté vers la partie inférieure par une sorte de large entonnoir s'ouvrant dans l'infundibulum. Diverticule orbitaire très profond. Curettage soigneux; création d'un large canal fronto-nasal.

A droite, le sinus n'est représenté que par une espèce de diverticule creux rempli de pus et de fongosités s'ouvrant à plein canal dans l'infundibulum sinusaire gauche.

Suites opératoires normales. Guérison.

Ce cas est intéressant :

1° A cause de la suppuration très étendue des cavités accessoires du nez;

2° Parce qu'il est un exemple de l'absence du sinus frontal;

Digitized by Google

3° Parce qu'il prouve l'excellence de la méthode de Luc. Et l'on s'explique difficilement pourquoi M. Luc a depuis abandonné son procédé français en faveur du procédé allemand de Kunth-Killian. (Soc. de méd. et de chir. de Bordeaux, séance du 20 fév. 1903; *in Gaz. hebdom. des sciences méd.*, 7 mars 1903.) Dr Dieu.

La périsinusite frontale, par MM. Kalt et Golesceano.

Il peut se développer un abcès au voisinage du sinus frontal sans que ce sinus contienne du pus, ou, s'il contient du pus, sans que sa muqueuse soit totalement altérée. On peut donc opérer par incision simple les soi-disant ostéo-périostites du rebord orbitaire, en y ajoutant la trépanation exploratrice du sinus. (Soc. d'ophtalmol. de Paris, 3 mars 1903; *in Presse méd.*, 7 mars.) Dr Dieu.

LARYNX ET TRACHÉE

Du traitement de la tuberculose laryngée par la galvanopuncture *(Die Galvanokaustik in Form des Einstichs zur Therapie der Kehlkopftuberkulose)*, par le Dr L. Grunwald.

Lorsqu'on se trouve en présence d'une infiltration tuberculeuse de la muqueuse du larynx, on doit se rappeler que : 1° l'infiltration s'étend toujours au delà de ses limites visibles; 2° la tuberculose laryngée à l'état d'infiltration est susceptible de guérison tant que la muqueuse n'est pas endommagée soit par des ulcérations, soit par des lésions résultant d'un traitement intempestif, ces solutions de continuité favorisant les infections secondaires. Le traitement de choix sera donc celui qui, tout en permettant d'atteindre la partie profonde de l'ulcération, laissera la muqueuse intacte.

L'électrolyse semble bien répondre à toutes ces conditions, mais il faut ajouter tout de suite que c'est un procédé extrêmement lent et qui finit par fatiguer les patients bien avant que le but désiré soit atteint. Aussi, M. Grünwald, après avoir employé pendant quelque temps cette méthode, s'est-il vu obligé d'y renoncer et de la remplacer par la galvanopuncture, qu'il pratique de la façon suivante :

Le larynx étant suffisamment anesthésié, on applique sur

Digitized by Google

l'infiltration une fine pointe en platine qu'on fait rougir et qu'on enfonce doucement. Quand on se trouve sur du tissu sain, on éprouve une résistance très grande et qui empêche la pointe de s'enfoncer; on ne s'arrête que lorsqu'on a créé un canal dans lequel la pointe du cautère se meut librement; toute la séance ne dure qu'une dizaine de secondes. La réaction consécutive à ce traitement est minime; dans les cas les plus graves, on voit survenir des douleurs et de la dysphagie dont la durée ne dépasse pas huit jours; mais, dans beaucoup d'autres, en revanche, la dysphagie qui avait existé avant le traitement disparaît immédiatement après la première galvanopuncture. La cicatrisation se fait insensiblement.

Après l'avoir appliqué un grand nombre de fois, M. Grünwald croit pouvoir considérer ce procédé comme un moyen de plus, et d'une grande efficacité, à ajouter à tous ceux que nous possédons déjà contre la tuberculose laryngée, à la condition toutefois de ne l'employer que dans les cas appropriés, c'est-à-dire dans ceux où il existe une infiltration circonscrite des parties molles, sans lésion cartilagineuse.

Il faut ajouter que ce procédé facilite l'inspection de la partie sous-glottique du larynx, que l'infiltration de la partie sus-glottique rend souvent impossible. (*Münch. med. Wochens.*, 23 juin 1903.) Dr S. JANKELEVITCH.

Des papillomes multiples du larynx chez les enfants *(Ueber multiple Larynxpapillome im Kindersalter)*, par le Dr LAMMERHIRT.

On sait la rapidité avec laquelle récidivent les papillomes multiples du larynx chez les enfants, et cela malgré tous les procédés de traitement employés : thyrotomie, trachéotomie, intubation, pharyngotomie sous-hyoïdienne, ablation endolaryngée, etc. Chacun de ces procédés a ses partisans, mais il n'y en a pas un seul qui possède une efficacité absolue. Aussi n'est-il pas étonnant d'entendre de temps à autre des voix sceptiques déclarer qu'en présence de l'inefficacité de procédés aussi nombreux, dont quelques-uns paraissent,

Digitized by Google

a priori, devoir être suivis d'un effet radical, il vaudrait peut-être mieux se résigner au traitement symptomatique et expectatif, d'autant plus qu'à un certain âge l'affection semble disparaître complètement et d'une façon toute spontanée en apparence. Mais si la disparition spontanée des papillomes est un fait que peu de praticiens contestent aujourd'hui, il n'en est pas moins vrai que le scepticisme thérapeutique exprimé plus haut, loin d'être justifié, peut avoir, dans beaucoup de cas, les conséquences les plus funestes.

Un cas sur les trois observés par l'auteur dans le service du professeur Soltmann, de Leipzig, est de nature à nous faire toucher du doigt ces conséquences, et à nous engager à intervenir toujours, dans tous les cas de papillomes du larynx, sans nous laisser décourager par les récidives, et aussi à bien examiner les enfants affectés de troubles respiratoires, en nous rappelant que ces troubles peuvent être dus à la présence de papillomes du larynx.

Un enfant âgé de deux ans était affecté depuis sa naissance d'une difficulté respiratoire qui s'était aggravée depuis quatre mois au point que la moindre excitation était suivie d'un accès de suffocation. Il présentait une légère cyanose, et la forme de son thorax ressemblait à celle qu'on observe dans l'emphysème pulmonaire. L'examen des voies respiratoires supérieures ne révéla rien d'anormal, si ce n'est un bruit particulier au niveau de la bifurcation de la trachée. L'ensemble de ces symptômes semblait indiquer la présence d'un obstacle continu à la respiration et autorisait à supposer que cet obstacle était formé par une tumeur laryngée, et comme, d'autre part, on pouvait exclure l'hypothèse d'une tumeur ganglionnaire bronchique ou intrathoracique, on conclut qu'il s'agissait de papillomes. La vérification objective de ce diagnostic s'étant montrée impossible, on proposa aux parents l'opération immédiate, qui fut refusée, et on dut se contenter d'un traitement local qui apporta, en effet, un certain soulagement. Huit semaines plus tard, l'enfant avait contracté la scarlatine, et les troubles respiratoires s'aggravèrent de nouveau au point de nécessiter la trachéotomie immédiate. Pendant quelque

Digitized by Google

temps, la respiration s'en trouva améliorée, mais bientôt la dyspnée reparut et l'enfant fut emporté très rapidement.

A l'autopsie, on trouva la glotte remplie de papillomes tellement nombreux que les cordes vocales avaient pour ainsi dire disparu, et que l'ensemble faisait l'impression d'une tumeur maligne. La nature papillomateuse des tumeurs fut toutefois démontrée par l'examen microscopique. Toute la muqueuse du larynx était en état d'inflammation aiguë très intense et recouverte par places d'une membrane fibrineuse qui ne renfermait d'ailleurs que des cocci. (*Münch. med. Wochens.*, 19 mars 1903.)

Dr S. Jankelevitch.

OREILLES

Traitement rationnel de l'otite moyenne aiguë purulente chez l'enfant, par M. Malherbe.

L'otite moyenne purulente aiguë de l'enfant est toujours une antro-tympanite. Chez l'enfant, le pus, grâce à la béance fréquente de la suture pétro-squameuse, peut fuser vers le crâne ou sous le périoste externe de la mastoïde. Abcès intra et péri-mastoïdien. L'abcès peut être sous périosté, sans fistule osseuse, grâce aux nombreux vaisseaux qui s'étendent de l'antre à la corticale.

L'otite est simple : c'est l'antro-tympanite avec ou sans fistule de la membrane. Elle présente des manifestations extérieures vers la mastoïde : c'est l'antro-tympanite avec mastoïdite. Dans les deux cas, on doit recourir à l'évidement pétro-mastoïdien. (*Bull. de laryngol., otol. et rhinol.*, 1903, p. 3.)

Dr Kaufmann.

Présentation de quatre malades de la clinique otologique : deux néoformations de l'oreille externe; un moulage de plâtre resté dans le conduit; un cas de cholestéatome avec infiltration purulente jusqu'à la région claviculaire *(Demonstration von 4 Operationsfallen auf otiatrischem Gebiete, 2 Neubildungen, einem Gipsalguss im Gehörgang und einem Cholesteatom mit Eitersenkung bis zur Skapula und Klavikula)*, par le Dr Bezold.

I. *Sarcome de l'oreille externe.* — Jeune fille de neuf ans. Pas d'antécédents personnels. Il y a trois semaines, la peau derrière l'oreille gauche se serait ulcérée et aurait donné

Digitized by Google

du pus; le jour même de son entrée, il se serait produit une petite hémorragie.

Le pavillon est projeté en avant et comme soulevé par une tuméfaction massive de toute la région avoisinante, allant du tragus et de l'angle de la mâchoire à l'apophyse mastoïde et à la ligne temporale, et comblant surtout les creux sous et rétro-auriculaires. Deux ulcérations, l'une dans le sillon rétro-auriculaire couvrant un espace large comme une pièce de cinq centimes, l'autre en avant du tragus, conduisant dans une fistulette qui ne va cependant pas jusqu'à l'os. L'ouverture du conduit est obstruée par une masse fongueuse et bourgeonnante bouchant presque toute la lumière.

L'articulation temporo-maxillaire fonctionne normalement; le facial n'est pas atteint; il n'y a pas de métastases ganglionnaires; le labyrinthe semble intact. Dans ces conditions, une intervention radicale et une extirpation complète pouvaient donc donner un résultat satisfaisant.

Incision semi-circulaire contournant largement l'ulcération mastoïdienne, se continuant en avant par une double incision horizontale à travers le pavillon, en dessous et en dessus du conduit, et aboutissant en avant du tragus, de façon à circonscrire également toute l'ulcération antéauriculaire.

Le lambeau à décortiquer comprend donc, outre la peau de la région mastoïdienne, l'antitragus, le tragus et tout le conduit cartilagineux; la dissection est, du reste, rendue facile parce qu'il n'y a aucune attache osseuse.

A ce moment, on s'aperçoit qu'il s'agit en réalité d'une tumeur encapsulée, et une fois le noyau — qui était gros comme un œuf de poule — dégagé de l'entourage, on avance rapidement. Ablation de tout le conduit cartilagineux, du tragus, de l'antitragus; curettage des fongosités, qui s'étendent jusque dans la caisse; réunion des deux moitiés du pavillon entre elles et avec l'incision antérieure; pansement.

La perte de substance rétro-auriculaire est comblée dans la suite par une greffe de Thiersch.

Digitized by Google

La réunion se fait sans incidents; le conduit cartilagineux manque complètement, et le pavillon adhère au conduit osseux. Pas de récidive jusqu'à ce jour.

La tumeur encapsulée était un angiosarcome. Elle était recouverte d'épiderme et devait donc provenir d'une de ces petites tumeurs cutanées qui, comme le molluscum, sont quelquefois le point de départ d'une dégénérescence maligne.

II. *Adéno-carcinome du conduit auditif externe.* — Une femme de cinquante-trois ans vient consulter pour une ulcération de l'oreille. On remarque une tuméfaction ulcérée, rouge et sanguinolente, de la grosseur d'un œuf de pigeon, s'étendant dans cette région de la conque qui est comprise entre le tragus et l'antitragus, allant même un peu au devant du tragus et en dedans jusqu'au conduit osseux; l'inspection du tympan est rendue difficile par l'oblitération presque complète du conduit. Le facial est indemne; le labyrinthe est pris, mais comme il l'est des deux côtés et que la femme était dure d'oreille depuis longtemps, on suppose qu'il s'agit d'une lésion par sclérose diffuse; les ganglions ne sont pas infiltrés.

Opération. — La tumeur est circonscrite par une incision large et profonde, dépassant les bords de 1 centimètre à peu près partout et séparant la conque du pavillon. Dissection du conduit cartilagineux. Deux sutures en avant et en arrière du pavillon fixent le lobule et rétrécissent d'autant la plaie; on fait de même en haut, vers la racine de l'hélix. Un grand lambeau de Thiersch est fixé par quatre sutures au pourtour de la plaie, par un de ses bords; l'autre bord est poussé vers le conduit osseux et appliqué à l'aide d'un tamponnement serré. Comme il fallait s'y attendre, le conduit se rétrécit considérablement pendant la cicatrisation, mais on arrive, en s'aidant des tiges de laminaire, à conserver un méat suffisamment large. La tumeur a été enlevée il y a un an et demi, et jusqu'à ce jour il n'y a pas eu traces de récidive.

La conclusion à tirer de ces deux observations est donc celle-ci. On peut recommander l'opération quand le facial,

Digitized by Google

le labyrinthe et l'articulation temporo-maxillaire sont indemnes, c'est-à-dire quand on est à peu près sûr que le néoplasme n'a pas franchi les limites du pavillon et du conduit auditif externe. On doit porter son attention à une bonne restauration du pavillon et veiller à ce que les soins consécutifs soient confiés à une personne expérimentée.

III. *Un moule de plâtre dans le conduit auditif.* — Un étudiant en médecine veut prendre le moule de son pavillon d'oreille. Il n'a pas suffisamment bouché le conduit, et une partie du plâtre coule dans son oreille. Il s'empresse de faire faire des injections, mais en vain, le plâtre paraît enclavé dans la partie osseuse. Il n'y a pas de douleurs, mais de la gêne à la mastication et à la déglutition.

Bezold voit le jeune homme deux jours après. Ne pouvant y arriver autrement, il décolle le pavillon, et, après avoir gougé la région de l'épine de Henle, décollé et incisé le conduit, il réussit à sortir le corps étranger.

Les difficultés d'extraction étaient telles que le tympan a été perforé, et le malade a dû se soumettre à des pansements prolongés pour voir son tympan se refermer et l'audition revenir.

IV. *Cholestéatome avec infiltration purulente jusqu'à la région de la clavicule et de l'omoplate.* — Un ouvrier de vingt-deux ans souffre d'une otorrhée à droite depuis l'âge de sept ans. A ce moment, on lui avait fait une opération, mais tous les trois à quatre ans la région mastoïdienne est prise d'un gonflement douloureux, un abcès s'ouvre derrière l'oreille; il s'écoule du pus pendant un certain temps, puis tout rentre en ordre.

Il y a quatre semaines, les mêmes douleurs reprennent, accompagnées cette fois-ci d'une céphalée intense, d'insomnie, d'hémorragies par le conduit, et, enfin, d'accès vertigineux tels que le malade est tombé plusieurs fois par terre.

Toute la région latérale du cou est le siège d'un gonflement diffus, d'une dureté ligneuse, s'étendant de l'apophyse mastoïde à la clavicule et l'épine de l'omoplate, et tellement prononcé qu'on n'arrive pas à sentir les deux derniers cs.

Digitized by Google

Il y a un peu de fluctuation en bas dans la région sus-claviculaire; par la pression à ce niveau, on fait sortir du pus par l'oreille. La position de la tête est celle qu'on voit dans le torticolis. La mastoïde elle-même ne présente rien de particulier. La sécrétion par l'oreille est extrêmement fétide; le fond du conduit est obstrué par un paquet de fongosités derrière lequel on arrive avec la sonde à monter très haut et à sortir des masses caséeuses. Le labyrinthe est intact; le fond d'œil commence à devenir indistinct; la température oscille de 38°5 à 39°5; le pouls est à 120.

Une intervention radicale était de rigueur. Elle fut faite le jour après. La corticale externe ne présente rien de particulier; la mastoïde est sclérotique et un peu éburnée dans sa partie superficielle; l'antre est occupé par une masse cholestéatomateuse de la grosseur d'une fève qui s'étend principalement en arrière et en bas, vers le sinus, dont les parois dénudées sont recouvertes de fongosités. Chose à remarquer, il n'y a aucune perforation de la rainure digastrique ni de la région avoisinante. Le sinus est mis à nu dans la direction du bulbe; un coup de gouge malheureux sectionne en partie le facial vers le trou stylo-mastoïdien; par contre, on arrive à extraire un séquestre parfaitement mobilisé qui met à nu le bulbe.

Une sonde introduite le long de la jugulaire, par en haut, donne issue à un flot de pus. La contre-incision est faite dans le triangle sus-claviculaire; elle donne à peu près un litre de pus qui jaillit sous pression. En pénétrant par là avec le doigt, on se rend compte de l'étendue exceptionnelle de l'infiltration purulente, qui allait jusqu'à la crête de l'omoplate et la clavicule. Les soins consécutifs ont duré deux mois; la plaie mastoïdienne a été très lente à se couvrir de bourgeons; les plaies du cou ont guéri plus vite, mais il avait fallu faire deux autres incisions libératrices.

C'est là une observation très intéressante de mastoïdite dite de Bezold. Heureusement pour les malades qu'on en voit rarement qui ont ce caractère de gravité. Elle présente encore ceci de particulier, c'est que le pus mastoïdien a filé non pas à travers une perforation de la paroi mastoï-

Digitized by Google

dienne inférieure, mais bien le long de la gaine des vaisseaux, et de là en dessous des muscles du cou et de l'aponévrose moyenne. Le sinus lui-même n'avait pas été atteint; il avait trouvé le temps de s'entourer d'une gaine de fongosités assez résistantes pour opposer une barrière protectrice à l'infection. (Rapport présenté à la Soc. méd. de Munich le 11 fév. 1903; *Münch. med. Wochens.*, 2 juin 1903.)

Dr BERTEMES.

L'éducation de l'oreille dans la surdité, par l'abbé ROUSSELOT.

La méthode que l'auteur emploie comporte : 1° un examen acoustique, qui établit le diagnostic; 2° une période d'épreuve qui fait porter un pronostic probable; 3° le traitement.

L'examen se fait à l'aide de diapasons, depuis les plus graves jusqu'aux plus aigus. Il est facile de constater si le diapason est entendu. La mesure de l'intensité est plus difficile. L'auteur se sert de graphiques qui illustrent son travail. Il faut au moins quinze jours pour la période d'essai. Le traitement se fait aussi à l'aide de diapasons. (*Bull. officiel des Soc. méd. d'arrondiss. de Paris et de la Seine*, n° 5, mars 1903.)

Dr KAUFMANN.

Abcès cérébraux d'origine otitique; relation de deux cas; aphasie dans l'un; guérison *(Otitic brain abscesses; report of two cases; aphasia in one; recovery)*, par M. GEORGES F. KEIPER, de Lafayette, Ind.

I. J. S..., dix-huit ans, malade depuis un mois; otite moyenne purulente gauche. Signes de mastoïdite. Opération le 7 mai 1900. Os mou dans lequel enfonce la tréphine. Toute l'apophyse est nécrosée et remplie de granulations. Le tegmen était démoli. Curettage. Ouverture de la dure-mère. Pansement. Les phénomènes cérébraux persistent, à huit heures et demie du soir, le même jour, nouvelle intervention. On met à jour le lobe temporo-sphénoïdal complètement détruit. Rien du côté du sinus ni de la jugulaire. Drainage et pansement. Le malade mourut peu après. Il conserva ses facultés jusqu'à la mort, malgré la perte énorme du tissu cérébral.

Digitized by Google

II. F. M..., trente-sept ans, malade depuis un mois, écoulement de l'oreille gauche et signes de mastoïdite. Entre à l'hôpital le 26 juillet 1901. Céphalalgie, frissons, torpeur cérébrale. Opération le 28. Antre situé à 12 millimètres au-dessus de sa situation normale. Pus et cholestéatome. Erosion du tegmen. On explora la cavité cérébrale, mais pas de pus. Pansement. Le 15 août, torpeur cérébrale Nouvelle intervention. On découvre le lobe temporo-sphénoïdal. La dure-mère bombe. On enfonce un trocart. Soixante grammes de pus environ. On incise, on lave et on draine. Pansement. Le 17 août, cécité verbale. Le 19, troisième intervention que l'on pousse davantage en arrière, de façon que le drainage puisse se faire directement. Depuis, guérison lente, mais complète.

A la fin de ces deux observations, l'auteur rappelle les différentes variétés d'aphasie, il cherche l'étiologie des abcès du cerveau, il en décrit les symptômes, il en pèse le pronostic et indique le traitement à suivre. (*The Journ. of the Amer. med. Assoc.*, 21 mars 1903.) Dr KAUFMANN.

Un cas de pachyméningite interne (abcès intra-dural) d'origine otique, par M. GUDER, de Genève.

Jeune homme de vingt-deux ans, ayant eu la scarlatine dans son enfance, et une otite moyenne gauche consécutive. Entre le 23 janvier 1902 à l'hôpital de Genève. Surdité à gauche.

29 janvier, céphalalgie localisée dans la moitié gauche de la tête. Oreille gauche douloureuse. Signe de Kernig très net. Démarche raide. Le malade vacille et tombe les yeux fermés.

31 janvier. Ponction lombaire.

3 février. Obnubilation profonde; parésie faciale gauche; le Kernig a disparu.

Le 10 février, écoulement abondant et fétide par l'oreille gauche. La caisse est remplie de masses bourgeonnantes.

21 février. Violents maux de tête. Diagnostic d'abcès sous-dural communiquant avec la caisse.

Opération le 24 février. Opération de la cure radicale. On ponctionne la dure-mère. Il s'écoule un tiers de litre de pus.

Digitized by Google

Deuxième ouverture au niveau de la suture temporo-pariétale à 3 centimètres en arrière du premier orifice.

Le 27 février, le malade sort de sa torpeur.

11 mars. Le malade commence à se lever.

Le 23 mai, reprise de la céphalalgie et des vomissements alimentaires.

Deuxième opération le 28 mai. Collection purulente intra-méningée au-dessus et en arrière de la première.

Mort le 30 septembre. A l'autopsie, vaste abcès cérébral qui a détruit toute la partie centrale de l'hémisphère gauche et avait même envahi le ventricule latéral droit. (*Ann. des mal. de l'oreille, du larynx, du nez et du pharynx*, 1903, n° 7, p. 64.) Dr KAUFMANN.

VARIA

Corps étrangers de l'œsophage et de l'estomac.

M. Tuffier rapporte deux observations qui montrent la grande tolérance des voies digestives pour les corps étrangers.

Dans la première, de M. Kalljonzis, un enfant de six ans portait un sou dans l'œsophage sans autres symptômes qu'un peu de gêne et l'impossibilité de la déglutition des aliments solides. Extraction facile par les voies naturelles.

Dans le cas de M. Tsakono, il s'agit d'une fille de dix-sept ans ayant avalé une fourchette depuis quatre mois. La digestion était à peine troublée. Gastrostomie. Guérison. (Soc. de Chir., *in Presse méd.*, 7 mars 1903.) Dr DIEU.

NOUVELLES

Nomination. — Le professeur KÖRNER, directeur de la clinique des oreilles et du larynx à Rostock, a été nommé membre de la Commission officielle d'examens pour la médecine par le ministre du grand-duché de Mecklembourg-Schwerin.

Le Gérant : R. CHAIGNEAU.

Bordeaux. — Impr. G. GOUNOUILHOU, rue Guiraude, 11.

Digitized by Google

24e ANNÉE. N° 43. 24 OCTOBRE 1903.

REVUE HEBDOMADAIRE
DE
LARYNGOLOGIE, D'OTOLOGIE
ET DE RHINOLOGIE

DE LA PONCTION LOMBAIRE
DANS
LES COMPLICATIONS ENDOCRANIENNES DES OTITES[1]

Par MM.

CHAVASSE,
Médecin principal de 1re classe,
Professeur au Val-de-Grâce.

MAHU,
ancien assistant suppléant
d'oto-laryngologie
à l'hôpital Saint-Antoine.

Imaginée en décembre 1890 par Quincke, de Kiel, la ponction lombaire fut d'abord employée dans un but thérapeutique; mais, bientôt après, on l'utilisa comme procédé de diagnostic de certaines affections du système nerveux central. A l'étranger, et particulièrement en Allemagne, on a étudié la pression manométrique, les caractères cliniques et bactériologiques du liquide céphalo-rachidien et jugé d'une manière approfondie sa valeur thérapeutique. En France, l'application du cyto-diagnostic au liquide céphalo-rachidien par Widal, Ravaut et Sicard, a donné une impulsion nouvelle à ce moyen de diagnostic et, en lui apportant une plus grande précision et des formules bien définies, a accru considérablement sa valeur pratique. On a joint bientôt aux examens bactériologiques et cytologiques la cryoscopie (Widal, Sicard et Ravaut), le chromo-diagnostic (Sicard), l'analyse chimique appliquée à certaines méningites (Sabrazès

1. Résumé du rapport présenté à la Société française d'otologie, de laryngologie et de rhinologie (octobre 1903).

Digitized by Google

et Denigès, Wolf, etc.), l'étude de la perméabilité méningée, etc.

C'est principalement dans les travaux de ces auteurs qu'ont été puisés les renseignements nécessaires à la mise au point de la question. Quant à l'emploi et à l'importance de la ponction lombaire dans les complications des otites, c'est dans les travaux émanant de la clinique de Schwartze, à Halle, particulièrement dans les mémoires de Leutert et de Braunstein, dans les discussions qui ont eu lieu à plusieurs reprises dans les congrès et les sociétés savantes d'Autriche et d'Allemagne et aussi dans les observations et renseignements transmis par les spécialistes de France et de l'étranger, en particulier MM. Lermoyez et Moure, qu'ont été surtout puisées les données intéressantes que les auteurs ont pu contrôler, en partie, par des observations personnelles, au nombre de 27, recueillies tant au Val-de-Grâce qu'à l'hôpital Saint-Antoine.

Technique de la ponction lombaire. Accidents et dangers.

C'est dans la cavité sous-arachnoïdienne, espace compris entre l'arachnoïde et la pie-mère, qu'est contenu le liquide céphalo-rachidien. Cette cavité, aussi appelée sac spinal, communique — sauf exceptions d'ordre anatomique ou pathologique assez rares — avec le sac cérébral ou central par l'intermédiaire des ventricules latéraux, du 3e ventricule, de l'aqueduc de Sylvius, des trous de Magendie et de Luschka et enfin des citernes lymphatiques sous-arachnoïdiennes.

Pour pénétrer dans cette cavité et donner issue au liquide céphalo-rachidien, tout en évitant de blesser le cône terminal de la moelle et la pie-mère, la pratique la plus répandue consiste à ponctionner, chez l'adulte, dans l'espace compris entre la quatrième et la cinquième vertèbre lombaire, et chez l'enfant, dans le troisième ou même dans le deuxième espace lombaire.

Cette ponction est faite, avec les plus grands soins asepti-

Digitized by Google

ques du côté de l'opérateur et du côté de l'opéré, à l'aide d'une aiguille également aseptique creuse, en platine iridié, suffisamment solide et du genre de celle de l'aspirateur Potain (diamètre extérieur : 1 millimètre et demi ; diamètre intérieur : 8 dixièmes de millimètre; longueur : 10 centimètres pour l'adulte, 5 centimètres pour l'enfant).

Le malade, maintenu par des aides, est couché en chien de fusil sur le bord du lit.

On repère le point de ponction dans le quatrième espace interlamellaire en reliant les points les plus élevés des deux crêtes iliaques par une ligne transversale qui coupe la quatrième vertèbre lombaire en son milieu. L'index gauche suit vers le bas l'apophyse épineuse, marque un point au dessous et légèrement en dehors, tandis que l'aiguille, munie si l'on veut d'un petit mandrin en fil métallique, est enfoncée dans les tissus quelque peu en avant et en haut.

Le liquide qui sort, à l'état normal, goutte à goutte, est recueilli dans un tube à centrifugeur stérilisé.

Certains cas spéciaux mis à part, on arrive facilement au but, et, avec un peu de pratique, il est rare d'avoir une ponction blanche. On évite de même aisément les petits incidents opératoires divers, tels que hémorragie provenant de vaisseaux des tissus musculaires ou arachnoïdiens, obturation de l'aiguille par des caillots, etc.

Il est plus difficile d'éviter d'autres accidents plus graves qui ont été divisés par Milian en accidents immédiats et en accidents consécutifs. A l'apparition d'accidents immédiats tels que céphalées, vomissements, sensation de défaillance, vertige, bourdonnements d'oreille accompagnés ordinairement d'irrégularité du pouls, on arrêtera la ponction et on placera le malade dans la position de Rose.

Un accident tardif fréquent est la céphalalgie qui se déclare le plus souvent le lendemain en forme de clou frontal ou d'étau enserrant les tempes et qui cède ordinairement lorsqu'on place le malade la tête basse.

Digitized by Google

Les auteurs ont observé plusieurs cas de ce genre, mais n'ont jamais eu à déplorer d'accidents graves suivis de mort comme il en a été rapporté par Gumprecht, Furbringer, Leutert et autres.

Les accidents seront évités ou rendus tout à fait exceptionnels en se conformant aux indications ci-après :

1° Pratiquer la ponction sans aspiration ;

2° Placer le sujet dans la position couchée ;

3° Ne pas ponctionner un malade anesthésié ;

4° Éviter la décompression brusque du cerveau, en modérant ou suspendant l'écoulement du liquide, surtout dans les affections anciennes ;

5° Ne pas extraire plus de 20 centimètres cubes en une fois ;

6° Éviter de ponctionner les malades atteints de tumeurs cérébrales et les urémiques.

***

Technique de l'examen du liquide céphalo-rachidien.

1° *Pression.* — D'après Quincke, qui mesure la pression avec un manomètre, cette pression, à l'état normal, est d'environ 150 millimètres. En dehors des causes physiologiques qui, d'après Sicard, peuvent augmenter l'échappée du liquide au cours d'une même ponction, les mouvements respiratoires par exemple, la sortie du liquide céphalo-rachidien peut s'effectuer très faiblement, goutte à goutte, en suivant une trajectoire plus ou moins tendue.

Bien que les données à demander à la pression soient souvent discutables, on a noté une élévation très marquée dans la méningite tuberculeuse, dans les tumeurs cérébrales et dans l'hydrocéphalie aiguë (Quincke, Rieken). Lermoyez l'a notée dans un abcès du cerveau d'origine otique.

2° *Chromo-diagnostic.* — A la condition d'être positif, ce signe a une certaine valeur. Pour apprécier l'altération pro-

Digitized by Google

duite dans la couleur du liquide, on placera, à côté l'un de l'autre, le tube du centrifugeur qui le contient et un tube semblable contenant de l'eau distillée (Wentworth). L'aspect normal peut être altéré par la présence de sang. Les leucocytes donnent au liquide un aspect trouble. Dans les méningites aiguës bactériennes le louche varie du jaune verdâtre au trouble le plus accentué. Dans les méningites chroniques et dans les méningites tuberculeuses, le liquide reste généralement clair.

3° *Examen bactériologique.* — La recherche des microbes comporte l'examen direct, les cultures et l'inoculation.

Pour l'examen direct, on emploiera les moyens ordinairement en usage dans les laboratoires, mais on comprend que le résultat n'aura de valeur qu'autant qu'il sera positif, c'est-à-dire lorsqu'on aura découvert des microbes sur les travées fibrineuses qui se forment dans le tube laissé au repos, ou bien dans le culot restant après centrifugation du liquide.

Nombreux sont les microorganismes que l'on a ainsi rencontrés : le staphylocoque (Josias et Netter), le streptocoque, le pneumocoque de Fraenkel et Weichselbaum, le méningocoque de Weichselbaum et Jœger, le bacille d'Eberth (Wentworth, Lenhartz), le bacterium coli, le streptocoque de Bonome, le bacille de Koch, etc.

Les résultats obtenus par les ensemencements, les cultures et par les inoculations aux animaux sont beaucoup plus démonstratifs, mais ces méthodes ont le grave inconvénient de demander trop de temps, ce qui les rend, dans la grande majorité des cas, inapplicables pour le diagnostic de la plupart des complications endocraniennes des otites.

4° *Cyto-diagnostic; formules cytologiques.* — Le cyto-diagnostic, créé en 1900 par Widal et Ravaut et appliqué la même année à l'examen du liquide céphalo-rachidien par Widal, Ravaut et Sicard, repose sur l'étude histologique des éléments cellulaires contenus dans le liquide et sur la détermi-

Digitized by Google

nation de la nature et du nombre de ces éléments dans les différents cas pathologiques.

Chez un sujet sain, indemne de toute maladie générale ou du système nerveux, l'examen d'une parcelle — traitée et colorée suivant les règles — du culot obtenu après centrifugation du liquide céphalo-rachidien normal, ne permet de découvrir qu'un ou deux lymphocytes par champ de microscope.

Au contraire, dès que les méninges sont frappées d'irritation ou d'inflammation, on voit apparaître des éléments figurés dont le nombre et la variété sont en rapport avec l'intensité et la nature des processus.

Les formules cytologiques établies par Widal, Ravaut et Sicard et actuellement admises sont les suivantes :

La *lymphocytose* du liquide céphalo-rachidien témoigne seulement d'une irritation méningée et ne peut pas faire conclure, à elle seule, à une méningite : elle s'observe surtout dans les processus méningés chroniques (tabes, sclérose en plaques, syphilis méningée) et dans la méningite tuberculeuse.

La *polynucléose* est la traduction d'une irritation forte et aiguë : on la rencontre le plus souvent dans les méningites aiguës non tuberculeuses de causes diverses (période d'état). Plus tard, les polynucléaires font place, pendant la période de régression, aux lymphocytes, qui disparaissent à leur tour lors de la guérison.

Dans les cas de tumeurs cérébrales, dans l'hystérie, le méningisme, la neurasthénie, la thrombo-phlébite des sinus, les abcès cérébraux non compliqués, etc., le liquide céphalo-rachidien reste normal, pourvu qu'il n'existe pas de lésions anatomiques au niveau des méninges.

La recherche des caractères chimiques, ainsi que la cryoscopie et l'hématolyse du liquide céphalo-rachidien peuvent, dans certains cas exceptionnels, fournir des renseignements complémentaires.

Digitized by Google

⁂

Valeur diagnostique de la ponction lombaire.

La ponction lombaire, jointe à l'étude clinique approfondie d'une affection cérébrale d'origine otique, est-elle susceptible, en l'état actuel de nos connaissances, de nous fournir des renseignements capables de décider ou non d'une intervention en temps utile? Tel est le problème qui se pose et que l'on peut essayer de résoudre en passant en revue les résultats obtenus par l'application de ce procédé dans les différentes complications les plus fréquemment rencontrées.

I. *Thrombo-phlébites des sinus et en particulier du sinus latéral.* — Suivant l'école de Halle (Schwartze, Braunstein, etc.), le liquide cérébro-spinal conserve sa constitution normale, mais il est augmenté en quantité. Chavasse et Mahu ne sauraient admettre sans réserve la dernière partie de cette affirmation, car s'ils ont eu l'occasion de constater une augmentation de pression chez un malade du Val-de-Grâce, dans un autre cas observé à l'hôpital Saint-Antoine chez un malade mort de thrombo-phlébite du sinus latéral vérifiée à l'autopsie, le liquide céphalo-rachidien normal s'écoula par l'aiguille sans trace d'hypertension. Courtade a également publié un cas analogue à ce dernier, chez un enfant de onze ans.

II. *Abcès du cerveau et du cervelet.* — Quand l'abcès n'est pas compliqué par une autre affection endocranienne (thrombo-phlébite sinusale, méningite circonscrite ou diffuse) et que la poche n'a pas été rompue, le liquide est, en règle générale, normal clair, et ne donne pas de coagulum (Stadelmann, Braunstein, A. Schiff, Lermoyez, Jacques).

Diverses observations dans lesquelles le liquide ponctionné était louche avec ou sans polynucléaires et publiées par Wolff, Stadelmann, Brieger, Braunstein, Ruprecht, rentrent plus ou moins nettement dans le cadre des exceptions à la règle ci-dessus. Dans le cas de Brieger, l'abcès du lobe temporal communiquait avec le ventricule par un trajet fistuleux.

Digitized by Google

Pour les autres, il s'était évidemment produit une irritation vive, intense des méninges, d'où polynucléose.

Dans un cas publié par Chavasse, le liquide clair contenait des lymphocytes en nombre un peu anormal. A l'autopsie, on découvrit une légère couche de pus au voisinage du conduit auditif interne, ce qui permet d'admettre, pour ce cas, une irritation très légère des méninges, d'où faible degré de lymphocytose.

III. *Méningites bactériennes.* — Parmi les inflammations méningées, la leptoméningite suppurée diffuse, due à des microbes de diverses sortes, est, sans contredit, celle qui est le plus fréquemment observée comme complication de l'otite suppurée. La suppuration occupe, dans l'immense majorité des cas, les mailles de l'espace sous-arachnoïdien, exceptionnellement l'espace sous-dural. Il est tout naturel, par suite, que le liquide cérébro-spinal ponctionné soit altéré dans son aspect et dans sa constitution interne. Il présente un trouble variant du jaune verdâtre à la purulence vraie et contient, en quantité notable ou prédominante, des leucocytes polynucléaires et très souvent des microorganismes divers. La pression sous laquelle il s'écoule est variable et parfois assez élevée (Stadelmann).

Ces caractères, liquide trouble et polynucléose, vérifiés dans une quantité considérable d'observations, sont extrêmement importants en ce qu'ils permettent le plus souvent de poser le diagnostic différentiel entre la méningite suppurée et les autres complications, entre autres l'abcès cérébral et la thrombo-phlébite du sinus latéral, souvent confondus avec elle par la symptomatologie générale, surtout chez l'enfant.

Toutefois, le caractère le plus important et toujours affirmé par le cyto-diagnostic, c'est la polynucléose. Elle est constante dans la période d'état, et a été relevée par tous les auteurs.

Au contraire, la présence des microorganismes n'est pas indispensable pour affirmer l'existence d'une méningite. Braunstein, dans une statistique portant sur 18 patients, a

Digitized by Google

rencontré à chaque fois un liquide louche avec prédominance de polynucléaires ; mais, dans une de ses observations, le liquide obtenu par une première ponction contenait beaucoup de leucocytes sans aucune bactérie, tandis que celui d'une deuxième ponction offrait un grand nombre de diplocoques.

Dans une observation inédite communiquée par Moure, il existait, dans une ponction lombaire faite au cours d'une méningite suppurée, en même temps qu'une polynucléose abondante, une grande quantité de strepto-bacilles et le pneumocoque méningitique.

Stanculéanu et Depoutre, et les auteurs eux-mêmes ont rencontré le pneumocoque.

La précision des renseignements fournis semblerait exclure toute hésitation dans les cas de cette nature ; mais il n'en est pas toujours ainsi dans la pratique.

Il ne faut pas tout d'abord oublier que, dans quelques cas exceptionnels, les deux signes cardinaux — louche et polynucléose — peuvent faire défaut. Stadelmann rapporte un fait de leptoméningite étendue, partant du rocher, avec un liquide de ponction absolument clair ; Witte et Sturm un autre cas dans lequel, au cours d'une méningite suppurée suite de mastoïdite, la ponction lombaire donna issue à un liquide clair et dans lequel l'examen microscopique, après centrifugation, ne montra ni cellules de pus ni microorganismes ; les cultures sur l'agar restèrent stériles : à l'autopsie on trouva une leptoméningite suppurée et du liquide trouble dans les ventricules. Achard et Laubry ont cité un cas de méningite confirmée par l'autopsie où la ponction lombaire avait donné un liquide normal : il s'agit évidemment là de faits exceptionnels et dus très probablement à l'occlusion, par l'inflammation ou un exsudat épais, du trou de Magendie ou de l'espace sous-arachnoïdien à la base du cerveau (Straus).

Une autre difficulté est de tenir compte, en se basant sur

Digitized by Google

l'évolution clinique de la maladie, de la période à laquelle est faite la ponction lombaire. En effet, si, comme le dit Cohn, le liquide est toujours anormal dans la méningite suppurée, il ne faut pas perdre de vue que l'anomalie n'est jamais la même à deux instants différents de l'évolution et que, si l'on faisait abstraction du stade de la maladie et des symptômes fournis par la clinique, on ferait, à chaque pas, des erreurs dans l'interprétation des résultats fournis par la ponction lombaire.

L'exemple suivant fera ressortir l'importance de cette remarque : les auteurs ont eu l'occasion de suivre cette année, à quelques mois de distance, dans le service de M. Lermoyez, deux femmes, de trente et de vingt-six ans, présentant l'une et l'autre tous les signes apparents d'une méningite suppurée suite d'otorrhée, avec fièvre, raideur de la nuque, signes de Kernig. Une première ponction lombaire donna chez chacune d'elles un liquide clair avec de la polynucléose. A la suite d'un évidement pétro-mastoïdien, les symptômes de méningite disparaissent peu à peu chez la première, tandis que chez la seconde l'état devient de plus en plus mauvais. Une seconde ponction pratiquée chez l'une et l'autre malade décèle la prédominance des lymphocytes mononucléaires avec 1/100 environ de polynucléaires. Ainsi, les résultats fournis par la ponction lombaire ont été à peu près identiques aux deux mêmes stades de deux affections à marches pourtant bien différentes, puisque la première malade a guéri et la seconde est morte. Dans les deux cas, la période aiguë était en voie de régression, mais par des chemins opposés; car tandis que les symptômes de méningite disparaissaient chez la première malade, l'autre avait une température de 40° 8 avec des signes cliniques non douteux de méningite.

IV. *Méningites suppurées circonscrites.* — On conçoit aisément que la ponction lombaire puisse donner, suivant les cas et suivant aussi l'époque à laquelle elle aura été pratiquée, les renseignements les plus contradictoires : aussi est-

Digitized by Google

ce là, dans la méthode, un point faible d'autant plus regrettable que ces complications endocraniennes sont des plus fréquentes à la suite des otites.

Hinsberg, Körner, Lichteim, Lannois et Armand, Braunstein ont, dans des observations de ce genre, relaté des faits en apparence les plus dissemblables.

V. *Suppurations extra-durales ; pachyméningite interne suppurée (Abcès intra-dural).* — Dans ces inflammations suppurées, le liquide céphalo-rachidien garde sa composition normale tant que les lésions restent en dehors du sac arachnoïdo-pie-mérien (Widal et Le Sourd).

Braunstein, Laurens ont rapporté des cas de lésions extradurales avec liquide clair, normal.

Dans un cas d'abcès encapsulés entre la dure-mère et l'arachnoïde, avec pachyméningite purulente interne et leptoméningite adhésive très circonscrite, vérifiée à l'autopsie (cas rapporté par Leutert et reproduit par Braunstein) le liquide céphalo-rachidien était clair et ne contenait ni leucocytes ni microorganismes.

Guder a publié récemment un cas à peu près analogue.

L'un des auteurs de ce rapport a observé, en 1902, un fait intéressant de pachyméningite interne suppurée développée à la suite d'une opération de sinusite frontale par le procédé de Luc-Ogston. Le cyto-diagnostic ne décela aucun élément figuré. Confiant dans le résultat, il procéda à la recherche de l'abcès du lobe frontal, mais il rencontra au cours de l'opération une collection sous-dure-mérienne. Le malade mourut huit jours plus tard et, à l'autopsie, il découvrit une masse purulente étalée entre la dure-mère et l'arachnoïde; il existait, en outre, une phlébite suppurée du sinus longitu-
al et du sinus caverneux.

'I. *Méningites séreuses.* — Le groupe des méningites
uses, qui s'observent plus particulièrement dans l'enfance,
encore mal défini ; on trouve, en effet, décrit ou classé
s la dénomination de méningites séreuses : des méningites

Digitized by Google

bactériennes n'arrivant pas ou n'étant pas encore arrivées à la suppuration et contenant les mêmes microorganismes que les méningites suppurées; des méningites par pénétration de toxines parties d'un foyer suppuré de l'oreille, du temporal ou du cerveau; la méningite séreuse (hydrocéphalie aiguë ou chronique) de Quincke, pour laquelle il a inventé la ponction lombaire; et, enfin, très probablement des symptômes de labyrinthite aiguë suppurée.

On conçoit, d'après cela, que les renseignements fournis par le liquide de la ponction lombaire soient des plus incertains et ne puissent que rarement, dans les cas de cette nature, mettre sur la voie du diagnostic. Le plus souvent, ce liquide sera clair et sortira sous pression; il contiendra ou non, suivant les cas, des éléments figurés et des bactéries.

VII. *Méningite cérébro-spinale.* — Si, d'après Sicard, on n'envisage que la vraie méningite cérébro-spinale épidémique, en général à évolution subaiguë et exclusivement due au méningocoque de Weichselbaum, le liquide céphalo-rachidien retiré à la ponction lombaire a généralement une teinte verdâtre et un peu trouble et renferme, le plus souvent, ce diplocoque associé ou non. Lermoyez, Vaquez et Ribierre ont cité des cas de ce genre au cours d'otites aiguës. Councilmann a trouvé parfois un liquide clair. Dans les premiers jours de la maladie, on rencontre le plus souvent de nombreux leucocytes polynucléaires; dans certains cas prolongés, vers la fin de la maladie, la polynucléose fait place à la lymphocytose (Sicard et Brécy, Labbé et Castaigne, Bendix, Achard et Laubry).

VIII. *Méningite tuberculeuse.* — Dans cette affection, qui s'observe assez souvent chez les enfants, soit comme complication d'une otite tuberculeuse, soit comme affection concomitante d'une otite banale, le liquide céphalo-rachidien sort généralement clair avec hypertension, contient fréquemment le bacille de Koch, mais présente toujours de la lymphocytose (Widal, Sicard et Ravaut).

Digitized by Google

Ce dernier point, si caractéristique, est précieux puisqu'il permet de faire le diagnostic, souvent si difficile, de cette affection avec la méningite ordinaire et l'abcès du cerveau.

Certains cas faisant exception à la formule cytologique de Widal et dans lesquels il y avait prédominance de polynucléaires ont été publiés par Barjon et Cade, Lewcowicz, Bernheim et Moser, Bernard, Guinon et Simon, Méry et Babonneix.

Mais, fait important à retenir, alors même qu'il existe de la polynucléose dans la méningite tuberculeuse, on note toujours en même temps une assez grande quantité de lymphocytes.

IX. *Méningisme.* — Si, avec Dupré, on sépare complètement cette affection des méningites séreuses pour ne la considérer que comme une simulation plus ou moins parfaite des méningites par un processus indépendant de toute lésion corticale saisissable, il est facile de se rendre compte que, dans cette affection, associée ou non à des otites, le liquide céphalo-rachidien doit rester normal (Widal, Lamouroux).

X. *Labyrinthisme.* — Les auteurs ont eu personnellement l'occasion de ponctionner deux femmes hospitalisées et présentant des symptômes accentués de labyrinthisme simulant quelque peu une méningite, *sans hystérie.* Dans les deux cas, le liquide clair, sortant sans hypertension, ne contenait aucun élément figuré.

XI. *Lésions traumatiques du labyrinthe et de la base du crâne.* — Moure a bien voulu transmettre les deux observations inédites suivantes : chez un malade atteint de labyrinthite suppurée consécutive à la pénétration d'une balle de revolver ıns l'oreille et présentant des signes intenses de complitions cérébrales, la ponction lombaire donna issue, sous ırte pression, à un liquide clair d'abord, puis sanglant, uis clair à nouveau ; on découvrit de nombreux lymphotes et quelques polynucléaires. Dans un autre cas, chez un

Digitized by Google

malade porteur d'une fracture de la base du crâne à la suite d'une chute sur les pieds et atteint d'une paralysie du facial et de l'acoustique d'un côté, il fut facile, au moyen de l'examen du liquide céphalo-rachidien, qui contenait de nombreux globules sanguins, d'établir le diagnostic certain de la lésion hémorragipare.

XII. *Influence exercée par certaines maladies sur le liquide céphalo-rachidien.* — Une otite évoluant chez un sujet atteint d'une affection générale chronique susceptible de modifier la composition du liquide céphalo-rachidien, peut donner naissance à une complication endocranienne ou bien s'accompagner occasionnellement d'accidents cérébraux auxquels elle reste étrangère. Il est, par suite, indispensable de ne pas perdre de vue que, quand la syphilis atteint le système nerveux (méningite, méningo-myélite, hémiplégie, signe d'Argyll-Robertson, etc.), on observe de la lymphocytose s'il s'agit d'un processus torpide, cas de beaucoup le plus fréquent (Sicard et Monod, Babinski et Nageotte, Widal, Widal et Le Sourd, Widal et Lemierre, Brissaud et Brécy, Thibierge et Ravaut, Belêtre). Si, exceptionnellement, il s'agit d'un processus aigu, on peut observer de la polynucléose.

De même dans le tabes et dans la paralysie générale, le liquide céphalo-rachidien présente souvent, mais non constamment, de la lymphocytose plus ou moins accusée (Widal, Sicard et Ravaut, Sicard et Monod).

La lymphocytose a également été signalée dans la méningite chronique alcoolique.

Dans l'aliénation mentale et la démence sénile, dans l'hystérie et la neurasthénie, le cyto-diagnostic est toujours resté négatif.

L'étude résumée qui précède de tous les renseignements fournis par l'examen complet du liquide céphalo-rachidien dans chaque complication endocranienne des otites, a permis aux auteurs d'esquisser un schéma diagnostique qui,

Digitized by Google

tout en présentant des incertitudes et des lacunes, peut s'appliquer à la grande majorité des cas :

1° *Liquide clair, normal, non coagulable :* thrombo-phlébite sinusale, abcès du cerveau, abcès sus et sous-dural, méningite séreuse dite simple, méningisme, hystérie, parfois méningite circonscrite. Si le liquide s'écoule en jet sous pression, très grande probabilité pour la thrombo-phlébite sinusale, la méningite séreuse ou parfois l'abcès du cerveau.

2° *Liquide clair, sans bactéries ni éléments figurés, formant coagulum :* méningite probable, peut-être par toxines (?), parfois tuberculeuse ;

3° *Liquide clair ou légèrement trouble avec lymphocytose prédominante ou bacille de Koch :* méningite tuberculeuse (éliminer cliniquement les causes de lymphocytose s'il n'y a pas de bacille de Koch) ;

4° *Liquide opalescent ou purulent formant coagulum avec polynucléose prédominante et éventuellement microorganismes de diverses sortes :* méningite aiguë diffuse, suppurée ou non, méningite cérébro-spinale s'il y a le méningocoque de Weichselbaum ; et, si la ponction est hâtive, parfois méningite circonscrite. Le fait est tout à fait exceptionnel dans l'abcès du cerveau.

Il résulte de l'examen attentif de ce schéma que, si l'on tient compte des résultats positifs et des résultats négatifs fournis par la ponction lombaire et qu'on rapproche ces résultats des signes cliniques observés au cours de l'évolution de la maladie :

1° L'examen bactériologique et cytologique du liquide céphalo-rachidien donne satisfaction au diagnostic de méningite bactérienne ou exclut celle-ci dans la très grande majorité des cas ;

2° Le plus souvent on pourra différencier entre elles la méningite bactérienne ordinaire, la méningite cérébro-spinale épidémique et la méningite tuberculeuse ;

3° L'étude clinique de l'affection jouera le plus grand

Digitized by Google

rôle dans le diagnostic différentiel entre l'abcès du cerveau, la méningite séreuse, le méningisme et la thrombo-phlébite sinusale, car la ponction lombaire, à elle seule, ne peut nous donner les renseignements suffisants pour arriver au but; elle nous laisse également dans le doute au sujet de la méningite circonscrite.

Dans certains cas, lorsqu'on ne verra pas s'amender les symptômes de compression cérébrale observés, la ponction lombaire pourra indiquer accessoirement l'interruption des communications entre la cavité cranienne et la cavité spinale (Quincke, Straus).

La ponction lombaire est-elle indispensable pour établir le diagnostic des complications cérébrales otitiques et décider d'une intervention chirurgicale? — Sur cette question, les avis des auteurs sont des plus partagés. Certains, tels que Heine, Hinsberg, H. Streit, l'écartent le plus souvent possible, la considérant comme très dangereuse. D'autres, tels que Barth, Körner, considèrent sa valeur pratique comme négligeable. Un troisième groupe, parmi lesquels Schwartz, Braunstein et A. Schiff, lui accordent une importance considérable au point de vue du diagnostic de la méningite diffuse, qu'ils considèrent comme une contre-indication à toute intervention. Beaucoup plus nombreux sont les partisans de l'opération quand même, depuis surtout que la ponction lombaire a démontré anatomiquement que la méningite aiguë, même suppurée, était curable lorsqu'elle n'était pas à marche suraiguë et à un stade trop avancé (Lucae, Gradenigo). En France, Broca et Lubet-Barbon, Broca et Maubrac, Luc, Laurens; à l'étranger, Kummel, Brieger, Jansen, Zeroni, etc., sont des partisans résolus de l'intervention malgré l'existence d'une méningite.

Valeur thérapeutique de la ponction lombaire.

La ponction lombaire a été employée dans des cas nombreux de complications cérébrales, soit en vue de la décom-

Digitized by Google

pression intra-cranienne, — et c'est même dans ce but que Quincke l'avait imaginée, — soit dans le but d'évacuer, en même temps que le liquide, la masse principale des agents de suppuration, microbes et toxines, qui ont pénétré dans l'espace sous-arachnoïdien (Brieger, A. Hand, Pellagot).

Mais il ressort de la lecture des observations et travaux nombreux déjà publiés sur la question, que la valeur thérapeutique de la ponction lombaire est très limitée.

Dans les abcès du cerveau et les phlébites sinusales elle n'a, comme il était facile de le prévoir, aucun effet utile. Gradenigo a eu des résultats dans deux cas de méningites bactériennes d'origine otique ; il s'agissait de méningites à staphylocoques, à évolution subaiguë ; l'action combinée de la ponction et de l'intervention opératoire a été des plus efficaces. C'est dans la méningite cérébro-spinale que la ponction a donné les meilleurs résultats surtout dans les formes à marche traînante. Suivant Netter, elle doit être répétée à des intervalles rapprochés, cinq, six fois et plus, et l'on doit tirer chaque fois 15 à 35 centimètres cubes de liquide. Il est à espérer que la méningite cérébro-spinale qui viendra se greffer sur une affection de l'oreille se comportera comme lorsqu'elle constitue une affection isolée.

Dans la méningite tuberculeuse, un prétendu cas de guérison, rapporté par Freyhan et observé à la clinique de Furbringer, a été mis en doute par plusieurs observateurs, Lichteim entre autres. Marfan, qui a introduit le premier la ponction lombaire en France, Faisans, etc.; en Allemagne. Ewald, Rieken, Quincke, Heubner etc., n'ont, dans la méningite tuberculeuse indépendante de toute lésion de l'oreille et en particulier chez l'enfant, obtenu que des améliorations passagères (apaisement des convulsions, douleurs de tête, vomissements, cris, contractions). Il est probable que, liée à une otite tuberculeuse ou non, cette affection ne se comportera pas autrement sous l'influence de la rachicentèse.

En montrant qu'après la ponction lombaire la résistance

Digitized by Google

au vertige voltaïque diminue, c'est-à-dire qu'il faut un courant d'une intensité moindre pour le produire, Babinski a mis en relief l'influence que la pression du liquide céphalo-rachidien exerce sur l'état de l'oreille interne. A la suite de cette observation, il a obtenu quelques bons résultats, consistant surtout dans l'atténuation ou la disparition de bruits subjectifs et de surdité consécutifs à des lésions variées de l'appareil auditif. Babinski, qui retirait au début 3 centimètres cubes de liquide, en retire maintenant 8 centimètres cubes à chaque ponction.

Les auteurs ont eu personnellement l'occasion de pratiquer au Val-de-Grâce la ponction lombaire sur trois malades atteints à des degrés divers sans qu'aucun d'entre eux ait retiré de ce traitement un bénéfice durable.

Toutefois les résultats obtenus par Babinski sont intéressants et méritent l'attention des spécialistes. Des recherches plus nombreuses, et qui ne sauraient tarder à se produire, sont indispensables pour fixer l'opinion sur la valeur de cette action thérapeutique particulière.

Conclusion.

1° La ponction lombaire, à la condition que l'examen du liquide céphalo-rachidien porte sur sa coloration, sa bactériologie et sa cytologie, est un remarquable moyen de diagnostic des complications endocraniennes des otites.

Faite sans aspiration et dans la position couchée du sujet, elle est presque toujours inoffensive.

2° On doit tenir compte aussi bien des résultats positifs que des résultats négatifs, en suivant la marche clinique de l'affection et en ayant soin de préciser le stade au cours duquel la ponction aura été pratiquée.

Il ne faut pas perdre de vue l'influence de certaines maladies générales sur la constitution du liquide céphalo-rachidien.

3° Dans l'immense majorité des cas, un liquide louche ou

Digitized by Google

même clair contenant après centrifugation, soit des bactéries, soit des leucocytes polynucléaires, soit les deux éléments réunis, décèle l'existence d'une méningite bactérienne.

Un liquide clair ou légèrement trouble contenant des lymphocytes en abondance indique, en général, une méningite tuberculeuse et, positivement, si l'on rencontre le bacille de Koch. La lymphocytose s'observe aussi dans les autres processus méningés chroniques et dans la phase de régression des méningites aiguës et particulièrement des méningites cérébro-spinales.

4° Dans les suppurations extra-durales et sous-durales, le liquide céphalo-rachidien conserve sa composition normale aussi longtemps que le sac arachnoïdien reste indemne de toute irritation.

5° La ponction lombaire, dans les méningites circonscrites, n'a pas donné, jusqu'à présent, des indications assez précises pour qu'il puisse en être tenu compte dans le diagnostic de ces affections.

6° Dans les abcès de l'encéphale, dans la thrombo-phlébite du sinus latéral et dans les méningites séreuses non bactériennes, le liquide est clair, normal, souvent augmenté en quantité, et sous pression élevée, plus spécialement dans les deux dernières complications.

7° Le liquide conserve sa composition normale dans le labyrinthisme et le méningisme.

8° Après les lésions traumatiques du labyrinthe ou celles de la base du crâne avec symptômes du côté de l'oreille, on constate le plus souvent la présence de globules rouges dans le liquide céphalo-rachidien.

9° Les données de l'examen du liquide ne doivent jamais arrêter l'intervention chirurgicale, qu'elles rendent, au contraire, plus précise dans son but et partant plus efficace.

10° Jusqu'à présent, la valeur thérapeutique de la ponction lombaire s'est montrée assez précaire ; cependant, en raison des résultats obtenus dans la médecine générale et dans

Digitized by Google

quelques méningites otitiques, on est en droit de la combiner avec l'intervention chirurgicale dans les cas de méningites quels qu'ils soient, tant que la situation ne paraît pas cliniquement désespérée.

11° La ponction lombaire a eu le grand avantage de démontrer la curabilité de certaines méningites.

12° L'examen du liquide céphalo-rachidien, en l'état actuel de nos connaissances, surtout par les applications du cytodiagnostic, constitue un très grand progrès pour le diagnostic des complications endocraniennes des otites et, dans cet ordre d'idées, nous pensons qu'on ne saurait trop en généraliser l'emploi.

REVUE GÉNÉRALE ET ANALYSES

BOUCHE ET PHARYNX BUCCAL

Plicotome amygdalien, par M. Lermoyez.

Le pli triangulaire de His est constant, mais il présente un développement très variable. Pour peu que ce pli soit développé, il faut le réséquer avant toute intervention sur l'amygdale. Lermoyez a fait construire dans ce but un plicotome fondé sur le principe de la pince à morcellement de Ruault. (*Ann. des mal. de l'oreille, du larynx, du nez et du pharynx*, 1903, n° 7, p. 52.) Dr Kaufmann.

Sarcome du pharynx, par le Dr René Le Fort.

Homme de quarante ans, atteint de sarcome du pharynx ayant envahi le cavum, la fosse nasale droite et le canal nasal correspondant.

Opération. — Laryngotomie inter-crico-thyroïdienne en un temps; puis, le malade étant mis en position de Rose, résection du maxillaire supérieur droit. Ensuite, enlèvement de la tumeur, curettage de la fosse nasale, ablation de l'unguis et du bourgeon du canal nasal à l'aide de la curette. Suture du lambeau.

Digitized by Google

Le blessé quitte l'hôpital complètement guéri et peut reprendre son travail. (*Echo méd. du Nord*, 23 août 1903.)

H. Bichelonne.

Traitement de la pharyngite catarrhale hypertrophique chronique par les scarifications réticulées, par M. E. Escat.

Cette affection est caractérisée, d'après Escat, par : 1° des lésions catarrhales chroniques vulgaires; 2° par une sclérose hypertrophique du chorion muqueux; 3° par une hypertrophie des muscles pharyngiens. Les symptômes sont ceux de la pharyngite catarrhale chronique simple avec, en plus, de la pharyngodynie, du pharyngisme et un état nauséeux.

Le traitement est long. Celui proposé par Escat s'adresse aux cas caractérisés par des troubles subjectifs incommodants et invitant le sujet à accepter un traitement radical.

Le scarificateur d'Escat se compose de huit lames, disposées sur un rang et séparées par un intervalle de 2 millimètres. Après anesthésie locale, scarifications longitudinales de la face antérieure du voile, des piliers antérieurs et de la luette; puis, scarification transversale, de haut en bas. Quinze jours après, scarifications de la paroi spinale et des piliers postérieurs. (*Archiv. internat. de laryngol., d'otol. et de rhinol.*, 1903, p. 577.)

Dr Kaufmann.

NEZ ET PHARYNX NASAL

Un cas d'injection nasale de paraffine suivie immédiatement de cécité par embolie de l'artère centrale de la rétine *(A case of paraffin injection into the nose followed immediatly by blindness from embolism of the central artery of the retina)*, par Sir Maidment Hurd et Ward A. Holden, M. D., New-York.

Homme de trente-deux ans, ayant eu, à seize ans, une affection de la cloison qui, incisée, laissa écouler un flot de pus. A la suite, perte d'une partie de la cloison et déformation en lorgnette du nez. Pas de maladie d'aucun organe ni syphilis.

Le 5 octobre 1902, injection de paraffine dans la partie déformée. Le 17 novembre, nouvelle injection pour parfaire la première intervention. Le 24 avril 1903, troisième injection sur la demande du malade. Immédiatement la vision est abo-

Digitized by Google

lie. Vingt-cinq minutes après, examen de l'œil par le Dr Holden. La branche inférieure de l'artère centrale de la rétine et les divisions sont vides. La branche supérieure contient du sang. La moindre pression sur la pupille fait fuir le sang dans l'artère centrale. Le traitement suivant fut institué : administration de digitale, inhalation de nitrite d'amyle; puis pressions répétées sur la pupille. Le traitement fut poursuivi plusieurs jours, mais sans résultat.

Un autre cas semblable a été rapporté par Leiser, le 3 avril 1902.

Le meilleur moyen d'éviter pareille complication serait d'aspirer avec la seringue, et, s'il ne vient pas de sang, de faire l'injection. (*Med. Record*, 11 juillet 1903.)

Dr Kaufmann.

Des troubles de la mentalité au cours des maladies des cavités naso-pharyngiennes, par M. Royet, de Dijon.

Les troubles mentaux sont fréquents au cours des maladies du nez et du cavum. Ils consistent en une difficulté de fixer l'attention, ce qui, chez les enfants, entraîne un arrêt des acquisitions intellectuelles; en une sensation d'angoisse se traduisant, chez l'adulte, par des idées mélancoliques et de l'hypocondrie. Chez l'enfant, par de l'instabilité mentale et motrice.

Ces troubles mentaux guérissent en général très bien à la suite d'un traitement suffisant du nez ou du cerveau. (*Bull. méd.*, 8 août 1903.)

Dr Dieu.

Un procédé de traitement des déviations de la cloison nasale, par M. Caboche.

Il ne s'agit que des déviations du septum cartilagineux. Aux incisions de Asch, l'auteur a ajouté la désinsertion de l'épine nasale et du vomer, et utilisé la voie sous-labiale.

1° Incision de Asch au bistouri, à travers le cartilage triangulaire; 2° dans le sillon gingivo-labial et jusqu'à l'os, incision de 15 millimètres de long, rugination du périoste et découverte de l'épine nasale. Avec un ciseau, on fait sauter l'épine nasale, et, en arrière de celle-ci, désinsertion du vomer au ras du plancher nasal. On pousse cette désin-

Digitized by Google

sertion en arrière aussi loin que cela est nécessaire. Le fragment postéro-inférieur se laisse alors facilement mettre dans la rectitude. Puis on maintient les fragments au moyen d'un tube de Mayer, et on suture la plaie gingivo-labiale. Le tube est laissé en place quinze jours.

Le procédé de l'auteur, ainsi qu'il le reconnaît du reste, présente bien des points communs avec celui de Moure, décrit au Congrès de 1900. (*Ann. des mal. de l'oreille, du larynx, du nez et du pharynx*, 1903, p. 510.)

Dr KAUFMANN.

Amygdale pharyngée normale et végétation adénoïde, par M. VAQUIER, de Tunis.

L'auteur décrit l'aspect macroscopique et microscopique de l'amygdale pharyngée. Puis il émet cet axiome que la végétation adénoïde est la simple hypertrophie de la troisième amygdale normale. Il admet une forme circonscrite (infantile) et une forme diffuse (chez l'adulte). La récidive est plutôt due à une faute opératoire (curettage incomplet). (*Archiv. internat. de laryngol., d'otol. et de rhinol.*, 1903, p. 699.) Dr KAUFMANN.

CAVITÉS ACCESSOIRES

Sinusite maxillaire. Considérations sur la technique opératoire, par M. LABARRIÈRE.

Description du procédé de Luc, à propos d'un cas de sinusite maxillaire que l'auteur a eu à traiter. Cette description avait été précédée des symptômes cardinaux de l'affection. (*Gaz. méd. de Picardie*, 1903, p. 134.) Dr KAUFMANN.

Du procédé de choix pour la cure radicale de la sinusite fronto-ethmoïdale chronique, par les Drs JACQUES et DURAND, de Nancy.

Ce n'est pas un procédé nouveau que les auteurs préconisent. C'est une synthèse des opérations de Kuhnt, de Luc et de Killian. Après avoir fait l'incision de Killian, après avoir rejeté l'œil en bas et en dehors, ils attaquent le plancher du sinus, qui est détruit dans toute son étendue. On respecte, autant que possible, l'unguis et l'os planum. Puis

Digitized by Google

on curette aisément le sinus. Par la brèche ouverte dans la branche montante et l'apophyse nasale du frontal, on attaque les cellules ethmoïdales antérieures. On extirpe du cornet moyen ce qui est nécessaire. Puis, avec la curette, on polit la face inférieure de la lame criblée et la face interne du planum. Eventuellement, on peut aller ouvrir le sinus sphénoïdal. Attouchement au chlorure de zinc et drainage avec mèche iodoformée qui sort par la narine correspondante. On retire la mèche au bout de quatre jours. Deux ou trois mois après, la cicatrisation est presque complète à l'intérieur. (*Ann. des mal. de l'oreille, du larynx, du nez et du pharynx*, n° 8, août 1903.) Dr KAUFMANN.

Un cas rare d'empyème du sinus maxillaire *(An unusual case of empyoema of the antrum of Highmore)*, par M. SIDNEY, Yankauer, New-York.

Homme de quarante-huit ans, malade depuis deux ans et traité pour un catarrhe naso-pharyngien. A l'examen, les deux cornets inférieurs sont si hypertrophiés qu'il est absolument impossible d'examiner les fosses nasales. Après cocaïnisation, une large tumeur de 2 cent. 1/2 de long est vue à gauche, sous le cornet moyen. Pus sur le plancher nasal. Une sonde peut passer entre la tumeur et le cornet moyen, mais non entre celle-ci et le cornet inférieur. On enfonce une aiguille aspiratrice dans la tumeur et on la vide. Incision de la tumeur. Il s'échappe encore 2 drachmes de pus. Une sonde coudée à angle droit fut introduite dans l'ouverture et passa directement dans l'antre d'Highmore. Lavages boriqués et, au bout de quelque temps, toute sécrétion disparut. Pour que pareil fait se produise, il faut ou une absence congénitale de la paroi osseuse ou une nécrose de cette paroi. (*Med. Record*, p. 256, 15 août 1903.)

Dr KAUFMANN.

LARYNX ET TRACHÉE

Angines et laryngites consécutives aux injections de sérum antidiphtérique, par le Dr CAZAL.

L'auteur attire l'attention sur ces angines, dont il a publié un cas typique en 1902. Leurs caractères cliniques

Digitized by Google

sont : rougeur assez vive de tout le pharynx, des amygdales qui sont turgescentes, avec parfois un pointillé blanc, mais pas de fausses membranes. Elles sont donc tantôt érythémateuses, tantôt diphtéroïdes, accompagnées d'un gonflement plus ou moins notable des ganglions cervicaux. Température en rapport avec l'importance des accidents. L'érythème peut gagner le larynx et avoir une intensité telle que le tubage devient nécessaire. On trouve toujours d'autres signes concomitants : érythèmes cutanés, douleurs articulaires ou musculaires, œdèmes, qui permettent de rapporter ces angines à leur véritable cause; elles apparaissent de onze à quinze jours après l'injection de sérum antidiphtérique.

En général, ce sont des manifestations bénignes, peu tenaces, cédant dans deux ou trois jours.

Cette angine, d'après l'auteur, a de nombreux traits de ressemblance avec certaines angines que l'on a observées parfois à la période d'invasion de la rougeole : érythème pharyngé, rougeur et gonflement des amygdales, qui se sont recouvertes d'un petit pointillé blanc avec léger engorgement ganglionnaire. Ce pointillé précède l'éruption de vingt-quatre heures et ne dure pas au delà de deux jours.

A la Société de Pédiatrie (avril 1903), MM. Sevestre et Aubertin ont aussi attiré l'attention sur la réapparition des symptômes d'angine et de croup à la période des accidents tardifs de la sérothérapie, et Comby (*Archiv. de méd. des enfants*, mai 1903) a vu des accidents analogues chez des enfants sains qui avaient reçu des injections préventives de sérum. (*Ann. de la policlin. de Toulouse*, juill. 1903.)

H. Bichelonne.

OREILLES

Le traitement des exostoses de l'oreille *(The treatment of aural exostoses)*, par M. H. O. Reik, assistant d'otologie.

L'auteur se demande pourquoi, dans tous les traités classiques, l'on tient encore à la vieille théorie de Toynbee qui préconisait l'abstention devant une exostose de l'oreille. Cela se comprenait en 1849, alors que l'anesthésie n'existait

Digitized by Google

pas et que l'antisepsie était totalement inconnue des praticiens. Mais aujourd'hui! Il a examiné la relation de 139 cas. Dans aucun cas il n'y eut de complication ni pendant ni après l'opération. Quand elle est pratiquée tout à fait au début, cette dernière est d'une simplicité extrême. S'il y a une otite moyenne concomitante, celle-ci disparaît rapidement avec l'ablation de la tumeur. L'auteur présente un malade de quarante-cinq ans, porteur d'une exostose de l'oreille gauche, à qui il a conseillé l'opération. Il demande l'avis de ses collègues. (*Bull. of the John's Hopkins Hospit.*, Baltimore, mars-avril 1903.) Dr KAUFMANN.

Une nouvelle méthode de traiter les suppurations de l'oreille moyenne *(A new method of treating suppurating catarrh of the middle ear)*, par M. ALBERT A. GRAY.

L'auteur préconise une solution d'iodoforme dans l'huile d'aniline. Il cite un cas à l'appui de sa méthode. Mais il faut prendre quelques précautions, les solutions d'aniline étant toxiques. (*The Lancet*, 18 avril 1903.)

Dr KAUFMANN.

De l'importance du traitement précoce dans les affections de l'oreille, par M. PARMENTIER.

Résumé de considérations publiées par Lermoyez dans la *Presse médicale*. Inconscience des malades, insouciance des médecins. Ces derniers assument une grande responsabilité en laissant aller les choses, ou en intervenant sans savoir. Bien des gens sont des sourds inconscients parce qu'on ne les a pas examinés étant jeunes. Une affection de l'oreille s'est installée insidieusement d'un côté; ce n'est que quand un examen fortuit est fait ou que l'oreille saine se prend à son tour que la surdité est dépistée, mais trop tard. (*Progrès méd. belge*, 1903, p. 81.) Dr KAUFMANN.

Résections craniennes pour certaines complications endocraniennes d'otorrhées anciennes, par M. GORIS.

L'auteur divise les complications endocraniennes en deux catégories : 1° celles du début : pas ou peu de pus à la

Digitized by Google

surface de la dure-mère et du sinus. Ostéite chronique au voisinage de la dure-mère. Symptômes de méningisme. Céphalée localisée au-dessus ou derrière l'oreille, quelquefois au front, du côté malade ou du côté opposé. Vomissement. Accès épileptoïdes. Parfois, paralysie du moteur oculaire externe; 2° les abcès extra-dural, cérébral et cérébelleux. Les péri et thrombo-phlébites du sinus latéral et la méningite.

L'auteur cite ensuite six observations où de larges résections craniennes ont dû être pratiquées pour guérir les complications observées. Il n'y eut qu'une mort à déplorer. (*Bull. de l'Acad. roy. de méd. de Belgique*, n° 5, mai 1903.)

Dr KAUFMANN.

Complications osseuses de l'otite moyenne purulente chronique, par M. SCHIFFERS, de Liège.

1° *Carie attico-antrale compliquée de paralysie faciale incurable. Surdi-mutité acquise. Evidement.*

Garçon de sept ans, atteint d'une otite purulente droite depuis l'âge de deux mois. A l'âge de six mois, paralysie faciale qui persiste encore. Le 6 janvier 1902, on fait l'évidement pétro-mastoïdien. Guérison en cinq mois. Cette observation est suivie de réflexions destinées à démontrer l'utilité des connaissances otologiques.

2° *Carie attico-antrale. Paralysie faciale datant de plusieurs mois guérie. Evidement.*

Jeune homme de dix-huit ans, atteint depuis plusieurs mois d'une paralysie faciale droite, et d'un écoulement purulent de l'oreille droite depuis un temps indéterminé. Sous l'influence d'un traitement endo-auriculaire, la paralysie se guérit, mais non l'écoulement. Evidement le 30 mars 1903. Recrudescence de la paralysie faciale, qui s'amende au bout de quelques semaines.

3° *Nécrose étendue du temporal. Paralysie faciale incurable. Evidement.*

Enfant de deux ans et demi, atteint, depuis treize mois, d'un écoulement de l'oreille droite. Avant-bras gauche présente deux trajets fistuleux périarticulaires. Evidement le

Digitized by Google

27 novembre 1902. L'apophyse mastoïde est totalement cariée. Dure-mère et sinus latéral recouverts de granulations. Le massif du facial a complètement disparu. Il ne reste que le labyrinthe, le plancher de la caisse et celui du conduit. Amélioration. Mais la mort survint en mars 1903. (*Archiv. de laryngol., d'otol. et de rhinol.*, 1903, p. 729.)

Dr KAUFMANN.

Le traitement de l'otite moyenne suppurée aiguë (*The treatment of otitis media suppurativa acuta*), par M. S. MAC CUEN SMITH.

Quelques mots tout d'abord en faveur des sinus otitiques et sur la nécessité que tout docteur en médecine doit savoir diagnostiquer et traiter les maladies de l'oreille. Quand on se trouve en présence d'une otite moyenne aiguë, catarrhale ou suppurée, il faut intervenir. Il est difficile de diagnostiquer, au début, ces deux formes l'une de l'autre. Mais ce à quoi il faut surtout faire attention, c'est à l'étiologie. Les maladies exanthémateuses, la grippe, la pneumonie réclament un traitement énergique d'emblée, à cause des complications endocraniennes si fréquentes. Il faut, si possible, faire l'examen bactériologique de l'exsudat. On doit renoncer à la paracentèse du tympan, si elle ne doit être qu'une simple ponction. Il faut ouvrir largement. Si l'ouverture est spontanée, elle est, en général, située en haut, d'où mauvais drainage. Il ne faut pas attendre que la membrane du tympan bombe en dehors pour inciser, surtout quand il s'agit des affections énumérées plus haut. Après incision, laver le canal et l'oreille moyenne; puis introduction de gaze iodoformée qu'on change tous les jours. Il ne faut pas négliger la médication générale. (*Philadelphia med. Journ.*, 6 juin 1903.)

Dr KAUFMANN.

Des douleurs mastoïdiennes non attribuables à l'empyème ou à l'ostéite des cellules mastoïdiennes, ni à la sclérose de cette apophyse (*Mastoïd pain not due to empyema or osteitis of the mastoïd cells, nor to sclerosis of the mastoïd process*), par JOT DUNNS M. A., Richmond, Va.

L'auteur rapporte d'abord deux cas où les douleurs mastoïdiennes exquises et insupportables paraissaient dues à

Digitized by Google

des gommes mastoïdiennes qui ont cédé rapidement à une médication iodurée. Puis il cite deux cas où la douleur mastoïdienne était d'origine grippale et fut guérie par le traitement général. Que dans ces deux dernières observations il y eût eu une otite purulente suppurée, on aurait ouvert, et cependant on n'aurait rien trouvé pour expliquer les symptômes. Puis viennent deux cas de tic douloureux où des douleurs intenses d'oreille s'observaient en même temps qu'un tic cervical, et que des douleurs dans la jambe et le bras du même côté. L'otite externe peut donner lieu aussi à des symptômes alarmants qui pourraient faire croire à une mastoïdite, mais qu'un examen bien fait rapporte à leur véritable cause. Il peut y avoir aussi de la névralgie mastoïdienne d'origine hystérique. Un rhumatisme de l'articulation atlanto-axoïdienne peut donner lieu aussi à erreur. (*Virginia med. Semi-Monthly*, Richmond, V. A., vol. 8, n° 5, 12 juin 1903.) Dr KAUFMANN.

Sur une méthode de préparer le labyrinthe membraneux *(On a method of preparing the membranous labyrinth)*, par M. ALBERT A. GRAY.

On commence par séparer la pyramide du reste de l'os; on enlève l'étrier; on pratique un petit trou dans le canal demi-circulaire supérieur. On plonge dans de l'alcool à 90 % pendant quinze jours, en changeant souvent la solution; puis dans l'alcool absolu pendant quinze jours aussi, en prenant les mêmes précautions. La préparation doit être conservée dans un flacon bouché à l'émeri. De là, elle est mise dans le xylol pendant quinze jours, en changeant fréquemment le xylol. Du xylol, elle est plongée dans la paraffine fondue, fusible à 52° ou 54° centigrades, pendant quinze jours. La paraffine devra être changée deux ou trois fois durant cet intervalle. Quant la préparation est restée deux ou trois semaines dans la paraffine, on la retire et on refroidit la paraffine rapidement. On procède alors à la décalcification avec un mélange de 2 parties d'acide nitrique pur, 2 ou 3 parties d'acide chlorhydrique pur et 6 ou 8 parties d'eau. Au bout d'un mois, la désintégration est complète. On lave pendant 24 heures avec un léger filet d'eau. S'il

Digitized by Google

reste quelques parties osseuses, on les enlève au couteau. On plonge à nouveau dans l'alcool pur, puis dans le xylol. (*Journ. of anat. and physiol.*, juillet 1903, p. 380.)

Dr KAUFMANN.

Du traitement des vertiges otiques dans la pratique journalière, par le Dr LAPEYRE, de Fontainebleau.

L'auteur conseille le massage. Il préconise un tube de caoutchouc muni de deux embouts. Le malade en met un dans sa bouche, l'autre dans son oreille et fait des succions énergiques. (*Journ. de méd. et de chir. pratiques*, 25 sept. 1902, p. 689.)

Dr KAUFMANN.

VARIA

Section des nerfs récurrent, hypoglosse et grand sympathique (suites éloignées), par M. DEBOVE.

Jeune ouvrier porteur d'une tumeur sur la partie latérale gauche du cou. La tumeur augmentant de volume et gênant la respiration, on en fit l'extirpation. C'était un épithélioma branchial. Durant l'ablation, on sectionna, de propos délibéré, le pneumogastrique, l'hypoglosse et le grand sympathique.

La corde vocale gauche fut paralysée. Au laryngoscope, elle se tient en adduction permanente. L'aryténoïde du même côté s'incline en avant. La voix est affaiblie, caverneuse.

Par suite de la section de l'hypoglosse, il y a eu périatrophie avec hémiparalysie de la langue, qui a pris la forme en virgule. La parole rappelle un peu celle des paralytiques labio-glosso-pharyngiens. (*Bull. de laryngol., otol. et rhinol.*, 1903, p. 1.)

Dr KAUFMANN.

Corps étranger de l'œsophage, par M. KATZ.

Prothèse dentaire extraite par œsophagotomie. (Soc. anat., *in Presse méd.*, 1903, p. 276.)

Dr KAUFMANN

Digitized by Google

Un cas d'agnésie, par **M. Vaschide.**

Malade atteinte de troubles sensoriels profonds qui atteignent particulièrement le tact, l'odorat et le goût. L'agnésie est incomplète. L'absence des réflexes patellaires, les troubles pupillaires, les troubles sensoriels peuvent faire croire à une forme fruste de tabes. (*Bull. de laryngol., otol. et rhinol.*, 1903, p. 19.)

Dr Kaufmann.

Des injections prothétiques de paraffine en oto-rhino-laryngologie, par M. de Cazeneuve.

L'auteur rejette la vaseline. La paraffine seule, par son point et sa consistance, présente les conditions prothétiques nécessaires. Il n'y a ni diffusion ni fusion tardive. Elle ne se résorbe pas. On doit employer la paraffine fusible entre 45° et 50°.

Après avoir décrit la seringue de Gersuny, celles d'Ekstein, de Broeckaert, les seringues à circulation d'eau chaude (Delangre, Karewsky), les seringues à manchon thermophore, celles à chauffage électrique (Viollet), il les trouve toutes bonnes; mais elles n'empêchent pas la solidification de la paraffine dans le canal de l'aiguille. Il faut recourir au procédé de l'eau décrit par Ekstein.

Puis l'auteur décrit avec complaisance l'appareil imaginé par Lermoyez et Mahu, la façon de faire l'injection.

Les injections prothétiques sont, en rhinologie, appliquées dans trois cas : 1° prothèse nasale externe; 2° réfection des cornets dans l'ozène ou prothèse nasale interne; 3° traitement des dépressions résultant d'intervention sur les sinus. En otologie, on peut restaurer les déformations du pavillon, fermer les fistules mastoïdiennes. Les pertes de substance palatine, souvent d'origine syphilitique, peuvent être comblées à l'aide d'injections de paraffine. En cas de destruction partielle ou totale du voile, on peut injecter la paraffine dans la paroi postérieure du pharynx.

Cet article reflète admirablement les idées et la façon de faire de l'Ecole de Paris. Mais pourquoi ne pas citer des travaux qui ont été les premiers en France, pour l'ozène en particulier? Bordeaux serait-il donc toujours un simple lieu

Digitized by Google

de passage, et les travaux de la clinique laryngologique n'ont-ils le privilège d'être connus que des étrangers? (*Ann. des mal. de l'oreille, du larynx, du nez et du pharynx*, 1903, p. 516.) Dr KAUFMANN.

Du choix d'un anesthésique général pour les opérations sur le nez, la gorge et les oreilles *(The choice of a general anesthesic in nose, throat and ear operations)*, par M. GEORGES F. KEIPER, M. D., Lafayette, Ind.

Le choix d'un anesthésique général dépend des conditions générales du malade, de son âge et de l'étendue de l'opération à faire.

Le chloroforme avec ou sans oxygène, l'éther, le protoxyde d'azote avec ou sans oxygène et le bromure d'éthyle sont les agents ordinairement employés. L'auteur préfère l'éther pour les longues interventions et le bromure d'éthyle pour les courtes. (*The Journ. of the Amer. med. Assoc.*, 21 mars 1903.) Dr KAUFMANN.

Actinomycose angulo et temporo-maxillaire droite, par M. MOURIQUAND.

Homme de cinquante-trois ans. Pas de syphilis. Nie toute habitude de mâchonner des brins de paille, des débris de végétaux, etc.

En 1868, odontalgie et phlegmon périmaxillaire au niveau de la première molaire droite cariée.

Constriction maxillaire caractéristique.

Le professeur Poncet fait ensuite l'historique de l'affection, dont le diagnostic a été confirmé par la présence de grains jaunes que charrie le pus qui s'écoule des fistules. (*Lyon méd.*, 1903, p. 607.) Dr KAUFMANN.

Le Gérant : R. CHAIGNEAU.

Bordeaux. — Impr. G. GOUNOUILHOU, rue Guiraude, 11.

Digitized by Google

24e ANNÉE. N° 44. 31 OCTOBRE 1903.

REVUE HEBDOMADAIRE
DE
LARYNGOLOGIE, D'OTOLOGIE
ET DE RHINOLOGIE

NATURE, CAUSES ET TRAITEMENT
DES POLYPES DU NEZ

Par le Dr P. JACQUES, professeur agrégé à la Faculté de médecine de Nancy.

Les polypes muqueux du nez constituent un groupe de dégénérescences bénignes de la pituitaire, dont la clinique a depuis longtemps consacré la physionomie spéciale, sans que la pathologie soit parvenue à en dégager la signification réelle.

Ces soi-disant tumeurs ont été décrites dans toutes les régions de la muqueuse malade; on en a signalé même (Lavrand[1]) naissant du cavum rhino-pharyngien. En fait, leur siège de prédilection réside nettement dans la muqueuse de la région ethmoïdale.

L'ethmoïde forme à lui seul le squelette de la moitié supérieure des fosses nasales. La muqueuse qui le revêt possède un domaine plus étendu encore. Un examen attentif montre, en effet, que c'est en plein os ethmoïde que sont percés les orifices de communication des différents sinus avec les cavités principales du nez. L'orifice sphénoïdal seul semble faire exception à la règle; et pourtant l'anatomie comparée démontre que l'on peut considérer l'antre sphénoïdal comme

1. LAVRAND, Polypes muqueux de la paroi postérieure du cavum (*Journ. des sciences méd. de Lille*, 18 octobre 1902).

Digitized by Google

une cellule aberrante de l'ethmoïde. C'est donc la pituitaire qui tapisse les anfractuosités de l'ethmoïde qui fournira, sous forme de diverticule, le revêtement entier de la totalité des annexes.

Dans ce vaste territoire ethmoïdal et annexiel, la muqueuse nasale possède des propriétés anatomiques spéciales, origine et explication de réactions pathologiques propres. L'embryologie, d'ailleurs, ne nous montre-t-elle pas cette région supérieure des fosses nasales précocement mise au service de l'appareil olfactif, organe ectodermique, et manifestant de bonne heure des adaptations particulières? Au contraire, la membrane de revêtement de la région inférieure des fosses nasales, bien que partageant l'origine entodermique de la pituitaire ethmoïdale, garde de son affectation secondaire au service de l'appareil respiratoire des caractères de texture, de vascularisation bien différents.

Cette réactivité nosologique si spéciale que la muqueuse de la région supérieure du nez doit à ses origines embryonnaires et à ses adaptations fonctionnelles, se traduit sous l'influence d'irritations prolongées de toutes sortes, de troubles de l'innervation vaso-motrice, par une forme remarquable d'altération anatomique qui n'est autre que la dégénérescence polypeuse.

Dégénérescences bénignes de la muqueuse ethmoïdale et polypes muqueux du nez sont donc deux locutions presque toujours de valeur identique : c'est sur leur terrain de prédilection, dans la région ethmoïdale des fosses nasales et particulièrement dans les méats moyens et supérieurs, qu'il faut étudier les néoformations polypoïdes bénignes du nez.

Ce n'est pas une question nouvelle que celle des polypes muqueux ; et pourtant le traitement radical de cette affection, objet d'innombrables travaux depuis l'antiquité, reste encore à trouver. Il ne suffit pas, en effet, pour guérir un polypeux obstrué de rétablir la respiration nasale par l'ablation de masses plus ou moins considérables de tissu dégénéré. L'extirpation,

Digitized by Google

telle qu'elle est pratiquée d'ordinaire, prétendrait vainement, si minutieuse qu'elle soit, réaliser la cure radicale dans tous les cas. Ici, autant et plus qu'en bien d'autres chapitres de l'art médical, la thérapeutique ne saurait être radicale si elle n'est avant tout causale; or, rien de plus discuté et de plus discutable encore que l'étiologie des polypes muqueux.

Des causes diverses peuvent intervenir dans leur production; chacune d'elles doit être prise en considération avant de rien entreprendre: le traitement des polypes du nez est dominé par la question pathogénique, et c'est à celle-ci que nous consacrerons le principal de cette étude critique.

Mais avant même d'entrer dans la discussion des causes, il n'est pas superflu, croyons-nous, d'établir clairement la signification réelle de ces productions, par l'étude histologique de types appartenant aux diverses variétés cliniques.

Nature des polypes du nez.

« ... Les myxomes des muqueuses sont surtout papillaires, pédiculés et sous forme de polypes. Tels sont les myxomes des fosses nasales, connus sous le nom de *polypes muqueux*. Ces polypes, développés dans le tissu cellulaire de la muqueuse pituitaire, sont recouverts de cellules cylindriques à cils vibratils, comme la muqueuse elle-même. Lorsqu'ils font saillie au dehors, ils présentent souvent, de distance en distance, des tubes glandulaires plus ou moins hypertrophiés. Le tissu muqueux des polypes des fosses nasales est très sujet à la dégénérescence graisseuse et à des hémorragies interstitielles. »

Telle est la définition anatomo-pathologique des polypes du nez que nous lisons dans le plus récent de nos traités classiques et le plus autorisé, le *Manuel d'histologie pathologique* de Cornil et Ranvier (1901), à l'article: *Myxomes*.

La vénérable conception Virchowienne des polypes-néoplasmes bénins règne encore en maîtresse dans la médecine

Digitized by Google

générale. Les polypes muqueux du nez, enseigne-t-on aujourd'hui encore à nos élèves, sont formés d'un tissu néoplasique spécial intermédiaire au tissu embryonnaire et au conjonctif adulte et occupent dans le cadre des tumeurs de substance conjonctive une place marquée entre le sarcome et le fibrome.

Observateurs mieux documentés que les médecins généraux, les médecins spécialistes ont émis depuis longtemps déjà, sur la nature anatomique des polypes du nez, une opinion radicalement divergente. Il n'est plus question pour eux de tumeurs autonomes, de myxomes; il s'agit simplement d'un état dégénératif de certaines régions de la muqueuse nasale, essentiellement caractérisé par une infiltration séreuse avec hyperplasie plus ou moins accusée des éléments conjonctifs du chorion muqueux. Cette dégénérescence reconnaîtrait pour cause prochaine une irritation prolongée, banale ou spécifique, le plus souvent une suppuration en foyer.

Köster[1] avait indiqué déjà le défaut d'homogénéité, d'individualité histologique du groupement créé par Virchow sous la rubrique « myxomes » en observant que l'état myxomateux correspond à très peu de chose près aux altérations que présente le tissu conjonctif imbibé du liquide de l'œdème, et que nombre de myxomes ne sont que des fibromes œdémateux dont le tissu conjonctif lâche est infiltré de mucine dissoute dans du sérum sanguin. C'est l'opinion qu'exprime en la développant Ménétrier, à l'article *myxomes* du récent *Traité de pathologie générale* de Bouchard.

Nature de la substance intercellulaire. — Dès 1885, Hoppmann, précisant les idées de Köster en les appliquant aux polypes nasaux, reconnut que la mucine, substance protéique caractéristique du tissu conjonctif jeune, et des tumeurs myxomateuses vraies, manquait dans les polypes du nez, et

1. Köster, *Sitzungsb. der Niedereiniche Gesellsch.*, 1881.

Digitized by Google

que le suc qu'on en exprime se comporte, sous l'influence de la chaleur, d'une façon identique aux albumines du plasma sanguin. L'épanchement de cette sérosité albumineuse dans les mailles du tissu conjonctif sous-muqueux serait en relation soit avec une insuffisance des vaisseaux afférents, soit avec la survenance d'un obstacle quelconque à la circulation de retour.

Les affirmations de Hoppmann ne tendaient à rien moins qu'à détruire le concept, si bien assis en apparence, de néoplasme conjonctif embryonnaire et à lui substituer celui d'œdème localisé. Hoppmann disait « fibrome œdémateux », terme qui impliquait une néoformation du tissu conjonctif adulte ; bientôt prévaudra celui d' « hypertrophie œdémateuse », qui ne suppose plus que multiplication d'éléments histologiques préexistants.

Chose curieuse : tandis que se perpétuaient intangibles dans la médecine générale les classiques notions dues à Virchow, les idées révolutionnaires d'Hoppmann trouvèrent immédiatement crédit et faveur dans le milieu, cliniquement mieux documenté, des spécialistes. Tous, ou presque, abandonnèrent la conception néoplasique pour ne plus voir dans les polypes que des végétations œdémateuses de la pituitaire. Le désaccord survint quand il fallut déterminer les causes efficientes et occasionnelles de ces productions.

En présence de ce conflit d'opinions entre la médecine générale et la spécialité, il m'a paru intéressant de pratiquer personnellement quelques recherches, avec l'obligeant concours du docteur Hoche, chef des travaux d'anatomie pathologique à l'Université de Nancy, sur la nature du contenu des aréoles.

Voici les résultats brièvement résumés : des polypes muqueux typiques, ambrés, gélatineux, issus des régions antérieures et moyennes du méat moyen, ont été, aussitôt après leur extraction à l'anse froide, incisés suivant leur grand axe. Par une pression légère exercée sur leur surface

Digitized by Google

extérieure détergée, le liquide d'infiltration interstitielle en a été exprimé et recueilli sans mélange de mucus, de pus ni de sang.

Pour éviter toute cause d'erreur, il était essentiel d'observer une double précaution :

1° Ne pas laisser le liquide d'expression baigner la surface externe du polype, au contact de l'épithélium duquel il pourrait se charger de traces notables de mucus.

2° Éliminer de l'expérience les polypes contenant des kystes glandulaires, le contenu de ceux-ci étant riche en mucine, sécrété qu'il est par un épithélium mucipare.

Le liquide ainsi recueilli affecte une teinte jaune ambrée, une limpidité parfaite, et n'offre nulle tendance à la coagulation par repos au contact de l'air.

Nous avons appliqué les diverses réactions de la mucine :

a) Traité par l'acide acétique en excès, pas de précipité (la mucine précipite en blanc);

b) Traité par l'acide azotique en excès, précipité blanc abondant, soluble dans l'acide acétique (la mucine ne se redissout pas);

c) Additionné d'une solution étendue de thionine, le liquide reste bleu (la mucine le ferait virer au rose).

Bref, résultat entièrement négatif relativement à la mucine. Les réactions obtenues sont celles de l'albumine du sérum.

La réaction de la thionine a été également tentée sur des coupes de polypes différents : elle s'est toujours montrée négative pour le liquide infiltré dans les mailles du stroma.

D'ailleurs, la présence de la mucine fût-elle démontrée dans quelques polypes, qu'il faudrait se garder de conclure à la valeur néoplasique de certains d'entre eux.

Ainsi que le fait judicieusement observer Ménétrier, la mucine n'est pas nécessairement la caractéristique du tissu fœtal : elle peut résulter d'une élaboration imparfaite de la substance intercellulaire sous l'influence de l'inflammation.

Nature du stroma. — Quant à la charpente elle-même,

Digitized by Google

l'étude de nombreuses coupes me l'a constamment montrée formée de fibres de tissu conjonctif plus ou moins ondulées, orientées parallèlement les unes aux autres en lames concentriques, dissociées par l'infiltration d'un liquide dont la pous-

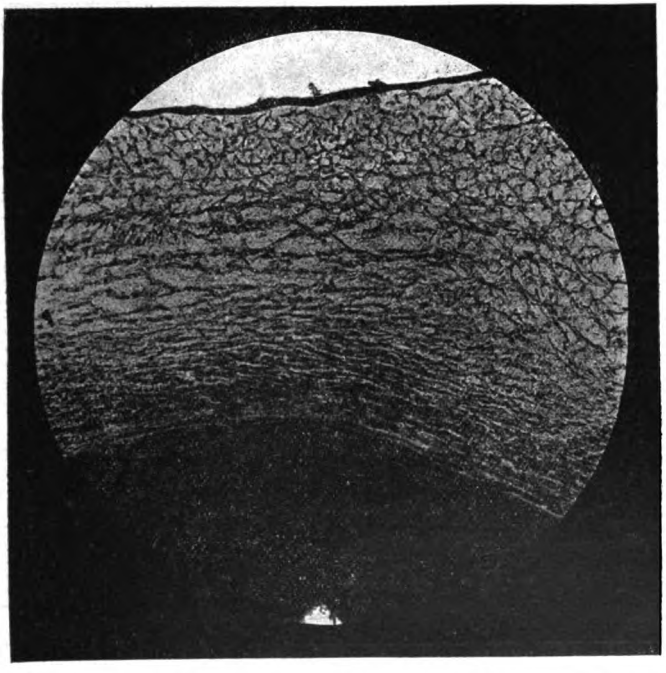

Fig. 1. — *Coupe transversale du cordon ombilical d'un fœtus à terme.*
En haut, la surface libre; en bas, la coupe sombre de la paroi de l'un des vaisseaux ombilicaux avec une portion de sa lumière. A remarquer la disposition polygonale régulière des aréoles du stroma, qui ne se modifie qu'au voisinage du vaisseau pour se confondre avec la tunique adventice. A noter aussi la rareté des éléments cellulaires. (Fix. au bichr. Gr. = 60 D. Microphoto Hoche.)

sée les soulève, et tantôt les clive en une infinité de membranes ténues, tantôt les tasse en des lames étroitement feutrées. Les cellules fixes affectent pour la plupart la forme globuleuse de l'état embryonnaire et apparaissent très irré-

Digitized by Google

gulièrement réparties : très abondantes sous l'épithélium ainsi qu'au pourtour des vaisseaux et des glandes, elles se raréfient en plein stroma fibrillaire. D'une manière générale, leur proportion est en raison directe de l'intensité du pro-

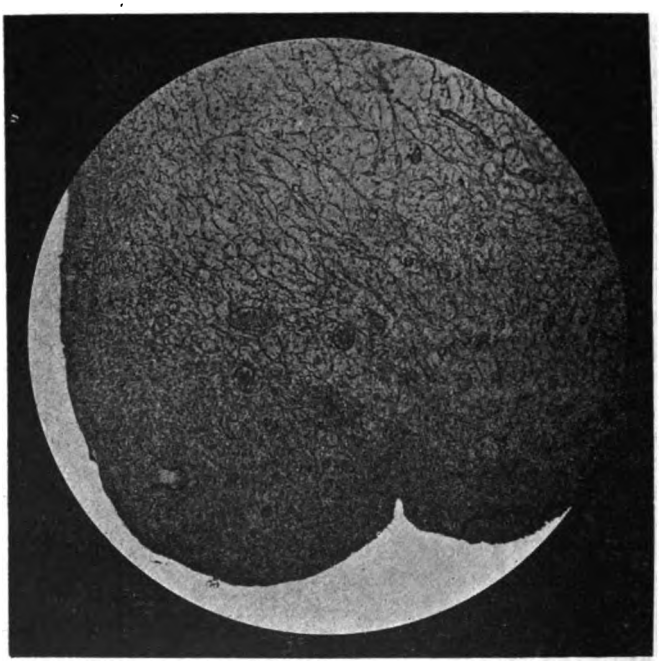

Fig. 2. — *Polype muqueux typique.*

L'épithélioma cylindrique stratifié, bien visible à gauche, s'abaisse et tend vers le type pavimenteux à l'extrémité libre du polype. Les vaisseaux, assez nombreux dans la région inférieure, sont remplis de globules sanguins. Les cellules du stroma prédominent dans la couche sous-épithéliale. Les travées conjonctives, dissociées par l'œdème, affectent une direction générale parallèle à la surface. (Fix. au bichr. Gr. = 60 D. Microphoto Hoche.)

cessus inflammatoire; aussi se multiplient-elles au maximum dans les fongosités, constamment baignées de pus, des vieilles sinusites. *(Fig. 3.)*

Il suffit, d'autre part, d'observer le développement des

Digitized by Google

polypes ou de pratiquer une coupe axiale au niveau de leur portion pédiculaire pour reconnaître avec M. Schmidt qu'il existe une transition insensible, aussi bien microscopique que macroscopique, entre le corps en pleine dégénérescence

Fig. 3. — *Fongosités de sinusite maxillaire chronique suppurée.*
Le stroma conjonctif, réduit à de très fines fibrilles dissociées par l'œdème inflammatoire, disparaît sous le grand nombre des éléments cellulaires embryonnaires. En haut l'épithélium persiste; en bas, il est détruit par une ulcération. (Fix. alcool. Gr = 60. Microphoto Hoche.)

de la petite tumeur et la muqueuse, normale ou presque, de son point d'attache.

Nous sommes loin, on le voit, des aréoles régulières, à contours polygonaux, à cellules nodales étoilées, uniformément distribuées, de la gelée de Wharton ou d'un myxome

Digitized by Google

légitime. Le fait ressort clairement de la comparaison des figures 1 et 2, qui représentent respectivement une coupe du cordon ombilical humain à terme, et la section, au même grossissement et semblablement colorée, d'un polype muqueux typique.

C'est donc une conception erronée que de considérer les polypes bénins du nez comme des tumeurs du type myxome : l'histochimie et l'histologie l'établissent péremptoirement.

Au contraire, les œdèmes, quelles que soient leurs causes[1], sont caractérisés par une infiltration séreuse ou albumineuse du tissu conjonctif aréolaire, dans lequel le liquide exsudé occupe les espaces laissés libres entre les faisceaux. Par dilacération du tissu, le liquide s'écoule en abondance en raison des communications existant normalement entre les espaces interfasciculaires artificiellement distendus; il n'existe pas d'altération des fibres conjonctives; en revanche, les cellules fixes, qui sont à l'état normal aplaties et munies de prolongements plus ou moins considérables, se tuméfient et deviennent globuleuses. Les cellules lymphatiques migratrices se présentent en quantité considérable (Cornil, *in Manuel* de Cornil et Ranvier).

On reconnaîtra que, sauf la présence éventuelle de glandes, caractère inhérent à la région considérée, le polype muqueux des fosses nasales répond exactement à cette définition histologique de l'œdème.

En somme, *il faut envisager les polypes muqueux du nez comme des hypertrophies œdémateuses localisées, inflammatoires ou non, de la pituitaire.* Le terme de *fibromes œdémateux*, employé par Hoppmann, a, selon moi, le tort d'éveiller l'idée d'une néoformation essentielle ayant secondairement subi l'infiltration œdémateuse; celui de *fibroïdes œdémateux*, proposé par Seifert et Kahn, bien que plus acceptable, me semble inférieur à l'expression d'*hypertrophies œdémateuses*.

1. Exception faite pour le myxœdème.

Digitized by Google

Et si, des polypes du nez, nous passons aux tumeurs pédiculées des autres muqueuses, décrites également sous le nom de « myxomes », nous nous convaincrons aisément qu'il s'agit, pour elles aussi, non pas de néoplasmes à type conjonctif fœtal, mais de productions irritatives de nature hypertro-

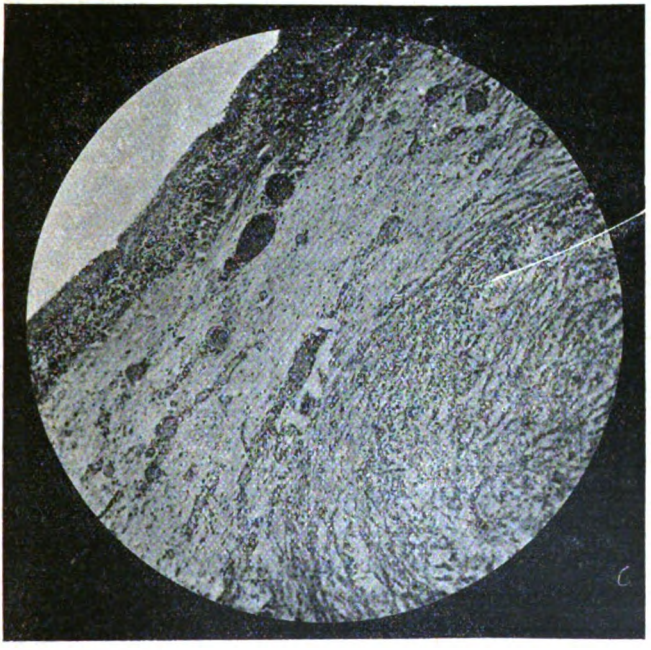

Fig. 4. — *Fibrome œdémateux de la corde vocale.*

Au-dessous d'une couche conjonctive lâche superficielle riche en vaisseaux, on voit le noyau central, ayant subi l'infiltration œdémateuse, tout à fait comparable au stroma des polypes nasaux. (Fix. formol picrique. Gr = 60. Microphoto Hoche.)

phique avec tendance à l'infiltration œdémateuse. En ce qui concerne le larynx, par exemple, il est remarquable de constater que l'erreur, si communément commise au sujet des fosses nasales, cède ici le pas à la vérité. Il est, en effet, classique d'écrire que les myxomes vrais sont exceptionnels dans

Digitized by Google

le larynx; on y rencontre, au contraire, fréquemment le fibrome, sur les cordes en particulier; et ce fibrome y affecte le plus souvent le type œdémateux. C'est sous l'influence du catarrhe chronique, provoqué le plus souvent par une suppuration des voies sus-jacentes, que se développent, de même que les polypes nasaux, cette dernière catégorie de tumeurs. La figure ci-dessus permet de juger de l'identité anatomique des deux productions.

Il serait assurément instructif de passer en revue les diverses tumeurs pédiculées décrites comme myxomes des muqueuses digestives, utérines, urinaires, etc. Il est hautement vraisemblable que presque toutes offriraient une structure fondamentale comparable à celle des soi-disant « myxomes nasaux », et devraient quitter le rang des tumeurs pour prendre place dans le cadre des hypertrophies œdémateuses inflammatoires.

Ajoutons un mot relativement à la dégénérescence kystique qui s'observerait, dit-on couramment, dans les divers polypes des muqueuses et spécialement dans les polypes du nez. Il existe, en effet, dans certains polypes, principalement dans ceux qui naissent de la région postérieure des fosses nasales, de petites cavités tapissées d'un épithélium cylindrique, parfois aplati, et qui résultent de la dilatation d'un acinus glandulaire par son produit de sécrétion. Mais, c'est par suite d'une erreur d'interprétation qu'on attribue ordinairement à l'existence de ces kystes la brusque réduction de volume qui succède à la déchirure opératoire de ces productions. Il est plus conforme à la réalité de faire intervenir ici simplement l'évacuation de l'exsudat séreux interstitiel par rupture des aréoles distendues et intercommunicantes du stroma.

Enfin, en ce qui concerne le *siège* des polypes nasaux, je dirai qu'ils naissent, dans la presque totalité des cas, de la muqueuse ethmoïdale, et spécialement des points où la muqueuse offre une minceur et une laxité particulières, des points également où elle se trouve le moins soutenue ou le

Digitized by Google

plus exposée au contact des sécrétions irritantes provenant des annexes enflammées.

Toutefois, cette catégorie de dégénérescences bénignes ne saurait être considérée comme absolument propre à l'ethmoïde. Les causes qui entraînent sa production au niveau de l'étage supérieur du nez peuvent également, mais dans des cas exceptionnels, déterminer dans la muqueuse de l'étage inférieur des altérations analogues. Ici, toutefois, la structure histologique de la pituitaire la rend plus résistante à l'action de ces causes et imprime presque toujours aux polypes qui en naissent des caractères structuraux particuliers (glandes, tissu fibreux, vaisseaux en proportion plus considérable).

Causes.

Les causes qui interviennent pour provoquer la dégénérescence polypeuse de la pituitaire appartiennent les unes à la catégorie des conditions prédisposantes générales, les autres à des états spéciaux jouant le rôle de causes déterminantes.

1° *Causes prédisposantes.* — De tout temps on a invoqué des motifs d'ordre général : conditions d'âge, de sexe, de profession, de genre de vie, de climat, qui ne semblent jouer en réalité qu'un rôle secondaire. Je rappellerai simplement que l'immunité longtemps considérée comme l'apanage de l'enfance n'a qu'une valeur toute relative. Les observations sont nombreuses actuellement, et j'en possède plusieurs pour ma part, où les polypes ont apparu avant l'âge de sept ans. Leur persistance au cours de l'adolescence entraîne une déformation caractéristique du nez extérieur bien différente de la dilatation en éteignoir des polypeux adultes. Il s'agit ici d'un écartement transversal des branches montantes des maxillaires supérieurs se traduisant extérieurement par un élargissement considérable avec aplatissement de la racine du nez. A l'inverse de la région osseuse, la portion membra-

Digitized by Google

neuse de l'auvent nasal n'éprouve qu'une faible dilatation; souvent même on constate une certaine atrésie des orifices narinaux sous l'influence des écoulements irritants provenant de la muqueuse dégénérée. J'en figure ici un type observé cette année même chez un malade de mon service.

On a, je crois, trop laissé dans l'ombre, dans l'étiologie des polypes nasaux, les influences constitutionnelles et héréditaires. Bien qu'il soit difficile d'attribuer à tel ou tel tempérament un rôle prédisposant exclusif dans la polypose nasale, il serait inexact de refuser une certaine action à telle ou telle constitution. Je considère pour ma part les sujets lymphatiques comme offrant une moindre résistance aux processus de dégénération muqueuse de causes inflammatoires, et les arthritiques sont connus comme spécialement exposés aux dégénérescences d'origine vaso-motrice.

Il existe incontestablement, en outre, une transmissibilité héréditaire de la tendance aux polypes nasaux. Plusieurs fois j'ai observé dans deux générations successives des polypes d'origine sinusienne; d'autres fois la sinusite paternelle se traduisait chez l'enfant par un état de catarrhe hypertrophique diffus avec sécrétion muco-purulente très accusée; en sorte que j'admettrais volontiers la transmission héréditaire d'un état de vulnérabilité spéciale de la muqueuse nasale aux agents irritants ou infectieux, ainsi que nous voyons souvent le neuro-arthritisme apparaître de père en fils sous forme de rhinite spasmodique, d'hydrorrhée, d'asthme nerveux, etc.

Quant aux dyscrasies acquises (brightisme, paludisme, syphilis), leur rôle prédisposant, encore que vraisemblable, est trop peu démontré aujourd'hui pour que je croie devoir y insister.

2° *Causes déterminantes.* — Depuis que les progrès de la rhinologie ont permis d'approfondir l'étude clinique des polypes nasaux, on n'a pas tardé à reconnaître combien insuffisantes étaient les explications étiologiques fondées sur l'intervention de facteurs banals dont s'était contentée

Digitized by Google

jusqu'alors la pathologie générale. Des causes plus prochaines ont apparu et n'ont pas tardé à se placer en première ligne. Toutefois, la part faite aux influences de voisinage par les

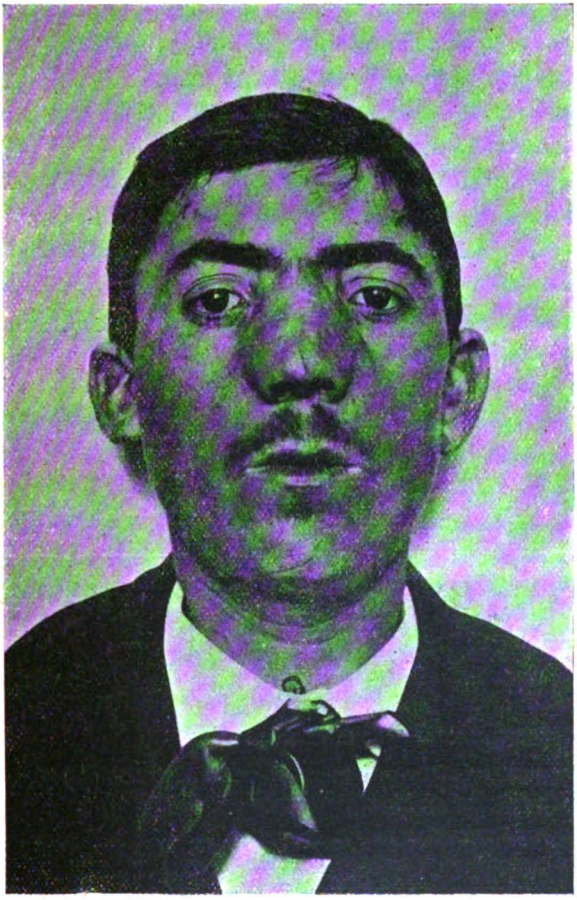

Fig. 5. — Homme de dix-neuf ans opéré à l'âge de douze ans de rhinotomie médiane par le professeur Heydenreich, pour polypes. A l'âge de sept ans des polypes apparaissaient déjà à l'entrée des narines. Le foyer principal de dégénérescence occupait la partie antérieure de l'ethmoïde. Le cornet inférieur, non dégénéré, était fortement atrophié. Pus et sinusites multiples.

Digitized by Google

différents observateurs a considérablement varié de l'un à l'autre, si bien qu'à l'heure présente l'accord entre les spécialistes est loin d'être fait encore. Il m'est impossible, dans une étude abrégée comme celle-ci, de me livrer à un exposé complet des diverses théories pathogéniques émises dans ces vingt dernières années; je ne puis moins faire toutefois que de rappeler les principales d'entre elles en m'efforçant de réduire leurs prétentions aux proportions de la réalité. La plupart, en effet, des facteurs locaux mis en cause peuvent jouer un certain rôle dans la genèse des polypes nasaux; presque toutes les théories trouvent leur justification dans une certaine catégorie de faits : l'erreur commune réside dans une généralisation de vues théoriques exactes en particulier.

Les principales opinions soutenues peuvent être classées dans le tableau synoptique suivant.

La dégénérescence polypeuse de la pituitaire est due :

1° A des causes d'ordre physique :

A. *Anatomiques.* — α) Étroitesse anormale des fosses nasales obligeant le malade à des efforts physiologiques répétés;
β) Coudure brusque des vaisseaux de la muqueuse ethmoïdale au niveau des arêtes de l'os, prédisposant à la stase et à l'œdème.

B. *Irritatives.* — α) Corps étrangers;
β) Traumatismes locaux.

2° A des causes d'ordre inflammatoire :

A. *Atteignant primitivement l'os.* — α) Ethmoïdite nécrosante;
β) Ethmoïdite raréfiante.

B. *Atteignant primitivement la muqueuse.* — α) Catarrhe chronique simple;
β) Infection spécifique locale;
γ) Suppurations de voisinage.

3° A des causes d'ordre nerveux :

α) Rhinite spasmodique, hydrorrhée;
β) Hystérie.

Digitized by Google

1° Théories physiques. — A. *Anatomiques*. — L'étroitesse congénitale ou acquise des fosses nasales obligeant le sujet à des efforts continuels de moucher, de reniflement, etc., a été mis en avant par Bosworth, de Roaldès, Mc Bride, Moldenhauer, comme susceptible de déterminer un relâchement progressif de la pituitaire, bientôt compliqué d'un état œdémateux. Il ne paraît pas qu'à elles seules ces conditions anatomiques, pas plus que la disposition des vaisseaux dans la muqueuse ethmoïdale, suffisent à expliquer une dégénérescence polypeuse véritable; ce qui est incontestable, c'est que la structure particulièrement délicate de la pituitaire ethmoïdale prédispose cette région à la dégénérescence œdémateuse, pour peu qu'interviennent des causes irritatives internes ou prolongées.

B. *Irritatives*. — L'influence des corps étrangers ayant séjourné un certain temps dans les fosses nasales est indéniable; les bourgeons qui les enchatonnent, d'abord uniquement formés de tissu embryonnaire, prennent aisément, en s'organisant, le type anatomique du polype muqueux; mais c'est là, on en conviendra, un facteur d'exception, eu égard à la fréquence du mode de dégénérescence que nous étudions; j'en dirai autant pour les traumatismes, dont le mécanisme nous apparaît clairement dans les suites opératoires des traumatismes nasaux chirurgicaux, particulièrement des cures radicales de sinusites.

2° Théories inflammatoires. — Sous cette rubrique, je réunirai toutes les conceptions pathogéniques qui envisagent la dégénérescence polypeuse comme l'effet d'un processus inflammatoire atteignant primitivement soit l'os ethmoïde, soit la muqueuse qui le revêt.

L'ethmoïdite nécrosante de Woakes et raréfiante de L. Lack, basées surtout sur des arguments d'ordre clinique, ne subsistent pas longtemps après examen approfondi. La prétendue nécrose osseuse est bien plutôt un état inflammatoire

Digitized by Google

secondaire avec ramollissement, résorption plus ou moins marquée des lamelles ethmoïdales, qu'un processus ulcératif primitif; encore faut-il dans ce cas que les lésions soient de vieille date. Et, d'autre part, s'il est vrai que les polypes récidivent quand l'os sous-jacent n'est pas extirpé avec eux, il ne faut pas en tirer une conclusion d'effet à cause, mais simplement y voir le fait que l'os, participant aux altérations dégénératives de la muqueuse, agit alors comme cause d'irritation suffisante pour entraîner la repullulation des polypes.

Moins absolus sont les auteurs, qui, avec Zuckerkandl, Hajek, etc., considèrent comme primitive l'altération de la muqueuse; les lésions de celle-ci sont constantes et plus ou moins profondes suivant leur ancienneté : limitées à la muqueuse dans les formes relativement légères, elles peuvent atteindre le squelette sous-jacent dans les formes invétérées, et se traduisent alors par des altérations hypertrophiantes ou atrophiantes, simultanées ou successives, l'hypertrophie dans ce cas précédant toujours l'atrophie.

Ces altérations primitives de la muqueuse ethmoïdale trouvent leur explication — soit dans le catarrhe chronique simple, cause bien souvent alléguée, lorsque l'on manque d'indications plus précises; — soit dans une infection nasale spécifique : je veux simplement rappeler la constatation faite dans le stroma d'un polype, par Barrago-Ciarella, de corpuscules appartenant à la classe des blastomycètes; — soit enfin et surtout dans des suppurations localisées et spécialement dans des empyèmes annexiels. L'importance du rôle joué par ce dernier facteur est telle qu'il est utile d'entrer dans quelques détails.

Les rapports unissant polypes et sinusites ont été bien mis en valeur par les travaux de Kaufmann, Grünwald, etc.

Malgré la divergence des chiffres statistiques des divers observateurs, explicable surtout par l'incertitude (souvent fort grande du diagnostic des sinusites chroniques, lorsque l'on aborde le labyrinthe ethmoïdal, point de départ habituel

Digitized by Google

des polypes), tous sont d'accord pour accorder aux suppurations en foyers une place prépondérante dans la genèse de la polypose nasale.

Les suppurations nasales, au même titre que les autres sécrétions pathologiques, sont susceptibles de provoquer la dégénérescence polypeuse de la pituitaire; et je n'en veux pour preuve que les proliférations fongueuses, véritables polypes, du revêtement interne du sinus dans les vieux empyèmes.

Souvent j'ai observé une polypose bilatérale symétrique avec empyème unilatéral : dans ces cas, ne pourrait-on invoquer des phénomènes sympathiques d'ordre trophique ou circulatoire? Ou encore, du moins du côté indemne en apparence, une ethmoïdite latente au point de vue de la suppuration et uniquement décelée par les altérations muqueuses de voisinage, seules accessibles à notre exploration?

C'est aussi semble-t-il, par leurs sécrétions irritantes que les néoplasmes malins des fosses nasales interviennent dans la pathogénie des polypes bénins (Luc). J'en observe actuellement un cas analogue chez un homme porteur, depuis quatre ans, d'un épithélioma de l'amygdale pharyngienne.

Enfin, quelques observations personnelles me permettent d'avancer que les végétations adénoïdes suppurantes peuvent, dans certains cas, provoquer des dégénérescences œdémateuses localisées de la pituitaire.

3° Théories nerveuses. — Il existe une certaine catégorie d'œdèmes polypoïdes, que l'on rencontre en dehors de toute action locale de nature irritative et inflammatoire, comparables chimiquement et anatomiquement aux précédents et dont il faut chercher le point de départ dans une perturbation dans le domaine du système nerveux vaso-moteur. Tels sont les polypes accompagnant nombre de névroses nasales, l'hydrorrhée en particulier, et dont l'ablation a souvent modifié la marche de l'affection. Ces œdèmes localisés sont l'apanage des neuro-arthritiques et sont analogues

Digitized by Google

(Lermoyez) aux dermatoses de cause vaso-motrice : urticaire, pseudo-lipome des rhumatisants, etc.

La névrose hystérique elle-même, ainsi que je l'ai rencontré dans deux cas, m'a paru susceptible de provoquer l'apparition de pareils œdèmes.

Traitement.

La nature des polypes nasaux est unique. Ces soi-disant tumeurs sont le résultat d'une infiltration œdémateuse inflammatoire ou non de la pituitaire.

En tant qu'hypertrophies développées dans des cavités à parois inextensibles, ils donnent constamment naissance à des troubles plus ou moins marqués d'obstruction, de dyspnée nasale, et à ce titre exigent un traitement tendant à leur suppression.

Leur pathogénie varie : tantôt ils relèvent d'une irritation intérieure ou d'une irritation de voisinage, tantôt ils résultent de troubles primitifs de l'innervation vaso-motrice. Productions essentiellement bénignes, les polypes muqueux extirpés ne récidiveront qu'autant que subsisteront les conditions pathogéniques qui leur ont donné naissance ; et avec ces conditions elles-mêmes varieront, naturellement, les moyens à mettre en œuvre pour obtenir la cure radicale.

Il y a donc deux points à considérer dans le traitement des polypes nasaux :

1° Supprimer les masses dégénérées, cause d'obstruction *(traitement symptomatique)*.

2° S'opposer à leur repullulation en détruisant leurs causes *(traitement causal)*

1° Traitement symptomatique. Suppression des polypes. — Depuis que l'on connaît les polypes du nez, c'est-à-dire depuis les origines de la médecine, de nombreux moyens ont été imaginés pour obvier aux troubles dyspnéiques qu'ils provo-

Digitized by Google

quent. Loin de moi l'idée de faire ici l'historique des procédés si multiples, tantôt ingénieux et tantôt bizarres, qu'a vus éclore ce chapitre de la pathologie chirurgicale. Qu'il me suffise de rappeler pour mémoire, dans le tableau ci-dessous, les divers moyens employés dans ce but :

1° Destruction des polypes en place par :

A. *Exsiccation* au moyen de liquides ou de poudres astringentes (Galien).

B. *Séton* passé au travers du corps des polypes.

C. *Compression* atrophiante du corps du polype.

D. *Étranglement* de son pédicule (Guillaume de Salicet).

E. *Cautérisations* chimiques, thermiques (Celse) ou galvaniques.

2° Extirpation des polypes par :

A. *Excision* au bistouri (Paul d'Egine).

B. *Arrachement :* α) Par ramonage au moyen d'éponges ou de cordes à nœuds (Hippocrate) ; β) Par rugination du pédicule à l'ongle (Morand) ; γ) Par les pinces (Guillaume de Salicet) ; δ) Par les crochets.

C. *Ligature extemporanée :* α) A l'anse froide (Robertson) ; β) A l'anse chaude.

La multiplicité de ces moyens démontre la faveur accordée par les praticiens de tous temps aux moyens chirurgicaux. *Le traitement médical,* en effet, local ou général, ne saurait la plupart du temps prétendre à aucune utilité. Exception doit en être faite pourtant au sujet des dégénérescences consécutives à des troubles d'innervation : j'y reviendrai plus loin.

La *destruction des polypes sur place,* autrefois moyen de nécessité, est aujourd'hui devenu à juste titre un moyen d'exception ; nous utiliserons le galvanocautère, parfois les caustiques acides, pour détruire des languettes polypoïdes échappant à l'anse et à la pince, ou les granulations sessiles inaccessibles à la curette.

L'*extirpation,* rendue maintenant aisée par les progrès de l'endoscopie nasale et l'emploi de la cocaïne, à titre d'anes-

Digitized by Google

thésique local et de vaso-constricteur, a rallié tous les suffrages par la rapidité et la sécurité des résultats qu'elle fournit. L'excision à l'anse et l'extirpation à la pince sont les deux procédés qui se disputent à l'heure qu'il est la faveur des praticiens.

L'*excision à l'anse froide*, contenue en germe dans les travaux de Heister et de Levret (XVIIIe siècle), dut à Robertson, créateur du serre-nœud nasal, la technique encore aujourd'hui en usage. Cette technique est trop connue pour que j'y insiste le moindrement; elle nécessite, bien entendu, l'usage du réflecteur frontal et du spéculum, et, à cette condition, réunit des avantages capitaux qui sont l'absence presque complète de douleur et d'hémorragie. Aucune complication à craindre de ce chef, sauf chez les hémophiles. Quant aux accidents infectieux, on n'en connaît guère d'exemples, et le cas de méningite récemment communiqué par Bronner[1], relève évidemment d'une sinusite frontale, origine et non pas conséquence des polypes.

L'*anse galvanique*, recommandée par certains auteurs comme permettant d'agir plus vite en s'opposant au saignement, voit cet avantage largement atténué par la maniabilité moindre de l'instrument, les fréquentes ruptures par combustion du fil, les cautérisations accidentelles des parties ambiantes par le métal incandescent, la réaction consécutive et les eschares à éliminer. Elle doit, à mon sens, être réservée à des cas de polypes exceptionnellement saignants, aux dégénérescences à tendances fibreuses ou sarcomateuses, aux états dyscrasiques.

L'*extirpation à la pince*, pratiquée à l'aveugle, fut longtemps en grand honneur et trouve encore à l'heure qu'il est quelques défenseurs dans certains chirurgiens demeurés complètement étrangers aux progrès de la rhinoscopie. Cette intervention brutale et maladroite a été assez sévèrement

1. Société de laryngologie de Londres, 9 janvier 1903.

Digitized by Google

appréciée par tous les médecins jouissant de quelque compétence pour que j'estime inutile d'ajouter un nouvel anathème à ceux déjà prononcés.

Il serait excessif, toutefois, et imprudent de généraliser la réprobation contre tout procédé faisant appel à la pince comme instrument d'extirpation. On ne peut nier que la pince ait prise sur certains polypes, tassés dans les méats, qui narguent l'anse métallique. Mieux que la curette, elle permet bien souvent de compléter l'œuvre du serre-nœud. Il est manifeste enfin que son action peut être plus rapide et plus radicale que celle de la ligature extemporanée.

Mais l'emploi de la pince à polypes ne sera justifié qu'autant que cet instrument agira guidé par la vue. A cette condition, l'extirpation à la pince, méthodiquement conduite, peut réaliser un réel progrès dans la thérapeutique des polypes nasaux : notre collègue Luc [1] en a récemment fait la preuve.

Sur ses indications, M. Vaast a construit une sorte de forceps à branches coudées, à mors lisses, larges, plats, très légèrement concaves et tranchants sur les bords. La prise sur les polypes est aisée et solide ; la même pince permet d'arracher rapidement partie ou totalité du cornet moyen, et du même coup de gruger les masses latérales de l'ethmoïde, aussi loin que l'exige la diffusion des polypes.

Avant lui, Lack et Parker [2] avaient chaudement préconisé l'extirpation des polypes et de l'ethmoïde, toujours primitivement altéré selon eux, au moyen du couteau à végétations de Meyer, introduit dans la narine sous la narcose chloroformique. Ce procédé, employé dans plus de soixante cas, aurait fourni à Lack autant de succès sans l'ombre du moindre accident. Ne l'ayant pas expérimenté, comme je l'ai fait pour celui de Luc, je ne puis fonder que sur des appré-

1. Luc, Communication au Congrès de l'Association laryngologique américaine de Washington, 12 mai 1903.
1. Société de laryngologie de Londres, mai-juin 1900.

Digitized by Google

ciations théoriques ma préférence pour la méthode de notre collègue.

L'extirpation par arrachement peut être réalisée autrement que par la pince. L'anse froide, saisissant le polype à plein corps, et modérément serrée, permet, grâce à une traction brusque, d'extraire avec le polype la région de la muqueuse voisine de son point d'insertion; la douleur est ici un peu plus forte que dans l'étranglement simple du pédicule et l'hémorragie peut devenir ennuyeuse.

Il y a là toutefois un moyen d'ablation précieux dans nombre de circonstances, particulièrement dans les cas de dégénérescences mal limitées.

Cas particulier : *Polypes choanaux.* — Je dois une mention spéciale aux polypes de cette catégorie, à qui leur volume souvent considérable, leur évolution pharyngienne, leur implantation profonde, l'habituelle minceur de leur pédicule, leur richesse relative en tissu fibreux, la présence fréquente à leur intérieur de cavités kystiques, leur ordinaire indépendance de toute suppuration de voisinage, de toute névrose nasale, impriment une physionomie clinique toute particulière, avec des difficultés thérapeutiques appréciables.

Les procédés ordinaires d'excision à l'anse échouent presque constamment en raison du volume considérable de la tumeur émigrée dans le naso-pharynx et de sa forme bilobée.

L'arrachement à la pince, pratiqué par la voie bucco-pharyngienne, rencontre également une assez sérieuse difficulté. La meilleure manière d'agir, à mon sens, est d'utiliser, après cocaïnisation et adrénalisation de la fosse nasale point de départ, l'un des crochets mousses spéciaux, celui de Lange par exemple, qui vont saisir le pédicule au voisinage de son insertion et en permettent la rupture par simple traction. En cas d'échec de cet élégant procédé, j'ai volontiers recours à l'arrachement par la pince, introduite par la narine et

Digitized by Google

guidée par le doigt, glissé dans le rhino-pharynx et refoulant la tumeur dans la choane correspondante. Le polype dilacéré, considérablement réduit de volume par évacuation du liquide d'infiltration, est promptement extirpé en totalité par les voies antérieures. L'hémorragie est insignifiante.

2° Traitement Causal. Indications thérapeutiques. — C'est dans l'appréciation judicieuse des causes, bien plus que dans la technique perfectionnée de la désobstruction, que s'affirmera la supériorité du spécialiste moderne sur les vieux chirurgiens. Grâce à une connaissance meilleure, encore qu'imparfaite en bien des points, de la pathogénie des polypes, leur réputation légendaire de tumeurs fatalement récidivantes a vécu pour nombre de cas. Combien voyons-nous de patients, qui pendant nombre d'années légitimaient ce nom par des visites assidues et périodiques au médecin arracheur de polypes, guérir définitivement de leur fâcheuse infirmité le jour où un spécialiste avisé reconnut et traita la vieille suppuration highmorienne dont elle dépendait!

La formule de la cure radicale des polypes nasaux pourra donc s'énoncer ainsi :

Déterminer les influences générales et surtout locales d'où est née la dégénérescence.

Les combattre par les divers moyens appropriés à chacune d'elles. La désobstruction nasale n'est qu'une partie, et non l'essentielle, du traitement.

S'il paraît légitime d'attribuer un certain rôle à une étroitesse anormale de l'étage supérieur du nez, l'indication fondamentale consistera dans le relèvement de la cloison déviée, dans l'abrasion d'une arête volumineuse ou aiguë, dans la résection partielle du cornet moyen. Des rhinolithes seront recherchées et extraites, les traumatismes rationnellement traités, les tumeurs malignes soupçonnées chez les sujets âgés.

Mais c'est surtout, je l'ai dit assez, du côté des cavités annexes de l'ethmoïde surtout qu'il faudra porter toute son

Digitized by Google

attention. Guérir la sinusite, qu'elle soit purulente, muco-purulente ou simplement fongueuse en apparence, est la condition *sine qua non* de la guérison définitive des polypes inflammatoires, qui constituent la catégorie de beaucoup la plus nombreuse. On se rappellera que le diagnostic des infections chroniques des annexes nasales n'est pas toujours l'enfance de l'art rhinologique et qu'en bien des cas des examens réitérés sont indispensables pour exclure l'hypothèse d'un empyème frontal ou maxillaire. Que dire de la réserve qu'il faudra apporter dans l'élimination des annexites postérieures, des sinusites du type ethmo-sphénoïdal? C'est précisément dans ces cas relativement si fréquents où toute la région ethmoïdale apparaît dégénérée et fongueuse sans que ponction, lavage ou diaphanoscopie permettent d'incriminer les sinus du groupe antérieur, où la rhinoscopie postérieure montre des languettes polypeuses bourrant le récessus présphénoïdal, c'est dans ces cas, dis-je, que la méthode de Luc par destruction à la pince de l'ethmoïde postérieur apparaît comme seule susceptible d'assurer une guérison durable.

Quand enfin une exploration minutieuse et prolongée nous aura amené, par élimination des autres causes, à nous rattacher à l'idée d'un catarrhe simple du nez chez un sujet prédisposé par hérédité ou par tempérament la polypose nasale, l'extirpation soigneuse à l'anse des polypes, alors généralement en nombre limité, deviendra le moyen nécessaire et suffisant à mettre en œuvre pour assurer la guérison. L'arrachement de la région pédiculaire combinée à l'étranglement au serre-nœud, ou bien sa cautérisation chimique ou galvanique donneront plus de garanties contre la récidive.

Le traitement général des polypes nasaux n'existe véritablement que pour la dernière catégorie qui nous reste à examiner : je veux parler des dégénérescences hydrorrhéiques de la pituitaire ethmoïdale. Lermoyez a établi par nombre d'observations les heureux résultats qu'on est alors en droit d'attendre des toniques du système nerveux vaso-moteur

Digitized by Google

(noix vomique) et des médicaments inhibiteurs des sécrétions glandulaires (atropine).

Il serait rationnel sans doute de localiser chirurgicalement l'action thérapeutique sur les nerfs de la région (résection du ganglion de Meckel ou du sympathique cervical), si l'affection nasale justifiait une intervention de cette importance. Quant à l'électricité, elle a été jusqu'ici peu employée autrement qu'au titre de tonique nerveux général et de son action locale on ne saurait rien préjuger.

Les pulvérisations nasales d'atropine, les inhalations d'air chaud ont, elles, fait leurs preuves et constituent, à l'heure qu'il est, une forme heureusement rajeunie de la thérapeutique exsiccative de nos anciens.

Les moyens sanglants, toutefois, ne perdent pas toute indication pour n'occuper que le second plan dans les dégénérescences que nous avons en vue. La décortication (Moure) du cornet moyen demeure un moyen précieux, sinon radical, de rétablir la perméabilité nasale chez les hydrorrhéiques obstrués, en même temps que de réduire considérablement les crises d'hypersécrétion.

J'ai dit qu'il y avait lieu parfois d'incriminer l'hystérie comme cause efficiente des troubles de l'innervation aboutissant à la dégénérescence polypeuse du type hydrorrhéique. J'ai démontré que la suggestion thérapeutique pouvait exercer une action favorable dont l'importance et la durée varient d'ailleurs considérablement avec la nature du procédé de suggestion et avec la durée de celle-ci.

REVUE GÉNÉRALE ET ANALYSES

BOUCHE ET PHARYNX BUCCAL

Épithélioma de la face inférieure du voile, par M. Chauveau. Trois cas d'épithélioma du voile où l'auteur a pu étudier s différents stades de l'affection. Il en déduit : 1° que

Digitized by Google

l'évolution est lente; 2° que l'extension se fait plutôt en surface qu'en profondeur; 3° si l'amygdale est atteinte, la marche est plus rapide. Les ganglions se prennent; l'état général devient mauvais; 4° la symptomatologie est à peine accusée pendant longtemps. Pas de dysphagie; peu *ou pas* de douleur, pas d'hémorragie. (*Archiv. de laryngol., d'otol. et de rhinol.*, 1903, p. 734.) Dr KAUFMANN.

Tumeur vasculaire du bord inférieur de l'amygdale, par M. CHAUVEAU.

Tumeur d'un bleu foncé, de la grosseur d'une noix, appendue à l'amygdale. Pas de battements. Réductibilité à la pression. (*Archiv. internat. de laryngol., d'otol. et de rhinol.*, sept.-oct. 1903, n° 5.) Dr KAUFMANN.

NEZ ET PHARYNX NASAL

Note sur les végétations adénoïdes latérales et description d'un nouvel instrument pour leur ablation, par M. JÖRGEN MULLER, de Copenhague.

L'auteur décrit les végétations adénoïdes latérales qui siègent dans les fosses latérales du pharynx et qu'il a constatées plusieurs fois dans la clinique de son maître Mygind. Il en énumère les symptômes, qui sont connus, et préconise un instrument que vient de faire construire le professeur Mygind. C'est une curette droite et une gauche. La fenêtre est étroite et allongée, recourbée en haut en angle droit. (*Ann. des mal. de l'oreille, du larynx, du nez et du pharynx*, août 1903.) Dr KAUFMANN.

Gros polypes muqueux de la narine droite; hypertrophie polypoïde du cornet moyen gauche; crises de contractures très fréquentes et très douloureuses dans le domaine du facial droit; guérison temporaire des crises après l'extirpation complète des polypes; formation de tissu cicatriciel intra-nasal et récidive de crises atténuées, par M. SARGNON, de Lyon.

Le titre de cette observation nous dispense d'entrer dans de longs détails. Le lecteur lira avec intérêt les conclusions de l'auteur sur la rareté des crises de contractures douloureuses dans le domaine du facial consécutives à des polypes

Digitized by Google

du nez. Les troubles réflexes sont dus sans doute au trijumeau, qui réagit à son tour sur le facial. Quant aux récidives, c'est encore le trijumeau qui est comprimé par le tissu de cicatrice. Sargnon préconise l'élongation du facial, inspirée par Poncet, dans les cas où les douleurs et les contractures persisteraient. (*Archiv. internat. de laryngol., d'otol. et de rhinol.*, sept.-oct. 1903, n° 5.) Dr KAUFMANN.

Note préliminaire sur le traitement du lupus des premières voies aériennes par le radium, par le Dr DELSAUX.

Après un court historique de la question, l'auteur décrit un appareil qu'il a fait construire et cite une observation où, par l'application du radium, il a obtenu une amélioration très marquée du lupus laryngé. (*Presse oto-laryngol. belge*, août 1903, n° 8.) Dr KAUFMANN.

De la rhinite diphtérique expérimentale, par M. DE STELLA, de Gand.

Deux cas de rhinite diphtérique qui s'est propagée au pharynx, contrairement à ce que soutenait autrefois l'auteur. S'agissait-il d'auto-immunisation dans les cas bénins antérieurs à ces deux cas? Par des expériences multiples, de Stella a démontré que la diphtérie nasale détermine la fabrication, chez l'infecté, d'un sérum antidiphtérique qui met le sujet à l'abri d'infections plus profondes, s'oppose à sa propagation sur les organes voisins, et le rend réfractaire à la toxine diphtéritique. (*Archiv. internat. de laryngol., d'otol. et de rhinol.*, sept.-oct. 1903, n° 5.)

Dr KAUFMANN.

CAVITÉS ACCESSOIRES

Fibro-chondrome du sinus maxillaire propagé à l'orbite; résection partielle du maxillaire supérieur; évidement de l'orbite avec conservation de l'œil; guérison maintenue puis vingt mois, par M. BÉRARD.

Malade de cinquante-trois ans. En 1895, dents de la mâoire supérieure gauche ébranlées, sans douleurs vives. blation de toutes les dents. Un chirurgien, consulté peu rès, diagnostiqua une sinusite chronique. Incision du

Digitized by Google

plancher du sinus par les alvéoles. Pas de pus. Tamponnement.

Mais, peu à peu, la voûte palatine s'affaissa, la joue devint saillante; l'œil fut refoulé vers l'angle supéro-externe de l'orbite. Diplopie et vertige. Au bout de quatre ans, nouvelle opération pour chondrome. Evidement de la cavité du sinus, abrasion du rebord alvéolaire et d'une portion de la paroi antérieure du sinus. Le prolongement orbitaire ne fut pas enlevé. Aussi survint-il, en quelques mois, de l'exorbitisme et la propulsion de l'œil en haut et en dehors.

Troisième opération en 1901, par Bérard. Abrasion du rebord orbitaire inférieur. Tumeur attaquée aux ciseaux et à la gouge. Tout fut enlevé au moyen d'une résection partielle du maxillaire. Deux mois après, l'œil avait repris sa place normale. Aujourd'hui, la guérison persiste. (*Lyon méd.*, 1903, p. 616.)

Dr Kaufmann.

LARYNX ET TRACHÉE

La tuberculose du larynx et la tuberculine de Denys, par M. L. de Ponthière, de Charleroy.

L'auteur cite trois observations où la tuberculine de Denys semble avoir eu une action curative sur le bacille de Koch. Cette dernière est douée d'un pouvoir vaccinant démontré sur les animaux : c'est un vaccin très toxique. Il faut commencer avec des doses faibles. Sur 174 cas de tuberculose qui pouvaient être vaccinés, le professeur Denys a obtenu 51 guérisons, soit 29 0/0; 12 presque guéris, 6 0/0; 64 améliorés ou 36 0/0; 47 pas satisfaisants. Dans la première catégorie, la durée moyenne du traitement a été de huit mois, sans autre cure adjuvante. (*Ann. des mal. de l'oreille, du larynx, du nez et du pharynx*, août 1903.)

Dr Kaufmann.

Tubage dans un cas de laryngite morbilleuse suffocante; guérison; considérations, par le Dr Cruchet.

Les auteurs ne sont pas d'accord sur la question de savoir s'il faut ou non tuber dans les cas de laryngite morbilleuse suffocante. Il semble cependant que ces cas relèvent du tubage. Mais à quel moment doit-on intervenir?

Digitized by Google

Il ne faut pas trop tarder, mais non plus trop se hâter. La pratique du tubage n'est pas toujours sans inconvénients, surtout lorsqu'on l'exécute sur un appareil pulmonaire de rougeoleux, tout disposé à contracter une broncho-pneumonie. On a, d'ailleurs, souvent raison de patienter, vu la tendance de cette laryngite morbilleuse à évoluer vers la guérison. Attendre, mais ne pas trop attendre, telle est la conduite à tenir. (*Gaz. hebdom. des sciences méd.*, sept. 1903, n° 39.)

Dr F. Ardenne.

OREILLES

Trois cas d'atrésie congénitale du conduit auditif externe avec microtie, par le Dr Jürgens, de Varsovie.

Les cas de microtie avec atrésie du conduit auditif externe ne sont pas très nombreux dans la littérature médicale; dans la plupart des observations publiées, les auteurs semblent avoir constaté la persistance de restes d'audition chez les individus porteurs de ces malformations. Les trois cas que rapporte Jürgens ont été soumis à un examen rigoureux de l'audition : dans l'un on constatait la perte complète de l'ouïe, dans les deux autres il y avait des restes d'audition. (*Presse oto-laryngol. belge*, n° 7, juill. 1903.)

Dr F. Ardenne.

Contribution à l'étude des complications endocraniennes de l'otite, par le Dr Labarre.

Otite moyenne purulente; carie du rocher; abcès périphlébitique avec fusée purulente dans la fosse cérébelleuse; thrombose du sinus latéral, telles sont les lésions pour lesquelles l'auteur fut appelé à intervenir chez une femme de trente-deux ans qui, jusqu'au dernier moment, avait refusé de se soumettre à l'opération plusieurs fois proposée. L'acte opératoire se décomposa en trois temps : 1° attico-antrotomie; 2° mise à nu du sinus latéral; 3° incision et curettage de la cavité sinusale. L'auteur ne pratiqua pas la ligature préalable de la veine jugulaire interne : celle-ci n'est pas indispensable, dit-il, quand le malade n'accuse pas de réaction thermique au moment de l'intervention.

Les réflexions qui se dégagent de cette observation sont

Digitized by Google

les suivantes : 1° les interventions dans l'otite suppurée sont souvent trop tardives; 2° dans le cas de carie du rocher, quand de grandes oscillations thermiques se produisent, il y a lieu de songer à une thrombo-phlébite. (*Presse oto-laryngol. belge*, n° 7, juillet 1903.) Dr F. ARDENNE.

De la contagiosité de l'otite moyenne aiguë, par M. F. KLUG, de Budapest.

L'auteur, ainsi que Lermoyez, a observé des cas de contagiosité de l'otite moyenne aiguë. Il cite onze observations, dont deux, au dire même de l'auteur, ne sont pas très probantes. Il conclut en préconisant l'isolement des otitiques. (*Ann. des mal. de l'oreille, du larynx, du nez et du pharynx*, août 1903.) Dr KAUFMANN.

Observation de phlébite du sinus latéral d'origine otique avec vascularisation anormale du pavillon, par M. COURTADE.

Enfant de onze ans, entré le 8 septembre 1902 à l'hôpital des Enfants. Il souffrait de la tête et des oreilles. Ni otorrhée ni douleur mastoïdienne. Le 9, céphalalgie violente, mais non localisée. Ecoulement de pus par l'oreille droite. A partir du 11, symptômes septicémiques. Le 29 septembre, nouvelle otorrhée purulente, abondante et fétide. Le 4 octobre, Courtade voit l'enfant et porte le diagnostic de phlébite du sinus consécutive à une carie mastoïdienne. Il émet un pronostic fatal. En effet, le petit malade meurt le 9 octobre. En examinant l'oreille malade, on apercevait, sur la face postérieure du pavillon, une série de cinq à six vaisseaux très apparents, transversaux, allant de l'attache du pavillon à son bord externe. Faut-il admettre que, dans le cas particulier, les veines auriculaires postérieures allaient non dans la jugulaire externe, mais dans le sinus par l'intermédiaire de la veine mastoïdienne? (*Archiv. internat. de laryngol., d'otol. et de rhinol.*, sept.-oct. 1903, n° 5.)

Dr KAUFMANN.

Le Gérant : R. CHAIGNEAU.

Bordeaux. — Impr. G. GOUNOUILHOU, rue Guiraude, 11.

Digitized by Google

24e ANNÉE. N° 45. 7 NOVEMBRE 1903.

REVUE HEBDOMADAIRE
DE
LARYNGOLOGIE, D'OTOLOGIE
ET DE RHINOLOGIE

DES ABCÈS CHAUDS DE LA LANGUE[1]

Par le Dr KAUFMANN, de Bordeaux.

Bien que la langue se trouve dans un milieu microbien très varié, les abcès de cet organe sont loin d'être fréquents.

Autrefois on faisait rentrer sous ce titre les affections les plus diverses, aussi bien les phlegmons diffus, les abcès de l'amygdale linguale, que les abcès circonscrits. Nous n'avons pas l'intention de décrire les deux premières sortes de lésions. Les phlegmons diffus sont, en général, consécutifs à des glossites d'origine infectieuse (fièvre typhoïde, variole) ou d'origine médicamenteuse (glossite mercurielle). Cette dernière variété devient de plus en plus rare depuis que, sous l'influence d'une hygiène locale plus sévère, les médecins ont pris l'habitude de faire faire de fréquents lavages buccaux antiseptiques aux malades forcés de suivre un traitement mercuriel. Les piqûres d'insectes ou d'animaux venimeux, la bave de certains crapauds donnent aussi naissance aux phlegmons diffus de la langue.

Quant aux phlegmons de l'amygdale linguale, ils ont été très bien décrits par Ruault, en 1892, dans le *Traité de médecine* de Charcot et Bouchard, et, depuis, par de nombreux auteurs.

1. Travail communiqué à la Société française de laryngologie, octobre 1903.

Digitized by Google

Nous n'avons l'intention, dans ce court travail, que de nous occuper des abcès chauds circonscrits de la langue. Une pareille étude a déjà été inspirée par le professeur Moure à son élève Morisot, qui en a fait le sujet de sa thèse inaugurale en 1897.

Division. — Les abcès chauds de la langue peuvent se diviser en antérieurs et postérieurs, en supérieurs et inférieurs, en superficiels ou profonds. Les abcès postérieurs sont limités en avant par le V lingual. Ceux qui empiètent sur cette limite ressortissent aux abcès de l'amygdale linguale. Les abcès supérieurs sont, en général, faciles à diagnostiquer. Les inférieurs peuvent, au contraire, donner lieu à certaines méprises, que le traitement seul parfois décèlera, puisqu'il est le même dans tous les cas, c'est-à-dire chirurgical. Témoin ce kyste hydatique suppuré de la face inférieure de la langue traité par M. Moure et dont l'observation a été publiée dans la thèse de Morisot.

Étiologie. — L'étiologie de ces abcès est, en général, d'origine traumatique. Une arête de poisson, un fragment aigu osseux, un coquillage (un cas de Moure), de la paille, du foin sont ordinairement les corps étrangers le plus souvent en cause. Le traumatisme chirurgical pourrait, dans certains cas, ouvrir la porte aux microbes de la suppuration. Dans un cas de Dupuytren, on a invoqué la cautérisation. Chez les épileptiques, la morsure de la langue pourrait provoquer l'abcès lingual. De même les projectiles de guerre, ainsi que les lésions d'origine dentaire. Parfois un *quid divinum* semble planer au-dessus de l'étiologie et la cause reste introuvable. (Cas de Moure cité par Morisot.).

Chez un diabétique, Fourfier, de Compiègne, a observé un abcès de la langue terminé par la gangrène.

Il faut donc un traumatisme localisé qui donne lieu à une infection, puis à une suppuration localisées. Sinon nous

Digitized by Google

verserions dans la première classe, c'est-à-dire dans les phlegmons diffus.

Parfois, pourtant, le traumatisme ne peut être invoqué. Dans une de nos observations, une femme était, depuis un an, porteuse d'une petite tumeur sur la moitié gauche de la face dorsale de la langue. Cette tumeur augmenta de volume tout à coup en quelques jours et s'abcéda. Il est probable qu'il s'agit, dans ce cas, d'un kyste glandulaire qui s'est infecté subitement et s'est transformé en abcès. C'est le vase clos du professeur Dieulafoy admis aujourd'hui dans bien des problèmes pathologiques.

C'est, en général, sur les adultes que l'on trouve les abcès chauds limités de la langue. Le sexe semble indifférent. Étant donné que nous admettons surtout le traumatisme, cette lésion pourrait se rencontrer à n'importe quel âge de la vie.

Symptômes. — Les symptômes de cette affection sont fort simples. Ce n'est pas une maladie à grands fracas, évoluant solennellement. Il n'y a pas de fièvre. Les malades ne sont pas abattus ni forcés de s'aliter. La température atteint ordinairement 37°5 et ne dépasse pas, en général, 38°5. Le malade vient demander une consultation parce qu'il sent un peu de gêne de la mastication, parce qu'il avale difficilement. Mais il n'y a pas de dysphagie à proprement parler. C'est une fausse dysphagie. Les aliments sont mal déglutis, parce que la langue n'a plus sa mobilité ni sa souplesse habituelles. Le côté abcédé est en bois; il est d'une dureté ligneuse. C'est une dysphagie mécanique et nullement douloureuse. Le bol alimentaire n'est plus conduit, poussé dans le pharynx avec le tact usuel de l'organe. Il est précipité d'un bloc, maladroitement, vers l'hiatus où d'habitude il est véhiculé avec plus de dextérité. Il n'y a pas de dyspnée comme dans les abcès de l'amygdale linguale ou les phlegmons diffus de la langue. La langue étant partiellement augmentée de volume, l'air passe dans le larynx et l'héma-

Digitized by Google

tose peut continuer à se faire. La voix est légèrement nasonnée. Les linguales ne peuvent plus ou tout au moins ne peuvent que très difficilement être prononcées. Mais ce n'est pas la voix aphone du phlegmon amygdalien ni l'inertie vocale de la glossite totale simple ou suppurée.

A l'inspection, en faisant ouvrir la bouche au malade, on observe que la langue est tuméfiée localement, dans une de ses moitiés, sur sa face supérieure ou inférieure. Si l'on pratique le toucher bimanuel, l'un des doigts de la main gauche, par exemple, sur la face supérieure, l'index de la main droite sur la face inférieure de la langue, l'on perçoit une fausse fluctuation. Cette sensation est surtout vraie en cas d'abcès lingual supérieur. Car, que l'abcès soit profond ou superficiel, la muqueuse linguale est devenue cornée, ligneuse et ne se laisse plus déprimer par la phalange exploratrice. Il existe de la douleur à la pression et de l'œdème au voisinage de l'abcès.

Malgré ce trouble local, la langue est mobile. Elle peut sortir de la bouche. C'est pour nous un symptôme capital de la glossite suppurée localisée. Nous verrons plus loin l'immobilité absolue de l'organe dans les glossites suppurées totales ou dans les phlegmons du plancher de la bouche. On a signalé parfois de l'adénopathie.

Si l'abcès siège à la partie inférieure de la langue, on voit, quand on dit au malade de tirer la langue, une tumeur plus ou moins volumineuse qui se présente avec l'organe, mais ne le refoule pas en haut et en arrière. Dans l'abcès inférieur, la gêne de la mastication, la fausse dysphagie, le nasonnement de la voix sont moindres. Mais il y a une sensation, sur le plancher de la bouche, de corps étranger, d'épaississement lingual. La salivation est un peu plus abondante, étant donnée la proximité des glandes sublinguales, que le voisinage de l'inflammation excite.

Pronostic et Terminaison. — Si on laisse faire la bonne nature, on peut observer les deux terminaisons habituelles

Digitized by Google

de l'inflammation, la résolution ou l'ouverture spontanée de l'abcès. Dans le premier cas, en cinq ou six jours, la langue revient presque à son état normal. Il persiste bien un peu d'induration. Mais, au bout d'une quinzaine de jours, tout rentre dans l'ordre. Quelquefois cette épine inflammatoire peut persister *in situ* et devenir l'occasion d'un nouvel abcès qui, cette fois, pourra aboutir à suppuration. En cas d'ouverture spontanée, celle-ci a lieu du troisième au sixième jour. Le malade ressent une amélioration immédiate. La guérison ne se fera pas attendre et l'organe reprendra vite ses fonctions. Mais il persiste souvent une fistule qu'aurait évitée une intervention précoce.

Diagnostic. — Quant au diagnostic, il n'est pas difficile. Si la langue tout entière est hypertrophiée, si elle sort volumineuse, irréductible hors de la bouche, avec accompagnement de sialorrhée continue, s'il existe de la dyspnée et même de l'asphyxie, inutile de songer à un abcès circonscrit. C'est une glossite d'origine infectieuse, consécutive à une fièvre typhoïde, à la médication mercurielle, à une piqûre d'insectes. Ce peut être une amygdalite linguale suppurée.

La *gomme syphilitique* n'est difficile à confondre avec notre abcès qu'à la période antérieure à l'ulcération. Mais il y a, en général, plusieurs nodosités disséminées, qui semblent serties dans le derme. Ces petites tumeurs sont venues indolentes, sans déterminer aucun trouble. Elles n'ont pas la soudaineté ni la rapidité d'évolution de la glossite suppurée localisée. Il n'y a pas eu de traumatisme antérieur que leur genèse puisse invoquer. Un jour, en se touchant la langue, le malade sent, superficiellement ou profondément, un ou plusieurs points durs qui semblent se diffuser dans l'organe, qui paraissent l'infiltrer. Parfois, quand les gommes sont nombreuses, la langue paraît « rembourrée de noisettes », comme disait Ricord dans son style toujours imagé. Les antécédents et le traitement viendront aisément aider au diagnostic.

Digitized by Google

Les *kystes hydatiques* sont assez fréquents. Mais ce sont encore des tumeurs indolentes et à lente évolution. La ponction exploratrice seule pourra tirer le clinicien d'embarras. Si le kyste est suppuré, l'erreur est impossible à éviter. Ce n'est qu'à l'ouverture de l'abcès qu'on reconnaîtra la poche et le contenu.

Le *lipome* peut, par sa fluctuation, en imposer pour une tumeur liquide suppurée ou non. Or, c'est précisément cette fluctuation qui mettra sur la voie. Car, dans les abcès, il existe une dureté ligneuse qui ne se retrouve pas dans le lipome. Ici, si la néoplasie est superficielle, elle sera facilement diagnosticable à son aspect jaunâtre, à son indolence, à sa fluctuation. Si elle est profondément située, l'hésitation n'est possible qu'avec une tumeur liquide, non suppurée.

Les *abcès froids* évoluent, comme l'indique leur nom, froidement, sans douleur ni symptôme réactionnel. Il peut y en avoir un ou plusieurs. Au début, ce sont de pures nodosités, qui se ramollissent et finissent par s'ouvrir à l'extérieur. Le malade est, en général, un tuberculeux avancé. C'est ce qui permet de faire le diagnostic. De plus, l'abcès froid n'évolue pas avec la rapidité de celui que nous avons décrit plus haut.

Si la tumeur siège à la partie inférieure de la langue, il faut faire le diagnostic avec les tumeurs du plancher de la bouche. Or, dans ce dernier cas, la langue est normale. Elle ne présente aucune altération. De plus, elle est refoulée en haut et en arrière. En cas d'abcès, l'organe est augmenté de volume; il est douloureux. Le gonflement du plancher de la bouche est de l'œdème de voisinage. Dans le phlegmon du plancher de la bouche, il y a aussi de l'embarras de la parole, de la mastication et de la déglutition. Mais il y a aussi de la dyspnée et quelquefois de l'asphyxie. De plus, la langue est portée en arrière. Le diagnostic avec la *grenouillette* est facile. Celle-ci siège sur le plancher buccal, à droite ou à gauche du frein. En général, les symptômes sont peu marqués. Mais,

Digitized by Google

quand la grenouillette sublinguale est volumineuse, elle peut refouler la langue et gêner la phonation et la déglutition, parfois même déterminer de la suffocation, ce qui exclut immédiatement l'abcès lingual circonscrit. Si la tumeur est petite, sa mollesse, son élasticité, sa couleur blanc rosé ou bleuâtre, sa transparence font éliminer toute idée de suppuration. Même si la grenouillette est suppurée, son siège la fera distinguer aisément de l'abcès inférieur de la langue.

Il en est de même des *kystes dermoïdes* du plancher buccal, si bien décrits par Gérard-Marchant. Dans ce dernier cas, la tumeur, souvent extériorisée à la région sus-hyoïdienne, suit les mouvements de la déglutition.

Traitement. — Le seul traitement est le traitement chirurgical. L'instrument de choix est le galvanocautère. Il en est ici comme dans les phlegmons de l'amygdale. Le galvano permet d'aller profondément sans hémorragie aucune, de voir ce que l'on fait et de laisser une incision durable, qui ne se ferme pas rapidement, comme l'incision pratiquée avec le bistouri. Il est bon, une fois l'incision faite, de promener une sonde cannelée dans l'intérieur de l'abcès, afin de détruire les tractus fibrineux qui pourraient se trouver dans la poche et de permettre au pus de s'écouler complètement.

Observation I. — La nommée M. C..., âgée de vingt ans, blanchisseuse, se présente, le 22 septembre 1902, à la clinique du professeur Moure. Elle se plaint d'avoir mal à la langue. L'affection a débuté, il y a un an, sur la moitié antérieure gauche de la langue, par une petite tuméfaction de la grosseur d'un pois. Cette tumeur s'est maintenue en cet état jusqu'à il y a dix jours. Elle a subitement augmenté et présente actuellement le volume d'une noisette. A la palpation, la langue est dure, d'une dureté ligneuse. La voix est nasonnée. Ni dyspnée ni dysphagie. L'organe est mobile et peut être sorti facilement hors de la bouche. Séance tenante, la tumeur est incisée au galvanocautère. Il en sort du pus crémeux, épais, verdâtre. Malheureusement, l'examen bactériologique n'a pas été fait.

La malade raconte qu'elle a eu dans la moitié droite de la

Digitized by Google

langue une petite tumeur analogue qui a disparu spontanément.

Le 25 septembre, la malade va bien. La grosseur a diminué. La malade n'est plus revenue.

Obs. II. — Le nommé X... se présente, le 15 septembre 1902, à la clinique du professeur Moure, remplacé alors par M. le Dr Brindel. Il raconte qu'il s'est piqué la langue il y a quatre jours. A la suite de cette piqûre, la langue a augmenté rapidement de volume. Le malade a de la peine à avaler, non pas qu'il y ait de la dysphagie vraie, mais parce que l'organe est en bois et qu'il se meut d'un trait. Il n'y a plus cette mobilité ni cette souplesse que nous connaissons tous. La voix est nasonnée. A l'examen, on s'aperçoit que la langue est légèrement hypertrophiée dans sa moitié gauche. A la palpation, elle est d'une dureté ligneuse. On perçoit une fausse fluctuation au toucher bidigital, l'un des doigts étant au-dessus de la langue, l'autre sous cet organe, dans le plancher de la bouche. Je dis fausse fluctuation, car la langue est tellement rigide qu'il est difficile d'analyser une sensation profonde. Il n'y a pas de dyspnée. La langue peut être facilement tirée hors de la bouche. Le diagnostic n'est pas douteux. Il y a du pus. Le Dr Brindel fait immédiatement une incision au galvanocautère, et il sort un plein dé à coudre d'un pus verdâtre et crémeux. Le stylet, introduit dans l'orifice ainsi créé par le galvano, peut pénétrer aisément dans le côté droit de la langue. Le raphé médian a-t-il été détruit par la suppuration? Chose peu probable en la circonstance, l'abcès ne remontant qu'à quatre jours. Il est plus que vraisemblable qu'il existait une déchéance comme en rencontrent quelquefois les anatomistes. Le malade est immédiatement soulagé et repart pour son pays. On ne l'a plus revu.

Nos deux observations montrent, dans leur simplicité, les symptômes que nous avons énumérés plus haut. Le second cas est nettement traumatique. Chez la première malade, nous avons eu peut-être affaire à un kyste suppuré. Nous avons trouvé l'augmentation rapide de volume de la langue, une pseudo-dysphagie, la dureté ligneuse de l'organe, le nasonnement de la voix. Pas de dyspnée. La langue peut être tirée, sans aucune difficulté, de la bouche. Le pronostic est si bénin qu'on ne revoit plus un malade et que l'autre

Digitized by Google

se présente à la consultation le troisième jour pour ne plus reparaître ensuite.

C'est ce qui caractérise, nous le repétons en terminant, les abcès chauds circonscrits de la langue.

CANCER PRIMITIF DU SINUS FRONTAL

Par MM.

G. BARTHA **A. ONODI**

De Budapest.

(Traduit par le Dr S. Jankelevitch, de Bourges.)

Les tumeurs malignes du sinus frontal sont, on le sait, assez rares. On a observé quelques cas de sarcome de cette cavité. En ce qui concerne le cancer, Killian[1] dit « qu'on ne connaît pas de carcinome ayant son point de départ dans la muqueuse du sinus frontal ». Nous n'avons trouvé dans la littérature aucune donnée relative au cancer primitif du sinus frontal. Dans les cas qui ont été publiés il s'agit de cancer secondaire, par propagation. Tel le cas de Hellmann[2]. Dans celui de Bertheux[3], le point de départ était dans la glande lacrymale. Dans les traités de König[4], Tillmann[5], etc., le cancer n'est mentionné parmi les tumeurs du sinus frontal que d'une façon générale. Dans le cas de Minkievicz[6], il s'agit d'un cancer de l'os frontal d'origine traumatique. Nous n'analyserons pas toutes les observations de cancer secondaire du sinus frontal et passerons à la description de notre cas, dont le principal intérêt réside dans ce fait que le cancer a eu son point de départ dans le sinus en question.

Observation. — K. E..., âgé de trente-sept ans, ingénieur, prétend avoir éprouvé, au mois d'octobre 1902, un jour où il se

1. *Heymann's Handbuch der Laryngol.*, Band III.
2. *Archiv f. Laryngol.*, VI.
3. *Heymann's Handbuch, etc.*
4. *Lehrbuch der speciellen Chirurgie*, 1893.
5. *Ibid.*
6. *Virchow's Archiv*, Band XIX.

Digitized by Google

trouvait en société, une sensation brusque au niveau de la région frontale, sensation analogue à celle qui accompagne un coup, et avoir entendu au même moment une sorte de craquement. Il perdit aussitôt connaissance et ne se réveilla que plusieurs heures après, à la suite de l'application de compresses glacées. Depuis cette époque il éprouve, surtout au niveau de la région frontale gauche, des douleurs permanentes, quelquefois intolérables, rebelles à tous les moyens de traitement employés. En janvier 1903, il s'aperçut de la présence, dans l'angle de l'œil gauche, d'une petite tumeur, et constata en même temps que son odorat, intact jusqu'alors, avait diminué, au point qu'il ne pouvait plus percevoir et distinguer les odeurs que de très près.

A l'examen, pratiqué au mois de février, on trouva les modifications suivantes :

Le dos du nez est un peu saillant et s'avance vers la racine du nez, qui est notablement élargie; saillie de la région frontale gauche. La paupière supérieure gauche est soulevée, au niveau de l'angle interne de l'œil, par une tumeur plate, élastique, du volume d'une noix. La peau forme des replis au niveau du dos du nez, de la racine du nez, du front et de la paupière supérieure. Le globe oculaire gauche est dévié en bas et en dehors et insensible à la pression modérée. La respiration nasale s'accomplit normalement; les deux fosses nasales sont parfaitement perméables, la muqueuse nasale est un peu hyperémiée, surtout au niveau du méat supérieur gauche qui saigne légèrement au contact. Pas d'autres modifications, surtout pas trace de pus ou de tumeur. A l'éclairage par transparence, on trouve les deux sinus frontaux obscurs, le gauche surtout. En ce qui concerne l'odorat, l'examen, fait à l'aide des appareils d'Onodi et de Reutter, a donné les résultats suivants : le malade perçoit des deux côtés, un peu plus faiblement à gauche, les unités de 10 et 1,000 de l'idonon, 500 et 5,000 du bisulfure d'éthyle, l'unité 10 du caoutchouc, l'unité 250 de la gutta-percha ammoniacale, l'unité 1,000 de l'asa fœtida et 5,000 de l'ichthyol. L'examen de l'œil, pratiqué par le professeur Csapodi, n'a révélé rien d'anormal.

L'aspect des fosses nasales, la proéminence de la paupière supérieure gauche au niveau de l'angle interne de l'œil, la déviation externe du globe oculaire, la saillie légère de la région frontale, l'obscurité des sinus frontaux, les douleurs localisées à la région frontale, tout semblait indiquer l'existence d'une tumeur ayant son point de départ dans le sinus frontal et qui, en s'étendant, aurait déterminé les modifications mentionnées plus haut au

Digitized by Google

niveau du dos du nez et de la paupière supérieure. On porte le diagnostic de tumeur maligne, cancéreuse, à développement rapide.

Le malade fut soumis à une opération pratiquée le 17 février 1903, dans le service chirurgical de M. Bartha. Après avoir pratiqué l'incision cutanée du dos et de la racine du nez, on se trouva en présence de débris de tumeur jaune blanchâtre, médulliformes. Après avoir enlevé le périoste de l'os frontal gauche, on trouva un séquestre osseux d'un demi-centimètre de longueur. L'ouverture du sinus frontal gauche et de sa paroi antérieure permit de constater que la tumeur remplissait complètement la cavité et s'était propagée à travers la cloison poreuse, dans le sinus droit, qui en est également rempli. Après avoir enlevé la tumeur, on constata la destruction de la partie inférieure de la paroi postérieure du sinus frontal et d'une partie de l'ethmoïde, la face inférieure des lobes frontaux se trouvant à nu dans la partie postérieure de la ligne médiane. Il y avait également destruction de la portion orbitaire du sinus frontal, de la paroi orbitaire interne et de la lame papyracée à gauche, et de la portion orbitaire du sinus frontal à droite, mais les parties molles de la cavité orbitaire étaient séparées de la tumeur par les tissus périorbitaires. La tumeur était séparée de la cavité nasale par la muqueuse nasale. Toutes les parties voisines ont été soigneusement enlevées avec la tumeur, et la cavité nasale fut ouverte. La plaie a été remplie de bandelettes de gaze iodoformée et suturée. L'évolution ultérieure de la maladie ne fut signalée par aucun accident. Le pouls oscillait pendant les premiers jours entre 56 et 64. Les fils ont été enlevés au septième jour et la cavité était saupoudrée tous les deux jours avec de l'acide borique. Le malade se leva le 2 mars, quitta l'hôpital le 12 du même mois, tout en restant encore en traitement pendant deux semaines. Il n'a jamais présenté aucun symptôme cérébral. M. le professeur O. Pertik a eu la bonté d'examiner la tumeur, et voici ce qu'il trouva : la surface des pièces soumises à l'examen microscopique est en grande partie ulcérée. Une de ces pièces est cependant recouverte d'un épithélium cylindrique typique, qui forme par endroits deux à trois lobes et tapisse également les dépressions qui s'enfoncent profondément dans la tumeur. Un fait qui nous a paru assez curieux, c'est la transition presque directe, qu'on pouvait observer dans certains points, de l'épithélium cylindrique en épithélium pavimenteux stratifié, c'est-à-dire une métaplasie pavimenteuse. Ce fait est d'une grande importance pour la définition de la tumeur, qui

Digitized by Google

représente ainsi un cancer à cellules basales, lequel aurait son point de départ, d'après les recherches de Krompecher, dans l'épithélium pavimenteux ou dans les glandes qui s'ouvrent au niveau de surfaces recouvertes d'épithélium pavimenteux. Quoique l'origine du cancer au niveau de la couche basale de l'épithélium pavimenteux métaplasié ne puisse être démontrée, il ne s'en agit pas moins sûrement d'un cancer à cellules basales, solide, kystique, parakératosique. Les mailles plus ou moins grandes, les travées plexiformes et la paroi des kystes sont constituées par de petites cellules ovales ou oblongues, peu polymorphes, pauvres en protoplasma, et renfermant un noyau riche en chromatine à mitoses multiples. On observe souvent, au centre de tumeurs à cellules basales, une cornification parakératosique étendue, les noyaux ratatinés étant encore nettement visibles, tandis que le protoplasma a déjà subi la dégénérescence cornée et prend, d'après von Giess, une teinte jaune orange. A la suite de la décomposition de cette substance cornée parakératosique et des cellules basales, en général, il se forme à l'intérieur des vacuoles limitées par les cellules basales des pertes de substance remplies de masses nécrosées et aboutissant à la formation de nouveaux kystes à cellules basales.

Le tissu conjonctif est assez riche en cellules, présente en certains points une infiltration hémorragique et parfois une dégénérescence hyaline assez étendue. Ces dégénérescences variées, qu'on observe généralement dans les cancers à cellules basales, ont pu également être constatées dans notre cas et serviront ainsi à confirmer notre diagnostic.

Le tableau clinique déjà décrit et les résultats fournis par l'examen microscopique s'accordent parfaitement avec les faits constatés au cours de l'opération et permettent de conclure que la tumeur avait débuté dans le sinus frontal gauche d'où il avait gagné le sinus droit et les cellules ethmoïdales voisines. Ceci est prouvé par l'existence du séquestre et la paroi antérieure du sinus frontal gauche, par la destruction de sa paroi postérieure et du squelette osseux du nez. Il paraît absurde de supposer que la tumeur ait pris naissance dans les cellules ethmoïdales, cette supposition étant en contradiction avec tout le tableau clinique et tout l'ensemble symptomatologique, de même qu'il est difficile d'admettre que la tumeur ait suivi la voie de la plus grande résistance représentée par les parois osseuses du sinus, avant de pénétrer dans la cavité orbitaire ou dans les fosses nasales.

Le malade fut réexaminé au cours du deuxième mois ayant

Digitized by Google

suivi l'opération, et l'on trouva que la tumeur avait récidivé sur une petite étendue au niveau de la partie supérieure de la fosse nasale gauche, de sorte qu'on mit en avant l'éventualité d'une nouvelle opération que le malade refusa. L'odorat était complètement aboli des deux côtés et il existait des troubles du goût.

VOLUMINEUX SARCOME
DE
L'AMYGDALE PALATINE GAUCHE. OPÉRATION. GUÉRISON[1]

Par le Dr **COMPAIRED**, de Madrid.

L'étude de tout ce qui se rapporte aux néoplasmes est toujours intéressante.

En effet, il reste encore beaucoup de points à éclaircir, touchant leur pathogénie et surtout la question de leur parasitisme, et leur évolution cyclique dans ses relations avec la facilité et la sûreté du diagnostic. Mais rien n'est inutile : les faits, les recherches, les cas de malades plus ou moins rares, et de plus le matériel clinique, apportent quelque chose de curieux ou de nouveau, ou du moins viennent confirmer ce qui a été établi dans le champ de la science.

Le malade dont il s'agit dans ce travail mérite les honneurs de la publication par le double intérêt scientifique qu'il présente : rareté de l'affection quant à son point d'origine et à son développement, et opportunité du diagnostic qui rendit efficace l'intervention au bout d'un an et demi environ.

Observation. — Originaire de Saragosse, âgé de vingt-neuf ans, célibataire, journalier, domicilié à Madrid, il se présente à ma consultation du Refuge au commencement d'avril 1902, se plaignant d'une difficulté pour avaler et pour respirer, à la suite, disait-il, d'une vieille angine qu'il avait dans le côté gauche de la gorge.

A première vue, on aperçoit, comblant tout l'isthme du gosier,

1. Travail reçu le 20 septembre 1903.

Digitized by Google

l'amygdale gauche, si volumineuse qu'elle refoule en haut, en avant et à droite la luette et la partie molle du voile du palais : en bas, elle descend jusque sur le bord supérieur de l'épiglotte; en arrière, elle touche la paroi pharyngée; en avant, elle cache la partie postérieure de la langue, et finalement par la partie correspondant à sa partie libre, elle est en relation directe avec les piliers et l'amygdale palatine du côté droit, qui, eux, ont leur aspect normal (voir la figure).

Il n'y a pas de changement notable de la coloration de la muqueuse sus-jacente. L'amygdale offre au toucher un certain degré de dureté, plus considérable que celle de l'hypertrophie classique de cet organe, mais moindre que celle du calcul et de l'épithélioma. Les piliers ne sont pas adhérents à la tumeur, qui est mobile.

D'après le malade, la maladie débuta par une angine il y a un an environ, et depuis, loin de disparaître, elle n'a fait qu'augmenter jusqu'à acquérir le volume actuel.

Jamais il n'a éprouvé de douleurs, et même encore la pression n'en détermine pas. Au début, il n'éprouva que les troubles et la gêne locale propres à l'angine. Il n'y a pas de ganglions indurés dans le voisinage. Pas de sialorrée ni de mauvais goût à la bouche. Au moment où je pratiquai l'examen pharyngé, la difficulté pour avaler et pour respirer provenait de troubles purement mécaniques : pas de douleurs. La voix était gutturale, sans timbre et quelque peu basse et fatiguée. L'haleine n'était pas physiologique; elle avait une odeur spéciale ne ressemblant ni à celle du syphilitique, ni à celle du cancéreux, ni à celle des gens porteurs de stomatites, de carie dentaire ou d'ozène : en un mot, une odeur indéfinissable.

Il ne semblait pas présenter d'antécédents tuberculeux, cancéreux, ni syphilitiques. Les parents vivent en bonne santé; ainsi que deux frères et une sœur.

L'état général du malade est assez bon sous tous les rapports.

Avant de formuler un traitement médical, il fallait poser le diagnostic. Tout d'abord, on devait écarter l'hypertrophie chronique de l'amygdale non seulement à cause de l'unilatéralité de la lésion, l'absence de symptômes physiques objectifs, mais aussi par les troubles que la tumeur produisait et l'inutilité des traitements pharmacologiques employés (pulvérisations, gargarismes, attouchements, bains de gorge).

On pouvait admettre ou une gomme syphilitique non ulcérée (manifestation amygdalienne très rare) ou une de ces tumeurs

Digitized by Google

bénignes qui peuvent envahir l'amygdale, soit lymphadénome, soit sarcome.

De quoi s'agissait-il? A mon avis, d'un sarcome.

Bien qu'il n'existait pas d'antécédents ni de manifestations syphilitiques d'aucune sorte, et seulement comme traitement d'épreuve, j'instituai le traitement spécifique, qui ne donna aucun résultat, confirmant ainsi mon premier diagnostic.

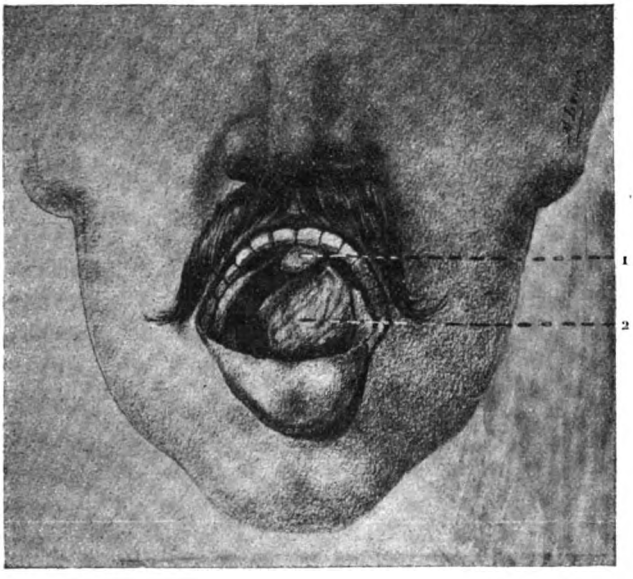

1, luette déviée par la tumeur vers le haut, en avant et à droite;
2, volumineux sarcome de l'amygdale gauche.

D'autre part, le fibrome pédiculé ou sessile a une couleur gris rosé, ou blanc jaune, ou quelquefois violet, mais sa surface est plus lisse et de consistance assez dure. L'angiome ne peut pas être confondu, à cause de son aspect violet bleu, mollasse, sanglant... Le papillome est habituellement multiple et ne peut apparaître comme une tumeur unique à développement rapide; l'adénome, moins dur que le fibrome, mais plus que le myxome; le kyste séreux..., en un mot, toute idée d'hypertrophie ou de gomme étant écartée, il ne restait plus que le lymphadénome pouvant être confondu. Or, on sait que ce dernier présente des adénopathies multi-

Digitized by Google

ples et précoces, chose qui n'existe pas chez notre malade; de plus, le lymphadénome est toujours bilatéral.

D'après Castex, un sarcome de l'amygdale, recouvert d'une muqueuse normale, offre objectivement tous les signes d'une tumeur bénigne et ne s'en distingue que par sa marche, qui est toujours rapide.

Le diagnostic précoce en pareil cas est de grande importance parce qu'un sarcome opéré prématurément offre quelques chances de ne pas récidiver au bout de quelques années; il en existe de nombreux exemples. Au contraire, si on touche au sarcome ulcéré à une période avancée, il fait comme l'épithélioma, il se reproduit avec une extrême rapidité.

Je me rappelle, en effet, entre autres faits, une fille de dix-sept ans que j'opérai trois ou quatre fois dans l'espace d'un mois et demi pour un volumineux sarcome ulcéré de l'amygdale palatine droite, des piliers et du pharynx. La tumeur obstruait complètement la gorge, rendant impossible la déglutition et la respiration et presque la phonation. Je dus abandonner cette malade, qui mourut quelques jours après. La reproduction se fit avec une telle rapidité que huit jours après la seconde intervention la tumeur avait acquis un volume double de celui qu'elle avait avant d'intervenir.

L'examen microscopique d'un morceau de l'amygdale enlevé avant l'opération, pratiqué par le Dr Tapia, démontra qu'il s'agissait d'un sarcome fibroplastique. Il existait encore une couche de tissu conjonctif, recouverte par places d'épithélium de l'amygdale et que n'avait pas encore envahi le néoplasme.

On sait qu'un sarcome fibroplastique a coutume de rester assez longtemps encapsulé, laissant les ganglions indemnes de l'infection comme chez notre malade. Ce sont ces cas qui, diagnostiqués à temps, offrent des garanties opératoires. On en trouve des exemples dans la littérature pharyngée.

Comme la tumeur était absolument localisée à l'amygdale et, de plus, mobile, sans prolongement ni infiltration à sa base d'implantation et sans le moindre vestige d'adénopathie, je choisis pour opérer le malade la voie buccale, au lieu de le faire par la voie externe.

En effet, le 22 avril 1902, après cocaïnisation préalable, j'extirpai l'amygdale sarcomateuse en un seul temps, au moyen de l'anse galvanique. L'hémorragie, peu importante, fut arrêtée par compression au moyen de tampons d'ouate imprégnés d'une solution de cocaïne à 10 o/o. Le sang étant arrêté et sans laisser disparaître

Digitized by Google

l'anesthésie cocaïnique de la base d'implantation de la tumeur extirpée, j'enlevai le reste au moyen des pinces de Ruault et de pinces coupantes et je terminai en employant *larga manu* la galvanocautérisation pour obtenir de plus grandes garanties de guérison.

Rien de particulier ne survint. Les cautérisations ne servirent pas seulement à prévenir les hémorragies post-opératoires, mais aussi à empêcher les infections possibles.

La guérison fut complète au bout de onze jours. Pendant ce temps, j'avais pratiqué, à la consultation, des attouchements *loco dolenti* avec une solution iodo-iodurée et dans les intervalles le malade se gargarisait avec une solution aqueuse d'acide thymique à 1 o/oo.

A la fin de juin 1900, rien de nouveau ne s'était produit chez le patient.

Le sarcome encapsulé, pendant la première période de son évolution, comme celui de notre malade, se trouve recouvert par une muqueuse saine ou légèrement enflammée, à tel point qu'à première vue il semble qu'il s'agit d'une simple hypertrophie de l'amygdale.

Un grand nombre d'auteurs signalent comme un symptôme précoce du sarcome amygdalien, l'adénopathie sous-maxillaire, mais un semblable symptôme ne me paraît ni logique ni rationnel, et chez notre malade nous avons vu confirmée notre manière de voir, en tenant compte de ce que nous savons du sarcome en général : qu'il colonise peu ou mal par la voie lymphatique.

Cela est tel qu'on doit douter si, dans ces sarcomes où l'adénopathie apparaît avant la période d'ulcération, il ne s'agit pas plutôt d'un lymphosarcome que d'un vrai sarcome.

D'après Brindel et Raoult, l'adénopathie survient seulement à la période d'ulcération, et il s'agit plutôt d'une adénopathie septique que d'une adénopathie néoplasique : c'est cette opinion que je partage complètement.

Traduit par le Dr G. Dupond.

Digitized by Google

REVUE GÉNÉRALE ET ANALYSES

BOUCHE ET PHARYNX BUCCAL

Le réflexe buccal, par les Drs Toulouse et Vurpas.

A la Société de biologie (11 juillet 1903), MM. Ed. Toulouse et Cl. Vurpas ont fait une communication sur ce qu'ils dénomment le réflexe buccal. Cette réaction, produite par l'excitation mécanique de l'orbiculaire des lèvres, se provoque en percutant la partie médiane de la lèvre supérieure au niveau des incisives avec la pointe d'un marteau à réflexe, la bouche légèrement entr'ouverte, sans efforts.

A l'état normal, réaction nulle chez beaucoup d'individus. Dans certains cas pathologiques, au contraire, apparition du réflexe. Les deux lèvres se rapprochent et s'avancent, l'inférieure s'élève. Réaction plus marquée dans la supérieure. Si la réaction est franche, manifestation nette dans la lèvre inférieure et apparition évidente du réflexe buccal.

Dans les cas de réflexe très apparent, on remarque la contraction de certains muscles péri-buccaux et l'ébauche d'un mouvement de succion où l'orbiculaire joue le principal rôle. Ce réflexe peut donc être considéré comme un réflexe fonctionnel, que les auteurs ont presque constamment observé dans la paralysie générale, les démences organiques et séniles, l'alcoolisme, fréquemment dans l'idiotie.

Ce réflexe est observé généralement lorsque les réflexes tendineux, ceux de l'avant-bras en particulier, sont notamment exagérés et qu'au point de vue mental les malades présentent des désordres (affaiblissement intellectuel surtout) qui peuvent se rattacher à des troubles dans le fonctionnement de l'écorce cérébrale.

Cette réaction musculaire est un réflexe et non une contraction propre idio-musculaire, puisque, chez certains malades, on peut provoquer le réflexe buccal en percutant les régions voisines de l'orbiculaire.

On peut expliquer de la façon suivante l'évolution de ce réflexe qui, présent chez le nourrisson, disparaît par la

Digitized by Google

suite pour ne se montrer plus à nouveau qu'à l'état pathologique.

Chez le nouveau-né, les fonctions de l'écorce ont peu d'action sur les réflexes, y compris le réflexe buccal, considéré comme réflexe fonctionnel et représentant des associations congénitales bulbaires.

A mesure que les fonctions corticales se développent, l'action de téter disparaît et aussi le réflexe buccal.

Mais si des troubles graves viennent altérer le fonctionnement de l'écorce, le réflexe trouve de nouvelles conditions favorables et des excitations mécaniques des lèvres le provoquent facilement. (*Rev. franc. de méd. et de chir.*, n° 43, 14 septembre 1903.) H. Bichelonne.

Sur la présence de formations cartilagineuses et osseuses dans les amygdales palatines, par M. Karl Reitmann.

Les publications concernant les formations cartilagineuses et osseuses que l'on peut rencontrer dans les trouvailles palatines sont relativement rares. Les plus récentes sont celles de Orth, de Deichert, qui regardent ces formations comme dérivées de la deuxième fente branchiale, et de Pollak, qui plaide pour une transformation du tissu conjonctif en tissu cartilagineux ou osseux. Orth et Deichert ont constamment rencontré du cartilage hyalin. Pollak, dont les observations ont été faites uniquement sur des pièces provenant de sujets tuberculeux, a trouvé la plupart du temps des formations osseuses, pour lui consécutives à la transformation crétacée de foyers tuberculeux. Il dénomme cette évolution : amygdalite interstitielle hémorragique chronique fibrineuse ossifiante. Dans la thèse de Töpfer, les travaux de Walsham et de Wingrave, sont cités quelques cas peu nombreux de ces formations intra-tonsillaires.

Karl Reitmann, faisant des recherches sur des embryons humains, des enfants nouveau-nés et des sujets d'âges différents, a trouvé, au contraire, très fréquemment des cartilages ou des os dans les amygdales, dans plus d'un tiers des cas (34 % environ). Ces formations se rencontrent dans la tonsille ou ses alentours immédiats. Histologiquement, il s'agit, la plupart du temps, du cartilage hyalin, plus rare-

Digitized by Google

ment de cartilage embryonnaire. On peut observer des stades évidents de transformation du cartilage en os. Ces formations, libres de toute adhérence avec le squelette, ont des formes variables, la plupart du temps sphéroïdes, plus rarement en forme de bâtonnets ou d'Y.

Il serait possible que ces produits servent de point de départ aux tumeurs cartilagineuses ou osseuses amygdaliennes. (*Monats. f. Ohrenheilk.*, Berlin, août 1903.)

H. Bichelonne.

Lymphadénome primitif du pharynx, par le Dr Coville.

Homme de cinquante-six ans, habituellement bien portant, sans antécédents pathologiques, est pris, sans raison apparente, de surdité de l'oreille droite, avec bourdonnements intermittents, de nasonnement. Il découvre, au fond de sa gorge, une tumeur, cause de ces phénomènes.

La narine droite s'obstrue, la déglutition des aliments devient difficile. La tumeur évolue d'une façon lente et progressive en six mois et demi, beaucoup plus rapidement dans le dernier mois. Absence de douleurs.

A l'examen, la région de l'angle de la mâchoire, extérieurement, est normale, les tissus souples; pas la moindre trace d'hypertrophie ganglionnaire. A l'intérieur du pharynx, au contraire, on voit toute la partie droite du voile palatin rendue saillante par une tumeur sous-jacente, de la grosseur d'un œuf, dépassant légèrement la ligne médiane et offrant, dans une certaine étendue, à l'intérieur du pilier postérieur, une coloration violacée intense.

La moitié droite du voile présente un fin lacis de vaisseaux rouges très abondants. On distingue deux replis rouges très nets, l'un externe, représentant le pilier antérieur; l'autre interne; le pilier postérieur, entre lesquels on insinue facilement un stylet.

Au toucher, saillie ronde, régulière, rénitente plutôt que dure, absolument indolente, remontant jusqu'au cavum et descendant jusqu'au vestibule laryngo-œsophagien.

La tumeur adhère au pharynx en dedans et en arrière; dans la région moyenne du voile palatin, elle est appliquée

Digitized by Google

derrière le pilier postérieur, avec tout son pôle inférieur recouvert par la muqueuse pharyngée.

L'examen ne provoque ni suintement sanguin ni douleur.

Opération. — D'un coup de ciseaux, section de la joue droite depuis la commissure jusqu'à la branche montante du maxillaire; le voile est fendu verticalement en dehors des piliers; la tumeur faisant corps avec le pharynx en dehors, en arrière et en bas, il faut pratiquer la section du maxillaire : la ligne d'incision jugale, prolongée en bas, passe transversalement sur le corps du maxillaire en avant du masséter; la section faite à la scie de Gigli, la branche montante est relevée en haut; alors, ablation facile de la tumeur, d'une seule pièce; hémorragie minime; cicatrisation rapide, résultat excellent.

L'examen histologique fait reconnaître nettement un lymphadénome pharyngien développé aux dépens du tissu lymphoïde épars dans le pharynx.

Cas extrêmement rare et particulièrement exceptionnel chez un sujet ayant dépassé l'âge moyen de la vie et n'ayant aucune trace d'adénopathie ou d'autres manifestations de cet ordre dans le reste de son organisme. (*Ann. méd.-chir. du Centre*, 15 sept. 1903.) H. Bichelonne.

NEZ ET PHARYNX NASAL

Épithélioma tubulé du nez, d'aspect glandulaire, à point de départ dans la couche de Malpighi, par le Dr Paul Vignard.

Homme de cinquante-quatre ans, vigoureux, sans antécédents héréditaires ni personnels, entre à l'hôpital portant sur le lobule du nez une tumeur de la grosseur d'un petit citron. Cette tumeur, qui a débuté il y a quatre ans, a grossi rapidement depuis un an. Elle remonte sur le dos du nez jusqu'à la partie inférieure des os propres et pend au-devant de la lèvre supérieure. Teinte uniforme, violacée, piquetée de points jaunâtres suppurants; une fine pellicule, semblable à une couche mince de collodion, la recouvre. Consistance molle; ganglions sous-maxillaires engorgés des deux côtés, non douloureux.

Opération. — Ablation des ganglions. La tumeur, fendue

Digitized by Google

en deux adhère aux cartilages du nez que l'on enlève avec elle. Tout l'auvent nasal ayant disparu, la brèche est comblée par deux lambeaux quadrilatères taillés dans la région naso-génienne et suturés sur la ligne médiane. Réunion par première intention, résultat esthétique excellent.

A l'examen microscopique, on reconnaît un épithélioma tubulé de la peau qui n'a pris naissance ni dans les glandes sébacées ni dans les glandes sudoripares, et dont les éléments constitutifs proviennent de la couche de Malpighi.

C'est une variété de tumeur connue depuis longtemps (épithélioma folliculaire de la peau d'Israël, épithélioma pavimenteux embryonnaire de Fabre-Domergue, carcinome pyriforme de Kaufmann), bien étudiée en 1900 par Krompecher.

Les principaux caractères de ce néoplasme sont : évolution lente, allures végétantes, peu de tendances à l'ulcération; aspect particulier du à l'encapsulement sous une membrane pellucide très mince et légèrement brillante.

Généralisation rare, d'où chances possibles d'ablation complète avec succès durable, et de restauration esthétique. (*Gaz. des hôpit.*, 20 août 1903.) H. Bichelonne.

Troubles mentaux à forme mélancolique, avec anxiété, dus à l'existence ignorée de polypes muqueux des fosses nasales et guéris par l'ablation de ces tumeurs, par M. Royet.

M. Royet présente un homme de trente-huit ans qui a offert des modifications psychiques ayant consisté en une légère obnubilation intellectuelle, une difficulté notable à fixer son attention, une légère fuite des idées, une impression d'angoisse, une céphalée constante.

Tous ces phénomènes étaient consécutifs à l'existence de polypes muqueux du nez implantés sur le cornet moyen.

Leur extirpation fut suivie de la disparition complète des troubles mentaux.

La reproduction atténuée et passagère des symptômes mentaux à l'occasion de l'inflammation causée par la cautérisation ignée des points d'implantation des polypes sur les cornets moyens prouve cette pathogénie des troubles mentaux.

Digitized by Google

Un détail important est le fait de la latence des symptômes de la maladie du nez, qui doit passer souvent inaperçue. (*Lyon méd.*, 26 juill. 1903.) Dr Dieu.

Gommes syphilitiques des fosses nasales, par le Dr Lafite-Dupont.

Sous la rubrique : Pratique journalière, l'auteur décrit, à nouveau, à l'usage des médecins généraux, les signes qui permettent de dépister, dès son début, la syphilis tertiaire des fosses nasales : l'enchifrènement progressif et persistant, l'anosmie si le cornet moyen a subi l'infiltration gommeuse, en même temps que le tubercule de la cloison; le larmoiement si le cornet inférieur hypertrophié vient appliquer son bord libre sur l'ouverture du canal nasal. Celui-ci peut aussi être envahi par l'infiltration spécifique. La rétention des sécrétions nasales amène l'infection des divers sinus.

Lorsqu'un malade présentera ces divers symptômes, il faudra avoir l'attention attirée du côté de la syphilis, afin de faire un diagnostic précoce. Par le traitement à l'iodure de potassium institué rapidement, on évitera les ulcérations et les grands délabrements. (*Gaz. hebdom. des sciences méd. de Bordeaux*, sept. 1903, n° 39.) Dr F. Ardenne.

CAVITÉS ACCESSOIRES

Coup de revolver; curieux effets de balistique; pénétration du projectile dans la boîte cranienne à travers le sinus frontal, par M. Blondiau, de Charleroi.

Jeune homme de dix-sept ans. Reçoit une balle de revolver calibre 9, tirée à 75 centimètres environ. Ouverture d'entrée : 1 centimètre au-dessous de l'arcade sourcilière gauche et 2 centimètres et demi de la ligne médiane. Hémorragie par nez et naso-pharynx. A 2 centimètres et demi au-dessus de l'orifice d'entrée et sous la peau, petite élevure qui semble due à la présence du projectile. Le stylet conduit sur un corps dur. Est-ce une esquille? Le stylet, d'un autre côté, pénètre dans le crâne d'avant en arrière et de bas en haut. De plus, il longe la boîte cranienne à l'intérieur, sur une longueur de 10 à 12 centimètres. Radioscopie. Elle fait

Digitized by Google

croire à la présence du projectile au niveau de la petite élevure signalée plus haut. *Opération :* celle de la cure radicale de l'empyème. Le corps dur perçu à l'extérieur n'était qu'une partie de la balle. Quant à l'autre partie, elle avait filé dans la boîte cranienne. Après trépanation, on arrive sur l'orifice d'entrée interne. Ablation de plusieurs esquilles. Mais la balle ne fut pas retrouvée. Quatre jours après, premier pansement. Drainage par voie nasale. Suture du périoste et de la peau. Guérison. (*Archiv. internat. de laryngol., d'otol. et de rhinol.*, sept.-oct. 1903, n° 5.)

Dr Kaufmann.

Sinusite sphénoïdale double chronique, par M. Sargnon.

Jeune fille de dix-sept ans, atteinte, depuis six ans, d'un coryza et d'une suppuration nasale bilatérale. A un premier examen, léger suintement muqueux dans le cornet moyen droit en avant; suintement muco-purulent sur les cornets moyens en arrière et dans le méat supérieur en arrière.

Rhinoscopie postérieure : muco-pus au niveau des choanes et de la paroi supérieure du naso-pharynx. A un deuxième examen, pus nettement localisé à la partie supérieure des choanes et à la partie postérieure des cornets moyens. Lavage bilatéral du sinus sphénoïdal; muco-pus abondant.

Le lendemain, 20 février 1903, nouveau lavage; gros flocons de muco-pus.

Le 21 février, sous l'influence du cathétérisme et des lavages, la région postérieure est enflammée.

Le 16 avril, amélioration notable.

Ce qui, d'après l'auteur, rend son observation intéressante, c'est : 1° la bilatéralité de la lésion; 2° l'intégrité des autres sinus; 3° la disparition de la céphalalgie à la suite des lavages; 4° l'absence de troubles oculaires. (*Lyon méd.*, 1903, p. 753.)

Dr Kaufmann.

LARYNX ET TRACHÉE

Malformations du pharynx et du larynx, par M. Chauveau.

I. Perforation congénitale du pilier antérieur gauche, avec absence d'amygdale. — Homme de quarante-sept ans.

Digitized by Google

Sur le pilier antérieur gauche, perforation ovalaire de 1 centimètre, suivant le grand axe du pilier. A travers cet orifice, on aperçoit la loge amygdalienne vide.

II. Soudure congénitale partielle des cordes vocales inférieures. — Homme de dix-neuf ans. Voix toujours voilée. A dix-huit ans, pendant huit jours, aphonie presque complète. Au laryngoscope, les cordes vocales sont réunies dans leur moitié antérieure par une sorte de membrane qui se plisse pendant la phonation. (*Archiv. internat. de laryngol., d'otol. et de rhinol.*, sept.-oct. 1903, n° 5.)

Dr KAUFMANN.

OREILLES

Contribution à l'étude de la méningite otitique d'après les observations de la clinique de Halle *(Beitrag zur Lehre von der otogenen Meningitis, auf Grund von Beobachtungen der Universitäts-Ohrenklinik zu Halle a/S.)*, par le Dr SCHULTZE.

Le travail est basé sur trente observations de méningite otitique pure, non compliquée.

Symptomatologie. — La symptomatologie a été en général ce qu'on a l'habitude de voir dans toute méningite otitique. Notons toutefois comme faits intéressants :

Un malade entre pour une méningite; ni sucre ni albumine dans l'urine. Quatre jours après, du sucre, puis de l'albumine. A l'autopsie, une plaque de pus le long du quatrième ventricule.

Les muscles externes de l'œil étaient pris assez souvent; quatre malades se plaignaient de voir double, sans qu'à l'examen on pût rien trouver d'anormal; il doit donc y avoir des cas où la paralysie est tellement faible qu'elle échappe à nos moyens d'investigation ordinaires.

A peu près tous les malades présentaient des troubles du côté de la pupille. On dit ordinairement qu'au début la pupille se rétrécit, et qu'à la fin elle s'élargit; il paraît que tel n'est pas le cas et qu'on voit tantôt l'un, tantôt l'autre. En tout cas, les troubles de réaction et l'inégalité pupillaire sont un des symptômes les plus précoces et les plus fréquents.

Les anomalies du fond d'œil se voient souvent; mais,

Digitized by Google

comme on les rencontre également dans les autres complications (abcès cérébral et thrombose), elles ne servent que peu pour le diagnostic différentiel.

La température, ordinairement élevée et continue, peut quelquefois être irrégulière, par exemple monter de un degré tous les soirs, puis revenir à la normale le jour, ou bien présenter des intermittences et même des rémissions complètes. L'auteur insiste surtout sur les formes intermittentes, dont il a vu plusieurs cas. Quatre malades furent pris, presque tout au début, d'une attaque de frissons, due probablement à une brusque décharge de pus dans les méninges.

Il y a eu rarement des symptômes médullaires, sans doute à cause de la profonde apathie des méningitiques, qui permet peu une symptomatologie subjective bruyante.

Le mal de tête n'a jamais fait défaut; il a de la valeur surtout quand, après une intervention sur la mastoïde, il persiste aussi intense qu'auparavant. Dès qu'il y a de la fièvre, et des symptômes nets, la céphalée se tasse et se localise dans une partie de la tête, celle en général qui correspond au plus profond épanchement.

Des vertiges ont été notés chez 16 malades; sur ces 16, 11 avaient une affection de l'oreille interne et 4 n'en avaient pas; du reste, 2 malades avec otite labyrinthique suppurée des plus nettes n'accusaient aucun vertige.

L'examen aux diapasons peut nous donner quelques indications intéressantes. Supposons un méningitique avec otite purulente, perte de l'audition de la voix chuchotée, diminution de celle des sons aigus. Le diapason vertex n'est-il plus perçu du tout du côté malade, nous aurons la quasi-certitude que le pus s'est frayé un chemin à travers le labyrinthe; mais le contraire n'est pas vrai, et le Weber latéralisé ne nous donne pas le droit de rejeter l'infection par le labyrinthe; ce qui revient à dire que le Weber négatif a plus de valeur que le Weber positif.

Diagnostic. — S'il y a des cas où le diagnostic de méningite s'impose à première vue, il y en a d'autres qui offrent

Digitized by Google

matière à discussion. C'est ainsi que la fièvre, au lieu d'être continue et élevée, peut être intermittente et s'accompagner de frissons et nous faire penser à une pyohémie otitique; d'autres fois, le malade peut rester des journées entières sans fièvre ou n'en présenter qu'un peu vers le soir, ce qui se voit souvent dans les formes insidieuses, à début lent; enfin, il y a des cas avec fièvre peu intense, douleurs de tête très fortes, vomissements et vertiges, qui nous en imposent de prime abord pour un abcès du cerveau. La céphalée et les vomissements se voient dans n'importe quelle complication endocranienne.

Les phénomènes de paralysie ou d'excitation centrale ou périphérique sont des symptômes précieux quand ils sont précoces, mais ils peuvent faire défaut. Les troubles intellectuels, la somnolence, l'apathie, la fatigue cérébrale doivent être recherchés avec le plus grand soin; ce sont là des signes de la plus grande importance, cependant ils peuvent manquer dans les formes intermittentes.

Il n'y a donc aucun signe clinique net; seule, la réunion et la concordance de plusieurs des symptômes ci-dessus peut nous donner une certitude. Et encore, l'affection primordiale, c'est-à-dire l'otite, surtout quand elle s'accompagne de rétention, peut quelquefois nous induire en erreur; on n'a qu'à se rappeler les otites aiguës de l'enfance. D'un autre côté, en présence d'une otite chronique avec labyrinthite et quelques symptômes de réaction méningée, sur quoi nous baser pour affirmer ou pour rejeter la propagation de l'infection aux méninges? C'est là où doit intervenir la ponction lombaire, dont la valeur séméiologique n'est plus à démontrer, mais qu'il faudra probablement autrement interpréter qu'on ne l'a fait jusqu'ici.

Ponction lombaire. — Dans un travail paru l'année dernière dans la même revue, et analysé en son temps, Braunstein avait posé les règles suivantes :

1° La ponction blanche exclut toute possibilité de méningite.

2° Le liquide est-il louche, ne concluez pas de suite à la

Digitized by Google

méningite, mais examinez sous le microscope. A l'appui, on nous citait une observation (*Archiv f. Ohrenheilk*, t. LIV, p. 71) d'abcès cérébelleux non compliqué qui avait donné à la ponction un liquide louche sans leucocytes ni bactéries; la ponction avait été faite avant la trépanation, et le malade avait parfaitement guéri.

3° Le microscope vous montre-t-il une hyperleucocytose nette, affirmez l'existence d'une méningite et n'opérez plus.

Il paraît que ceci ne suffit plus. Schulze nous cite le cas d'un homme chez lequel les vomissements, le pouls tendu et ralenti, la céphalée gauche, la parésie du bras droit, avaient fait supposer un abcès du lobe temporal gauche. Il y avait, en même temps, de la fièvre et une paralysie du droit externe, donc des signes de présomption pour une méningite. On fait la ponction : le liquide sort sous pression, est manifestement louche et contient un grand nombre de leucocytes, dont quelques-uns de polynucléaires; le diagnostic de méningite semblait donc assuré. Néanmoins, on finit par avoir des doutes, l'intelligence restant nette et le malade ne présentant ni torpeur ni somnolence, et on se décide à trépaner. A l'ouverture de la dure-mère, un flot de liquide séreux, mais pas d'abcès, même en pénétrant profondément; le malade se remet assez vite et guérit. Peu importe l'explication pathogénique, le fait qu'un malade dans le liquide cérébro-spinal duquel il y avait des leucocytes puisse guérir et n'ait pas de méningite doit seul nous intéresser. D'ailleurs, une deuxième observation de phlébite avec symptômes méningés et ponction positive dans le sens de Braunstein, et où la guérison a été obtenue avec le curettage du sinus et la ligature de la jugulaire; enfin, une troisième de thrombose et liquide louche, mais sans leucocytes ni bacilles, et qui ne fut pas moins guérie par l'intervention classique, nous montrent que, dorénavant, nous aurons à faire un examen des plus complets du liquide céphalo-rachidien avant de nous prononcer définitivement. C'est qu'en effet, la constatation du microbe, quel qu'il soit, seule peut nous donner une certitude absolue.

Et cependant, sur les vingt-quatre cas de méningite de

Digitized by Google

l'auteur, — chez tous le résultat de l'autopsie avait assuré le diagnostic, — nous voyons quatre fois l'examen bactériologique rester négatif; il est vrai que, dans deux de ces cas, on a pu trouver des bacilles à une deuxième ponction; il reste néanmoins encore deux cas qui donneraient matière à discussion. C'est là où interviendrait une question de technique sur laquelle Leutert le premier a déjà insisté. Le liquide céphalo-rachidien paraît doué de propriétés bactéricides à tel point que les cultures restent la plupart du temps stériles, même si l'examen à l'état frais et la simple coloration ont donné des résultats positifs.

Ensuite, il faut laisser agir le liquide colorant pendant un temps fort long; Schulze a vu des cas où il fallut un contact de plus de quarante minutes avant de voir apparaître des bacilles. Donc pas de cultures, mais un examen à l'état frais, et en laissant agir le liquide pendant très longtemps.

En résumé, la valeur séméiologique de la ponction lombaire est celle-ci : le liquide est-il trouble ou contient-il des leucocytes, il y a des chances pour qu'il s'agisse d'une méningite; mais seule la présence de bactéries peut nous donner une certitude absolue, à condition toutefois qu'on examine le liquide à l'état frais et avec une bonne coloration.

Origine traumatique de la méningite. — La trépanation de la mastoïde peut-elle provoquer une méningite? Il est certain que si vous blessez la membrane de la fenêtre ronde ou la dure-mère, ou si vous effondrez la fenêtre ovale, ainsi que cela est arrivé dans les observations 11, 25, 1 et 2, il n'y a aucun doute, l'origine traumatique est bien établie, et la méningite suivra de près votre faute opératoire. Vous aurez également une aggravation certaine si vous opérez en pleins symptômes méningés; deux fois même, dans les observations de l'auteur, l'opération a certainement précipité l'issue fatale.

Mais, en dehors de ces cas spéciaux, comment interpréter ceux où des symptômes alarmants apparaissent après une trépanation faite pour une mastoïdite simple ou une autre complication? On ne peut nier qu'ils soient assez

Digitized by Google

fréquents — cinq fois sur trente — pour nous donner à réfléchir, mais il se trouve que chaque fois le malade se plaignait de vertiges et de céphalée avant l'opération, symptômes qui pouvaient, à la rigueur, provenir d'une réaction méningée déjà existante. D'un autre côté, la perte de sang, le shock opératoire, la mise à nu d'un grand nombre de vaisseaux sanguins et lymphatiques peut entraîner des troubles assez graves et un défaut de résistance suffisant pour expliquer la propagation de l'infection aux méninges. Il y a là, certes, beaucoup à discuter, et la question mériterait d'être reprise; Schulze lui-même ne se prononce pas très fermement. Quant aux « coups de marteau », s'il est vrai qu'ils peuvent rompre un abcès cérébral ou pousser du pus au loin dans le cas d'une otite labyrinthique, il ne faut pas non plus exagérer leur influence nocive; se rappeler qu'il faut donner ses coups non en menuisier et à force de poignet, mais en ciseleur et avec la légèreté de mains que comporte une région aussi délicate; du reste, on a vu des méningites suivre de près une ablation de polype ou une cautérisation au nitrate.

Pronostic et traitement. — On dit ordinairement que le pronostic est franchement désespéré et ne laisse aucun espoir. Cependant, la clinique de Halle avait déjà, en 1892, publié deux cas de méningite guérie sans intervention. Les symptômes cliniques avaient été des plus nets, mais comme la ponction lombaire n'était encore pas connue à cette époque, on pouvait, à la rigueur, discuter le diagnostic. Voici que Schulze nous donne en détail deux autres observations que nous nous permettons de résumer à grands traits, la question de la curabilité des méningites ne pouvant manquer d'intéresser tout otologiste.

I. Enfant de douze ans. Otorrhée et douleurs d'oreille à droite à la suite d'une attaque aiguë survenue il y a un mois. Depuis deux jours, céphalée intense du côté droit; constipation, vomissements, insomnie. Température, 38°7; pouls irrégulier, fréquent; torpeur intellectuelle, somnolence; hyperesthésie cutanée généralisée, diminution des réflexes; colonne cervicale sensible à la percussion. Le jour

Digitized by Google

après, paralysie du facial et inégalité pupillaire, bref presque tous les symptômes de la méningite. La ponction donne un liquide louche, avec de nombreux leucocytes et des streptocoques après une coloration de quarante minutes. Le diagnostic est donc des plus nets, et nulle intervention ne fut tentée. En l'espace de douze jours, tous les symptômes cérébraux disparaissent l'un après l'autre, la température même descend dans les environs de la normale, et le malade reprend des forces. Par contre, les symptômes mastoïdiens vont en progressant, il y a de l'œdème et de la fluctuation. On fait une nouvelle ponction : cette fois-ci, le liquide est clair comme l'eau de roche et il n'y a plus traces de microbes. A l'opération, on met à nu une vaste collection sous-périostique communiquant avec un abcès périsinusien; les parois du sinus apparaissent décolorées et toutes couvertes de fongosités; le sinus lui-même est rempli d'un caillot gris noirâtre qu'on extrait en partie et qui ne donne lieu à aucun écoulement de sang. A partir de ce jour, toute fièvre disparaît, et la cicatrisation est presque complète un mois après.

II. Jeune fille de seize ans se plaignant de vertiges, avec douleurs de tête et quelques rares vomissements. Les oreilles suppurent depuis l'âge de huit ans. La mastoïde gauche est sensible à la pression; la paroi postéro-supérieure est surbaissée; au fond, il y a des fongosités, derrière lesquelles on pénètre dans une cavité osseuse. Trépanation; abcès périsinusien; on n'ouvre pas le sinus. Vers l'antre, on tombe sur un volumineux cholestéatome, et, au niveau du canal horizontal, un point noir, carié, d'aspect fistuleux; la dure-mère est largement à découvert et recouverte de fongosités.

Pendant dix jours, tout va bien; le onzième, la malade commence à se plaindre de céphalée; il y a de la fièvre. Le mal de tête augmente; les vomissements reprennent, les pupilles se dilatent; on note le signe de Kernig; la colonne vertébrale devient sensible à la percussion; il y a de l'hyperesthésie de la peau. La ponction lombaire donne un liquide louche à leucocytes; en laissant agir la coloration pendant

Digitized by Google

trente minutes, on trouve quelques diplocoques. Le pronostic semble encore s'obscurcir davantage quand on voit le facial se prendre et la malade devenir somnolente; mais tout finit par s'arranger, et la guérison est en bonne voie un mois après l'opération. La plaie est fermée quelques semaines après.

Voilà donc deux observations où le diagnostic ne laisse rien à désirer, et où la guérison est parfaite; il semblerait presque qu'elle fût due à la ponction lombaire, mais l'auteur se défend de vouloir l'affirmer, le nombre des cas observés n'étant pas assez grand.

S'il y a des cas qui guérissent spontanément, on ne voit pas pourquoi il n'y en aurait pas qui guériraient par une intervention. Mais, de là à vouloir opérer indistinctement tout méningitique qui se présente, il y a loin. Ne savons-nous pas — et l'expérience de l'auteur est là pour nous le prouver à nouveau — que, la plupart du temps, l'opération fait empirer l'état général et hâte l'issue fatale; du reste, pour guérir une méningite, il faudrait la suivre dès son origine et enlever la voie d'infection, que celle-ci soit labyrinthique, vasculaire ou autre; or, nous savons que c'est là une notion qui nous fait la plupart du temps complètement défaut. Tout dépendra du cas donné, et nous sommes encore loin d'avoir des indications opératoires nettes et précises. (*Archiv. f. Ohrenheilk.*, t. LVII, nos 3 et 4, et t. LVIII, nos 1 et 2.) Dr Bertemes.

Polype muqueux de la caisse du tympan, par M. Vaquier, de Tunis.

Jeune fille de vingt ans, souffrant d'une otorrhée gauche depuis dix ans. A travers le tympan perforé, on aperçoit une petit tumeur de la grosseur d'un pois, d'aspect framboisé, rouge, de consistance molle. Ablation. L'examen histologique révèle un polype muqueux. (*Archiv. internat. de laryngol., d'otol. et de rhinol.*, sept.-oct. 1903, n° 5.)

Dr Kaufmann.

Le Gérant : R. Chaigneau.

Bordeaux. — Impr. G. Gounouilhou, rue Guirande, 11.

Digitized by Google

24e ANNÉE. N° 46. 14 NOVEMBRE 1903.

REVUE HEBDOMADAIRE
DE
LARYNGOLOGIE, D'OTOLOGIE
ET DE RHINOLOGIE

ABCÈS SOUS-DURE-MÉRIEN
CONSÉCUTIF A UNE OTITE MORBILLEUSE
TRÉPANATION LARGE DE LA MASTOÏDE
OUVERTURE DE LA FOSSE CÉRÉBRALE MOYENNE
GUÉRISON[1]

Par le Dr **MASSIER**, de Nice.

Le diagnostic d'une complication endocranienne d'origine auriculaire n'est pas toujours facile, et la découverte d'un foyer purulent sous-dure-mérien ou intra-dural est quelquefois une surprise opératoire, qu'aucun symptôme bien net, au cours de l'affection, ne permettait de supposer. Il est bien délicat, et tous les otologistes insistent sur ce point, de juger *a priori* de la nature exacte de la complication juxta-auriculaire et la symptomatologie nous renseigne très mal à ce sujet. La réaction méningée et cérébrale n'est pas toujours proportionnelle à l'intensité des désordres locaux, et bien souvent une maladie grave, à pronostic sérieux, ne s'extériorise que par des phénomènes morbides insignifiants : le diagnostic dans ce cas est hésitant ou même erroné. Nous avons eu l'occasion de traiter une petite fille, chez laquelle un abcès sous-dure-mérien a évolué sans la moindre réaction méningée et le diagnostic n'a pu être fait qu'au moment de

1. Travail communiqué à la Société française de laryngologie, octobre 1903.

Digitized by Google

l'opération, parce qu'on l'a découvert en fouillant minutieusement toutes les cellules de la mastoïde infectée.

Observation. — Mlle de R..., trois ans et demi : aucun antécédent héréditaire ou personnel.

Il y a environ un mois, le 6 mars, rougeole très forte. Pendant la période de déclin se déclare une otite moyenne suppurée bilatérale, avec écoulement très abondant de pus très épais, jaune, non fétide.

Pas de réaction fébrile à ce moment.

Le *6 avril,* nous voyons la petite malade pour la première fois. Convalescente de sa rougeole, elle est très faible avec le facies terreux du sujet infecté. La marche est impossible, les jambes ne supportent pas le poids du corps. On est obligé de porter la malade à ma consultation. Le sommeil est bon, l'appétit renaît, mais l'amaigrissement est très prononcé.

L'otoscopie nous permet de constater un écoulement très abondant de pus se reproduisant avec une grande rapidité. Les apophyses mastoïdes sont absolument indolores à la pression même forte.

Le rhino-pharynx est plein de mucosités épaisses : rhinite subaiguë et rougeur diffuse du pharynx.

Nous instituons le traitement rhino-pharyngien (irrigations buccales d'eau boriquée, instillations nasales de glycérine résorcinée) et auriculaire (lavages du conduit et instillations de glycérine phéniquée). Aucun traitement de ce genre n'avait été fait jusqu'à ce jour.

Jusqu'au *19 avril,* l'état général s'améliore progressivement : l'enfant est plus gaie, mange et dort beaucoup, et elle peut faire de petites promenades. L'état de l'oreille ne s'est pas modifié : l'écoulement persiste aussi abondant.

20 avril. — La mastoïde gauche est devenue subitement très rouge et très sensible, en même temps que se produit un peu d'empâtement rétro-auriculaire et de projection en avant du pavillon. La température, qui, jusqu'à ce jour, ne dépassait pas 37°, est montée rapidement à 39°5. L'enfant, cependant, est peu abattue, est venue à pied jusque chez nous, cause, rit, s'amuse. L'appétit est conservé et le sommeil assez bon.

Pas de vomissements ; pas de céphalalgie ; pas de vertige. Pas de modifications appréciables du pouls ; le lendemain la température retombe à 37°3.

Pas de signe de Kernig, ni aucun autre symptôme cérébral ou méningé. Aucun phénomène pupillaire.

Digitized by Google

Nous ne pensions qu'à une affection purement osseuse et la quantité de pus, le gonflement rétro-auriculaire nous sont une indication suffisante à ouvrir la mastoïde.

22 *avril.* — Nous pratiquons l'évidement total de la mastoïde avec l'aide du médecin de la famille, le Dr Viela, médecin-major, et de notre ami le Dr Rumpelmayer.

La partie postéro-supérieure du conduit s'est affaissée, rétrécissant notablement le conduit auditif. Nous faisons tout de suite un débridement large du tympan. Notre incision rétro-auriculaire est faite au lieu d'élection : le tissu sectionné est infiltré, lardacé et il y a très peu de pus sous le tissu cellulaire sous-cutané. Décollement du périoste et nous voyons au niveau de la zone criblée rétro-méatique, un peu au-dessus et en dehors de l'antre, une coloration violacée de l'os par où sourdent des gouttelettes de pus. Le tissu osseux s'effondre sous la gouge et la pointe du bistouri suffit pour ouvrir aisément cet os friable, nécrosé, fongueux. A 3 ou 4 millimètres au-dessous, on est en plein dans une cavité bourrée de fongosités, c'est l'antre. De ses parois l'on voit sourdre du pus au milieu de fongosités ; nous ouvrons toutes les cellules de la mastoïde, remplies de pus jusqu'à la pointe ; nous agrandissons largement notre orifice de trépanation et, au niveau du toit de l'antre, notre stylet s'enfonce, déprimant des fongosités à travers lesquelles apparaissent de grosses gouttes de pus. Nous constatons alors que nous sommes en plein sur la dure-mère, des battements significatifs nous recommandent la prudence. Nous curettons doucement les fongosités qui recouvrent la dure-mère et à la pince gouge nous agrandissons l'ouverture nécrosée du toit de l'antre. Avec un porte-ouate nous drainons le siège de l'abcès sous-duremérien et nous nous assurons, par une exploration minutieuse, que nous ne laissons aucune collection purulente. Nous finissons notre intervention en dégageant l'aditus et en établissant une large communication tympano-antrale. Une dernière exploration des cellules de la pointe de la région juxta-sinusale qui, toutes, sont nécrosées, nous assurent que nous avons ouvert tous les foyers de rétention purulente. Badigeonnage de la plaie au chlorure de zinc. Gaze iodoformée dans le conduit et dans la brèche mastoïdienne.

Le pansement terminé, à peu près sûr de ne pas avoir lésé ni le facial, ni le sinus latéral, ni le cerveau, nous constatons une légère asymétrie de la face, qui est due fort probablement à une compression du canal de Fallope par le pansement. Nous refaisons le pansement et la parésie disparaît.

La température, le soir même, retombe à 36°8. Le 23 *avril* au

Digitized by Google

soir 37°4, et les jours suivants la température oscille entre 36°3 et 36°5. Aucun phénomène n'est observé. L'enfant dort bien et demande toujours à manger.

25 *avril.* — Premier pansement sous chloroforme. Excellent aspect de la plaie opératoire; la brèche osseuse pourrait loger la moitié d'un doigt d'enfant. L'oreille coule moins et le conduit a repris son calibre normal. Au niveau du toit de l'antre, pas de pus; il en vient un peu par l'aditus. Tous les pansements suivants se font de la façon la plus normale, sans que nous observions quelque phénomène qui retardât la cicatrisation. L'état général redevient rapidement excellent : l'enfant est douée d'un fort appétit et elle reprend journellement des forces.

La cicatrisation de la plaie rétro-auriculaire est très lente en raison de son étendue. L'oreille cesse de couler définitivement vingt jours après l'intervention, et un mois et demi après il ne persiste de la plaie mastoïdienne qu'une fistulette qui se ferme complètement trois mois après le jour de l'opération : la guérison est absolue.

Nous devons aussi dire un mot de l'oreille droite, qui a fait de la mastoïdite, mais sans complication endocranienne. Nous étions prêt à intervenir, lorsque le pus de la mastoïde s'est heureusement fait jour dans le conduit par une fistule avec production de polypes. Nous touchons tous les jours ces fongosités à la teinture d'iode, puis des instillations fréquentes d'alcool boriqué à saturation ont assuré l'arrêt de l'écoulement purulent.

Actuellement, les deux conduits auditifs sont normaux et l'enfant entend bien de ses deux oreilles.

Réflexions. — Ainsi l'on voit, à la lecture de cette observation, que l'on ne pouvait s'appuyer sur aucun fait pour porter le diagnostic de complication endocranienne, et pourtant ce diagnostic, qu'il eût été préférable de faire avant l'opération, n'a été fait qu'au cours de l'ouverture des cellules de la mastoïde. La lésion était, néanmoins, assez importante pour avoir pu donner naissance à des troubles symptomatiques qui auraient attiré notre attention et guidé notre intervention.

Point n'est besoin, il est vrai, que le processus symptomatique soit au complet pour dépister les lésions endocranien-

Digitized by Google

nes. Un seul symptôme, s'il est pathognomonique, peut suffire pour forcer ce diagnostic. Nous n'avons pas eu ce symptôme, dans notre cas, et seule la température qui s'est élevée un jour pour retomber de suite à la normale ne pouvait nous apporter la preuve que le pus avait franchi la barrière osseuse qui limite l'antre de la dure-mère et qu'il s'était fait, au delà de la corticale interne, une collection purulente.

D'autre part, l'écoulement profus du pus, qui est un signe évident de mastoïdite suppurée intense, ne peut influencer en rien la production d'un abcès sous-dure-mérien.

Un autre symptôme aussi aurait pu acquérir de l'importance : c'est la douleur. Elle existait, il est vrai, mais réveillée seulement à une période avancée de la maladie par une pression vive. Jamais elle n'a été spontanée, gravative, correspondant en un point qui eût pu avoir un rapport avec une collection purulente endocranienne. Notre petite malade a fait une nécrose très étendue de la mastoïde sans réaction douloureuse très vive. Celle-ci n'est apparue que lorsque le tissu cellulaire sous-cutané s'est infiltré de pus. Ces douleurs étaient un symptôme de cette mastoïdite et devenaient minimes, insuffisantes pour expliquer la présence d'une collection suppurée endocranienne. Nous savons que la perspicacité de l'otologiste est souvent mise en défaut par la diversité d'allures des mastoïdites et des complications endocraniennes qui les accompagnent. Il est rare qu'elles affectent toutes une marche clinique semblable aux descriptions classiques, et un diagnostic ne saurait être absolu. Le praticien doit toujours avoir une crainte de la complication endocranienne, non pas qu'il faille la voir partout, mais parce qu'elle se présente quelquefois là où on ne s'attendait pas à la rencontrer.

Il faut tenir compte, dans une complication juxta-auriculaire, des facteurs qui l'ont produite et juger de la gravité de l'affection selon son allure, l'âge du malade, les conditions de réaction de l'organisme vis-à-vis du germe infectieux.

Digitized by Google

Chez notre petite malade, une fillette de quatre ans, les causes efficientes sont nombreuses : tout d'abord, la rougeole. Nous savons que les maladies infectieuses prédisposent à la formation des abcès endocraniens. Pareille prédisposition est inhérente à l'otite moyenne aiguë. Mais ces deux facteurs marchent de pair, l'une n'étant que la conséquence de l'autre. L'âge acquiert aussi une grande importance dans la genèse de ces abcès sous-duraux. Chez les enfants, les conditions anatomiques de l'os temporal sont des plus favorables à la propagation des germes infectieux de la caisse ou de l'antre vers l'étage moyen du cerveau. Mais il ne faut pas se laisser impressionner trop vite par quelques phénomènes assez fréquents et ne pas oublier que le mal de tête, les vomissements, le délire, l'abattement, la fièvre peuvent exister au début des suppurations de l'oreille sans que l'encéphale soit en cause. Les enfants, en effet, nous dit Laurens, font avec la plus grande facilité une réaction cérébrale ou méningée qui simule complètement le tableau d'un abcès encéphalique ou d'une méningite.

Dans son livre *Des complications septiques des otites moyennes suppurées,* le professeur A. Mignon, du Val-de-Grâce, nous dit judicieusement que « le diagnostic des lésions pachyméningées devient plus délicat lorsque la mastoïdite est en cours d'évolution, qu'elle soit fongueuse ou purulente, parce que les symptômes subjectifs peuvent être mis aussi bien sur le compte de l'inflammation mastoïdienne que sur celui de la pachyméningite. Dans les symptômes de l'ostéo-myélite suraiguë de la mastoïde, il est difficile de saisir des signes propres à la pachyméningite. C'est le maillet et la gouge à la main qu'il faut faire le diagnostic. » Mais encore faut-il, pour justifier la présomption d'abcès endocranien, que des phénomènes bruyants aient pu tout aussi bien faire croire à de la mastoïdite suraiguë qu'à de la pachyméningite. Ce qui n'est pas notre cas : car si l'on peut hésiter quand on peut s'appuyer sur des symptômes, à plus forte

Digitized by Google

raison l'hésitation est permise quand ceux-ci manquent absolument.

Chez notre malade nous devons admettre que la symptomatologie habituelle a fait défaut, parce que l'abcès extradural était petit, que la température de 39°5 qui s'est produite un seul jour est en relation avec la pénétration du pus dans le crâne et que l'ouverture immédiate de la mastoïde pour de la mastoïdite suraiguë a entravé l'évolution de l'abcès sous-dure-mérien, et n'a, par conséquent, pas laissé le temps à la symptomatologie d'apparaître. Celle-ci n'eût pas tardé à devenir bruyante, au fur et à mesure que la collection purulente aurait augmenté, et notre intervention trop tardive eût pu avoir à lutter contre des désordres locaux beaucoup plus intenses. Pour finir, nous croyons que le devoir de tout otologiste qui ouvre une mastoïde infectée est d'aller minutieusement à la recherche de toute fistule ou carie osseuse qui le conduirait vers une collection purulente endocranienne, qui ne peut se manifester antérieurement que par des symptômes insignifiants ou nuls.

DES TROUBLES VOCAUX ET RÉFLEXES

DUS A L'HYPERTROPHIE DE LA LUETTE[1]

Par le Dr **MOUNIER**, de Paris.

Dans cette courte note, je tiens surtout à mettre bien en évidence les *troubles vocaux* et les *troubles réflexes* amenés par certaines formes de l'hypertrophie de la luette et qui ne relèvent absolument que d'elles.

Les troubles vocaux sont purement mécaniques par suite de la gêne qu'ils donnent dans le fonctionnement du voile du palais; les troubles réflexes portent surtout sur le pneumogastrique.

1. Travail communiqué à la Société française de laryngologie, octobre 1903.

Digitized by Google

On observe en bien des cas que les troubles notés chez les malades n'ont qu'un rapport très éloigné avec une augmentation générale du volume de la luette. Il y a certaines particularités dans la forme de l'hypertrophie qui ont une importance capitale.

Un malade, porteur d'une luette paraissant beaucoup plus grosse qu'à l'état normal, n'en sera pas incommodé et, au contraire, le suivant, avec une luette normale, à un examen sommaire, aura des phénomènes réflexes très marqués.

Les particularités qui nous ont semblé avoir une importance pathologique sont les suivantes :

Une luette *grosse surtout à la base;*

Une luette normale comme grosseur mais surtout *très longue;*

Une luette normale comme grosseur, mais dont l'extrémité allongée est *recourbée sur le côté.*

La luette grosse et large à sa base donne des troubles vocaux purement mécaniques; la gêne respiratoire ne s'y joint que si cette augmentation est aiguë avec participation du bord libre du voile (œdème aigu de causes multiples). Quand la luette est chroniquement hypertrophiée à sa base, ses mouvements deviennent difficiles. Elle ne peut que péniblement se contracter comme elle le fait à l'état normal, en disparaissant pour ainsi dire dans l'épaisseur du voile quand il se relève fortement. La muqueuse qui recouvre les deux petits muscles palato-staphylins, devenue épaisse, forme de gros plis dans les mouvements de contraction et la luette pend, irrégulière et bosselée, au milieu du bord libre du voile. Ce dernier se trouve alourdi et les mouvements d'élévation, qui doivent être si rapides, sont notablement entravés.

Les résultats vocaux de ce mauvais fonctionnement physiologique sont une difficulté et surtout une fatigue rapide dans l'émission des notes élevées chez les chanteurs. Les malades se plaignent, en outre, d'une sensation de brûlure et

Digitized by Google

d'irritation du fond de la gorge qu'ils localisent le plus fréquemment à la partie postérieure du voile.

La luette normale comme grosseur, mais très longue, donne presque exclusivement une toux quinteuse en venant balayer la base de la langue et même le bord de l'épiglotte comme j'en ai observé un exemple.

Il en est de même quand un papillome se développe à l'extrémité de la luette, prolongeant cette dernière dans des proportions quelquefois considérables.

Cette luette se trouve aussi chez des malades atteints de pituite matinale et d'accès de suffocation survenant à intervalles très irréguliers, pendant le sommeil.

La luette normale comme grosseur mais recourbée de la pointe, et venant par son extrémité toucher, à l'état permanent, un des piliers postérieurs, donne lieu à des nausées fréquentes. Les trois observations où j'ai relevé cette anomalie de la luette, étaient, pour ainsi dire, calquées l'une sur l'autre. Mes clients étaient pris d'envies de vomir et même de vomissements, sans cause appréciable, au milieu d'une conversation, d'un repas. Ils présentaient un peu de catarrhe naso-pharyngien, mais qui n'avait aucune importance en l'espèce, comme l'ablation de la luette l'a prouvé en amenant la guérison.

Ces trois malades étaient des nerveux et ils ont complètement guéri par la simple intervention locale.

Le *traitement* de ces différentes formes d'hypertrophie doit être purement chirurgical. Si les émollients, les astringents ou la glace donnent souvent les meilleurs résultats dans les augmentations *aiguës* du volume de la luette, ils doivent être employés uniquement comme traitement d'attente. Ils ne peuvent avoir qu'un but, c'est de faire tomber l'œdème surajouté à l'hypertrophie et, quand l'incendie est éteint, le traitement purement médical n'est plus de mise.

La seule cause de temporisation doit être l'albuminurie, car on peut avoir de désagréables surprises quand elle est

Digitized by Google

méconnue. J'ai eu, pour ma part, à la suite d'une ablation de luette, un œdème du voile et des piliers (chez un albuminurique) et, pendant plusieurs heures, j'ai craint d'être forcé de faire la trachéotomie.

Pour la résection de la luette, j'ai usé de tous les instruments : ciseaux, pinces à turbinotomie, morcelleur des amygdales, couteau ou anse galvanique.

Il faut, je crois, être éclectique et réserver les instruments tranchants pour les papillomes de l'extrémité de la luette ou pour la section du tiers inférieur de cet organe. Quand il s'agit d'une large résection, je préfère de beaucoup l'anse galvanique. Les ciseaux laissent, en effet, après la section, un suintement sanguin fort désagréable au malade et qui peut être encore assez abondant; les instruments à morcellement des cornets ou de l'amygdale sont préférables, mais ne valent pas encore l'anse chaude, qui ne laisse à sa suite aucun suintement sanguin.

L'anse chaude, à fil d'acier, est un procédé excellent et rapide à condition de bien veiller à ce que le fil vienne buter contre le bout du conducteur après le serrage à fond. Sans cette précaution, on s'exposerait à ne pouvoir couper la luette, qui devient très résistante quand elle est enserrée et à demi brûlée par le fil d'acier.

Nous ajouterons, pour justifier encore plus l'intervention quand elle est indiquée, que le rôle de la luette nous a toujours semblé absolument nul, aussi bien dans le chant que dans la déglutition. Pour ma part, je n'ai jamais observé le plus petit trouble physiologique après la section, même complète, de cet organe, et je connais nombre de cas où sa présence gênait considérablement les malades.

Digitized by Google

COMPTE RENDU
DE LA
SOCIÉTÉ FRANÇAISE D'OTOLOGIE ET DE LARYNGOLOGIE
(CONGRÈS ANNUEL)

Séance du 19 octobre 1903.

Présidence de M. Vacher.

M. le Président déclare la session ouverte et prononce l'allocution suivante :

Messieurs,

Ce n'est pas sans émotion que je prends place à ce fauteuil où m'ont précédé les maîtres de l'école française oto-rhino-laryngologique et des confrères éminents dont vous avez apprécié les mérites personnels, la grande courtoisie et le tact parfait.

Je connais les obligations qu'impose la présidence de notre Société. Je ferai de mon mieux pour les remplir, comptant, pour y arriver, sur l'aide amicale et vigoureuse de notre dévoué secrétaire général, sur l'excellent esprit scientifique dont vous avez toujours fait preuve et sur la bonne confraternité de nos rapports.

Les fondateurs de notre Société doivent être bien fiers de leur œuvre! Elle a grandi rapidement, elle est en pleine prospérité.

C'est une belle personne de dix-neuf ans bientôt, riche de qualités morales, qui a su grouper autour d'elle les principaux représentants de la science oto-rhino-laryngologique de langue française. Son patrimoine intellectuel est constitué par de nombreux travaux, par des monographies remarquables, des méthodes nouvelles, des procédés originaux qui resteront et qui sont la preuve de son activité scientifique, de son esprit d'initiative et de la vitalité de tous ses organes.

Grâce à notre Société, à l'union laborieuse de tous ses membres, l'oto-rhino-laryngologie a acquis, en France, droit de cité, et s'est étendue chaque année davantage.

C'est dans nos bulletins qu'on trouve les études les plus importantes publiées en France sur notre spécialité. C'est parmi nos membres qu'il faut chercher les noms des auteurs qui ont élevé la science française au niveau de la science étrangère pour lui donner peut-être la première place, pour l'imposer enfin au grand public médical, qui trop souvent jugeait à la légère nos méthodes

Digitized by Google

d'examen, nos découvertes opératoires et nos légitimes revendications sur un terrain qu'on ne saurait nous disputer aujourd'hui.

A vous, Messieurs, revient tout l'honneur de cette transformation, de cette grande victoire de la spécialisation sur la routine obstinée. C'est le résultat de luttes courtoises et persévérantes dont les armes étaient faites de vos communes recherches, de vos observations sagaces, de vos prudentes mais habiles interventions chirurgicales.

Du reste, en prenant l'habitude d'appeler successivement à votre bureau un membre de Paris, puis un membre de la province, vous avez voulu réunir en un faisceau homogène toutes nos forces vives, dans le même esprit et la même bonne confraternité, qui permet à un simple praticien comme moi de succéder, dans ce fauteuil, à l'un de nos maîtres les plus diserts et les plus éminents, après tant d'autres que notre Société s'enorgueillit de compter parmi ses membres.

C'est devenu un honneur très recherché d'être des nôtres, aussi vous avez dû, l'année dernière, entourer de quelques difficultés les admissions nouvelles. Voyez cependant combien sont nombreuses celles que votre Commission propose aujourd'hui à vos suffrages.

Après avoir parlé des vivants, laissez-moi vous dire quelques mots de ceux que nous avons perdus depuis notre dernière réunion. Ce sont :

Quatre membres étrangers :

Roquer y Casadesus, de Barcelone, un de nos fondateurs, qui était venu à l'une de nos réunions, tout à fait au début. Confrère très aimable et très avenant, il meurt à quarante-six ans, après avoir puissamment contribué à répandre la science oto-rhino-laryngologique en Espagne, où il avait fondé et dirigé pendant douze ans les *Archives espagnoles de laryngologie*.

Hunter Mackenzie, d'Édimbourg, mort en novembre 1902, à cinquante-trois ans, n'était jamais venu à nos réunions. Fixé à Édimbourg, en 1879, après avoir été l'élève de Morell Mackenzie, il s'était créé une réputation de praticien remarquable. Il fut un des présidents de l'Association britannique et laisse le souvenir d'un homme modeste et d'un bon professeur.

Lennox Browne, le laryngologiste anglais bien connu, a succombé au mois de décembre dernier. Esprit très distingué, travailleur infatigable, doué d'une grande fermeté de caractère, il fut l'un des fondateurs et l'un des présidents annuels de la Société britannique de laryngologie. Entre autres ouvrages, il laisse un

Digitized by Google

excellent *Traité des maladies du larynx* qui a eu les honneurs d'une traduction française. Ce traité est émaillé de très nombreuses figures intéressantes et originales qu'il avait dessinées et fait graver lui-même, car il était aussi un peintre de talent dont les œuvres figuraient à l'Académie royale. Il assistait à l'une de nos dernières réunions et nous a laissé le souvenir d'un parfait gentleman.

Enfin Pelaez Pedro, de Grenade, dont la mort vient de m'être signalée à l'instant.

Saluons, Messieurs, ces collègues que nous ne reverrons plus, mais qui laissent, pour leur survivre, une mémoire honorée et de remarquables travaux. Notre Société se réjouissait de les compter parmi ses membres.

Et maintenant, mes chers Collègues, avant de donner la parole à notre excellent Secrétaire général, dont vous appréciez chaque année davantage l'aménité, le zèle et le dévouement infatigables, il me reste à vous adresser un dernier remerciement. En me portant à ce fauteuil, votre sympathie m'a procuré le plus grand honneur, la plus douce satisfaction que j'aie ressentie au cours d'une carrière médicale déjà longue. Je vous en suis profondément reconnaissant et je ne l'oublierai jamais.

M. Joal, secrétaire général, lit son rapport dans lequel sont traitées différentes questions d'ordre intérieur.

M. Cadier, trésorier, expose la situation financière.

Une Commission, composée de MM. Bar, Lavrand et Ruault, examinera les comptes du trésorier.

Élection du Bureau :

Sont nommés : vice-président. M. Molinié, de Marseille; secrétaire des séances, M. Texier, de Nantes.

M. Joal annonce qu'il a reçu des lettres de candidature,

Au titre de membre titulaire de MM. :

Caboche, de Paris, présenté par MM. Lermoyez et Lombard;
Violet, de Paris, présenté par MM. Boulay et Le Marc'hadour;
Coussieu, de Brive, présenté par MM. Laurens et Lermoyez;
Labarrière, d'Amiens, présenté par MM. Depoutre et Lombard;
Nogier, de Pau, présenté par MM. Lermoyez et Lubet-Barbon;
Comeferran, de Lyon, présenté par MM. Chevanne et Lannois;
Kaufmann, de Bordeaux, présenté par MM. Moure et Brindel.

Au titre de membre correspondant, de MM. :

De Ponthière, de Charleroi. présenté par MM. Lermoyez et Mahu;

Digitized by Google

J. N. Roy, de Saint-Vallier-Bellechasse (Canada), présenté par MM. Lermoyez et Mahu;

Ioannovich, du Caire, présenté par MM. Castex et Collinet.

La Commission chargée d'examiner les titres des candidats et de faire un rapport sur les mémoires adressés à la Société est composée de MM. Lannois, Lubet-Barbon et Moure.

M. le Président annonce que MM. Broeckaert, de Gand; Baudhuin, de Namur; Delsaux, de Bruxelles, membres correspondants, assistent à la séance.

La parole est donnée à M. le Dr Jacques, de Nancy, pour la lecture de son rapport.

M. Jacques, de Nancy. — **Rapport sur les dégénérescences bénignes de la muqueuse ethmoïdale; pathogénie et traitement.** (Voir *Revue,* n° 44, 31 octobre 1903.)

M. Albert Ruault. — **Considérations sur la nature, l'étiologie et le traitement des polypes muqueux des fosses nasales.** (Sera publié *in extenso.*)

D'après les études anatomo-pathologiques faites par l'auteur, les polypes muqueux du nez ne sont pas des myxomes ni des tumeurs, ce sont des excroissances de la muqueuse hypertrophiée.

Les variétés cliniques varient avec la cause : polypes vulgaires souvent consécutifs à des sinusites maxillaires; polypes coïncidant avec une ethmoïdite ancienne et amenant de l'élargissement de la racine du nez; polypes dits choanaux, généralement kystiques.

En résumé, l'auteur est d'accord sur presque tous les points avec M. Jacques.

M. Lermoyez. — A la fin de son rapport, M. Jacques écrit cette phrase : « Les insufflations d'air chaud (Lermoyez et Mahu) nous ramènent d'une façon assez inattendue aux vieux procédés de cure des polypes par exsiccation. »

Or, elle contient une inexactitude contre laquelle je tiens à protester. Elle semble indiquer que nous avons proposé de traiter les polypes nasaux par l'aérothermothérapie.

Il y a un malentendu évident. Voici ce que nous écrivions dans notre premier travail sur ce sujet, paru en 1900.

« Nous avons relevé, au cours de nos expériences, de nombreux cas de non-réussite, et nous tenons à insister sur ce point. Il est, en effet, très important dans l'intérêt du malade et du médecin, et surtout pour l'avenir du procédé lui-même, que celui-ci ne soit pas appliqué à tort ou à travers dans toutes les affections nasales. En vouloir faire une panacée

Digitized by Google

serait le vouer à une déconsidération rapide. Nous croyons, en conséquence, de notre devoir d'insister d'une façon toute particulière sur les affections qui ne nous paraissent pas devoir être traitées par la thermothérapie. Ce sont en première ligne les affections d'ordre purement chirurgical, telles que les *polypes muqueux* et la *dégénérescence polypoïde de la muqueuse nasale* ».

Depuis trois ans nous n'avons pas changé d'avis.

La thermothérapie continue à avoir pour nous les mêmes indications, en première ligne les troubles vaso-moteurs de la pituitaire. Nous avons, grâce à elle, obtenu de nombreuses guérisons de coryzas chroniques, et surtout d'hydrorrhée. Plusieurs fois des sycosis tenaces de la lèvre supérieure ont disparu sous son influence. Si nous ne publions pas tous les trois mois nos observations nouvelles, c'est que cette manière de faire frise quelque peu l'incorrection scientifique.

Nous n'aurions pas relevé cette phrase si elle avait été énoncée dans un mémoire quelconque. Mais l'importance que prend un rapport à notre Société lui donne une signification sérieuse : aussi bien avons-nous cru devoir faire à ce propos cette rectification.

M. Molinié. — Je ne saurais accepter les opinions du rapporteur basées sur des arguments très discutables ou n'ayant pas la portée qu'il leur attribue.

Tout d'abord, l'auteur dénie aux polypes du nez la qualité de myxome, invoquant à l'appui de cette opinion l'existence d'albumine et l'absence de mucine qu'on rencontre dans le tissu muqueux. Je ne pense pas que cette constatation, certainement très intéressante, puisse servir de base à une différenciation néoplasique, les tumeurs de même nature pouvant contenir des liquides différents. Ne voyons-nous pas certains épithéliomas riches en glycogène, d'autres chez lesquels il fait complètement défaut; cependant, personne n'a songé à créer deux sortes d'épithéliomas à la faveur de cette distinction.

Passant à des faits d'ordre histologique, le rapporteur dit qu'on n'observe pas dans les polypes la formation aréolaire à contours polygonaux et à cellules nodales étoilées uniformément distribuées comme dans la gelée de Warthon. Je répondrai qu'il s'agit de tissu pathologique et qu'il n'est pas étonnant que les éléments, tout en rappelant ceux du tissu normal, n'aient point une disposition identique et une ordonnance aussi régulière.

Au point de vue clinique, le rapporteur, s'il ne nie pas catégoriquement la transformation maligne des polypes du nez, la révoque fortement en doute.

J'ai, dans mon expérience, la preuve manifeste de cette transformation maligne.

Un examen histologique relatif à un polype d'allures un peu étranges a fourni les conclusions suivantes : « La tumeur est un lympho-myxome; il a eu peut-être au début un simple polype muqueux, mais ce polype a été envahi par des amas lymphoïdes et il en est résulté un lympho-myxome.

Digitized by Google

Il ne saurait, dans le cas actuel, être question de polype enflammé, car les amas leucocytaires seraient plus diffus et on y trouverait toutes les variétés de leucocytes, or il n'y a que des lymphocytes et les amas sont assez nettement limités. De plus, dans les vaisseaux, il n'y a que des lymphocytes et en nombre très sensiblement supérieur à la moyenne. Il y a donc tout lieu de craindre que le malade fasse de la lymphadénie et il y aurait intérêt à lui faire examiner le sang. » On voit dans ce cas le début d'une transformation d'une tumeur bénigne en tumeur maligne.

Un autre exemple personnel est tout aussi typique. Au mois de juillet 1902, je soumis à l'appréciation d'un histologiste d'une indiscutable autorité un polype du nez sur lequel il me donna la réponse suivante : « La tumeur est un polype muqueux avec des foyers de nécrose, ce qui explique l'aspect déchiqueté qu'elle avait. La tumeur est envahie par des leucocytes en quantité considérable. Enfin, on trouve, de distance en distance, des poussées de cylindro-adénomes qui envahissent le tissu muqueux du polype. Ces fusées d'adénome cylindrique ont le type des glandes des fosses nasales, par places l'épithélium est à plusieurs couches cylindriques. Les tubes adénomateux sont actuellement bien limités, et s'il y a prolifération, elle est régulière et non diffuse. »

La tumeur ayant récidivé en mai 1903, un nouveau fragment est soumis à l'examen histologique et le résultat m'en est transmis dans les termes suivants : « La tumeur appartient au groupe des adénomes cylindriques ; on y voit surtout de nombreuses poussées de tubes à épithélium cylindrique nettement limités. Le tissu dans lequel ils se ramifient est très riche en vaisseaux capillaires et ressemble par places à un épanchement. Il y a toujours possibilité de transformation de ces adénomes en épithélioma. »

Ainsi, on peut surprendre sur le fait cette transformation du polype du nez en tumeur maligne.

Ayant combattu les arguments du rapporteur, je dois indiquer les raisons d'ordre positif qui me font rester fidèle à la théorie classique. D'abord les auteurs ont rencontré et décrit dans le polype du nez la formation aréolaire typique et caractéristique du tissu muqueux. De plus, le professeur Bard ne dit-il pas qu'il a trouvé dans les polypes nasaux des centres de prolifération se développant pour leur propre compte et donnant lieu à l'accroissement de la tumeur qui se développe ainsi d'elle-même ? N'y a-t-il pas là des éléments suffisants pour admettre l'existence dans le nez de véritables tumeurs bénignes qui sont des myxomes ? Cela ne me paraît pas douteux.

Toutefois, et c'est ici que j'insiste, il faut bien se garder de dire que toutes les excroissances d'aspect polypoïde sont des tumeurs bénignes. Il existe de faux polypes, sur l'examen desquels, d'ailleurs, le rapporteur paraît avoir appuyé ses conclusions et qui n'ont rien de commun avec les polypes muqueux. Je tiens à établir cette distinction entre ces deux catégories de polypes, les uns primitifs, les autres secondaires, distinction qui me paraît trouver sa justification dans la clinique et l'anatomo-pathologie.

Digitized by Google

Les premiers polypes essentiels et primitifs ont une étiologie qui nous échappe totalement, leur insertion se fait par un pédicule très mince et leur développement peut devenir très considérable. Ils se développent généralement d'une façon lente et progressive. Enlevés complètement, ils ne récidivent pas, mais sont incapables de régression spontanée. On doit les considérer, au point de vue clinique, comme des tumeurs bénignes.

Les seconds, polypes secondaires ou pseudo-polypes, sont le plus souvent dépendants d'une lésion suppurative des cavités annexes, leur forme est hémisphérique et leur base d'implantation est quelquefois très large. Leur développement est très rapide, et, tandis que leur repullulation est assurée tant qu'on ne supprime pas la lésion dont ils dépendent, ils sont susceptibles de disparaître spontanément avec la cause qui les a provoqués.

L'histologie vient encore appuyer cette différence et j'en tire la preuve dans les raisons suivantes. Un de mes malades, porteur de multiples polypes dont le début paraît remonter à une vingtaine d'années et chez lequel l'examen ne permet de déceler aucune altération des cavités accessoires, est l'objet d'une intervention au cours de laquelle on enlève le polype avec la portion de l'ethmoïde sous-jacente. L'examen histologique est relaté dans les termes suivants : « La tumeur des fosses nasales présente tous les caractères d'un *polype muqueux* du nez. On y voit des glandes muqueuses abondantes, de nombreux leucocytes et du tissu muqueux. L'os sous-jacent n'a en lui-même rien qui attire l'attention, mais les espaces médullaires et même quelques grandes cavités qui répondent à de grands canaux de Havers présentent un contenu médullaire particulier. Au lieu d'y trouver de la moelle osseuse à tissu conjonctif riche en matière amorphe et en cellules étoilées, on y trouve des fibres conjonctives très denses. On dirait que la moelle est scléreuse. Peut-être y a-t-il là tout simplement le résultat d'une longue irritation inflammatoire dont la production polypeuse serait la cause. »

Un second malade présentant une sinusite fronto-maxillaire et des polypes baignant dans le pus est l'objet d'une ablation de ses tumeurs ainsi que d'une parcelle osseuse du cornet moyen. Le résultat de l'examen histologique est le suivant : « La partie molle présente des *lésions d'inflammation chronique* avec poussée inflammatoire aiguë surajoutée. » Il y a, en effet, à côté de foyers hémorragiques récents et de zones d'infiltration embryonnaire assez étendue et surtout considérables autour des glandes, des bandes de tissu conjonctif très dense.

Le périoste présente aussi des lésions inflammatoires, mais relativement peu marquées et surtout très irrégulières. Par places il paraît un peu épaissi, on y trouve une hyperplasie conjonctive assez marquée et quelques amas en traînées de leucocytes. Les ostéoblastes sont en plus grand nombre qu'à l'état normal.

L'os présente des lésions considérables et nettes d'*ostéite raréfiante*. Le tissu compact, très peu abondant, profondément déchiqueté, laisse voir sur presque toute son étendue de nombreux points où il y a une véritable infiltration de ces tissus avec mise en liberté de cellules osseuses revenues à

Digitized by Google

l'état d'ostéoblastes. Le tissu médullaire est le siège d'une hyper-vascularisation marquée et d'hyperplasie conjonctive assez considérable.

Ainsi donc, d'une part, tumeur à type myxomateux et intégrité de l'os ; de l'autre, manifestations réactionnelles dépendant de lésions osseuses très profondes. Voilà pour la distinction entre les polypes.

En ce qui concerne les hypertrophies diffuses, elles n'ont pas plus de ressemblance avec ces lésions irritatives qu'avec les polypes vrais, tout au moins au point de vue clinique, car je n'ai pas de document histologique les concernant. Elles paraissent, au fonctionnement, être des altérations structurales dues à des causes diverses endogènes et exogènes, se combinant pour donner lieu à une suractivité ou à une viciation fonctionnelle. Les troubles dont est l'objet la muqueuse nasale de certains sujets prédisposés et exposés à un certain nombre de causes extérieures (froid, irritation, poussée), l'hypersécrétion en particulier amenant tantôt la congestion, tantôt la turgescence, d'autres fois la stase veineuse de la muqueuse nasale, viennent à la longue en modifier la structure. Il ne me semble pas qu'il y ait lieu de réunir cette altération à celles déjà décrites dont elle diffère par tant de points.

Aussi, pour conclure, je dirai que, des données recueillies dans ma pratique, soit au point de vue clinique, soit au point de vue anatomo-pathologique, il résulte que la synthèse des dégénérescences ethmoïdales, telle que l'a établie le rapporteur, ne me paraît pas justifiée.

Il y a lieu de différencier trois sortes d'altérations : 1° les polypes primitifs, véritables tumeurs bénignes ; 2° les polypes secondaires, qui sont des modifications réactionnelles de la muqueuse consécutives à l'irritation ou à l'infection et 3° les hypertrophies diffuses dont il est difficile de préciser encore la nature, mais ayant des caractères propres et une signification pathologique spéciale.

M. Moure. — A propos du rapport de M. Jacques, je rappellerai les recherches que nous avons déjà faites avec le Dr Brindel, sur l'origine du liquide qui s'écoule des fosses nasales, dans les cas d'hydrorrhée ; je crois que nous avons démontré que la transsudation se faisait à travers les vaisseaux et non par l'intermédiaire des glandes, car dans les cas absolument typiques, ces dernières sont presque tout à fait atrophiées ou sont très rares dans le tissu enlevé. D'autre part, la nature du liquide séreux, ne contenant pas de mucine, ne ressemble nullement à un produit de sécrétion glandulaire.

Pour ce qui concerne le traitement des dégénérescences ethmoïdales, il me semble qu'il faut établir une distinction entre les polypes muqueux proprement dits, dont nous connaissons tous le traitement, auquel il y a peu de choses à ajouter, et les simples dégénérescences fongueuses de l'ethmoïde, dans lesquelles il faut aller chercher la partie malade jusque dans l'intérieur des cavités osseuses. Ici, on est souvent obligé d'ouvrir les cellules ethmoïdales en enlevant successivement toutes les travées qui les séparent les unes des autres et de faire un curettage complet, souvent même jusqu'à la lame criblée, pour guérir définitivement le malade.

Digitized by Google

Il est rare qu'on puisse arriver en une ou deux séances à pratiquer le nettoyage parfait des deux ethmoïdes, ce n'est qu'après des tentatives plusieurs fois répétées qu'on atteint le résultat cherché. J'ai pour ma part l'habitude de compléter l'abrasion à la pince coupante, par un curettage fait avec un instrument spécial, que j'ai l'honneur de vous présenter; il sert de rugine et permet d'enlever aisément toutes les cellules ethmoïdales atteintes de dégénérescence plus ou moins fongueuse.

Pour ce qui concerne les accidents survenus à la suite d'opérations intra-nasales, je crois que les faits de ce genre ne sont peut-être pas aussi rares qu'on l'a supposé et j'ai eu l'occasion de voir quelques cas d'infections post-opératoires qui m'ont donné d'assez graves inquiétudes par leur nature, leur ténacité et les phénomènes généraux qu'ils avaient déterminés. Dans un cas, ce fut pour une cornétomie inférieure faite dans la fosse nasale d'une malade opérée huit jours seulement auparavant et, par conséquent, non guérie du premier côté. Il n'est pas douteux que l'infection de la plaie récente fut occasionnée par celle du côté opposé, qui sécrétait encore des germes infectieux. Il me semble, du reste, qu'on a rapporté à l'étranger, surtout en Allemagne, un certain nombre de cas de mort consécutive à des opérations intra-nasales. Il ne faut donc pas considérer ces dernières comme toujours absolument bénignes. Aussi est-il important de prendre les précautions antiseptiques d'usage lorsqu'on intervient dans ces régions et en particulier sur l'ethmoïde.

M. Castex. — J'appelle l'attention sur les polypes muqueux *infectés*, qui simulent beaucoup les tumeurs malignes.

Pour opérer les polypes choanaux je préfère l'anse froide courbe à la pince courbe, qui remplit le naso-pharynx et empêche de contrôler l'action de l'instrument.

M. Escat dit que l'emploi de la curette est quelquefois douloureux. Aussi a-t-il fait construire une sorte de pince à morcellement à mors rectangulaire fixe sur une tige laryngienne, permettant de saisir les polypes dans le sens antéro-postérieur.

M. Joncheray, à propos des polypes choanaux et de leur ablation, rapporte un cas de polype volumineux à cheval derrière la cloison, obstruant toute la choane gauche et en partie la droite. Le miroir ayant permis de voir nettement un pédicule double inséré entre le choane et le cornet moyen, le Dr Joncheray introduisit par la narine gauche un crochet mousse qui accrocha le pédicule, fit une torsion énergique. Le polype tomba dans la bouche.

M. Lannois. — Pour confirmer ce que vient de dire M. Moure sur le dan-r des interventions sur l'ethmoïde dégénéré, je puis citer un cas que j'ai récemment en consultation. Une malade à laquelle on avait déjà enlevé polype huit jours auparavant est soumise à une nouvelle ablation au veau du cornet moyen à l'anse chaude: elle saigne beaucoup, de sorte on fait un tamponnement. Le lendemain, la malade avait 40° et faisait e pyoémie qui l'enleva en quatre jours. Ce sont des accidents qui se

Digitized by Google

produisent sans que la conduite du praticien puisse être incriminée et qui montrent bien que les interventions ne sont pas toujours bénignes.

M. Depierris. — Je signalerai à la Société un cas de polype que j'observe depuis cinq ans. C'est un cas dont j'ai déjà communiqué les difficultés d'opération à nos collègues.

Il s'agissait d'un polype unique obstruant complètement la fosse nasale droite et le cavum que finalement j'ai réussi à extraire par morcellement.

L'examen histologique a été pratiqué par mon ami le Dr Veillard, qui a conclu à un fibro-adénome.

Or ce qu'il y a d'intéressant, c'est que ce polype demi-dur, lardacé, saignant abondamment, récidive depuis six ans, tous les six mois au plus tard, sans que, d'ailleurs, l'état général de la malade en soit affecté.

Il s'agit là probablement d'un épithélioma bénin comme ceux dont a parlé M. Ruault.

M. Lermoyez — Je m'inscris en faux contre l'opinion qui a été plusieurs fois soutenue de l'innocuité des interventions endonasales. Un certain nombre de cas de mort, survenus à leur suite, ont été publiés.

De toutes les interventions, la plus dangereuse, au dire de la statistique, est la chirurgie du cornet moyen avec le galvanocautère. Toute cautérisation amène nécessairement une trombose oblitérante dans les veines voisines, lesquelles peuvent assez facilement s'infecter, or une partie des veines de cette région se réunissent pour former les veines ethmoïdales qui pénètrent dans le crâne pour ensuite gagner la veine ophtalmique. On conçoit le danger de méningite ou de phlébite intra-cranienne auquel est exposé le malade. A cet égard, la chirurgie nasale faite avec la curette ou l'anse froide, bien qu'elle fasse saigner, est moins à redouter.

D'autre part, je pense qu'on n'arrivera à guérir radicalement la suppuration qui entretient le plus souvent l'ethmoïdite myxomateuse diffuse, qu'en faisant l'évidement de l'ethmoïde. On peut, à cet égard, établir une comparaison entre les systèmes cellulaires ethmoïdaux et mastoïdiens. Tant que l'on s'est borné à traiter l'otorrhée par les voies naturelles, en grattant les polypes de la caisse, en enlevant les osselets, on obtenait de notables améliorations, mais très rarement des guérisons vraies. Celles-ci sont devenues la règle du jour où l'on a abordé la mastoïde par l'extérieur et où on a pu la nettoyer à fond, la vider, l'évider, en ne laissant subsister que les parois limitantes. Un même évidement me paraît nécessaire pour obtenir la cure radicale de l'ethmoïdite. Par les voies naturelles, on n'obtiendra le plus souvent que des améliorations plus ou moins notables; Grünwald, surtout partisan de ce mode de traitement, se contente d'un résultat approximatif, et congédie ses malades quand ils n'ont plus ni céphalée, ni polypes nasaux, bien qu'il sorte un peu de pus de leur ethmoïde; on ne saurait mieux caractériser la demi-efficacité du traitement endonasal.

Par la voie extérieure, en particulier par la voie orbitaire (procédé Guisez), on arrivera presque sûrement à la cure radicale; sans compter que cette manière de faire est plus inoffensive que les interventions endonasales sérieuses.

Digitized by Google

Loin de moi la pensée de dire qu'il faille faire une trépanation ethmoïdale à tous les malades atteints d'ethmoïdite. Dans la plupart des cas, les bons résultats que donne la méthode endonasale doivent suffire au médecin et au malade. Mais dans les formes graves, et lorsqu'il faut agir énergiquement, je donne la préférence à l'opération par voie externe, plus radicale et plus bénigne à la fois.

M. Luc. — L'emploi du galvanocautère n'est pas indispensable à la suite des extractions des polypes nasaux pour occasionner des accidents infectieux. J'ai perdu une malade de méningite à la suite d'une extraction de polypes suivie de *tamponnement*. C'est cette dernière manœuvre que je crois devoir incriminer dans l'espèce. Depuis lors, je m'abstiens systématiquement du tamponnement nasal post-opératoire *prolongé*.

M. Mouret. — Je trouve que M. Lermoyez est bien sévère pour la galvanocautérisation du cornet moyen. Avant l'emploi de l'adrénaline, lorsque je voulais réséquer un cornet moyen, je faisais toujours précéder la résection osseuse de la galvanocautérisation profonde de la muqueuse, et je n'ai jamais observé aucune conséquence fâcheuse.

M. Lermoyez. — De ce que les complications cérébrales consécutives aux interventions nasales sont souvent dues aux cautérisations de la zone ethmoïdale, il ne s'ensuit évidemment pas que ces interventions soient les seules à redouter. Comme M. Luc, je crains beaucoup le tamponnement destiné à arrêter une hémorragie ethmoïdale, après résection du cornet moyen : car la rétention du pus etmoïdo-frontal derrière le tampon peut être une cause de mort ; il est vrai, que si l'on ne tamponne pas, l'hémorragie peut devenir inquiétante. Heureusement, nous possédons dans le penghawar un agent capable d'arrêter l'écoulement du sang, sans exiger qu'on calfate la fosse nasale avec des tampons, et sans qu'il y ait aucun danger de rétention venant de sa part.

M. Jacques. — Je suis heureux de constater que les conclusions de l'importante étude de M. Ruault coïncident presque exactement avec les miennes et je remercie notre collègue de son appréciation bienveillante.

Ce n'est nullement pour prendre à partie M. Brault que j'ai reproduit quelques phrases d'un chapitre du récent traité de Cornil et Ranvier. Je suis persuadé, avec M. Ruault, que l'erreur incriminée est due à un simple défaut de rédaction ; mais j'ai tenu à poser nettement les termes d'une question de fait. L'ouvrage de MM. Cornil et Ranvier fait justement autorité dans la science française et les assertions qui y sont contenues sont pour nos élèves articles de foi. Je crois qu'il n'était pas inutile de relever une de ces erreurs qui se perpétuent, nous en avons bien souvent la preuve, d'éditions en éditions dans les ouvrages didactiques les meilleurs.

J'ai considéré les travaux de Ziem comme le point de départ d'un important perfectionnement de nos connaissances en pathogénie des polypes nasaux ; mais je reconnais volontiers que les publications ultérieures de Hieger, de Ruault et de tant d'autres, dont il m'était interdit de citer tous les noms, ont largement contribué à mettre en valeur les faits contenus en germe dans les recherches sur les sinusites de l'auteur allemand.

Digitized by Google

Les tumeurs malignes des fosses nasales me paraissent un facteur de dégénérescence polypeuse moins exceptionnel qu'on ne semble l'admettre ; j'en ai par devers moi trois ou quatre observations.

J'estime que les troubles vaso-moteurs de la pituitaire suffisent à eux seuls à entraîner l'hypertrophie polypoïde de la muqueuse ethmoïdale. Les polypes tenant à d'autres causes peuvent, à la vérité, provoquer dans certaines circonstances un flux séreux (humidité); mais l'écoulement hydrorrhéique de cause angionévrotique ne saurait être considéré comme effet de la dégénérescence polypoïde; c'est un phénomène concomitant, provoqué directement par trouble fonctionnel de l'innervation vaso-motrice et sécrétoire.

En ce qui concerne les polypes choanaux, je n'ai nullement eu l'intention de nier la possibilité de leur origine sinusitique; un fait tout récent m'a fourni encore la preuve du contraire. J'admets simplement que cette relation de causalité semble moins évidente pour les polypes de cette catégorie que pour les végétations œdémateuses vulgaires du méat moyen. Je crois aussi que les kystes, pour être plus fréquents dans les polypes postérieurs, ne sauraient, à eux seuls, justifier dans tous les cas la réduction de volume que subissent la plupart du temps ces polypes quand on les rompt; leur infiltration interstitielle suffit souvent, à elle seule, à expliquer cette réduction.

C'est, comme l'a dit M. Lermoyez, un lapsus qui m'a fait écrire « inspirations », pour « insufflations » d'air chaud. Quant à la portée de la phrase qu'il relève, elle n'a nullement, dans mon esprit, celle que lui attribue notre collègue. Jamais je n'ai écrit ni pensé que MM. Lermoyez et Mahu avaient érigé les insufflations en question en méthode générale de traitement des polypes du nez. Mais je maintiens qu'elles amènent souvent une réduction marquée du volume de ces hypertrophies œdémateuses de la muqueuse ethmoïdale qu'on observe dans la rhinite spasmodique et à qui j'ai fait une place à part dans le cadre des dégénérescences polypeuses bénignes.

M. Molinié soulève la question de la nature anatomique des polypes nasaux et la résout dans un sens opposé à l'opinion actuellement régnante parmi les spécialistes, opinion dont je me suis fait personnellement le défenseur. La division qu'il propose en polypes spontanés, véritables myxomes, néoplasmes bénins autonomes, et en polypes inflammatoires, symptomatiques de suppuration du voisinage, constitue une opinion de conciliation entre les médecins généraux et les spécialistes assurément fort séduisante. J'ai, pour moi, la conviction que cette distinction ne repose sur aucune donnée histologique incontestable, et l'impression qu'elle s'effacera de plus en plus au bénéfice des dégénérescences de cause inflammatoire et spécialement annexielle. D'ailleurs, je ne nie pas la possibilité de la transformation maligne des polypes du nez; j'affirme simplement qu'en cas de coexistence des polypes et du cancer, la dégénérescence maligne est le plus ordinairement primitive.

Avec MM. Moure et Lermoyez, j'admettrai volontiers que les accidents

Digitized by Google

infectieux sont moins exceptionnels qu'on ne l'avoue, et je crois le tamponnement, plus que la cautérisation, responsable des accidents. Ma conviction est, toutefois, que les accidents en question relèvent des sinusites concomitantes et non de la simple extirpation des polypes. Pour guérir radicalement les polypes symptomatiques d'une infection ethmoïdale chronique, la résection partielle ou totale de l'ethmoïde est indispensable. L'opération radicale des polypes nasaux, selon Luc, convient aux polypes symptomatiques d'ethmoïdite postérieure. Pour traiter l'ethmoïdite antérieure diffuse, une opération externe est indispensable.

M. Luc. — **Deux abcès extra-duraux périsinusaux : l'un accompagné de thrombose fibrineuse non septique du sinus sigmoïde, guérison; l'autre compliqué d'un abcès latent de la presque totalité du lobe sphéno-temporal, mort. Réflexions.**

Chez le premier malade, Luc s'abstint, en raison de l'absence de fièvre, de lier la jugulaire. Après une ponction sèche du sinus sigmoïde, ce vaisseau fut ouvert sur la plus grande longueur possible et trouvé occupé par un caillot fibrineux adhérent. La guérison ne fut entravée par aucune complication.

Deux jours après l'ouverture de son foyer extra-dural, le second malade succomba presque subitement, et l'autopsie révéla un énorme abcès de l'hémisphère cérébral gauche qui ne s'était manifesté pendant la vie par aucun signe de foyer et n'avait occasionné que des désordres psychiques tout à fait insignifiants.

M. Lermoyez. — La première observation de M. Luc a trait à un des problèmes diagnostiques qui se posent le plus souvent en chirurgie otocranienne. Étant donné un abcès extra-dural qu'on vient de découvrir, quel est l'état du sinus latéral, et doit-on, ou non, l'ouvrir? énigme d'autant plus cruelle que la manière dont elle sera déchiffrée décidera de la vie ou de la mort du malade.

Dans la clientèle pauvre de l'hôpital Saint-Antoine, qui le plus souvent attend l'apparition des complications graves pour faire soigner ses oreilles, nous avons très souvent à intervenir pour des abcès extra-duraux entourant le sinus latéral, et voici quelle est, en deux mots, notre ligne de conduite.

1° Le sinus latéral se montre au fond de la plaie nettement suppurée, vec sa paroi amincie, verdâtre, presque déjà fistulisée; nous lions la jugulaire au cou, puis nous ouvrons le sinus.

2° Le sinus latéral est fongueux à sa surface, mais sa paroi est épaissie. Périphlébite? ou endophlébite? l'état général est alors notre guide. S'il y a des frissons avec la courbe thermique en aiguille, qui caractérise la pyohémie, comme il est de règle qu'un simple abcès extra-dural ne peut

Digitized by Google

produire une telle fièvre, nous faisons une ponction exploratrice du sinus, non pas avec la seringue de Pravaz, qui ne peut donner aucune indication sérieuse, mais par une incision franche avec la pointe du bistouri. Si, au contraire, la fièvre est continue et peu élevée, nous nous contentons de mettre à nu la paroi externe du sinus partout où elle est fongueuse, et nous attendons pour voir le résultat que donnera l'opération.

3° Si le sinus paraît sain (paroi souple, pulsatile, violette, cavité facile à vider par la pression du doigt et rapide à se remplir ensuite), bien que certains sinus malades puissent parfois affecter cette apparence, nous nous abstenons tout à fait de toucher au sinus, même s'il y a des signes généraux de pyohémie, attendu que ceux-ci peuvent être dus à la phlébite des veinules intra-osseuses; et c'est la marche ultérieure des événements qui guidera notre conduite future.

Le second malade de M. Luc montre combien il faut faire peu de cas des signes dits classiques pour le diagnostic des abcès du cerveau. L'an dernier, j'eus la chance de découvrir et de guérir un énorme abcès du lobe temporal, qui, siégeant à gauche, avait uniquement traduit sa présence par de l'aphasie; or, si l'abcès eût siégé à droite, ce signe manquait et la collection purulente était méconnue. Inversement, il m'est arrivé récemment de diagnostiquer et de ponctionner sans succès des cerveaux chez des malades présentant des signes classiques de l'abcès cérébral et qui, pourtant, n'avaient que des plaques de méningite purulente.

Dans les cas douteux, la ponction du cerveau, faite dans plusieurs directions et à une profondeur suffisante, est le seul moyen de trancher la difficulté. Mais on ne saurait dire que cette recherche soit bénigne. Elle est extrêmement dangereuse si on ponctionne le cerveau à travers la dure-mère : car, en cas d'abcès, le pus cérébral, ne trouvant pas une issue suffisante, fuse dans l'espace sous-arachnoïdien, l'inonde et amène une méningite foudroyante. Elle est beaucoup moins périlleuse si l'on commence par débrider franchement la dure-mère par une incision cruciale : la matière cérébrale, faisant hernie à travers cet orifice, bouche en quelque sorte la brèche méningée et la protège; la ponction du cerveau se fait alors au centre de la masse herniée; mais, bien que le danger de l'infection méningée soit ainsi à peu près écarté, il reste encore celui d'une hémorragie cérébrale ou d'une encéphalite.

La ponction lombaire est un assez bon moyen de supposer un abcès cérébral dans les cas douteux. Dans les cas purs, sans participation de méningite, le liquide céphalo-rachidien sort clair et ne montre pas de leucocytes, mais il jaillit avec une abondance et une pression notable, conséquence de l'excès de tension intra-cranienne produit par le pus cérébral.

M. Luc. — Je partage l'opinion de Lermoyez, que la ponction cérébrale doit être précédée de l'incision de la dure-mère.

Je reconnais, comme lui, que, dans mon second cas, la ponction lombaire eût dû être pratiquée; mais il n'est pas certain, comme il le croit, que nous aurions trouvé une hypertension du liquide céphalo-rachidien,

Digitized by Google

car ce n'est pas la place de ce liquide que le pus avait pris, mais bien celle du tissu cérébral détruit.

Et, en effet, le malade ne présentait pas le signe essentiel de l'augmentation de la pression intra-cranienne : la céphalée.

M. J. Molinié. — **Labyrinthite suppurée et abcès cérébelleux.**

Un homme de quarante ans, porteur depuis l'enfance d'une suppuration chronique et intermittente de l'oreille gauche, éprouve, vers le mois d'août 1903, des céphalées atroces, suivies d'accablement, puis, un peu plus tard, le syndrome de Menière au complet, avec exaltation de tous les symptômes, particulièrement du vertige, qui dura sans répit sept jours et sept nuits consécutives, donnant la sensation de chute dans un gouffre sans fond. Quelques jours plus tard, survient une névralgie violente du trijumeau et de la paralysie faciale.

Le 26 novembre, le malade, revu, présente des céphalées, des vertiges et un ralentissement du pouls : 48 pulsations, qui font diagnostiquer un abcès cérébelleux. Dans une première opération, Molinié fait une trépanation de la caisse et de l'antre, qu'on trouve remplis de fongosités. On remarque que la paroi interne de la caisse et de l'aditus est occupée par un magma noirâtre, de consistance élastique et dépressible.

Cette première intervention n'ayant pas donné de résultats, on pratique une seconde opération, et l'on trouve une carie du rocher englobant le labyrinthe, tout le conduit auditif interne et la paroi postérieure du rocher, dans la région circonvoisine, sur une étendue de plusieurs centimètres ; la dure-mère adjacente était noirâtre, sphacélée, et présentait une ouverture par laquelle sortait de la matière cérébelleuse ramollie et diffluente. Cette opération ne sauva pas le malade, qui succomba six jours après l'opération.

L'auteur a tenu à relater ce fait parce que les exemples de la labyrinthite suppurée constatés objectivement sont rares, et pour faire ressortir la continuité des lésions allant de l'oreille moyenne dans la profondeur du cervelet.

M. Mouret. — L'observation de M. Molinié est très intéressante et me paraît pouvoir être rapprochée de la publication de M. Goris, dans laquelle cet auteur rapporte qu'il a extrait l'extrémité du rocher nécrosée. Ces cas sont rares et ils le sont peut-être parce qu'on ne connaît pas assez l'anatomie du rocher. Je me demande si le titre de *labyrinthite suppurée* que donne M. Molinié à sa communication est bien exact, et s'il ne s'agit pas plutôt d'une suppuration de *cavités cellulaires pétreuses* pouvant s'étendre

Digitized by Google

jusqu'au niveau de la pointe du rocher, tout autour du conduit auditif interne. Les symptômes présentés par le malade de M. Molinié (troubles auditifs et d'équilibration, troubles faciaux, troubles sensitifs dans le domaine du trijumeau), peuvent bien être produits non par une labyrinthite, mais par une suppuration des cellules *pétreuses* qui, ainsi que vous le verrez sur les pièces que j'aurai l'honneur de vous présenter demain, peuvent se prolonger jusqu'à la pointe du rocher, englobant le labyrinthe et le conduit auditif interne, et très voisines (certaines d'entre elles) du ganglion de Gasser du trijumeau.

M. Molinié. — L'absence d'examen microscopique ne permet pas de prouver la participation du labyrinthe aux lésions suppuratives, mais l'existence des phénomènes cliniques, joints à la destruction de la pointe du rocher, permet de conclure, avec de nombreuses restrictions, dans le sens de l'affirmative.

M. Jacques. — **Deux cas d'abcès cérébelleux otique.** (Sera publié *in extenso*.)

Dans le premier cas, il s'agit d'un malade de vingt-trois ans, porteur d'une otorrhée depuis l'âge de sept ans et présentant à ce moment-là des troubles graves locaux et généraux.

La ponction lombaire donne issue à du liquide franchement louche. Trépanation. Pus sous-périosté. Antre élargi et rempli de détritus caséeux infects. Le toit de l'antre a disparu, et, en décollant les méninges fongueuses, on trouve du pus. Curettage et suture immédiate.

D'abord amélioration rapide, puis réapparition de symptômes cérébraux; nouvelle intervention, suivie de mort. A l'autopsie, on trouve un abcès cérébelleux.

Dans le second cas, la ponction lombaire fournit un liquide parfaitement limpide, et la trépanation permet de découvrir un abcès cérébelleux évidant l'hémisphère droit. Guérison momentanée, puis mort dans le délire et le coma.

M. Lermoyez conseille, dans ces cas, au point de vue du traitement, l'emploi de l'eau oxygénée, qui lui a donné de très bons résultats.

Lannois. — **Abcès sous-dure-mérien aigu ouvert spontanément au niveau de l'occipital.** (Sera publié *in extenso*.)

Après avoir passé en revue les différents points où peut se faire l'issue de pus à travers la paroi cranienne, il cite le cas d'un homme de cinquante-cinq ans atteint depuis quatre ans d'otorrhée double non traitée. Après quelques pansements à l'acide borique, la suppuration s'arrête, mais une vive douleur de la mastoïde apparaît à

Digitized by Google

gauche. Trépanation. Bientôt les douleurs reparaissent plus étendues. Nouvelle trépanation un mois après la première. On trouve une perforation grande comme une pièce de 20 centimes à la partie moyenne et inférieure de la tempe et un abcès sous-dure-mérien, puis un abcès intra-cérébral.

Cette intervention est suivie d'un mieux apparent, puis de coma et, après une troisième intervention, le malade succombe le même jour.

L'auteur insiste sur la difficulté qu'il y a de diagnostiquer ces abcès et cite un nouveau cas ayant évolué sans symptômes.

M. Moure. — J'ai publié, il y a quelques années, le cas d'un jeune homme ayant conservé pendant deux ans un trajet fistuleux pétro-mastoïdien qui communiquait avec un abcès sous-dure-mérien ayant environ le volume d'une grosse mandarine; un stylet introduit dans la cavité donnait issue à du pus crémeux; le malade se plaignait simplement d'un peu de malaise et de céphalée intermittente et d'inaptitude à un travail suivi. A l'opération, il fut facile de constater que la cavité abcédée ne communiquait nullement avec l'apophyse mastoïde; il suffit d'ouvrir largement la cavité cranienne, d'écouvillonner la cavité avec une solution de chlorure de zinc à 1/10, de la drainer, pour voir tout rentrer dans l'ordre. Le malade est, depuis, resté complètement guéri; j'ai eu l'occasion de le revoir assez souvent depuis cette époque.

Dans un deuxième cas, il s'agissait d'une malade présentant un peu de gonflement de la mastoïde, des douleurs de tête et une otite moyenne suppurée; cette malade, qui avait monté deux étages pour venir à ma consultation de l'hôpital, répondait très bien aux questions qu'on lui posait, ne paraissait pas être porteur d'une lésion très grave. Elle succomba dans la nuit qui suivit ma consultation pendant une crise d'épilepsie jacksonnienne. A l'autopsie, on trouva un vaste abcès cérébelleux ayant détruit presque tout un lobe de cet organe.

Ces faits d'abcès extra-duraux, pour ainsi dire latents, sont loin d'être rares, et, lorsqu'on opère sur la région mastoïdienne, on est souvent étonné de trouver des collections purulentes abondantes, qui ne s'étaient révélées extérieurement par aucun signe apparent.

Le traitement à l'eau oxygénée mitigée donne dans ces cas d'excellents résultats, à la condition de ne pas faire d'injections vraies, ces dernières ayant le tort de décoller parfois les méninges et d'aller porter à distance une infection parfaitement localisée. Je préfère le nettoyage doux avec un tampon d'ouate et rarement les lavages faits très doucement en bavant dans la cavité suppurante.

M. G. Mahu, de Paris. — **Moulage sur nature de la trépanation mastoïdienne et de l'évidement pétro-mastoïdien.**

Ce fantôme de démonstration, exécuté par M. Jumelin, d'après

Digitized by Google

opération faite par l'auteur sur le cadavre, et édité par Tramond, est une tête de profil grandeur naturelle et démontable en trois pièces à l'endroit du rocher.

Tout monté, il représente le premier temps de la trépanation mastoïdienne : incision des parties molles avec écarteur en place du côté du pavillon permettant de voir la corticale et tous les points de repère, décollement de la paroi postérieure du conduit, indication du carré d'attaque classique.

La première pièce mobile enlevée, on a, devant les yeux, l'image de la trépanation mastoïdienne avec découverte de l'antre mastoïdien communiquant par l'aditus avec l'attique. Le sinus latéral a été mis à nu.

La deuxième pièce mobile enlevée, la figure représente l'évidement complet du rocher, les osselets retirés et le muscle du marteau en place. La dure-mère a été mise à nu à la partie supérieure de la cavité.

La troisième pièce enlevée (massif osseux du facial) permet de voir le nerf facial dans son logement, son arrivée en haut de la caisse, sa portion horizontale passant entre la fenêtre ovale et le canal semi-circulaire horizontal et sa portion verticale jusqu'au voisinage du trou stylo-mastoïdien.

M. Collinet. — **Un cas de rétrécissement ancien du larynx.**

L'auteur présente le larynx d'une femme de soixante ans, entrée d'urgence à l'hôpital Boucicaut, dans le service du Dr Demoulin, pour une dyspnée intense. Elle avait été trachéotomisée vingt-trois ans auparavant par Krishaber.

La cause de la dyspnée était l'obstruction de la trachée par de nombreuses mucosités sanguinolentes desséchées et faisant bouchon.

L'ablation de ces croûtes soulagea immédiatement la malade. Celle-ci mourut la nuit suivante sans fièvre, par asphyxie survenue pendant le sommeil. A l'autopsie, on put examiner les organes respiratoires. Les poumons étaient œdémateux, congestionnés, les bronches pleines d'un liquide muqueux, la trachée et la canule étaient libres. La mort a dû être causée par un œdème suraigu des poumons.

Le larynx présentait un rétrécissement glottique très marqué. A la place des cordes vocales et des bandes ventriculaires, la muqueuse était mamelonnée et les saillies étaient resserrées au con-

Digitized by Google

tact les unes des autres par du tissu fibreux. Il existait une fracture ancienne verticale de l'aile droite du cartilage thyroïde. Cette fracture unilatérale n'a probablement pas été la cause du rétrécissement nettement circulaire; on doit, vraisemblablement dans ce cas, incriminer la syphilis.

M. Ruault ne s'explique pas qu'une fracture ancienne d'une seule lame du cartilage thyroïde ait pu amener un rétrécissement annulaire de ce genre. Il croit plutôt à un rétrécissement syphilitique.

M. Mounier. — **Des troubles vocaux et réflexes dus à l'hypertrophie de la luette.** (Voir plus haut p. 583)

Ces troubles sont amenés par certaines formes de l'hypertrophie de la luette. Les troubles vocaux sont mécaniques; les troubles réflexes portent sur le pneumogastrique.

Le traitement est chirurgical. L'instrument de choix est l'anse chaude.

M. Joncheray. — **Laryngite hypertrophique.**

M. Chavanne. — **Hématome de la cloison consécutif à une épistaxis non traumatique.**

Dans ce cas, par suite d'un tamponnement antérieur et postérieur des fosses nasales, le sang, rencontrant une barrière à son issue à l'extérieur, avait d'abord passé par le conduit naso-lacrymal (gouttelettes de sang dans l'angle interne de l'œil), puis avait fait irruption entre la muqueuse et le cartilage d'un seul côté, puis, par perforation de la cloison, avait constitué un hématome en bissac.

(A suivre.)

REVUE GÉNÉRALE ET ANALYSES

LARYNX ET TRACHÉE

Laryngite syphilitique sténosante; trachéotomie; guérison rapide, par M. Bonnamour.

L'auteur, interne des hôpitaux, rapporte l'histoire d'une malade du service de M. Garel, qui, entrée asphyxiante, fut trachéotomisée d'urgence.

L'opération, qui la sauva, permit de constater une trachée

Digitized by Google

très étroite et déviée fortement du côté droit. A l'examen laryngoscopique, on trouva des lésions glottiques ulcéro-bourgeonnantes, surtout sur la corde droite : rien à l'épiglotte ni aux aryténoïdes.

Malgré les dénégations du mari, on institua le traitement spécifique qui, peu à peu, fit disparaître toutes les lésions. Au bout d'une vingtaine de jours, tout est rentré dans l'ordre. La canule est enlevée un mois et demi après sa mise en place, et la malade part complètement guérie. (Soc. des sciences méd. de Lyon, séance du 18 fév. 1902; *in Lyon méd.*, 19 avril 1903.)

Dr G. Dupond.

OREILLES

Contribution à l'anatomie et à la chirurgie du temporal *(A contribution to the anatomy and surgery of the temporal bone)*, par M. A. Schmitt, de New-York.

Description consciencieuse de l'anatomie du temporal, avec de très jolies planches, qui indique tous les temps de la cure radicale. Mais tous ces détails sont déjà connus en France depuis longtemps. L'auteur est d'avis, comme Broca, Lermoyez, Moure et tant d'autres, qu'il faut commencer, en cas de complications cérébrales ou cérébelleuses, par chercher l'antre. Puis, s'il existe un abcès antérieur, on va du côté de l'écaille du temporal. Si l'abcès est postérieur, on suit le sinus latéral en arrière. C'est lui le point de repère. Et, suivant que l'abcès est cérébelleux ou cérébral, on trépane au-dessus ou au-dessous de lui. Pour trouver la direction du sinus, il conseille la méthode de Chipault. Si l'on veut opérer sur le rocher, il faut enlever une portion du temporal commençant en avant à l'écaille du temporal, au-dessus de la moitié postérieure de l'apophyse zygomatique, et atteignant, en arrière, le milieu de la mastoïde. On aura sous les yeux la carotide interne, le limaçon. Veut-on découvrir l'S du sinus latéral, il faut enlever presque toute l'apophyse mastoïde. Le facial est en arrière, la jugulaire en avant. Puis vient une énumération des différents organes contenus dans l'oreille moyenne; les relations de cette dernière avec le cerveau; la situation de la jugulaire interne. En sculptant la face antéro-supérieure du rocher, l'auteur décrit les

Digitized by Google

différents organes que l'on rencontre et qui n'ont aucun intérêt au point de vue de la cure radicale. Enfin, l'auteur résume ce qu'il faut faire pour découvrir : 1° l'oreille moyenne; 2° l'antre; 3° l'antre, les cellules mastoïdiennes et le sinus; 4° le lobe temporal et la fosse moyenne du crâne; 5° le lobe occipital, la tente du cervelet, le cerveau et la fosse postérieure. (*The amer. Jour. of the med. Sciences*, avril 1903, n° 373.)

Dr KAUFMANN.

Un cas de vertige vestibulaire chez une personne atteinte d'otorrhée chronique; opération de Stacke; séquestre dans la fenêtre ovale; guérison, par M. DE STELLA, de Gand.

Jeune femme de vingt-cinq ans. Douleurs continues de la région temporale droite. Vertige quand elle ferme les yeux, Romberg. Otorrhée datant de vingt ans. Carie qui paraît limitée à un point voisin de la fenêtre ovale. Légère parésie faciale droite. Un jour, le stylet défonce la paroi cariée et pénètre dans le vestibule. Vertige et mouvements désordonnés des quatre membres. Vomissements alimentaires, puis bilieux. L'état vertigineux dura quatre jours. Surdité absolue depuis longtemps. Opération de Stacke, qui fit découvrir un petit séquestre au niveau de la fenêtre ovale. Le jour même, disparition du vertige, qui ne reparut plus, ainsi que les douleurs. Procédé de pansement de Eeman. De Stella insiste sur ce procédé, qui a été décrit en 1902 par l'auteur. Depuis *plusieurs années*, le professeur Moure a appliqué une méthode identique, et depuis longtemps ses cures radicales d'otorrhée sont guéries en six semaines au maximum. (*Archiv. internat. de laryngol., d'otol. et de rhinol.*, sept.-oct. 1903, n° 5.)

Dr KAUFMANN.

NOUVELLES

VIIe Congrès international d'otologie, Bordeaux, du 1er au 4 août 1904.

Au nom du Comité français d'organisation, j'ai l'honneur de vous rappeler les titres des rapports devant être lus au Congrès de

Digitized by Google

Bordeaux, ainsi que les noms des rapporteurs qui ont bien voulu se charger de les présenter :

Première question. — Choix d'une formule acoumétrique simple et pratique. Rapporteurs : MM. Politzer (Vienne); Gradenigo (Turin); Delsaux (Bruxelles).

Deuxième question. — Diagnostic et traitement des suppurations du labyrinthe. Rapporteurs : MM. Brieger (Breslau); Von Stein (Moscou); Dundas Grant (Londres).

Troisième question. — Technique de l'ouverture des abcès encéphaliques otogènes, et soins consécutifs. Rapporteurs : MM. Knapp (New-York); Schmiegelow (Copenhague); Botey (Barcelone).

Ces rapports peuvent être rédigés dans une des quatre langues officielles du Congrès, qui sont : l'allemand, l'anglais, le français, l'italien. Ils devront être remis, immédiatement après leur lecture, au Comité de publication du Congrès.

Les rapporteurs sont, en outre, priés de vouloir bien adresser au secrétariat général, au plus tard avant le 1er avril 1904, un résumé de leur rapport (deux pages environ).

Pour le Bureau et le Comité du Congrès :
Le Secrétaire général, M. Lermoyez,
Rue La Boétie, 20 *bis*, Paris.

Enseignement pratique de la chirurgie dentaire. — Le Dr Siffre, professeur à l'École dentaire, reprend son cours privé de chirurgie dentaire réservé aux étudiants en médecine et aux docteurs désirant se spécialiser en art dentaire.

Ce cours, complet en trois mois, comporte trois parties.

A. Travaux pratiques de dentisterie sur mannequin;

B. Clinique, opérations sur malades;

C. Travaux pratiques de prothèse et applications cliniques.

L'enseignement étant individuel, le cours commence à la volonté de l'élève.

S'adresser au Dr Siffre, boulevard Saint-Michel, 97, Paris.

Le Gérant : R. Chaigneau.

Bordeaux. — Impr. G. Gounouilhou, rue Guiraude, 11.

Digitized by Google

24e ANNÉE. N° 47. 21 NOVEMBRE 1903.

REVUE HEBDOMADAIRE
DE
LARYNGOLOGIE, D'OTOLOGIE
ET DE RHINOLOGIE

DES DÉHISCENCES DES CAVITÉS ACCESSOIRES DU NEZ

Par le Dr A. ONODI, de Budapest.
(Traduit par le Dr S. JANKELEVITCH, de Bourges.)

Les déhiscences des sinus du nez ont attiré notre attention à cause de leur importance pratique. Nos recherches se sont trouvées facilitées grâce à l'obligeance de MM. les professeurs Aurel Török, Ludwig Thanhoffer et Michael Lenhossek qui ont bien voulu mettre à notre disposition leurs collections craniologiques. Les déhiscences peuvent être la conséquence de modifications pathologiques, de traumatismes, de l'atrophie sénile ; elles peuvent être également de nature artificielle ou constituer des anomalies de développement. Celles consécutives à des modifications pathologiques, à des traumatismes ou à des interventions artificielles, ont des caractères tellement nets et définis qu'il semble superflu de s'y arrêter longtemps. Nous ne ferons que quelques remarques très brèves relativement aux déhiscences par atrophie sénile ou consécutives à des anomalies de développement. On sait, en effet, que l'atrophie sénile peut déterminer des pertes de substance osseuse dans la région des sinus du nez. Ces léhiscences s'observent fréquemment sur des crânes anciens, et, dans ces cas, la substance osseuse qui entoure les déhiscences présente tous les caractères de l'atrophie; elle est mince, transparente, poreuse; les bords des déhiscences sont

Digitized by Google

rugueux, irréguliers et présentent alternativement des proéminences saillantes et des dépressions profondes. On trouve, dans certains points, les signes caractéristiques de la résorption. Les déhiscences congénitales par anomalie de développement s'observent sur des crânes où l'on ne trouve nulle trace d'atrophie sénile et appartenant souvent à des sujets jeunes. Les bords des déhiscences sont lisses, le plus souvent épaissis, la substance osseuse voisine normale, solide, sans trace de modification pathologique.

Nos recherches ont porté sur toutes les cavités accessoires et se rapportent à un ensemble de 4,000 crânes entiers et de plusieurs centaines de crânes sciés.

En ce qui concerne les déhiscences du sinus maxillaire, Zuckerkandl[1] et moi avons souvent observé dans l'atrophie sénile un amincissement considérable des parois du sinus qui présentaient parfois des pertes de substance plus ou moins étendues. On observe également des déhiscences au niveau des dépressions des vaisseaux profonds, dans le canal sous-orbitaire. Les déhiscences du sinus maxillaire comme anomalie de développement sont rares; nous n'en avons jamais observé; Zuckerkandl[2] en a constaté dans 4 cas, Merlin[3] dans 2 cas. Dans ceux de Zuckerkandl, il existait en même temps des déhiscences congénitales de la lame papyracée; dans tous les 4 cas la déhiscence se trouvait au niveau de la paroi orbitaire du sinus maxillaire, et dans un cas il existait simultanément une déhiscence au niveau de la tubérosité du maxillaire. Merlin a observé 2 fois des déhiscences de la paroi orbitaire inférieure.

Pour ce qui est des déhiscences du sinus frontal, Zuckerkandl a observé dans un cas une perte de substance par atrophie sénile au niveau de la lamelle supérieure de la portion orbitaire, d'où était résultée une communication entre le sinus

1. *Anatomie der Nasenhöhle*, 1893.
2. *Loc. cit.*
3. *Berichte des naturw.-med. Vereins in Innsbruck*, 1884-85, 1885-86.

Digitized by Google

frontal et l'intérieur du crâne. Merlin a également observé un cas de déhiscence par atrophie sénile de la portion orbitaire et une communication consécutive entre le sinus frontal et la cavité orbitaire. Nous avons, pour notre part, observé soit un amincissement très prononcé de la paroi supérieure du sinus frontal, situé entre les lamelles de la paroi orbitaire supérieure, soit des déhiscences isolées, punctiformes ou linéaires.

On observe au niveau de la paroi antérieure du sinus frontal une déhiscence très intéressante et rare. Un sillon se dirige de la partie médiale de l'arcade ciliaire en haut, et présente de temps à autre des interruptions au niveau desquelles elle communique avec l'intérieur du crâne. Zuckerkandl, qui a observé cette déhiscence dans un cas, l'avait considérée comme une anomalie de développement. Nelly[1] ne trouva cette variété de déhiscences qu'une seule fois sur 474 crânes : c'était une lacune à direction verticale, située à 2 centimètres au-dessus du bord sus-orbitaire et à 17 millimètres de la ligne médiane ; elle avait une longueur de 4 millimètres et une largeur de 1 millimètre, et était séparée de la suture couronnée et du bord sus-orbitaire par un sillon. Nelly croit que « l'os frontal d'un côté était composé de deux pièces correspondant aux lignes du sillon ». Il a observé, en outre, des lacunes vasculaires, grâce auxquelles le sinus frontal se trouvait en communication avec la surface antérieure de l'os frontal. Nous avons également observé des lacunes vasculaires plus ou moins considérables au niveau du bord sus-orbitaire et de l'arcade ciliaire. La déhiscence qui apparaît au niveau de la paroi antérieure du sinus frontal peut être ou congénitale et constituer une anomalie de développement, ou bien consécutive aux lacunes vasculaires ou à un traumatisme. Le cas de Olaf Arel[2] peut être considéré comme une déhiscence congénitale : un homme a eu, en soulevant un fardeau très

1. *Langenbeck's Archiv*, Band XLI.
2. *Deuts. Zeits. f. Chirurgie*, Band III.

Digitized by Google

lourd, un pneumatocèle frontal qui a disparu à la suite d'un traitement approprié, au point que la région frontale a repris son aspect normal. Dans l'étiologie du pneumatocèle frontal, la déhiscence congénitale et les lacunes frontales jouent certainement un rôle important. Je dois à l'amabilité de M. le professeur agrégé Bartha l'observation d'une déhiscence congénitale *in vivo*. Le cas sera publié par M. Bartha avec tous les détails qu'il comporte, nous ne ferons donc que le mentionner brièvement. Il se forma chez un jeune homme, à la base de l'arcade ciliaire, une tuméfaction qui, à l'incision, avait toutes les apparences d'un polype muqueux, en communication avec le sinus frontal; d'autres polypes, plus petits, pénétraient à travers la lacune; la sonde pénétrait dans la cavité à une profondeur de 30 millimètres; à l'éclairage par transparence, on trouva le sinus gauche complètement obscur et il existait de ce côté une certaine sensibilité. Bartha pratiqua l'ouverture radicale du sinus en question. J'ai eu alors l'occasion de voir une lacune verticale ayant 10 millimètres de longueur, dont le bord médial était lisse, tandis que le bord latéral montrait les traces laissées par l'usage de la cuiller tranchante. Le sinus frontal était rempli de petits polypes muqueux. L'anamnèse et l'évolution de ce cas montrent qu'il s'agissait incontestablement d'une déhiscence congénitale, à travers laquelle le polype, qui s'était développé à l'intérieur du sinus, avait fait son apparition au dehors. On comprend que ces déhiscences congénitales peuvent, ainsi que les lacunes vasculaires, s'étendre à la suite de processus morbides et qu'il peut surgir, du côté des paupières et du bord sus-orbitaire, des complications telles que phlegmon, abcès, etc.

Parmi les cas de déhiscence congénitale du sinus frontal, on peut encore ranger ceux, très rares, où la déhiscence de la lame papyracée de l'ethmoïde ouvre en même temps la paroi orbitaire du sinus frontal. Cette déhiscence a été observée par Zuckerkandl dans 3 cas, 2 fois à gauche et une fois à droite. Merlin l'a observée une fois à gauche. Nous-

Digitized by Google

même l'avons observé 2 fois à droite et une fois à gauche. Nous en reparlerons à propos des déhiscences de l'ethmoïde.

Nous ferons encore quelques remarques au sujet de la déhiscence de la paroi de séparation des sinus frontaux, dont Killian[1] a parlé avec beaucoup de détails. On observe notamment sur des crânes des pertes de substance plus ou moins considérables, soit comme suite de processus morbides, soit comme une anomalie de développement. Killian explique la formation de ces orifices de la façon suivante : « Ces orifices se forment évidemment de la même façon que les orifices accessoires du sinus maxillaire. En un point où la paroi de séparation des sinus frontaux présente une structure cutanée, sorte de fontanelle de la cloison, il se produit un amincissement de cette paroi, qui finit par se perforer à la suite des efforts de toux, d'éternuements, ou pendant que le malade se mouche. L'orifice ainsi formé augmente de dimensions, grâce à la tension très grande de la muqueuse, et ses bords se réclinent. » D'après Denonvilliers et Gosselin[2], on observe même dans les sinus frontaux normaux un ou plusieurs orifices intersinusiens. D'après Bornhaupt[3], on les observe chez le vieillard, comme suite d'un processus de résorption. Winkler[4] décrit une préparation où les sinus frontaux communiquaient entre eux. Nous avons observé, dans un cas, sur la cloison intersinusienne, un orifice rond, ayant 1 millimètre et demi de diamètre, à bords lisses.

Ces pertes de substance de la cloison intersinusienne, sous forme d'orifices ou de lacunes variés, plus ou moins grands, ont leur importance dans les affections des sinus frontaux. Elles facilitent la propagation des processus morbides, et, d'ailleurs, il existe très souvent une communication entre les deux sinus frontaux, dans les cas de sinusite bilatérale.

1. *Münch. med. Wochens.*, 1897.
2. *Compend. de chir. pratique*, 1852.
3. *Archiv f. klin. Chir.*, 1881.
4. *Archiv f. Laryngol.*, 1894.

Digitized by Google

En ce qui concerne les déhiscences d'origine physiologique des parois des sinus sphénoïdaux, Zuckerkandl a observé sur la paroi latérale de ces sinus de petites lacunes et déhiscences qui créaient une communication entre le sinus sphénoïdal et la fosse cérébrale moyenne. Spee[1] a observé dans un cas une solution de continuité au niveau du sillon carotidien. Nous avons observé sur plusieurs crânes des lacunes vasculaires, situées souvent des deux côtés, d'une façon symétrique, au-dessous de la racine latérale de la petite aile du sphénoïde. Dans quelques cas, ces lacunes vasculaires se trouvent en rapport avec des sillons vasculaires au niveau desquels on observe de petites déhiscences longitudinales. Nous mentionnerons encore ici cette anomalie de développement assez rare, qui fait que le fond de la selle turcique se trouve en communication avec la voûte du naso-pharynx par l'intermédiaire du canal cranio-pharyngé ; cette anomalie consiste dans un canal resté ouvert et correspondant à l'hypophyse.

J'avais discuté longuement dans un travail[2] les rapports qui existent entre le canal optique renfermant le nerf optique et les cellules ethmoïdales postérieures. Nos recherches ont montré que la paroi du canal optique est toujours très mince et transparente dans les cas où elle est formée par la cellule ethmoïdale postérieure; la paroi sphénoïdale peut avoir une épaisseur variable, mais la paroi du canal optique qu'elle forme est le plus souvent mince.

Les déhiscences des parois du canal optique sont rares; Gallmaerts[3] n'en a observé que 2 fois sur 200 cas, Holmes[4] également 2 fois sur 50 cas. Sur 300 cas nous n'avons observé qu'une seule fois deux déhiscences punctiformes du canal optique.

L'amincissement de la paroi du sinus sphénoïdal peut,

1. *Bardeleben's Handbuch der Anatomie*, 1896.
2. *Archiv f. Laryngol.*, XIV, 2.
3. *Annales d'oculistique*, 1900.
4. *Archiv of ophthalmol.*, 1896.

Digitized by Google

ainsi que les déhiscences en question, déterminer dans certains processus morbides, grâce à la propagation de ce processus au nerf optique et à sa gaine, des troubles visuels très graves et des complications cérébrales.

Déjà Hyrtl[1] avait fait mention des déhiscences de la lame papyracée de l'ethmoïde. Zuckerkandl[2] l'a constaté 14 fois dans la grande collection craniologique de Vienne; il donne de chaque cas une description particulière. 9 fois la déhiscence existait à gauche, et dans 2 cas récents elle était recouverte d'une membrane très mince; dans 4 cas la lame papyracée se trouvait refoulée du côté de la cavité nasale, les cellules ethmoïdales communiquant avec la cavité orbitaire, et 3 fois la déhiscence se propageait également au sinus frontal. Zuckerkandl considère ces déhiscences comme des anomalies de développement et fait remarquer que, dans les cas observés par lui, elles n'ont pu ni être produites artificiellement ni constituer l'expression d'une atrophie sénile. Merlin[3] trouva sur 132 crânes 3 fois des déhiscences congénitales de la lame papyracée, 2 fois à gauche et une fois à droite. Dans un cas, il existait des communications entre les cellules ethmoïdales d'une part, l'orbite, le sinus frontal et le sinus sphénoïdal d'autre part, à l'aide de 5 déhiscences. Il voit dans ces déhiscences l'expression d'une ossification incomplète de la paroi médiale de l'orbite.

J'ai pratiqué mes recherches sur la grande collection craniologique du professeur Aurel Török, qui a eu la bonté d'examiner avec moi les crânes que je lui avais signalés, et constater qu'il s'agissait d'anomalies de développement, les déhiscences en question n'ayant pu être produites artificiellement ni être attribuées à l'atrophie sénile. D'après M. Török, l'âge des individus auxquels ces crânes avaient appartenu

1. *Vergangenhirt und Gegenwart des Museums für menschl. Anat.*, 1869.
2. *Loc. cit.*
3. *Loc. cit.*

Digitized by Google

variait de seize à quarante ans, trois d'entre eux pouvaient avoir entre quarante et cinquante ans. J'ai également eu l'occasion de soumettre à M. Zuckerkandl la préparation représentée sur la figure ci-contre. Voici le résumé de ces cas :

1. La partie antéro-supérieure de la lame papyracée présente à gauche une déhiscence ayant 4 millimètres de diamètre.

2. La partie antéro-supérieure de la lame papyracée présente à gauche une déhiscence dont le diamètre sagittal est 12 millimètres et le diamètre vertical de 5 millimètres.

3. La partie antéro-supérieure de la lame papyracée présente à droite une déhiscence dont le diamètre sagittal est de 13 millimètres et le diamètre vertical de 6 millimètres.

4. La partie supérieure de la lame papyracée présente à gauche une déhiscence s'étendant au sinus frontal et dont le diamètre sagittal est de 28 millimètres et le diamètre vertical de 5 millimètres.

5. La partie antéro-supérieure de la lame papyracée présente à droite une déhiscence ayant un diamètre sagittal de 9 millimètres et un diamètre vertical de 4 millimètres. L'orifice ethmoïdal antérieur conduit dans un demi-canal ayant 8 millimètres de longueur.

6. La partie antéro-supérieure de la lame papyracée présente à gauche une déhiscence ayant un diamètre sagittal de 8 millimètres et un diamètre vertical de 6 millimètres.

7. La partie antéro-supérieure de la lame papyracée présente une déhiscence de 4 millimètres de diamètre.

8. La partie antéro-supérieure de la lame papyracée présente à droite une déhiscence ayant un diamètre sagittal de 7 millimètres et un diamètre vertical de 5 millimètres. La déhiscence s'étend au sinus frontal. L'orifice ethmoïdal antérieur conduit dans un demi-canal ayant 9 millimètres de longueur.

9. La partie antéro-supérieure de la lame papyracée pré-

Digitized by Google

sente à droite une déhiscence ayant un diamètre sagittal de 11 millimètres et un diamètre vertical de 4 millimètres.

10. La partie antéro-supérieure de la lame papyracée pré-

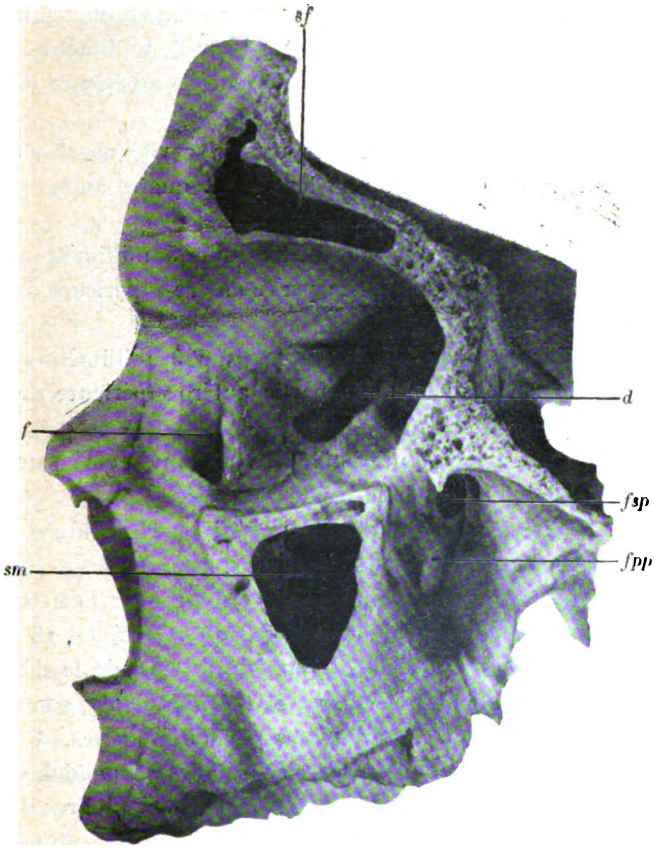

sf, Sinus frontal; — *d*, Déhiscence congénitale de la lame papyracée; — *f*, fossette lacrymale; — *sm*, sinus maxillaire; — *fsp*, Trou sphéno-palatin; — *fpp*, Fosse ptérigo palatine.

sente à droite une déhiscence s'étendant au sinus frontal et ayant un diamètre sagittal de 9 millimètres et un diamètre vertical de 5 millimètres.

11. La partie antérieure de la lame papyracée présente

Digitized by Google

à gauche une déhiscence de 18 millimètres sur 8 millimètres.

12. La lame papyracée est refoulée vers la cavité nasale et présente plusieurs déhiscences des dimensions d'une lentille.

13. Déhiscence de 7 millimètres sur 4 millimètres au niveau du côté gauche de la partie antéro-supérieure de la lame papyracée.

14. Lame papyracée refoulée vers la cavité nasale; une déhiscence du volume d'une lentille et quatre autres plus petites.

15. Déhiscence de 14 millimètres sur 5 millimètres au niveau du côté gauche de la partie antéro-supérieure de la lame papyracée.

16. Déhiscence de 9 millimètres sur 5 millimètres au niveau du côté gauche de la partie antéro-supérieure de la lame papyracée.

17. Déhiscence de 6 millimètres au niveau du côté gauche de la partie inférieure de la lame papyracée.

18. Déhiscence de 5 millimètres au niveau du côté gauche de la partie supérieure de la lame papyracée.

Nos recherches nous ont permis de constater l'existence d'une déhiscence congénitale 18 fois sur 4,000 crânes, 13 fois à gauche, 5 fois à droite. Le diamètre sagittal de la déhiscence variait entre 4 millimètres et 28 millimètres; son diamètre vertical entre 4 millimètres et 8 millimètres. Grâce à l'existence de la déhiscence, les cellules ethmoïdales se trouvaient en communication avec la cavité orbitaire; dans 3 cas, le sinus frontal était également ouvert et communiquait avec les cellules ethmoïdales et la cavité orbitaire.

Zuckerkandl et Hajek ont relevé l'importance de ces déhiscences congénitales, qui expliquent la formation de l'emphysème orbitaire et d'autres complications du côté de cette cavité. On connaît, en général, le rôle étiologique des traumatismes directs et indirects de la lame papyracée et de la paroi orbitaire interne dans l'empyème orbitaire, ces trauma-

Digitized by Google

tismes établissant une communication d'un côté entre la cavité nasale et les sinus et la cavité orbitaire de l'autre, et favorisant la pénétration de l'air dans cette dernière pendant la toux, les expirations plus ou moins fortes, etc. La même chose peut se produire lorsque la communication en question est consécutive à un processus pathologique quelconque. La déhiscence congénitale de la lame papyracée explique cette observation que, dans des conditions anatomiques normales, le fait de se moucher fortement puisse avoir pour effet un emphysème de l'orbite. La déhiscence congénitale acquiert une plus grande importance dans le cas où il existe simultanément une affection sinusienne, ce qui facilite singulièrement les complications orbitaires, la perforation pouvant amener un abcès, des complications rétrobulbaires ou méningées. Thomson[1] trouva la partie antérieure de la lame papyracée séparée de sa partie postérieure par une fente. Dans quelques cas, des altérations séniles aboutissent à des solutions de continuité de la lame papyracée.

Nous mentionnerons maintenant une anomalie de développement du canal ethmoïdal. J'ai signalé et décrit dans un travail[2] un demi-canal qui s'étend sur une longueur variable du trou ethmoïdal antérieur à la fosse cérébrale antérieure, le long de la paroi du sinus frontal ou des cellules ethmoïdales. Ce demi-canal renferme l'artère ethmoïdale antérieure, avec les veines qui l'accompagnent et le nerf ethmoïdal. Ces formations, recouvertes par la muqueuse, sont situées librement dans les cavités en question, et la muqueuse vient en contact avec le périoste orbitaire et la dure-mère. Ces faits montrent l'importance du demi-canal dont je parle. Examinons de plus près les rapports du trou ethmoïdal antérieur, c'est-à-dire du canal ethmoïdal. Depuis Winslow, ce petit canal, qui commence véritablement au niveau du trou ethmoïdal antérieur, est décrit dans tous les traités d'anato-

1. *Bardeleben's Handbuch der Anatomie*, 1896.
2. *Archiv f. Laryngol*, XIV, 2.

Digitized by Google

mie de façon à faire croire qu'il est formé par les dépressions correspondantes de l'ethmoïde et du frontal. Stieda[1] le décrit de la façon suivante : « On trouve sur le bord large de l'os frontal, ainsi que sur l'ethmoïde, là où les deux os se réunissent latéralement, une dépression (demi-canal ethmoïdal). Déjà Albin (1762) désigne cette dépression sous le nom de *demi-canalicule*, mais cette dénomination a été plus tard oubliée totalement. » De la même façon, Weichert définit la formation du canal ethmoïdal. Il s'agit d'une façon générale de dépressions des bords des os frontal et ethmoïdal, dont la réunion forme normalement un canal très court, le canal ethmoïdal, qui commence au niveau de l'orifice ethmoïdal antérieur et se termine par une fente longitudinale dans la fosse cérébrale antérieure. Cette fente se continue sur la lame criblée de l'ethmoïde comme sillon ethmoïdal, lequel s'observerait très souvent, d'après Stieda, et aboutirait à un orifice plus grand, au niveau de la partie antérieure de la lame criblée. Nous avons constaté dans un très grand nombre de cas l'existence de ce sillon ethmoïdal.

Nous nous occuperons maintenant de ces variétés du canal ethmoïdal formé par la réunion des dépressions des bords des os frontal et ethmoïdal, qui se trouvent en rapport avec le développement et l'extension du sinus frontal et des cellules orbitaires. Sur un crâne où les deux sinus frontaux font défaut, le canal ethmoïdal est clos et présente une longueur de 5 millimètres à droite et de 6 millimètres à gauche. Sur un autre crâne, où le sinus frontal droit fait seul défaut, le canal ethmoïdal droit est clos et a une longueur de 6 millimètres ; à gauche, il s'étend sur une longueur de 9 millimètres derrière le sinus frontal, qui existe de ce côté. Sur un troisième crâne, où le sinus frontal manque à gauche, dans la portion squameuse, le canal ethmoïdal est clos et parcourt une longueur de 8 millimètres entre les cellules orbitaires ;

1. *Anat. Anzeiger*, 1891.

Digitized by Google

le canal ethmoïdal droit n'est pas complètement clos, a une longueur de 5 millimètres et est ouvert sur une longueur de 2 millimètres dans la partie postérieure du sinus frontal. Sur un quatrième crâne, le canal ethmoïdal gauche a une longueur de 8 millimètres et affecte la forme d'un arc dans la cellule orbitaire. Sur un cinquième crâne, le demi-canal ethmoïdal gauche parcourt un trajet de 8 millimètres de longueur sur la paroi postérieure de la cellule orbitaire; à droite, on trouve, au-dessous de la paroi postérieure de la cellule orbitaire, un canal ethmoïdal clos, de 12 millimètres de longueur. Sur un sixième crâne existe, à gauche, un canal ethmoïdal, de 7 millimètres de longueur, au niveau de la paroi postérieure de la cellule orbitaire. Septième crâne : un canal ethmoïdal, de 8 millimètres de longueur, parcourt la cellule orbitaire droite. Huitième crâne : il existe sur la paroi postérieure de la cellule orbitaire droite un demi-canal ethmoïdal, en forme d'arc, de 10 millimètres de longueur; à gauche, un canal ethmoïdal, de 7 millimètres, parcourt la partie postérieure de la deuxième cellule orbitaire. Neuvième crâne : à gauche, canal ethmoïdal, de 14 millimètres, incomplètement clos et tout à fait ouvert sur une longueur de 2 millimètres au niveau de la paroi postérieure de la cellule orbitaire; à droite, demi-canal ethmoïdal, parcourant la deuxième cellule orbitaire sur une longueur de 10 millimètres. Dixième crâne : canal ethmoïdal, de 7 millimètres de longueur, dans la cellule orbitaire gauche. Onzième crâne : semi-canal ethmoïdal, de 4 millimètres, dans la deuxième cellule orbitaire gauche, et un autre de 8 millimètres de longueur et garni, à chaque extrémité, d'un pont sur 1 millimètre de longueur, au niveau de la paroi postérieure du sinus frontal droit. Douzième crâne : sinus frontal communiquant avec les cellules orbitaires, canal ethmoïdal, de 7 millimètres de longueur, sur la partie postérieure de la deuxième cellule orbitaire droite. Treizième crâne : canal ethmoïdal clos, de 12 millimètres de longueur, derrière la cellule orbitaire

Digitized by Google

gauche. Quatorzième crâne : canal ethmoïdal, de 13 millimètres de longueur, à gauche, présentant une déhiscence entre les deuxième et troisièmes cellules orbitaires, là où les cellules communiquent entre elles; canal de 9 millimètres de longueur, à droite, présentant également une déhiscence et au même endroit. Quinzième crâne : canal ethmoïdal, de 7 millimètres de longueur, dans la cellule orbitaire droite. Seizième crâne : canal ethmoïdal clos, de 10 millimètres de longueur, entre les deuxième et troisième cellules orbitaires gauches. Dix-septième crâne : semi-canal ethmoïdal, de 6 millimètres de longueur, dans la cellule orbitaire droite. Dix-huitième crâne : semi-canal ethmoïdal, de 8 millimètres de longueur, dans la cellule orbitaire gauche; canal clos, de 10 millimètres de longueur, à droite. Dix-neuvième crâne : canal ethmoïdal, de 8 millimètres de longueur, à gauche, au niveau de la paroi postérieure d'une cellule ethmoïdale communiquant avec le sinus frontal; canal clos, de 10 millimètres de longueur, à droite. Vingtième crâne : canal ethmoïdal, de 5 millimètres de longueur, au niveau de la partie postérieure du sinus frontal. Dans 2 cas où existait une déhiscence congénitale de la lame papyracée, l'orifice ethmoïdal antérieur se trouvait transformé en un canal ethmoïdal de 8-9 millimètres de longueur, situé, dans un cas, dans une cellule orbitaire isolée, dans un autre, dans une cellule orbitaire communiquant avec le sinus frontal.

Nous avonc donc observé, dans 11 cas, l'existence d'un canal ethmoïdal clos, d'une longueur variant de 5 à 12 millimètres. Le semi-canal ethmoïdal existait dans le sinus frontal 3 fois, sa longueur variant de 5 à 8 millimètres; dans le troisième de ces cas, la longueur de la déhiscence du canal au niveau du sinus frontal était de 2 millimètres. Dans la première cellule orbitaire, le semi-canal ethmoïdal a été observé 9 fois et sa longueur variait entre 7 et 10 millimètres; dans un cas, le canal ethmoïdal, qui avait une longueur de 14 millimètres, présentait dans la cellule orbitaire une

Digitized by Google

déhiscence de 2 millimètres. Dans la deuxième cellule orbitaire, le semi-canal ethmoïdal a été observé 4 fois et sa longueur variait entre 4 et 10 millimètres. Sur un crâne, le canal ethmoïdal gauche, d'une longueur de 13 millimètres, et le canal droit, d'une longueur de 9 millimètres, présentaient entre la deuxième et la troisième cellules orbitaires une déhiscence qui mettait ces deux cellules en communication. Dans 2 cas de déhiscence congénitale de la lame papyracée, on a observé, dans les cellules orbitaires, un demi-canal ethmoïdal, d'une longueur de 8 à 9 millimètres. L'existence du semi-canal ou plutôt de sa déhiscence a donc été observée dans 21 cas.

Ces déhiscences, liées à l'ouverture totale ou partielle du canal ethmoïdal, sont en rapport avec la grande étendue du sinus frontal et des cellules orbitaires. Nous n'avons pas l'intention de discuter ici la morphologie de ces cavités, cette discussion devant faire l'objet d'un travail spécial.

Les déhiscences du semi-canal ethmoïdal que nous avons décrites peuvent avoir une certaine importance dans les affections de ces cavités ; la muqueuse du sinus frontal et de la cellule orbitaire avec laquelle elle communique, ou dont elle est séparée, se trouvant en contact direct avec la dure-mère de la fosse cérébrale antérieure, il en résulte que les processus morbides peuvent se propager dans cette direction. Le canal ethmoïdal renferme, en outre, la veine ethmoïdale accompagnant l'artère ethmoïdale et qui fait partie du réseau veineux dural et du plexus ophtalmique. La veine ethmoïdale, n'étant recouverte dans le canal ethmoïdal, au niveau de ces cavités, que par la muqueuse, peut donc être atteinte de thrombo-phlébite susceptible de se propager aux réseaux veineux dural et orbitaire.

)utre la thrombo-phlébite, dont les communications veiıses décrites par Zuckerkandl et Kuhnt expliquent la ıduction, la veine ethmoïdale antérieure qui parcourt canal ethmoïdal peut encore déterminer des complications ›itaires et cérébrales par thrombo-phlébite directe.

Digitized by Google

COMPTE RENDU

DE LA

SOCIÉTÉ FRANÇAISE D'OTOLOGIE ET DE LARYNGOLOGIE

(CONGRÈS ANNUEL)

(*Suite*[1])

Séance du 20 octobre.

Présidence de M. Vacher.

M. Lannois lit son rapport sur les candidatures aux titres de membre titulaire et de membre correspondant.

Tous les candidats sont admis.

M. le Président nomme une commission, composée de MM. Escat, Lermoyez et Luc, qui examinera les titres des candidats en 1904.

MM. Chavasse et Mahu, de Paris. — **Rapport sur la ponction lombaire dans les complications endocraniennes des otites.** (Voir *Revue,* n° 43, 24 octobre 1903.)

Les auteurs, après avoir fait sommairement l'historique de la question, exposent la technique de la ponction lombaire et passent en revue les principaux accidents et dangers qui peuvent résulter de cette opération. Ils décrivent ensuite la technique de l'examen du liquide céphalo-rachidien en insistant tout particulièrement sur le cyto-diagnostic.

Enfin, après avoir consacré quelques lignes à l'étude de la valeur thérapeutique du procédé, ils concluent de la manière suivante :

1° La ponction lombaire, à la condition que l'examen du liquide céphalo-rachidien porte sur sa coloration, sa bactériologie et sa cytologie, est un remarquable moyen de diagnostic des complications endocraniennes des otites.

Faite sans aspiration et dans la position couchée du sujet, elle est presque toujours inoffensive.

2° On doit tenir compte aussi bien des résultats positifs que des résultats négatifs, en suivant la marche clinique de l'affection et en ayant soin de préciser le stade au cours duquel la ponction aura été pratiquée.

1. Voir n° 46, du 14 novembre 1903.

Digitized by Google

Il ne faut pas perdre de vue l'influence de certaines maladies générales sur la constitution du liquide céphalo-rachidien.

3° Dans l'immense majorité des cas, un liquide louche ou même clair contenant, après centrifugation, soit des bactéries, soit des leucocytes polynucléaires, soit les deux éléments réunis, décèle l'existence d'une méningite bactérienne.

Un liquide clair ou légèrement trouble contenant des lymphocytes mononucléaires en abondance indique, en général, une méningite tuberculeuse et, positivement, si l'on rencontre le bacille de Koch. La lymphocytose s'observe aussi dans les autres processus méningés chroniques et dans la phase de régression des méningites aiguës et particulièrement des méningites cérébro-spinales.

4° Dans les suppurations extra-durales et sous-durales, le liquide céphalo-rachidien conserve sa composition normale aussi longtemps que le sac arachnoïdien reste indemne de toute irritation.

5° La ponction lombaire, dans les méningites circonscrites, n'a pas donné jusqu'à présent des indications assez précises pour qu'il puisse en être tenu compte dans le diagnostic de ces affections.

6° Dans les abcès de l'encéphale, dans la thrombo-phlébite du sinus latéral et dans les méningites séreuses non bactériennes, le liquide est clair, normal, souvent augmenté en quantité et sous pression élevée, plus spécialement dans les deux dernières complications.

7° Le liquide présente sa constitution normale dans le labyrinthisme et le méningisme.

8° Après les lésions traumatiques du labyrinthe ou celles de la base du crâne, avec symptômes du côté de l'oreille, on constate le plus souvent la présence de globules rouges dans le liquide céphalo-rachidien.

9° Les données de l'examen du liquide ne doivent jamais arrêter l'intervention chirurgicale, qu'elles rendent, au contraire, plus précise dans son but et, partant, plus efficace.

10° Jusqu'à présent, la valeur thérapeutique de la ponction lombaire s'est montrée assez précaire; cependant, en raison des résultats obtenus dans la médecine générale et dans quelques méningites otitiques, on est en droit de la combiner avec l'intervention chirurgicale dans les cas de méningites, quels qu'ils soient, et que la situation ne paraît pas cliniquement désespérée.

11° La ponction lombaire a eu le grand avantage de démontrer la curabilité de certaines méningites.

12° L'examen du liquide céphalo-rachidien, en l'état actuel de

Digitized by Google

nos connaissances, surtout par les applications du cyto-diagnostic, constitue un très grand progrès pour le diagnostic des complications endocraniennes des otites et, dans cet ordre d'idées, nous pensons qu'on ne saurait trop en généraliser l'emploi.

M. Moure félicite d'abord les auteurs de la manière claire et précise dont ils ont fait leur rapport. Il n'est pas douteux que la ponction lombaire soit destinée à nous rendre des services sérieux dans les cas de lésions méningées latentes survenant au cours des suppurations de l'oreille. De même la ponction lombaire pourra nous permettre de rattacher l'affection constatée à une lésion labyrinthique ou cérébrale. C'est ainsi que chez un syphilitique infecté depuis trois mois et porteur, au moment où il se présenta à mon examen, d'une paralysie du facial et de l'acoustique, la ponction lombaire nous révéla la présence de lymphocytose considérable indiquant déjà des phénomènes d'irritation méningée, qui auraient, peut-être, pu passer inaperçus. Quelques mois plus tard, le malade mourut après avoir fait de l'hémiplégie, malgré le traitement antisyphilitique intensif qui lui fut administré.

Cette méthode mérite, je crois, de rester comme un moyen de diagnostic, dans certains cas et dans des conditions indiquées par les rapporteurs. Ainsi que je le disais plus haut, je la crois appelée à nous rendre de bien grands services.

M. Chavanne. — Dans certains cas d'algies mastoïdiennes à forme de mastoïdite compliquée d'accidents cérébraux, dont le diagnostic est souvent des plus délicats, la ponction lombaire pourra être un élément utile de diagnostic.

M. Molinié. — Les variations de pression du liquide céphalo-rachidien, révélées par l'intensité du jet de liquide qui suit la ponction, peuvent être produites par des causes très diverses, en particulier des intoxications, et être seulement transitoires. Il y a lieu de penser qu'on ne pourra pas de longtemps leur accorder une grande valeur diagnostique et c'est aux résultats de l'examen cytologique du liquide céphalo-rachidien que l'on doit attacher le plus grand intérêt.

M. Chavasse. — Nous remercions bien vivement M. Moure des observations qu'il a bien voulu nous confier et des renseignements complémentaires, très intéressants, qu'il nous apporte. Nous sommes d'accord sur l'importance de la ponction lombaire et le cas qu'il vient de citer en est une preuve éclatante.

Nous regrettons que les cas de ponction lombaire publiés par M. Chavanne et concernant les hystériques nous aient échappé. Mais les résultats de la ponction chez les hystériques sont actuellement bien connus et nous avons indiqué que le liquide conservait alors ses caractères normaux. Malheureusement, pour les cas si difficiles de méningisme hystérique observés en particulier chez des enfants de dix à seize ans atteints d'affections auriculaires, la ponction lombaire ne permet pas, *à elle seule*, de diagnostiquer s'il s'agit de méningisme hystérique, de méningite séreuse avec ou

Digitized by Google

sans accumulation de liquide dans le ventricule, le crâne ou même d'abcès cérébral.

A M. Molinié, nous dirons que la question de la constitution intime du liquide céphalo-rachidien, dont il vient de parler, est encore trop peu avancée pour que nous ayons pu la mettre en relief.

M. Claoué (de Bordeaux). — **Traitement des suppurations chroniques du sinus maxillaire par la résection large de la partie inférieure de la paroi nasale du sinus.**

Dans le cas de suppurations chroniques du sinus maxillaire ayant résisté à la méthode des lavages, les rhinologistes n'ont d'autre ressource que de proposer au malade l'opération de Caldwell-Luc. Malheureusement, cette opération excellente, mais elle nécessite l'anesthésie générale, est souvent refusée par les malades, qui la trouvent hors de proportion avec l'affection dont ils sont atteints, et nous obligent alors à leur placer, malgré nous, une cheville alvéolaire, pis-aller purement palliatif. M. Claoué croit que le curettage complet du sinus, s'il est toujours un adjuvant précieux, n'est pas cependant indispensable dans les cas moyennement fongueux, mais que, par contre, le drainage large de la cavité infectée, permettant une bonne aération et obviant à la rétention du pus, est toujours la condition fondamentale de guérison des sinusites maxillaires chroniques, comme d'ailleurs de toute suppuration en général et il a pensé qu'on pouvait tenter leur cure par un drainage longuement pratiqué, secondé de badigeonnage modificateur. Après ablation des deux tiers antérieurs du cornet inférieur, M. Claoué fait dans le méat inférieur, à l'aide d'une tréphine à main une brèche aussi large qu'il le peut. Le sinus est nettoyé, badigeonné, etc. Sur douze cas opérés, il a obtenu neuf guérisons. L'opération se fait sous la cocaïne.

M. Escat. — **Sept cas de sinusite maxillaire traités et guéris par la méthode de Claoué.**

M. Lubet-Barbon. — La critique du procédé de Claoué est faite par lui-même. Sur douze cas, il a eu trois insuccès et sur ces trois insuccès, deux ont été opérés et guéris par le procédé de Luc.

M. Luc. — Ce m'est une tâche particulièrement délicate de présenter ici quelques critiques aux deux communications que vous venez d'entendre; d'abord parce que je n'ai pas expérimenté moi-même la méthode opératoire en question, puis en raison de l'extrême courtoisie dont nos deux distingués collègues, ainsi que l'élève de l'un d'eux, le Dr Vaquier, auteur d'une excellente thèse sur le même sujet, ont fait preuve à mon égard, et

Digitized by Google

des termes très flatteurs dont ils se sont servis pour caractériser mes propres travaux. Je m'efforcerai donc, dans les observations que je vais présenter ici, de ne me laisser guider que par la plus complète impartialité.

Je dois d'abord louer l'ingéniosité de la méthode de M. Claoué, et reconnaître l'excellence des intentions qui ont inspiré ses recherches. Son but a été évidemment de simplifier la méthode de traitement radical des suppurations maxillaires. Y est-il parvenu ? C'est là ce que je vais examiner maintenant avec vous.

En s'efforçant de substituer, dans le plus grand nombre possible de cas, une opération *minima* à l'opération *maxima* proposée par nous, M. Claoué n'a fait que se conformer à une sorte de tradition en honneur dans notre spécialité et dont nous trouvons des exemples très caractéristiques tant en laryngologie qu'en otologie. C'est effectivement au nom de ce principe, consistant à procéder du simple au composé, qu'avant d'infliger à un malheureux malade atteint d'épithéliome laryngé les périls de la laryngotomie ou de la laryngectomie, nous commençons, si son mal n'est pas trop avancé, par tenter de le lui extirper par les voies naturelles ; c'est ainsi pareillement que, dans un cas donné d'otorrhée rebelle, pour peu que les lésions nous semblent limitées, nous tentons volontiers de demander la guérison à la simple extraction des osselets, avant de proposer au malade l'évidement pétro-mastoïdien. Mais, Messieurs, je dois vous poser ici une première question : la méthode opératoire radicale proposée par nous pour la cure de la sinusite maxillaire est-elle de nature à inspirer à nos malades la même terreur, la même répulsion, et à nous-même les mêmes appréhensions que les graves opérations sus-mentionnées ? Je serai bref dans mon parallèle : d'un côté, s'il s'agit du larynx, le danger de mort pendant ou après l'opération, et la menace d'une véritable mutilation consécutive ; et s'il s'agit de la cure de l'otorrhée, le péril de léser des organes tels que le nerf facial et le sinus sigmoïde ; et, l'opération faite, la perspective du traitement post-opératoire dont vous n'ignorez ni les longueurs ni les difficultés. De l'autre côté, une opération relativement facile, exempte, dans tous les cas, de tout danger vital ou fonctionnel pour le malade, dont il ne retrouve, à son réveil, aucune trace objective ni subjective, et ne nécessitant que des soins consécutifs tout à fait insignifiants.

Or, pour épargner à leurs malades cette intervention si bénigne, dont le succès est pour ainsi dire certain, que leur proposent nos deux collègues après leur avoir fait connaître comme avant-goût les douceurs de plusieurs ponctions nasales suivies de lavages ? J'entends me montrer généreux dans mon argumentation et notamment ne pas chicaner nos collègues sur le caractère incomplet du curettage annexé à leur intervention ; j'irai même jusqu'à savoir gré à M. Claoué d'avoir montré que dans le traitement des vieux foyers suppurés le grattage des fongosités n'a pas besoin d'être aussi radical que lorsqu'il s'agit d'une tumeur maligne, et que dans l'espèce le drainage mérite d'être placé en première ligne. D'ailleurs reconnaissons que les résultats de nos collègues sont là pour nous prouver que

Digitized by Google

la guérison peut être obtenue à la suite de leur curettage forcément limité et incomplet. Je veux seulement établir combien la méthode de M. Claoué est peu séduisante tant pour l'opérateur que pour l'opéré.

D'une façon générale j'estime que les manœuvres à tendance simplifiante que nous pratiquons par les voies naturelles en vue d'épargner à nos malades des interventions plus importantes, exigeant l'anesthésie générale et une ouverture artificielle, doivent avoir au moins le mérite de la simplicité, ne point nécessiter, par exemple, de résections osseuses étendues ni de grands délabrements ; sinon, où est la simplification cherchée?

M. Claoué nous dit que son opération est une opération de cabinet. J'avoue me sentir peu d'inclination pour cette chirurgie de cabinet qui s'efforce de réaliser le curettage et le drainage d'une cavité aussi vaste que le sinus maxillaire par une voie aussi étroite que celle de la narine, dans les conditions où la liberté d'action de l'opérateur ne peut vraiment être parfaitement réalisée et où il ne saurait jouir de cette complète quiétude que peut seule procurer, pour une intervention de quelque importance, l'anesthésie générale. Mais, en réalité, l'opération *minima* qui, rationnellement doit précéder, ici comme ailleurs, l'intervention *maxima,* nous la possédions déjà : c'est la ponction par le méat inférieur suivie de lavage et répétée un nombre variable de fois suivant les conditions particulières inhérentes à chaque cas. Cette manœuvre présente, en effet, les qualités de simplicité et de brièveté d'exécution que nous croyons devoir exiger de toute tentative opératoire de cet ordre. Il nous semble que, quand elle a prouvé son inefficacité à l'opérateur et à l'opéré, il n'est pas difficile au premier de convaincre le second de la nécessité de recourir à l'opération radicale. Et l'autorité du chirurgien trouve alors sa force dans l'assurance qu'il peut donner à son malade, que la nouvelle opération proposée sera définitive, qu'elle sera la dernière. Sentez-vous combien au contraire notre autorité sera ébranlée, si à ce malade qui sort non guéri d'une série de ponctions qu'on lui a, il est vrai, présentées comme une tentative aléatoire, nous venons offrir une nouvelle intervention qui, pour moins aléatoire que la précédente, ne saurait en bonne conscience lui être présentée comme absolument définitive, et laisse entrevoir derrière elle la possibilité lointaine d'avoir à recourir, en cas d'échec, à l'opération vraiment radicale? Nos collègues croient aux avantages de cette étape supplémentaire proposée par eux dans le traitement des suppurations maxillaires, et ils estiment qu'elle a sa place toute marquée entre la simple ponction nasale et la méthode Caldwell-Luc. Nous ne sentons pas du tout, pour notre compte, les avantages de tant de lenteurs pour en arriver en fin de compte à une opération qui donne au malade de si grandes chances de guérison au prix de périls aussi minimes. Aussi résumerons-nous notre jugement sur la méthode de Claoué en proposant de la considérer non pas comme une opération de complaisance ni comme une concession à faire à la pusillanimité de certains malades, mais comme un procédé d'exception à tenir en réserve pour les cas où l'emploi de l'anesthésie générale se trouve formellement contre-indiqué.

Digitized by Google

M. Moure. — Je m'associe d'abord aux observations de M. Luc, qui a fait à la méthode la plupart des objections que je me proposais d'indiquer. Pour ce qui concerne l'intervention elle-même, je ne crois pas qu'il soit très facile d'aborder le sinus maxillaire par la voie nasale, on doit avoir parfois des hémorragies importantes qui nécessitent un tamponnement et par conséquent ne permettent pas de bien voir la région sur laquelle on intervient. De plus, l'opération est certainement laborieuse pour le malade et pour le médecin. Enfin j'estime que lorsqu'on est obligé ensuite de faire la cure radicale, la création de cet hiatus large fait au préalable par le méat inférieur au niveau de la paroi maxillaire constitue un assez gros inconvénient, en ce sens qu'il peut gêner l'opérateur en facilitant l'écoulement trop rapide et trop abondant du sang dans la cavité naso-pharyngienne. Il n'est pas étonnant que dans les sinusites réellement fongueuses, ce procédé ne donne pas de résultat. Dans ces cas seuls le procédé de Luc peut amener la guérison. Quant aux sinusites simples, elles guérissent par toutes sortes de procédés.

M. Chavasse. — Dans l'opération proposée par M. Claoué, il y a lieu de considérer la facilité, les indications et les résultats. La facilité et les résultats sont assez favorables à cette opération; quant aux indications, elles restent encore indécises. Savoir quelle sinusite appartient d'emblée à l'opération Luc, quelle autre est justiciable de l'opération de Claoué, nous échappe actuellement, bien qu'on puisse cependant dire que toute sinusite vraie, avec altérations profondes de la muqueuse et des parois osseuses du sinus, devra être opérée par le procédé de Caldwell-Luc. Je suis heureux cependant d'apporter à M. Claoué un cas de guérison par son procédé, et je le remercierai en même temps d'avoir bien voulu me prêter son instrumentation. Mon malade, grand et vigoureux et très pusillanime, était porteur depuis six mois d'une sinusite maxillaire droite, d'origine dentaire, traitée sans résultats par les ponctions et lavages. Le sinus avait la capacité de cinq centimètres cubes, et le pus ne contenait que des streptocoques. Il n'y avait aucune douleur. L'opération de Claoué fut pratiquée avec la plus grande simplicité et facilité, après anesthésie locale à la cocaïne-adrénaline. La brèche osseuse fut rapidement agrandie avec la curette courbée de Luc, qui nous a servi à curetter en même temps toutes les parties accessibles de la cavité. Je dois mentionner, en effet, que l'emploi des pinces diverses pour agrandir l'orifice fut rendu impossible par l'hémorragie venant du sinus et que la curette fut seule de mise pour mener à bien la fin de l'opération. Il n'y eut aucune suite opératoire fâcheuse, mais la guérison ne fut obtenue qu'après un traitement consécutif de six mois par les lavages habituels.

M. Claoué. — M. Lubet-Barbon me fait remarquer que sur trois insuccès par mon procédé, deux cas opérés ont été facilement guéris par le Luc. Cela prouve évidemment la supériorité du Caldwell-Luc, que je ne conteste pas. Et c'est également ce que je répondrai à M Luc. Dans le procédé que j'ai employé, le curettage passant au dernier plan, on aura sûrement des insuccès dans les cas d'ostéite sous-jacente ou dans les cas de sinusites extrêmement

Digitized by Google

fongueuses. Mais dans les formes moyennes, les plus fréquentes, un large drainage, secondé de badigeonnages modificateurs, pourra suffire et suppléer à l'insuffisance du nettoyage chirurgical des fongosités. Celles-ci étant simplement de nature inflammatoire rétrocéderont spontanément. M. Moure craint les hémorragies osseuses au moment de la résection de la paroi ; nous n'en avons jamais vu se produire en faisant notre opération, pas plus d'ailleurs qu'en trépanant la paroi en allant du sinus au nez, comme on le fait dans le Caldwell-Luc.

M. Mahu demande à MM. Claoué et Escat si, dans les cas heureux qu'ils rapportent, ils avaient fait le diagnostic exact entre la sinusite maxillaire chronique vraie et l'empyème maxillaire, c'est-à-dire si les sinus étaient bourrés de fongosités ou si, au contraire, il n'existait des fongosités qu'en un point, sus-alvéolaire par exemple; dans ce cas particulier, en effet, l'affection aurait guéri toute seule, quelle que soit l'intervention et même sans aucune intervention autre que l'avulsion de la dent malade.

M. Claoué. — A M. Mahu, je dirai que, dans tous les cas, il y avait des fongosités sur le plancher alvéolaire ou dans l'hiatus semi-lunaire, et souvent même dans le méat moyen. Ces malades avaient subi préalablement de nombreuses ponctions méatiques; ils n'ont guéri qu'après deux mois de traitement après notre opération.

M. Jacques. — Il est une assertion de M. Claoué que je désire relever; elle concerne les conditions opératoires. Je ne puis admettre que la paroi nasale soit toujours mince dans les vieilles sinusites maxillaires; l'inflammation chronique de voisinage n'entraîne pas nécessairement l'ostéite raréfiante; elle peut tout aussi bien se traduire par un épaississement avec condensation. J'en ai pour mon compte observé plusieurs exemples.

M. Louis Vacher. — **De l'élargissement de l'échancrure nasale pour aborder le sinus sphénoïdal.** (Sera publié *in extenso*.)

Les complications de la sinusite sphénoïdale — périnévrite optique, phlegmon rétro-bulbaire, céphalée occipitale, etc. — sont mieux connues et nécessitent toujours la cure radicale de cette cavité. Il faut l'aborder par sa paroi antérieure qu'on doit réséquer jusqu'à sa partie la plus déclive. On a proposé la voie bucco-pharingée, la voie transsinusienne-maxillaire, la voie orbitaire, la voie nasale. Cette dernière me paraît la meilleure. J'ai publié un procédé qui joint à une grande facilité d'exécution une innocuité parfaite, qui ne laisse aucune trace et n'oblige pas à endormir le malade. Il s'agit de dilater au maximum la narine, de faire une incision de sa paroi externe, de détacher tous les tissus à la rugine et d'enlever quelques millimètres de l'échancrure osseuse du maxillaire, qui rétrécit en avant l'ouverture de la fosse nasale.

Digitized by Google

On obtient ainsi une ouverture d'entrée qui a plus de quinze millimètres en tous sens. En se portant ainsi en dehors, on peut, chez les ozéneux, aborder directement le sinus sphénoïdal. Chez les malades à fente olfactive étroite on est obligé de faire sauter le cornet inférieur et une partie du cornet moyen, on le fait avec beaucoup de facilité après avoir agrandi l'échancrure nasale par mon procédé.

J'emploie depuis 1899 la même voie pour aborder l'ethmoïde et pour la cure de la sinusite maxillaire. Après avoir réséqué l'échancrure nasale, j'enlève toute la paroi nasale du sinus, soit au ciseau, soit à la pince coupante, soit au trépan.

Claoué, au mois d'octobre 1902, a publié aussi un procédé de cure radicale de la sinusite maxillaire par la résection large de la partie inférieure de sa paroi nasale. L'agrandissement préalable de l'ouverture de la narine facilite beaucoup ces procédés. On peut aussi faire cette résection par voie buccale en détachant le sillon gingival. En résumé, mon procédé, très simple et très facile à exécuter, est une très bonne voie d'accès vers les cavités annexes des fosses nasales.

M. Moure, de Bordeaux. — **Quelques cas de thyrotomie.** (Sera publié *in extenso*.)

A propos de quelques interventions faites sur le larynx, pour des lésions variées, l'auteur indique les différents procédés opératoires qu'il est bon de mettre en usage dans les cas où l'on pratique la laryngo-fissure.

Lorsqu'il s'agit de tumeurs malignes limitées à l'intérieur du larynx, particulièrement aux cordes vocales, qu'il n'existe aucune infiltration périphérique, que par conséquent le néoplasme se trouve dans des conditions où il peut être extirpé complètement, M. Moure conseille, une fois l'intervention terminée, de pratiquer la réunion immédiate du conduit laryngo-trachéal; on abrège ainsi de beaucoup les suites opératoires et l'on évite les complications broncho-pulmonaires qui, très souvent, ont emporté les malades après cette opération. M. Moure rapporte à ce sujet quelques exemples tirés de sa pratique, dans lesquels, huit ou dix jours après l'intervention, le malade partait complètement guéri de la plaie opératoire.

Dans un second ordre de faits, lorsqu'il s'agit de papillomes diffus du larynx, chez des enfants, M. Moure pense qu'une fois l'opération terminée il est bon de laisser à demeure une canule trachéale, de manière à supprimer toute fatigue laryngée qui

Digitized by Google

deviendrait la cause de nouvelles repullulations. C'est seulement lorsque le larynx est resté indemne de toute nouvelle poussée papillaire pendant plusieurs mois que l'on est autorisé à enlever la canule et à considérer son malade comme définitivement guéri.

Enfin, dans des cas de corps étrangers enclavés dans le larynx, l'auteur pense qu'il est inutile de pratiquer la trachéotomie, qu'il suffit d'ouvrir le cartilage thyroïde sur la ligne médiane, pour enlever le corps du délit, puis refermer immédiatement le thyroïde et le tissu sous-jacent. Dans les cas rapportés par l'auteur, trois ou quatre jours après les enfants rentraient chez eux complètement guéris, tout comme si on ne leur avait fait aucune sorte d'intervention. Les points de suture étaient enlevés sept à huit jours après, comme d'usage.

M. Jacques. — Je m'associe entièrement aux affirmations de M. Moure, relativement aux avantages qui résultent de la suppression immédiate ou rapide de la canule après la thyro-trachéotomie. Dans deux cas récents, j'ai pu, sans inconvénient aucun, agir suivant ces principes. J'ai, chez un homme opéré de cancer limité d'une corde vocale, retiré la canule après quatre jours. Chez un enfant de deux ans et demi, atteint de papillomes multiples, j'ai osé, peut-être à tort, extraire la canule aussitôt l'hémostase assurée de la plaie opératoire: j'en ai été récompensé par une guérison extrêmement rapide, grâce à l'occlusion immédiate de la plaie opératoire, alors que j'avais éprouvé auparavant tous les inconvénients infectieux chez des enfants opérés à l'hôpital. Au point de vue de la guérison opératoire, immédiate du moins, je considère comme un réel progrès la suppression précoce de la canule.

M. Luc demande à M. Moure s'il n'a jamais eu d'emphysème.

M. Boulay. — Je crois que l'extraction immédiate de la canule trachéale après thyrotomie pour papillomes diffus est une conduite peu prudente. J'en veux pour preuve les deux faits suivants :

Une enfant de quatre ans, thyrotomisée un an auparavant par M. Luc, pour papillomes diffus, m'est amenée à ma clinique en état d'asphyxie si intense que je dois la trachéotomiser séance tenante. Son larynx est rempli de papillomes, ceux-ci font saillie inférieurement jusque dans l'orifice trachéal. Au bout de deux ans de port de la canule, les papillomes disparaissent complètement et je décanule l'enfant. Depuis huit mois, il n'y a pas de récidive.

Une autre fillette thyrotomisée par moi pour des papillomes volumineux, fut décanulée dix jours après l'intervention. Six mois après, il y avait une récidive.

M. Moure. — C'est précisément dans les cas de papillomes récidivants ou dans les cas de dégénérescences laryngées chroniques susceptibles de se

Digitized by Google

reproduire si l'irritation première persiste, qu'il faut après l'intervention par le thyroïde laisser à demeure une canule pour éviter la repullulation des néoplasmes ou des tuméfactions inflammatoires constatés.

M. Mignon, de Nice. — **Sinusite frontale catarrhale avec obstruction du canal fronto-nasal.**

L'auteur présente l'observation d'une malade ayant eu pendant un mois des signes de sinusite frontale du côté gauche revêtant une grande intensité (diminution de transparence, douleur intense au niveau de la paroi antérieure et surtout de la paroi inférieure du sinus, écoulement peu abondant muco-purulent). En ouvrant le sinus, on trouva des fongosités; après curettage du sinus, on élargit le canal naso-frontal et la malade guérit rapidement. Il semble donc qu'on puisse décrire deux formes de sinusite catarrhale du sinus frontal, l'une peu intense, sans signes diaphanoscopiques, caractérisée par la perméabilité du canal; l'autre, très douloureuse, entraînant de l'opacité due à l'obstruction du canal. Par la rétention des mucosités dans cette cavité close, cette forme peut être suivie de sinusite suppurée.

M. Luc. — Je crois indiqué, dans des cas semblables, de pratiquer l'opération de Killian, ou tout au moins la résection de la branche montante du maxillaire afin d'assurer l'élargissement définitif du détroit fronto-nasal et de prévenir la possibilité des récidives.

M. L. Egger, de Paris. — **Contribution à la chirurgie du sinus frontal.** (Sera publié *in extenso*.)

L'auteur passe en revue rapidement les différents procédés chirurgicaux que nous avons à opposer à la suppuration chronique du sinus frontal, et étudie tout spécialement l'opération de Killian, s'appuyant sur des recherches cadavériques personnelles. Il insiste sur les points particuliers de cette méthode et les complète par des remarques que lui a suggérées la disposition anatomique de la région à opérer, et la diversité de disposition des cellules ethmoïdo-frontales.

La poulie du grand oblique doit et peut être respectée.

La résection de la paroi orbitaire du sinus paraît plus facile à exécuter, au moins dans ses parties délicates, en procédant de bas en haut, la paroi frontale ayant été préalablement supprimée.

L'existence d'un sinus frontal supplémentaire doublant postérieurement le sinus frontal est facile à déceler par la transparence de la paroi vue de bas en haut par la paroi orbitaire et éclairée

Digitized by Google

par la face antérieure, après résection de la paroi antérieure du sinus.

L'opération de Killian permet la destruction de tout le labyrinthe ethmoïdal et le curettage du sinus sphénoïdal; elle permet de ne pas laisser échapper des cellules fronto-ethmoïdales avoisinant le canal naso-frontal.

Elle défigure moins que les procédés connus jusqu'ici, si l'on en excepte le Luc et le Jacques, qui ne peuvent s'appliquer qu'à des cavités de faible dimension, régulières et non cloisonnées.

M. Mouret présente des **préparations du rocher destinées à montrer qu'il y a des cellules très reculées dans l'épaisseur du temporal faisant suite à celles de la mastoïde.**

M. Castex. — 1° **Surdi-mutité par ostéomyélite.**

L'auteur communique un cas de surdi-mutité très rare qui montre bien le rôle de l'infection dans l'étiologie de cette infirmité.

Il s'agit d'un jeune homme de dix-sept ans qui n'a jamais eu d'autre maladie. Jusqu'à sept ans, il parlait comme tous les autres enfants; survint alors, au tibia droit, une ostéomyélite prolongée avec séquestres qui le tint au lit pendant trois ans.

C'est dans la convalescence que la surdité survint sans écoulement d'oreille. En quelques mois l'enfant devint silencieux et sa voix prit le timbre spécial aux sourds-muets.

2° **Double sinusite frontale et maxillaire.**

L'auteur communique l'observation d'une malade opérée de double sinusite frontale pour laquelle les suites avaient été favorables d'abord. Un mois après apparurent des signes de méningite de la convexité, suivie de mort.

Bien qu'il n'y eût pas contiguïté avec le sinus frontal, l'auteur admet que l'intervention a pu ouvrir la route à une infection propagée.

M. Bar. — **Otites externes hémorragiques.** (Sera publié *in extenso.*)

L'auteur en rapporte trois cas. Cette forme d'otite est caractérisée par une inflammation superficielle de la peau, dans laquelle un exsudat hémorragique soulève l'épiderme sur une étendue plus ou moins grande. C'est généralement le résultat d'un état infectieux local ou général. La guérison est la règle.

Digitized by Google

M. Lavrand. — **Tumeur lymphoïde de l'amygdale; morcellement; guérison.** (Sera publié *in extenso*.)

Cette tumeur s'accompagne d'odeur de l'haleine et d'un ganglion sous-maxillaire. Sur le refus par le malade d'une opération, la guérison est obtenue peu à peu par le morcellement et les cautérisation répétées.

L'examen histologique de la tumeur permet d'affirmer que c'est une tumeur lymphoïde, mais non de dire si c'est une simple inflammation ou une néoplasie véritable.

M. Lannois, de Lyon. — **Otites varicelleuses.** (Sera publié *in extenso*.)

La varicelle est une maladie le plus souvent très bénigne, qui se complique rarement de manifestations du côté de l'oreille.

En dehors de l'exanthème, qui peut siéger dans le pavillon ou dans le conduit, l'exanthème bucco-pharyngé pourra rappeler des affections catarrhales ou suppuratives préexistantes de la caisse.

La varicelle peut aussi déterminer des otites moyennes suppuratives susceptibles, comme dans un cas rapporté, de se compliquer de mastoïdite.

M. Joncheray a observé dans son entourage, au cours d'une varicelle intense, un cas d'otite moyenne catarrhale avec douleurs sur le trajet de la trompe d'Eustache, diminution de l'audition à exacerbations passagères, douleurs par accès. Le tout a disparu au bout d'une huitaine de jours.

M. Piaget. — **Mycosis des amygdales et du pharynx.**

(A suivre.)

REVUE GÉNÉRALE ET ANALYSES

LARYNX ET TRACHÉE

De l'œdème laryngé angioneurotique; localisation de la maladie de Quincke au larynx, par MM. Garel et Bonnamour.

Il existe un œdème angioneurotique de la glotte, localisation laryngée de la maladie de Quincke. L'affection se déclare le plus souvent entre vingt et quarante ans. Les professions semblent jouer un rôle important : instituteur, crieur des halles, mécanicien ou chauffeur de locomotive. Le terrain et l'hérédité jouent un rôle capital.

Digitized by Google

Symptômes. — L'œdème laryngé est rarement isolé. Le début est brusque, et l'évolution se fait en quelques heures. Sensation brusque de constriction au gosier. Aucune goutte de liquide ne peut passer. Cyanose. Tirage et cornage intenses; angoisse extrême, asphyxie imminente.

Dans d'autres cas, le début est moins brusque, mais la suffocation et l'orthopnée arrivent rapidement. Au moment de l'accès, aphonie complète, qui disparaît après l'accès, ce qui élimine une lésion organique.

En général, absence de fièvre. Il en est de même de l'albumine. A l'examen direct du fond de la gorge, dans quelques cas, gonflement de la luette, du voile du palais, des amygdales, quelquefois de la langue. Si l'examen laryngoscopique est possible, bourrelet énorme formé par épiglotte et replis aryténo-épiglottiques. Œdème séreux, non transparent et tremblotant. Après accès, intégrité absolue de la cavité laryngée. Jamais de lésions cardiaques, ni pulmonaires. Il peut y avoir des œdèmes concomitants sur d'autres parties du corps, des troubles gastro-intestinaux.

Terminaison. — Le plus souvent la guérison; quelquefois la mort.

Formes cliniques. — Il y en a deux : une bénigne avec guérison constante; une grave avec mort d'emblée. Diagnostic avec œdème aigu circonscrit du larynx. Dans ce dernier cas, il n'existe pas d'autre œdème muqueux ou cutané.

La pathogénie se résume en une excitation périphérique au niveau d'un larynx prédisposé, avec retentissement sur le système nerveux central et les centres vaso-moteurs, et coexistence d'auto-intoxication gastro-intestinale. Diagnostic avec urticaire du larynx, qui s'accompagne de rougeur, de plaques urticariennes cutanées et de prurit, et avec œdèmes idiopathiques du larynx. (*Ann. des mal. de l'oreille, du larynx, du nez et du pharynx*, 1903, n° 7, p. 1.)

Dr Kaufmann.

Sur le branle vocal, par M. Bonnier.

L'oreille n'est qu'un enregistreur fonctionnant comme un enregistreur barométrique. Ce qui se passe en elle relève de l'aérodynamique et de l'hydrodynamique. Il en est de

Digitized by Google

même de l'appareil vocal, qui, ainsi que Guillemin l'a démontré, ressort aussi à l'aérodynamique. L'appareil vocal est formé par une série de cavités pneumatiques. Les variations de formes de ces cavités déterminent, dans leur contenu aérien, des variations de pression, et celui-ci se déplace dans le sens de la plus faible pression.

Quand la cavité pulmonaire se rétrécit, l'air s'écoule. Mais cet écoulement a une forme variable dans les parties étranglées et dans les parties élargies. Il faut, en plus, mettre en cause l'élasticité des parois et celle du contenu gazeux.

Dans l'attitude vocale, les cordes inférieures se rapprochent, les supérieures s'écartent. C'est l'inverse dans l'effort pour les dernières. Dans la phonation, il faut considérer deux sphincters glottiques : l'un, inférieur et interne, formé par les crico-aryténoïdiens postérieurs et latéraux; l'autre, supéro-interne, formé par l'inter-aryténoïdien et le thyro-aryténoïdien externe. Un troisième sphincter est formé par le thyro-aryténoïdien interne. Enfin, un quatrième, composé de l'inter-aryténoïdien et des muscles aryténo-épiglottiques.

Le jeu de ces quatre sphincters réalise l'attitude vocale; on peut admettre, avec Guillemin, que le courant aérien qui traverse les lèvres de la glotte rase tangentiellement l'orifice ventriculaire et en aspire le contenu. La pression est donc plus faible au-dessus de la corde vocale qu'au-dessous. Le moindre déplacement en haut et en dehors de la corde vocale supprimera le phénomène d'aspiration. Mais la corde ne cédera à la sollicitation refoulante de la part de l'air trachéal et aspirante de la part du ventricule qu'autant que le lui permettra son élasticité à ce moment. Si peu qu'elle s'écarte et s'élève, la pression et la vitesse de l'air laryngé diminuent, l'aspiration ventriculaire tombe, mais la pression ventriculaire remonte. Tout recommence. Dans la voix de poitrine, il y a adaptation volontaire de l'élasticité des parois thoraciques. Dans la voix de gorge, le timbre guttural, buccal, nasal, l'élasticité et la résistance des parois pharyngo-palatines, linguales, buccales et nasales entrent en jeu. (*Ann. des mal. de l'oreille, du larynx, du nez et du pharynx*, août 1903.)

Dr Kaufmann.

Digitized by Google

VARIA

Une installation électrique pour oto-rhino-laryngologie, par M. Vacher, d'Orléans.

Il est difficile d'analyser un article aussi clair et aussi précis. L'auteur, après avoir essayé de tous les moyens, emploie le courant urbain transformé au moyen des moteurs transformateurs. Il démontre, chiffres en main, que cette méthode est la plus sûre et la plus économique, ce qui n'est pas à dédaigner. (*Ann. des mal. de l'oreille, du larynx, du nez et du pharynx*, sept. 1903, n° 9, pp. 229 et s.)

Dr Kaufmann.

NOUVELLES

VIIe Congrès international d'otologie. — Le VIIe Congrès international d'otologie se réunira à Bordeaux du 1er au 4 août 1904, sous le patronage de M. le Ministre de l'Instruction publique.

Les langues officielles du Congrès seront le français, l'anglais, l'allemand et l'italien.

Un musée d'instruments ainsi que de pièces anatomiques et pathologiques concernant les maladies de l'oreille, des fosses nasales et du naso-pharynx sera organisé pendant le Congrès. Une note ultérieure fera savoir où devront être adressés les pièces et les instruments.

Les demandes d'adhésion doivent parvenir avant le 1er mai 1904,

D'autre part, les membres qui désirent faire une communication sont priés d'en envoyer le titre le plus tôt possible après s'être fait inscrire comme membres du Congrès.

Il serait nécessaire qu'ils adressent, également avant le 1er mai, un résumé en quelques lignes du travail qu'ils auraient l'intention de présenter.

D'après le règlement du Congrès, la lecture d'un mémoire ne pourra excéder quinze minutes; si les communications étaient plus longues, on serait obligé de les résumer.

Les rapports suivants ont été mis à l'ordre du jour :

1° Choix d'une formule acoumétrique simple et pratique. Rapporteurs : MM. Politzer, Gradenigo, Delsaux.

Digitized by Google

2° Diagnostic et traitement des suppurations du labyrinthe. Rapporteurs : MM. Brieger, Von Stein, Dundas Grant.

3° Technique de l'ouverture et des soins consécutifs de l'abcès cérébral otogène. Rapporteurs : MM. Knapp, Schmiegelow, Botey.

La souscription, qui donnera droit à un exemplaire des comptes rendus, est fixée à 25 francs; elle doit être payée au trésorier, Dr Lannois, rue Emile-Zola, 14, à Lyon.

Afin de faciliter l'organisation, les congressistes sont priés de dire s'ils pensent venir seuls au Congrès, ou bien accompagnés de personnes de leur famille.

Université de Bordeaux : Clinique des maladies du larynx, des oreilles et du nez.

Le Conseil de la Faculté mixte de médecine et de pharmacie de Bordeaux, par application de l'arrêté ministériel du 16 février 1903, a décidé que les docteurs en médecine, français ou étrangers, désireux de suivre les cours organisés dans les services spéciaux seraient tenus de payer un droit de 50 francs par trimestre.

Le cours de laryngologie, otologie et rhinologie, placé sous la direction du Dr Moure, a lieu les lundi, mardi, jeudi et vendredi matin, de neuf heures à onze heures (annexe Saint-Raphaël, près l'hôpital Saint-André). Le samedi est exclusivement réservé aux opérations.

Ce cours, essentiellement pratique, comprend : 1° des démonstrations cliniques sur les malades;

2° Des démonstrations techniques faites avec des pièces anatomiques ou anatomo-pathologiques;

3° Les indications et le manuel opératoire de toutes les interventions de petite et de grande chirurgie applicables à la spécialité;

4° Enfin, les docteurs en médecine faisant partie du cours sont eux-mêmes exercés à la pratique des opérations de petite chirurgie.

On s'inscrit au secrétariat de la Faculté de médecine, place d'Aquitaine, à Bordeaux.

Le Gérant : R. Chaigneau.

Bordeaux. — Impr. G. Gounouilhou, rue Guiraude, 11.

Digitized by Google

24e ANNÉE. N° 48. 28 NOVEMBRE 1903.

REVUE HEBDOMADAIRE
DE
LARYNGOLOGIE, D'OTOLOGIE
ET DE RHINOLOGIE

CONSIDÉRATIONS SUR LA NATURE, L'ÉTIOLOGIE ET LE TRAITEMENT DES POLYPES MUQUEUX DES FOSSES NASALES[1]

Par le Dr **Albert RUAULT**,
Médecin honoraire de la Clinique laryngologique des Sourds-Muets.

Le titre de ma communication, qui fait connaître son objet, vous laisse entendre aussi que ma tâche se trouve singulièrement réduite par le travail du distingué collègue qui m'a précédé à cette tribune. Le remarquable rapport de M. Jacques sur *Les dégénérescences bénignes de la muqueuse ethmoïdale,* représente l'étude d'ensemble la plus intéressante qui ait encore été publiée sur ce sujet. Je me garderai donc de répéter inutilement ce qu'il a si bien dit, et me bornerai à exposer un résumé confirmatif de presque toutes ses assertions, que je compléterai par quelques brèves observations représentant mes opinions personnelles sur divers points de détail.

A. Définition. Structure histologique. Nature des polypes muqueux du nez. — Tout d'abord, il importe de s'entendre sur ce qu'on doit appeler *polypes muqueux du nez.* Les productions polypeuses qu'on désigne sous ce nom sont

1. Travail communiqué à la Société française de laryngologie, octobre 1903.

Digitized by Google

des masses plus ou moins pédiculées, molles, d'une coloration opaline et d'aspect translucide et gélatineux quand elles sont encore jeunes, et dont la coloration et l'aspect se rapprochent plus tard d'autant plus de ceux de la pituitaire qu'elles sont plus anciennes, surtout à leur extrémité libre lorsque celle-ci fait saillie à l'entrée de la narine ou pend un peu profondément dans le pharynx.

Les examens histologiques, assez nombreux, que j'ai pratiqués de 1886 à 1888 au laboratoire de M. Cornil, examens contrôlés par lui-même ou par M. Albert Gombault ou M. Brault, ont toujours été entièrement d'accord avec les données exposées par Hoppmann, en 1885, dans le mémoire fondamental qu'il a publié sur ce sujet[1]. Je me rappelle que M. Brault insistait dès lors sur les analogies très marquées existant entre ces productions et les polypes cutanés correspondant à l'ancien type *molluscum pendulum*. Je retrouve cette mention dans mes notes, conjointement avec des descriptions histologiques de polypes muqueux *typiques*, descriptions toutes concordantes et pouvant se résumer ainsi :

Polypes à tissu conjonctif lâche, dont les faisceaux lamineux sont séparés par des espaces plus ou moins grands, généralement très larges, surtout au centre du polype, remplis de sérosité. Cellules libres (leucocytes). *Quelques vaisseaux superficiels. Epithélium conservé. Accessoirement, glandes. Presque toujours kystes glandulaires dans les polypes postérieurs faisant saillie dans le naso-pharynx*[2].

J'ai examiné, il y a quelques jours, avec le concours de MM. Lépinois et Michel, que leur compétence en chimie biologique m'a rendu particulièrement précieux, le liquide

1. *Monatschrift für Ohrenheilkunde*, 1885.

2. La phrase incriminée par M. Jacques, dans l'article « Tumeurs », de M. Brault (*Traité d'histologie pathologique* de Cornil et Ranvier), doit être considérée comme un simple lapsus. Ce n'est qu'une phrase de l'édition de 1881, qu'on a laissé figurer à tort dans l'édition de 1901. Mais il ne faut pas conclure de là, comme le fait M. Jacques, que des anatomo-pathologistes comme M. Cornil ou M. Brault considèrent encore aujourd'hui les polypes du nez comme des myxomes.

Digitized by Google

interstitiel de deux polypes muqueux typiques, extraits de la fosse nasale gauche d'un homme d'une soixantaine d'années. Ces polypes s'inséraient à la partie antérieure du méat moyen. Le sinus maxillaire correspondant, à l'examen diaphanoscopique, est moins clair que l'autre; le malade ne se souvient pas bien d'avoir mouché du pus de ce côté, mais il lui en tombe parfois dans la gorge le matin. L'affection paraît être d'origine dentaire: il a eu de vives douleurs de dents, il y a quelques années, et a dû se faire extraire les trois grosses molaires gauches. L'obstruction nasale a commencé il y a environ trois ans. L'autre côté est sain.

Les deux polypes ont été extraits facilement à l'anse froide, après application de cocaïne-adrénaline, et mis immédiatement dans un flacon sec et propre. Une heure après, ils avaient sensiblement diminué de volume, en laissant transsuder moins de 2 centimètres cubes d'un liquide citrin très limpide.

Ce liquide a été partagé en deux parts. La première a été traitée par l'acide acétique: une petite quantité d'acide acétique donne un léger précipité blanc qui se redissout très vite dans un excès du même acide. Le reste du liquide a été traité par l'acide azotique en excès; on a obtenu un précipité blanc abondant, qui s'est ensuite redissous presque complètement dans l'acide acétique.

Ces résultats permettent de conclure à l'absence de mucine et à la présence de sérine et de globuline surtout, et probablement aussi de traces de nucléo-albumines. (La faible quantité du liquide examiné n'a pas permis d'élucider complètement ce dernier point.)

Après l'examen du liquide libre, les polypes ont été sectionnés tous deux transversalement, chacun en deux parties égales; les parties répondant aux extrémités libres ont été réservées pour l'examen histologique, et les parties répondant au pédicule ont été soumises à la macération (après lacération), l'une dans une solution alcaline faible (eau de chaux), l'autre dans du sérum physiologique. L'examen des

Digitized by Google

liquides ainsi obtenus a donné les mêmes réactions que celui du liquide transsudé.

Il n'y a donc pas de doute possible : les polypes muqueux du nez ne sont pas des *myxomes*. Sont-ce des *fibromes* œdémateux, comme les a appelés Hoppmann? Pas davantage. Ce ne sont pas *des tumeurs*, mais bien des *excroissances de la muqueuse, hypertrophiée dans ses éléments conjonctifs et œdématiée.*

B. Étiologie. — Je n'examinerai pas toutes les opinions qui ont été émises sur l'origine de ces productions pathologiques, et me bornerai à signaler celles dont la légitimité me semble le plus nettement établie.

Le siège presque constant des polypes au voisinage des orifices naturels des sinus des fosses nasales, et particulièrement dans le méat moyen; la coïncidence, très fréquente, d'une sinusite, soit maxillaire isolée, soit ethmoïdale ou fronto-ethmoïdale, soit parfois sphénoïdale; la non moins fréquente possibilité, en cas d'absence de sinusite chronique actuelle, d'établir par l'anamnèse ou les signes diaphanoscopiques l'existence d'une sinusite subaiguë antérieure, rendent évidente, dans la majorité des cas, une relation de cause à effet entre les sinusites et les polypes, et révèle la nature inflammatoire de ces derniers. C'est bien la propagation par continuité de l'inflammation de la muqueuse du sinus à la pituitaire qui est la cause la plus fréquente des polypes.

Cette opinion, dont M. Jacques attribue à tort la paternité à Ziem, de Dantzig, a été, à ma connaissance, soutenue pour la première fois par Bayer, de Bruxelles, en 1889[1]. Elle a été reprise depuis lors par d'autres auteurs, et moi-même l'ai soutenue dès 1892 : « La fréquence des suppurations des sinus chez les sujets porteurs de polypes muqueux, écrivais-je à cette époque dans un article sur l'asthme et le névroses d'origine nasale[2], « ou pour mieux dire la fr

1. *Revue de laryngologie*, 1889, p. 33.
2. *Traité de médecine*, t. IV, 1892, p. 43.

Digitized by Google

quence des polypes muqueux développés consécutivement à d'anciennes suppurations des sinus, est un fait bien connu aujourd'hui; aussi insisterai-je, ici, sur la nécessité de se rendre toujours compte de l'état des sinus chez les asthmatiques atteints de polypes, afin d'intervenir de ce côté s'il y a lieu. » Mais alors que Bayer soutenait que les polypes pouvaient être, soit la conséquence de la sinusite maxillaire, soit sa cause, les auteurs qui l'ont suivi n'ont admis que la première proposition et ont étendu aux autres sinusites l'influence étiologique que Bayer n'attribuait qu'à l'une d'elles.

Les lésions osseuses spécifiques de l'ethmoïde peuvent également donner naissance à des polypes muqueux. J'ai observé plusieurs cas de ce genre chez des syphilitiques. L'un de ces cas a été cité par mon ami Luc[1] dans un travail lu à l'Association médicale britannique à Londres en 1895. Un autre se rapportait à une jeune fille de vingt-deux ans atteinte de syphilis héréditaire tardive. Un troisième, à un homme de trente-deux ans qui ne se rappelait pas avoir eu la syphilis. Tous ces malades, après plusieurs curettages suivis de récidives, ont fini par guérir lorsque le curettage a été fait en même temps qu'était déjà en cours le traitement spécifique.

Enfin, l'inflammation de la pituitaire consécutive à l'irritation causée par les tumeurs malignes intra-nasales peut également déterminer l'apparition de polypes muqueux. Cette coïncidence, signalée pour la première fois par M. Luc[2], a été également observée par moi-même dans trois cas (2 sarcomes, 1 épithéliome), et M. Jacques en cite plusieurs cas.

J'ajouterai que les polypes fibreux naso-pharyngiens à prolongements nasaux peuvent déterminer l'apparition de polypes muqueux. J'ai observé cette complication chez trois jeunes gens de dix-sept à dix-neuf ans auxquels j'ai extrait des polypes muqueux que j'ai examinés histologiquement avant

1. Étiologie des polypes muqueux du nez (*Archiv. intern. de laryngol.*, 95, p. 252).
2. *Ibid.*

Digitized by Google

d'opérer ou de faire opérer leurs fibromes. Les prolongements nasaux des polypes naso-pharyngiens ne pourraient être pris pour des polypes muqueux qu'en raison de leur coloration fréquemment blanchâtre : leur consistance est toute différente.

Des autres causes invoquées par les auteurs, je ne retiendrai que les troubles vaso-moteurs. Mais mon avis formel est qu'en cas de coïncidence avec des polypes muqueux typiques, ceux-ci sont presque constamment la cause provocatrice des troubles vaso-moteurs et non leur effet. Ces troubles et en particulier les poussées conjonctives répétées, ainsi que les hypercrinies sécrétoires, peuvent bien à leur tour déterminer des altérations définitives et progressives de la muqueuse, mais il s'agit alors de dégénérescences polypoïdes très étendues sinon diffuses, surtout marquées au niveau du cornet inférieur et du cornet moyen. Ces altérations ne diffèrent histologiquement des polypes vrais que par l'abondance des éléments cellulaires, des glandes, et des vaisseaux élargis et épaissis ; et bien qu'entre cette structure et celle des polypes muqueux typiques on puisse trouver tous les intermédiaires, ces états pathologiques présentent cependant avec eux des différences anatomo-cliniques assez notables pour que je me croie fondé à les en séparer et à les considérer comme des rhinites hypertrophiques diffuses.

Les facteurs étiologiques généraux, tels que l'âge, le sexe, l'hérédité, la prédisposition, etc., ne m'arrêteront pas, car elles ne sauraient modifier les indications ni les méthodes thérapeutiques.

C. Variétés cliniques. — Avant de passer au traitement, je passerai rapidement en revue les diverses variétés cliniques de polypes muqueux du nez qui se présentent à l'observation, car le traitement à opposer à chacune d'entre elles varie jusqu'à un certain point.

La première variété, qui est la plus fréquente, est constituée par les polypes muqueux vulgaires, pédiculés, s'insé-

Digitized by Google

rant le plus souvent, sinon constamment, à la partie antérieure du méat moyen, sur les lèvres de l'hiatus semi-lunaire, et, le plus souvent, consécutifs à des inflammations du sinus maxillaire.

La seconde variété, moins fréquente heureusement, coïncide presque toujours avec une ethmoïdite ancienne, le plus souvent suppurée, spécifique (syphilis) ou non (traumatisme, grippe, etc.), ou bien encore, exceptionnellement, avec la présence de tumeurs malignes ou de fibromes naso-pharyngiens. Ce sont des polypes très nombreux, de volume très variable, siégeant sur tous les points de la muqueuse ethmoïdale, qu'on observe alors, en même temps qu'un élargissement plus ou moins notable de la racine du nez. Quelques-uns de ces polypes sont pédiculés, beaucoup d'autres globuleux et sessiles : souvent, en même temps que des polypes proprement dits, la muqueuse ethmoïdale est le siège d'une dégénérescence polypoïde très étendue. Cette variété ne doit pas être confondue avec la rhinite hypertrophique diffuse, consécutive aux poussées congestives répétées dont j'ai parlé plus haut : elle peut bien amener chez des sujets nerveux, ayant tendance à l'hyperexcitabilité réflexe, des troubles sécrétoires ou vaso-moteurs, mais ceux-ci sont alors la conséquence de l'affection et non sa cause, comme dans le premier cas.

La troisième et dernière variété clinique que nous rencontrons dans la pratique, et qui est la plus rare, est constituée par les polypes dits choanaux, généralement kystiques, qui s'insèrent presque constamment à la région la plus postérieure du méat moyen par un long pédicule aplati, de résistance variable et quelquefois très marquée, et vont faire saillie dans le naso-pharynx en obstruant bientôt complètement une des fosses nasales, et souvent même plus ou moins complètement la seconde. Mais contrairement aux précédents, et même à ceux de la première variété qui sont presque toujours multiples et très souvent bilatéraux, ces polypes ne s'observent

Digitized by Google

que dans une seule narine, où l'on n'en trouve qu'un seul. Mais on peut exceptionnellement trouver dans l'autre fosse nasale des polypes appartenant à une des variétés précédentes. Cette variété se présente à l'observation sous forme de deux types distincts :

Tantôt la saillie choanale est brillante, lisse, très translucide et globuleuse ou sphérique. Elle est comme enchâssée dans la choane, dont elle peut dépasser les limites. Je l'ai vue amener la surdité par oblitération mécanique de l'orifice de la trompe. Souvent, ainsi que l'a observé également M. Jacques, elle dépasse le bord postérieur du vomer, qui creuse sur sa surface un sillon plus ou moins profond où il s'encastre. Ces polypes sont souvent bilobés : indépendamment de la saillie postérieure, on observe un lobe antérieur qui, le plus souvent, repose sur la partie postérieure du plancher. Leur aspect et leur immobilisation sont dus à la présence dans leur épaisseur de vastes kystes glandulaires, remplis d'un liquide transparent très fluide, que je n'ai pas eu l'occasion d'étudier, n'ayant jamais pu parvenir à extraire un de ces polypes sans écraser la grande cavité kystique, généralement unique, soit avec l'anse soit entre les mors de la pince.

Tantôt, au contraire, la masse, appendue à un long pédicule, est mobile et pend derrière le voile du palais *en forme de battant de cloche*. Elle est d'apparence charnue et non d'aspect gélatineux. Elle ne renferme pas de larges kystes et est riche en tissu fibreux, surtout à sa périphérie : c'est le polype fibro-muqueux, le prétendu fibro-myxome des auteurs[1].

1. Je crois fermement, pour ma part, que le chapitre « Fibro-myxome naso-pharyngien » est destiné à disparaître des traités de pathologie chirurgicale. Indépendamment des polypes *en battant de cloche* dont je viens de parler, dont j'ai observé une quinzaine de cas depuis vingt ans, et qui, de toute évidence, doivent être rattachés aux polypes muqueux du nez, je n'ai jamais vu de ces prétendus polypes fibro-muqueux. Une fois, j'ai enlevé une tumeur analogue, s'insérant à la partie la plus reculée de la cloison, chez une dame de cinquante ans qui m'avait été adressée par M. Cornil; et l'examen histologique, pratiqué par ce maître, a révélé qu'il s'agissait d'un *adénome*. Dans deux autres cas (homme de cinquante-

Digitized by Google

D. Traitement. — Bien qu'un peu différente, suivant la variété clinique de polypes muqueux du nez à laquelle elle s'adresse, la thérapeutique de cette affection doit remplir deux indications successives :

1° Débarrasser les fosses nasales des myxomes qui les obstruent à des degrés variables ;

2° Traiter les affections causales, de façon à éviter autant que possible les récidives.

Première indication. — La méthode de choix pour l'extraction des polypes muqueux du nez est l'ablation à l'aide de l'anse froide. Depuis que Robertson, en 1805 [1], a fait connaître le premier polypotome nasal pratiquement utilisable, les instruments de ce genre se sont multipliés : Wilde (il le dit lui-même) a modifié le serre-nœud nasal de Robertson pour l'appliquer à l'oreille ; et Hilton, ignorant le travail de Robertson, a ensuite modifié le serre-nœud auriculaire de Wilde pour l'appliquer aux fosses nasales ! Si l'on se donne la peine d'examiner les innombrables modèles qui voient le jour chaque année, on reconnaît bientôt que nombre de ces inventions ne présentent pas beaucoup plus d'originalité que celle de Hilton. Aussi bien, serais-je mal venu à insister sur ce point puisque j'ai moi-même fait construire, il y a dix-sept ans, un modèle de polypotome nasal qui figure depuis lors sous mon nom dans les catalogues de nos fabricants d'instruments de chirurgie, et dont je vous présenterai le dernier modèle à une session ultérieure de notre Société [2]. Aujourd'hui, je répudierai tout amour-propre d'auteur et

huit ans, femme de quarante-deux ans), j'ai eu affaire à des polypes en grappe d'une structure particulière : ces tumeurs, tout entières kystiques, étaient toutes différentes des polypes muqueux. J'ai, d'ailleurs, publié l'un de ces cas en commun avec M. Jalaguier et M. Albert Gombault, en 1887 (*Archives de laryngologie*, t. Ier, p. 49), et l'autre cas était exactement semblable au premier. Il s'agissait d'une forme d'épithélioma kystique à cellules cylindriques non maligne, qui n'a, d'ailleurs, pas récidivé.

1. *Edimburg medical and surgical Journal*, t. I, p. 410.

2. Ce modèle a été construit par la maison Mathieu, boulevard Saint-Germain, 113, à Paris,

Digitized by Google

me bornerai à dire que le meilleur serre-nœud est celui qu'on a l'habitude de manier et avec lequel on peut, sans difficultés et au point voulu, fermer l'anse concentriquement. Je n'insisterai pas davantage sur la technique de l'emploi de l'anse froide. M. Jacques, dans son rapport, en a très bien établi les règles générales; mais elle varie un peu, suivant la forme du modèle utilisé, et j'aurai l'occasion, en vous présentant mon instrument, de décrire son mode d'emploi. Quel que soit l'instrument employé, il doit être muni d'une canule rigide à la fois résistante et mince, de façon à ne pas cacher le champ opératoire, et d'une anse d'environ 5 centimètres de course, en fil d'acier écroui (non recuit) dit « corde à piano ». Le diamètre du fil qui me semble préférable de celui de $0^{mm}35$. Parfois on emploie avec avantage le fil de $0^{mm}3$ seulement.

Pour enlever les polypes muqueux de la première variété, le serre-nœud est généralement suffisant. Cependant dans un grand nombre de cas il y a avantage à compléter l'action de l'instrument par un curettage superficiel de la région de l'hiatus. Le spéculum spécial de Killian, dont notre collègue M. Texier, de Nantes, nous a présenté l'an dernier un modèle recommandable, peut faciliter ce curettage que je pratique d'ordinaire soit avec la pince nasale à cuillères tranchantes de Heymann, soit avec des curettes nasales que j'ai fait construire en 1886 par M. Aubry et dont le modèle est très voisin de ceux qui ont été adoptés depuis lors par Grunwald, Moritz Schmidt, M. Lubet-Barbon et M. Lermoyez. Je ne crois pas qu'il soit nécessaire, pour traiter radicalement cette variété de polypes du nez, de s'efforcer d'enlever les lamelles osseuses sous-jacentes aux insertions des polypes.

Pour traiter les polypes du premier type de la troisième variété (polypes choanaux), le serre-nœud est de même en général suffisant. Mais il est difficile à appliquer. Toutefois on y parvient généralement si l'on emploie une anse de fil d'acier suffisamment rigide et élastique et qu'on parvienne

Digitized by Google

à la faire passer de champ entre la cloison et la tumeur. Si une partie de celle-ci, assez importante pour ne pas déraper, vient à être enserrée, on arrive à écraser un kyste plus ou moins volumineux dont la rupture est annoncée par un écoulement de liquide clair et l'affaissement de la tumeur, qui est ensuite extraite sans difficulté. M. Jacques, dans son rapport, a suffisamment insisté sur les moyens à employer en cas d'échec pour que je m'abstienne d'y revenir ici.

Lorsqu'on a affaire à un polype en *battant de cloche*, on doit souvent extraire la partie libre pharyngo-nasale avec une pince naso-pharyngienne. Le modèle de pince que j'ai fait construire en 1888 par M. Collin pour enlever les tumeurs adénoïdes, et qui figure sous mon nom dans son catalogue, convient très bien à cet usage. Quant au prolongement nasal et au pédicule, on les enlève ensuite avec le serre-nœud.

Dans un cas de ce genre, j'ai réussi à enlever toute la tumeur et à détacher son pédicule sans instrument, simplement avec les doigts. Il s'agissait d'un jeune homme porteur d'un polype dit fibro-muqueux qui pendait dans le pharynx. Ce malade était entré à l'hôpital Saint-Antoine, dans le service de M. Charles Monod, qui me pria de l'examiner. En pratiquant le toucher digital, j'eus l'idée d'introduire à la fois dans le pharynx l'index et le médius pour chercher à saisir la tumeur entre ces deux doigts. J'y parvins facilement et je pus, en tirant sur la tumeur, l'extraire tout entière sans un bien grand effort. L'écoulement sanguin fut insignifiant : quelques instants après, je pus pratiquer la rhinoscopie postérieure et montrer aux élèves de M. Monod que la tumeur s'insérait dans le méat moyen, d'où l'on voyait encore sourdre un peu de sang.

Quant au traitement opératoire de la seconde des trois variétés de polypes muqueux du nez indiquées ci-dessus, il se confond en grande partie avec celui de l'ethmoïdite concomitante. C'est le triomphe de la méthode préconisée par mon ami Luc dans sa communication à la Société de

Digitized by Google

laryngologie d'Amérique[1], à Washington, le 12 mai dernier, et j'ajoute qu'à mon avis, c'est le seul cas où elle soit indiquée. On enlève d'abord les masses polypeuses à l'anse froide et l'on détruit ensuite le cornet moyen et les cellules ethmoïdales abordables avec de fortes pinces à mors aplatis et tranchants. La pince imaginée à cet effet par M. Luc répond parfaitement au but; et j'imagine qu'on ne lui en discutera pas la paternité bien qu'un de nos anciens, Jacques Guillemeau, d'Orléans, élève favori d'Ambroise Paré, ait préconisé dès 1609 pour l'extraction des polypes « des pincettes plates, qui seront largettes en forme de petits becs de cane, desquelles sera serré le poulpe, puis des deux mains seront contournées... ».

Deuxième indication. — Le meilleur et même le seul moyen d'éviter les récidives, c'est d'instituer le traitement causal dès que les fosses nasales sont débarrassées. Lorsqu'on a affaire à un polype de la première variété, il faut rechercher la sinusite ou l'empyème maxillaire et traiter l'affection si elle existe. Si on n'en trouve pas de traces ou si elle n'en a laissé que d'insignifiantes, on pourra peut-être observer, à des intervalles de six mois, un an ou plus, une ou plusieurs récidives; mais à un moment donné, si la sinusite ne reparaît pas, le malade ne verra pas non plus reparaître ses polypes.

En ce qui concerne les polypes choanaux, je regrette que mon expérience m'oblige à m'inscrire en faux contre les opinions émises par M. Jacques dans son rapport. J'ai observé plusieurs cas de ce genre chez des malades présentant des signes ou des traces d'inflammation du sinus maxillaire correspondant. J'ai vu l'affection récidiver soit sous la même forme, soit sous la forme de la première variété ci-dessus décrite, et je pourrais citer l'observation d'une dame d'une trentaine d'années, qui m'avait été adressée par le Dr Tapret,

1. *Presse oto-laryngologique belge*, p. 273, 1903.

Digitized by Google

et à qui j'ai enlevé à trois reprises, à un an ou deux d'intervalle, un polype choanal kystique, qui par conséquent a récidivé deux fois. Cette dame avait une légère sinusite maxillaire, à forme catarrhale, du même côté. Le polype n'a cessé de récidiver que lorsque la malade se fut décidée à se soumettre à la trépanation et à des lavages qui firent assez rapidement disparaître l'affection en cause. Je puis donc affirmer que les polypes choanaux peuvent récidiver et qu'ils sont aussi souvent que d'autres la conséquence des sinusites.

Quant aux polypes multiples récidivants, j'ai déjà dit que le curettage ethmoïdal, après la mise à jour du méat moyen par l'ablation du cornet correspondant, était la condition *sine qua non* de leur traitement efficace. Je répéterai encore ici, en terminant, que surtout lorsque cette forme se présente chez un sujet jeune avec une légère suppuration ethmoïdale et des lésions osseuses, constatables au stylet ou se traduisant extérieurement par un élargissement de la racine du nez, on doit toujours penser à la syphilis, en particulier à la syphilis héréditaire, et en rechercher les stigmates, afin d'instituer le traitement spécial s'il y a lieu.

COMPTE RENDU
DE LA
SOCIÉTÉ FRANÇAISE D'OTOLOGIE ET DE LARYNGOLOGIE
(CONGRÈS ANNUEL)
(Suite et fin[1]*)*

Séance du 21 octobre.

Présidence de M. Vacher.

M. Garel. — **Cancer du larynx chez une jeune fille de dix-huit ans.**

M. Grossard. — **Bégaiement et végétations adénoïdes.**

1. Voir n°s 46 et 47, des 14 et 21 novembre 1903.

Digitized by Google

M. Depierris, de Cauterets. — **Note contributive à l'étude des insufflations de vapeurs sulfureuses dans l'oreille moyenne.**

A l'instigation de mon éminent collègue, M. Moure, j'ai installé depuis deux ans, à Cauterets, un dispositif pour pratiquer ces insufflations qui ont été inaugurées par M. de Lavarenne à Luchon, et qui sont employées aussi par notre aimable collègue M. Lajaunie, à Ax.

Ce dispositif, très simple, consiste en une calotte de caoutchouc qui coiffe un de nos appareils de humage, et qui est réunie par un tube de même matière à l'extrémité aspirante d'une poire aspirante et foulante. Un deuxième tube réunit l'extrémité foulante de cette poire à la sonde d'Itard.

Le cathétérisme se pratique de la manière ordinaire, et l'otoscope reliant mon oreille à celle du malade me permet de me rendre compte de la pénétration des vapeurs par la trompe dans la caisse.

Je me suis assuré que ces vapeurs, malgré leur trajet à travers l'appareil, contiennent bien à leur sortie du cathéter un élément sulfureux. Avec l'assistance de mon distingué confrère, le Dr Duhourcan, j'ai fait traverser par ces vapeurs une solution d'iodure d'amidon, et une solution d'acétate de plomb. La solution d'iodure d'amidon bleue s'est décolorée, et la solution d'acétate de plomb a pris une teinte noire.

Au point de vue clinique, qui nous intéresse surtout, mes observations, au nombre d'une vingtaine seulement, m'obligent à une certaine réserve. Je crois pouvoir dire, cependant, que les résultats sont très encourageants, et sensiblement supérieurs à ceux que l'on obtient avec les insufflations d'air simple.

M. Lermoyez. — Il ne faudrait pas considérer comme une « fantaisie thermale » le traitement de la surdité dont parle M. Depierris. Je suis, au contraire, persuadé que c'est là une thérapeutique de grand avenir et j'appuie mon opinion sur les beaux résultats déjà obtenus depuis plusieurs années à Luchon par M. de Lavarenne. Mais, comme tous les procédés de traitement, il demande à n'être pas employé empiriquement, sinon il serait voué à un discrédit rapide : il faut, au contraire, qu'on s'attache à préciser : 1° ses indications ; 2° ses doses.

Il y a lieu, à mon sens, de ne point conseiller ce traitement aux malades atteints d'otite sèche, scléreuse et adhésive, même quand elle est nettement d'origine naso-pharyngée. Il devrait être réservé exclusivement aux catarrhes chroniques de l'oreille moyenne dans lesquels les lésions consistent surtout dans une sténose tubaire par épaississement de sa

Digitized by Google

muqueuse et dans l'infiltration des parois de la caisse avec ramollissement du tympan et relâchement des ligaments des osselets. Encore faut-il éviter d'intervenir au cours d'une poussée intercurrente de subacuité. Chez de tels malades, on obtient des résultats, en particulier une dilatation durable de la trompe que ne donnerait même pas le bougirage.

Mais il n'y a pas à se dissimuler que c'est une médication énergique et qu'il faut savoir la doser. Voici un fait à l'appui de ce que j'avance. Il y a six mois, je vis un jeune officier dont l'audition baissait et je constatai chez lui cette forme d'otite moyenne chronique dont je viens de parler. J'améliorai un peu son audition par le cathétérisme et le massage et je l'envoyai à Luchon. Les quinze premiers jours de traitement firent merveille et l'audition était revenue presque normale. Malgré une certaine lassitude qu'il éprouva, le malade demanda à continuer; il en résulta des bourdonnements à timbre aigu, vraisemblablement dus à une irritation labyrinthique, qui persistent, tenaces, depuis trois mois et rendent sa situation intolérable.

M. Lajaunie. — Il y a deux ans, je n'ai publié qu'une vingtaine de cas d'otite scléreuse ancienne traités à Ax-les-Thermes. Je n'avais pas à cette époque les documents que je possède aujourd'hui. Je crois avec M. Lermoyez que les formes humides avec obstruction tubaire sont les plus justiciables de la méthode sulfureuse. Mais comme chaque cas réclame, en somme, sa thérapeutique, il faut pouvoir faire varier à volonté la pression, la température, et l'état hygrométrique des vapeurs sulfureuses insufflées. C'est ainsi que je traite mes malades avec mon vaporigène; pouvant doser sous toutes ses formes la vapeur sulfureuse, je peux tater le malade et je n'ai jamais eu d'accident.

M. Depierris. — Je remercie M. Lermoyez de ses instructives observations. Je n'ai jamais observé d'accidents du genre de ceux dont nous a parlé notre éminent collègue. Il est vrai de dire que les vapeurs sulfureuses de Cauterets ne sont pas très chaudes. Elles n'ont à la sortie de l'appareil que 42 ou 43° de température. Lorsqu'elles ont traversé mon appareil, elles sont encore notablement refroidies. Cependant il y a un élément sulfureux dans ces vapeurs puisque leur injection dans une solution d'iodure d'amidon la décolore, et dans une solution d'acétate de plomb amène une coloration noire.

Au point de vue des indications, il faut, c'est certain, faire le départ entre les cas justiciables de la méthode et les autres. La question est à l'étude; je ne saurais la trancher, en ce moment du moins. Mais les observations de M. Lermoyez sont très précieuses à ce sujet.

MM. Castex et Lajaunie. — **Études sur le champ auditif.**

Le champ auditif comprenant tout l'espace dans lequel une reille entend, dessine une ellipse qui s'allonge vers le dehors. En lein air, les distances auxquelles la voix humaine cesse d'être erçue sont :

Digitized by Google

Pour la voix chuchotée, 20 mètres; pour la voix haute, 50 mètres; pour la voix criée, 420 mètres.

La durée de la perception par la voix humaine mesurée avec le diapason de Lucae est en moyenne de 30 à 35 secondes, elle est de 25 à 30 secondes pour la voie osseuse.

La diminution de l'acuité chez le vieillard porte aussi bien sur les sons graves que sur les sons aigus, sur la voix haute que sur la voix chuchotée. Les appareils acoustiques sont contre-indiqués en cas de bourdonnements.

Il faut éviter les appareils exclusivement métalliques et préférer les acoustiques à tuyaux ou coniques avec pavillons larges.

M. Gellé père. — Je ne pense pas qu'il soit admis généralement, et, pour ma part, je n'admets pas que l'audition ait pour action en arrière de la tête et que la figure de notre collègue puisse remplacer la figure classique, qui montre que l'audition diminue d'abord et surtout en arrière chez le sourd. Quel que soit le son qui sert à l'expérience, j'ai toujours observé les mêmes portées auditives très inférieures en arrière, et surtout en comparaison des mensurations sur l'axe auditif. Comment s'effectuera l'orientation auditive? N'est-ce pas par la comparaison entre les acuités perçues suivant que le son vient de derrière la tête, soit sur la direction de l'axe auditif, soit en avant? Cette fonction n'est possible que par là. En clinique, c'est en examinant l'audition par des bruits venant de derrière la tête qu'on constate les premières pertes de l'audition.

Au point de vue des examens, pourquoi conclut-on avec certitude de l'exploration faite dans le sens de l'axe? C'est que là est le maximum de sensibilité et de portée, quant aux mots employés pour cette exploration d'audition à distance; il faut distinguer les valeurs différentes et souvent énormes de la sonorité.

M. Castex. — M. Gellé m'objecte que j'ai employé des chiffres différents pour interroger l'ouïe, mais c'est précisément pour obtenir des moyennes.

Si l'audition paraît un peu plus puissante par derrière, la différence est minime, et, comme je l'ai dit, c'est un résultat que je ne considère pas comme acquis définitivement.

Enfin, notre communication ne vise pas à étudier toute l'audition, mais seulement quelques parties de la question et notamment le *tracé* de l'acuité auditive dans les diverses directions horizontales.

M. Marcel Lermoyez. — **De la guérison spontanée de l'empyème du sinus maxillaire.**

La thérapeutique des suppurations des sinus de la face suit la même évolution que celle par laquelle ont passé les traitements des diverses suppurations cavitaires : trompes, appendice, etc.

Pendant de nombreuses années, la douche nasale a résumé

Digitized by Google

toutes les tentatives dirigées contre les sinusites. Vint la phase chirurgicale, on se hasarda à ouvrir un sinus, puis deux, puis tous furent trépanés. Il y a quelques années encore, c'était un véritable enthousiasme opératoire : bien des sinusites furent ainsi opérées qui auraient guéri seules aussi bien et peut-être plus vite encore. Mais il ne faut pas regretter cet entraînement chirurgical de la première heure, car si l'on n'avait opéré à ce moment que les cas rebelles et tenaces auxquels nous nous attaquons maintenant, il est probable que l'on se fût découragé devant leur opiniâtreté, et les choses en seraient restées là. Aujourd'hui, le chapitre des indications opératoires dans les sinusites commence à se remplir ; on ne se contente plus de se demander comment on doit ouvrir un sinus, on cherche encore à déterminer quand il faut l'ouvrir, aussi bien le diagnostic se fait plus précis et plus circonspect.

Je ne veux considérer ici que le sinus maxillaire. Il y a dix ans, on se bornait à reconnaître sa suppuration, aujourd'hui on va plus loin et l'on détermine quelle est cette suppuration. De même qu'il existe différents types de pleurésie exigeant chacun un traitement différent, de même il existe divers types de sinusites maxillaires devant lesquels nous devons nous comporter différemment.

Trois types à l'heure actuelle sont identifiés :

1° La sinusite maxillaire aiguë, qui n'est autre chose qu'un coryza tombé dans le sinus, et qui, par sa marche bruyante et courte, se laisse facilement reconnaître ;

2° La sinusite maxillaire chronique vraie ;

3° L'empyème du sinus maxillaire.

Ces deux derniers types, quoique très semblables en apparence, d'autant plus qu'ils ont généralement une même origine dentaire, doivent être soigneusement distingués. En effet, la sinusite maxillaire est une affection du sinus, l'empyème est une affection d'à-côté. La sinusite est une fabrique de pus fait sur place : l'empyème n'est qu'un entrepôt de pus de provenance étrangère (dent, sinus frontal, etc.).

La guérison de la sinusite maxillaire aiguë est la règle pour peu qu'on l'aide par quelques inhalations nasales mentholées.

La sinusite maxillaire chronique, même isolée, ne cède qu'à un traitement chirurgical radical, l'opération de Luc de préférence.

Enfin l'empyème guérit à l'aide de quelques lavages faits par le méat inférieur, lorsqu'on a supprimé la lésion voisine qui déverse son pus dans le sinus. On conçoit donc que la distinction entre la sinusite et l'empyème doive être faite dans tous les cas, et que tout

Digitized by Google

traitement nouveau des suppurations maxillaires ne pourra nous inspirer confiance que s'il a tenu compte de cette différence capitale. Jusqu'ici, il faut l'avouer, elle était difficile à établir : en présence d'un cas chronique nous devions nous comporter d'abord comme en présence d'un empyème et conclure tardivement à l'existence d'une sinusite par l'insuccès de nombreux lavages.

Aujourd'hui nous possédons heureusement, dans le signe de capacité de Mahu, un signe de la plus haute valeur qui nous permet de dire dès la première consultation : « Ceci est un empyème qui va guérir par de simples lavages; cela est une sinusite vraie qui réclame une opération. »

Cette distinction est d'autant plus importante encore à établir que l'empyème du sinus maxillaire peut guérir *spontanément* par simple suppression de sa cause, ainsi que le démontrent deux observations annexées à cette communication.

L'une a trait à une jeune femme chez qui une suppuration maxillaire fétide, vieille de trois semaines, cessa du jour au lendemain par l'extraction d'une dent, et la vacuité du sinus s'affirma rapidement et par l'éclairage et par le lavage explorateur.

Chez un autre malade, une suppuration fétide durait depuis quatre mois malgré l'extraction d'une dent, malgré de nombreux lavages méatiques et l'on allait pratiquer l'opération radicale, quand, quelques jours après l'élimination d'un petit séquestre alvéolaire, le sinus maxillaire redevint par lui-même vide et clair.

M. Garel. — Je suis heureux de voir M. Lermoyez soutenir la curabilité spontanée de l'empyème du sinus ou la guérison par les méthodes simples de lavage par orifice naturel ou artificiel. Pour ma part, je suis resté l'apôtre convaincu des méthodes simples et j'ai laissé passer, sans être troublé, cette période d'intervention à outrance. Des faits comme ceux de M. Lermoyez, je puis en citer un grand nombre. Il me serait trop long de vous énumérer tous ceux dans lesquels il a suffi d'extraire une dent malade pour provoquer une guérison complète. J'ai vu aussi des cas infestés par des obturateurs alvéolaires non aseptisés et guérissant de suite par l'asepsie rigoureuse. Il existe de nombreux cas dans lesquels la suppuration persiste malgré des lavages réguliers, et cesse plus tard spontanément après plusieurs récidives.

En somme, comme je l'ai écrit, l'opération chirurgicale ne doit être faite que lorsqu'il est bien démontré que l'empyème a résisté à toutes les méthodes simples, lavage par orifice naturel ou par trépanation alvéolaire. Je ne parle pas des sinusites aiguës, qui guérissent d'elles-mêmes sans traitement.

M. Moure. — Il n'est pas douteux que lorsque l'empyème maxillaire tient à une lésion périphérique, carie dentaire, nécrose du maxillaire, etc., il gué-

Digitized by Google

rit par un traitement simplement médical, c'est-à-dire par la suppression de la partie malade : chicot, point nécrosé, etc. S'il est vrai que les sinusites ouvertes par l'alvéole résistent souvent au traitement, il faut bien dire, cependant, que l'on a guéri par ce procédé de lavage quelques infections sinusiennes, après un temps plus ou moins long de traitement; je reconnais, toutefois, que c'est l'exception.

Je ferai observer à M. Garel qu'il est des siuusites qui sont loin d'être des affections bénignes, car on a pu voir la mort survenir par suite de complications broncho-pulmonaires ou autres, par le fait de suppurations anciennes des sinus abandonnées à elles-mêmes.

Pour ce qui concerne le diagnostic entre la sinusite et l'empyème, je serais très désireux que M. Lermoyez nous donnât des signes suffisants pour nous permettre de faire ce diagnostic différentiel; je le trouve, pour ma part, extrêmement difficile et je ne sais trop comment on pourrait après un et même plusieurs examens, affirmer que la maladie guérira par de simples ponctions et la simple évacuation du sinus, ou bien reconnaître les cas dans lesquels on pourra d'emblée affirmer que c'est par l'opération radicale que l'on arrivera au résultat cherché lorsque le sinus seul contient les fongosités.

M. Joncheray dit que, malgré la répugnance à parler de soi, il y est amené par la communication de M. Lermoyez, dont il veut corroborer quelques affirmations. Pris jadis de douleurs dentaires à droite, puis quelques jours après, mouchant du pus chaud en abondance avec gonflement de la joue, abaissement considérable de la voûte palatine, il consulta le Dr Sauvez, qui lui sectionna les deux dents malades, réséqua l'alvéole, pénétra dans le sinus. Pas de drainage; simples soins de la bouche. Au bout de douze jours, guérison complète qui persiste depuis sept ans sans traces de sinusite et sans fistule alvéolaire.

M. Lermoyez. — Je ne voudrais pas que M. Garel me fît dire plus que je ne pense : d'autant plus qu'on est toujours mal venu, à l'heure actuelle, à vouloir tant soit peu remonter le courant de la thérapeutique chirurgicale. Certes, la sinusite maxillaire est dangereuse ; certes, il faut toujours la traiter; mais cela ne veut pas dire qu'il faille toujours l'opérer.

A l'heure actuelle, le diagnostic de pleurésie n'est pas suffisant : il faut à celui-ci absolument accoler une épithète de *sèche, séreuse, purulente,* sinon la confusion de son traitement serait extrême. Même chose pour les lésions du sinus maxillaire : aujourd'hui, il est de toute nécessité de les savoir diviser en trois classes et je pense que seules les *sinusites chroniques vraies* ressortissent au traitement chirurgical. Sans doute, l'avenir nous réserve une classification encore plus précise et encore plus complexe.

M. Moure n'a pas grande confiance dans le signe de Mahu? Je ne m'arrêterai pas aux reproches théoriques qu'il lui fait : les faits sont là qui réfutent victorieusement toutes les considérations doctrinales qui voudraient le nier *a priori.* La médecine est une science naturelle où les raisonnements déductifs ne valent pas. Je suis plus ému de savoir que ce signe de capacité n'a pas donné de résultat entre ses mains : mais cela ne

Digitized by Google

m'étonne pas; on a quelque peine à apprendre la technique d'une intervention en en lisant la description et l'on ne peut être certain de ne pas s'en écarter qu'en ayant vu appliquer le procédé par qui sait bien le faire. Aussi bien considéré-je que, tel que M. Mahu sait le pratiquer, ce signe de capacité a la plus grande valeur et je l'ai vu nombre de fois faire entre la sinusite chronique et l'empyème maxillaire des diagnostics différentiels précis, qui, dans la suite, se sont toujours montrés exacts.

MM. Jacques, de Nancy, et G. Bertemès, de Charleville. — **Deux cas de tumeurs malignes du rhino-pharynx.**

Les deux observations que nous vous présentons aujourd'hui concernent, l'une un cancer de la paroi postéro-supérieure, l'autre un adénome à dégénérescence épithéliomateuse de la paroi antéro-nasale.

Dans la première, il s'agit d'un homme de cinquante ans qui vient consulter, en 1899, pour de l'obstruction nasale; il n'a ni hémorragie, ni céphalées, ni rhinorrhée fétide. A la rhinoscopie postérieure, on voyait, appendue à la voûte et infiltrant toute la paroi postérieure, une tumeur ressemblant, au premier aspect, à des végétations adénoïdes et, n'eût été l'induration révélée au toucher, on aurait pu confondre. Au microscope, épithélioma pavimenteux. Vu la rareté du cas et les difficultés du diagnostic clinique, on présente le malade à la Société de médecine de Nancy, où le toucher est pratiqué par plusieurs et d'une façon approfondie. Huit jours après, la tumeur avait presque entièrement disparu; elle s'était éliminée morceau par morceau à la suite des touchers répétés. Suffisamment édifiés sur la malignité de la tumeur, nous opérons quand même : vélo-fissure et curettage énergique du toit du pharynx. Vingt mois après, en 1901, le malade se représente avec une récidive sur place qui est enlevée, en plusieurs séances, par un curettage aussi énergique que le premier, mais sans incision préliminaire du voile. — En 1903, nouvelles interventions, l'une au mois de février, l'autre au mois de septembre, toujours par les voies naturelles et avec la curette de Gottstein. Entre temps, le malade avait éliminé, soit par la bouche, soit par le nez, des parcelles de tumeurs que nous vous présentons ici. Voici, d'un autre côté, les fragments enlevés les trois dernières fois. A la dernière consultation du malade, on remarque que la santé générale commence à s'altérer et que le teint devient jaune paille; du reste, la tumeur commence à envahir les fosses nasales.

La deuxième observation concerne un malade de trente-neuf ans qui se plaint d'obstruction nasale à type postérieur. On trouve,

Digitized by Google

inséré sur le vomer et poussant vers le cavum, une tumeur dure, étranglée par un sillon médian, ne reposant pas sur le voile. Au microscope, adénome en dégénérescence épithéliomateuse, comme vous pourrez vous en convaincre par la préparation que je vous présente. La tumeur aurait pu prêter à confusion avec les productions bénignes telles que queues de cornet ou ailerons postérieurs du vomer.

Avant d'exposer le procédé opératoire employé, nous voudrions rappeler la préférence que nous accordons aux voies naturelles comme moyens d'accès, au moins pour les tumeurs prises à leur début. Les voies complexes (faciale et nasale) ne donnent pas plus de jour; elles nécessitent des opérations préliminaires qui, parce qu'elles sont longues et fatigantes, portent préjudice au temps final; elles ne facilitent pas autant la surveillance des suites opératoires et ne permettent pas des interventions répétées.

Il est certain que les tumeurs de la paroi postéro-supérieure peuvent être atteintes par les voies naturelles avec ou sans velofissure. C'est une question d'instrumentation et grâce aux recherches de Delie, Moure, Escat et surtout de Doyen, nous avons à notre disposition un arsenal suffisant pour faire une éradication profonde.

Les tumeurs de la paroi antéro-nasale exigent une technique spéciale, celle que nous avons suivie pour notre deuxième cas. Incision médiane du voile, prolongation de l'incision en avant, sur le palais osseux; décollement de la fibro-muqueuse; ablation des apophyses palatines des palatins et (temps nouveau) ablation d'une partie plus ou moins large du bord postérieur du vomer. Seront du ressort de ce procédé : les tumeurs profondes de la cloison, la région des choanes, le bec du sphénoïde.

Quant aux tumeurs de la région latérale (orifice de la trompe), elles sont probablement au-dessus des ressources de l'art en raison de la complexité anatomique de la région.

M. Texier. — **Des abcès rétro-pharyngiens chez le nourrisson.** (Sera publié *in extenso.*)

M. Broeckaert. — **Contribution à l'étude de l'intervention du sympathique cervical dans l'innervation du larynx (expériences sur le singe).**

M. Castex demande à M. Broeckaert s'il n'a pas vu d'action sur la muqueuse se traduisant par de la pâleur ou de la congestion.

Digitized by Google

M. Broeckaert répond à M. Castex que c'est un fait qu'il va étudier, mais il peut dire qu'il y a une action vaso-dilatatrice.

M. Joncheray demande à M. Broeckaert si, dans les travaux de Jonesco et de Chipault sur la sympathectomie, il n'a pas trouvé quelques renseignements utiles à ses propres travaux.

M. Broeckaert. — Les travaux de Jonesco, de Jaboulay et de Chipault qui ont sectionné déjà un grand nombre de fois le sympathique cervical comme traitement chez l'homme, notamment dans la maladie de Basedow, me seront incontestablement d'une grande utilité. Il est probable que l'observation attentive de ces opérés fera retrouver des modifications dans le système circulatoire du larynx au même degré que dans les milieux oculaires et du côté de l'organe de l'audition. Il serait donc intéressant d'examiner ces larynx non seulement après l'opération, mais également à une époque éloignée de l'intervention : je serais bien reconnaissant aux confrères qui pourraient me donner à ce sujet quelques renseignements.

M. de Milly. — **Un cas de triade d'Hutchinson.** (Sera publié *in extenso*.)

M. Luc. — **Présentation de malades opérés de sinusite frontale par la méthode de Killian et de malades opérés d'évidement pétro-mastoïdien avec lambeau de Siebenmann.**

L'auteur montre que, chez les premiers, la guérison a été obtenue au prix d'une défiguration à peine sensible grâce à la conservation d'un pont osseux entre les deux brèches.

Chez les opérés de la seconde catégorie, il met en évidence :

1° Que la périchondrite, dont on lui avait objecté théoriquement le danger, ne s'est produite chez aucun ;

2° Que la défiguration est nulle ;

3° Que grâce à l'élargissement du conduit auditif ainsi réalisé, la plaie rétro-auriculaire peut être immédiatement fermée et que le foyer reste, dans toute son étendue, accessible par le conduit pour le drainage et la surveillance ultérieure.

M. Jacques. — La technique opératoire que j'ai exposée dans l'un des derniers numéros des *Annales* remédie au seul défaut que je reconnaisse au procédé de Killian. Je veux parler de la déformation asymétrique du front.

Je rappelle qu'elle consiste essentiellement dans la conservation de la portion verticale du sinus combiné avec la suppression anatomique de la portion orbitaire par résection totale du plancher. On obtient par là un jour très large sur l'ethmoïde, qu'il faut réséquer en totalité le plus

Digitized by Google

souvent, et un bon accès sur la portion verticale permettant une désinfection minutieuse.

Bien entendu, il existe des cas exceptionnels où des diverticules aberrants de la région verticale du sinus pourront se montrer inaccessibles à un curettage suffisant. Le stylet et l'éclairage nous renseignent à ce sujet. Rien n'empêche alors d'exécuter le temps supérieur du Killian.

M. Lermoyez. — M. Luc a-t-il une opinion personnelle sur le pansement des évidés par le procédé d'Eemann, à l'aide d'insufflations d'acide borique ? Pour ma part, je ne partage pas complètement l'enthousiasme de son auteur : celui-ci estime qu'un des avantages de son procédé est de supprimer la douleur inévitable que cause le pansement par tamponnements. Or, chez deux de mes malades pansés à l'acide borique, il persistait pendant plusieurs heures, à la suite de chaque pansement boriqué, une intolérable sensation de cuisson dans la plaie, si bien que dans un des cas je dus y renoncer.

M. Molinié. — Il n'est pas nécessaire de rechercher systématiquement la suppression de l'espace mort qui peut persister sans entraîner la récidive. Il faut surtout se préoccuper d'obtenir un curettage complet et une désinfection rigoureuse du sinus ; la méthode de Luc permet d'obtenir ce résultat dans un très grand nombre de cas, en ayant soin de subordonner les dimensions de l'ouverture de la table externe du frontal aux exigences du curettage. Il semble donc que cette méthode de Luc doive être conservée et qu'il ne faille point l'écarter pour pratiquer exclusivement l'opération de Killian.

M. Moure. — M. Luc nous a présenté deux sortes de malades : d'abord, des opérés de cure radicale d'otorrhée, ensuite des opérés de cure radicale de sinusite frontale. Pour les premiers, j'avoue que je ne suis guère partisan de pratiquer dans tous les cas le lambeau de Koerner ou de Siebenmann, qui, somme toute, donne une déformation assez notable de l'entrée du méat, disgracieuse évidemment chez des jeunes sujets, en particulier chez des jeunes filles. Je réserve ces grandes ouvertures aux seuls cas dans lesquels j'ai affaire à des malades négligents, peu soigneux d'eux-mêmes, qui ont besoin de voir le fond de leur cavité de manière à pouvoir constater aisément qu'il est propre ou au contraire qu'il a besoin d'un nettoyage. J'applique aussi ce procédé lorsque je veux habituer mes élèves à faire des pansements par le conduit, car il n'est pas douteux que cette large ouverture permet d'aller plus aisément au fond de la cavité et d'obtenir ainsi sa cutanisation.

Dans la grande généralité des cas, j'emploie le procédé que j'ai recommandé il y a déjà plusieurs années, qui consiste, ainsi que vous le savez, une fois la cavité parfaitement évidée et nettoyée de toutes les portions malades qu'elle contenait, à fendre le conduit membraneux longitudinalement jusqu'au niveau de la conque, à suturer ensuite ces deux lambeaux sur les côtés en bas et en haut de manière à les tenir parfaitement écartés, puis à faire la fermeture immédiate de la plaie rétro-auriculaire et à faire les pansements par le conduit. J'ai toujours obtenu par cette même

Digitized by Google

méthode des résultats rapides et excellents au point de vue esthétique et au point de vue de la cure radicale du malade.

Comme mon expérience commence à être déjà longue, puisqu'elle porte sur plusieurs centaines de cas, j'avoue ne pas être séduit par les faits que nous présente notre confrère.

Pour ce qui concerne la cure radicale de la sinusite frontale, je suis un peu étonné de voir M. Luc renoncer à sa méthode, que je trouve toujours excellente, pour adopter celle des chirurgiens allemands, qui est particulièrement mutilante et laisse des déformations vraiment peu engageantes. Il me semble que, pour être sage, il faudrait, dans la grande généralité des cas, lorsque le sinus frontal est à peu près seul malade, lorsqu'il n'est pas très spacieux, lorsqu'en somme on est sûr de pouvoir le curetter complètement, ainsi que la portion de l'ethmoïde atteinte, il faudrait, dis-je, employer systématiquement le procédé d'Ogston-Luc, qui, je le répète, donne généralement de bons résultats. C'est seulement dans les cas de sinusite frontale compliquée, avec ethmoïde très fongueux ou dans les cas de vaste sinus, qu'on peut faire usage des procédés de Kunt ou de Killian J'estime que ces méthodes doivent être des procédés d'exception, que pour ma part je n'ai appliquées que dans les cas où le procédé de notre confrère Luc avait échoué et où j'étais obligé de faire une réintervention.

M. Luc. — M. Moure a proposé, l'un des premiers, la réunion de la plaie rétro-auriculaire immédiatement après l'évidement pétro-mastoïdien. J'ai moi-même tenté d'appliquer cette méthode qui répondait à mon principe favori *de drainage des cavités suppurantes par leur conduit naturel*, mais j'ai souvent observé des accidents de rétention causés par la largeur insuffisante du conduit, et j'ai dû alors réouvrir la plaie.

Au contraire, j'ai pu reprendre le même procédé avec succès depuis que je pratique le lambeau de Siebenmann, qui donne au conduit auditif une largeur proportionnelle aux dimensions de la cavité à drainer.

A M. Lermoyez je répondrai que je n'ai pratiqué que deux fois jusqu'ici la méthode d'Eemann (de Gand). Chez mon premier malade, j'ai obtenu une rapide cicatrisation du foyer (deux mois). Chez le second, au contraire, se sont développées des fongosités qui se sont transformées en du tissu fibreux rétractile. Il en est résulté une sténose du fond du conduit ne permettant au foyer osseux encore suppurant de communiquer avec l'extérieur que par une étroite fistule. Je prévois donc chez ce sujet la nécessité d'une seconde intervention, et ce second cas m'enlève toute envie de renouveler ma tentative.

Pour ce qui est de la cure radicale des sinusites frontales chroniques, je considère les méthodes de Jacques et d'Ogston-Luc comme assurant moins bien la guérison que celle de Killian.

J'ai opéré ce matin même un sinus frontal qui présentait un prolongement supéro-externe étroit que le procédé de Jacques n'eût probablement pas permis d'atteindre et que compliquait un foyer ethmoïdal antérieur que ma méthode eût laissé méconnu.

Je crois devoir attribuer les accidents de méningite post-opératoire que

Digitized by Google

j'ai observés plusieurs fois à la suite de l'opération d'Ogston-Luc, à l'existence de suppurations ethmoïdales semblables qui ne furent ni vues ni opérées au cours de l'opération.

Seule la brèche inférieure préconisée par Killian et reprise par Jacques permet d'atteindre le foyer ethmoïdal en question. Mais j'estime que notre collègue Jacques s'expose à laisser passer inaperçus des prolongements supéro-externes du foyer frontal en s'abstenant de pratiquer la résection de la table antérieure du frontal. Or je crois celle-ci aussi indiquée que la résection de la totalité de la corticale mastoïdienne que nous pratiquons généralement aujourd'hui en vue de découvrir les cellules osseuses aberrantes qui participent trop souvent à la suppuration de cette région.

M. Jacques répond à M. Luc qu'il pense que l'accès par la voie orbitaire est suffisant; si elle ne l'est pas, on peut faire un Killian.

M. Vacher dit que pour éviter les douleurs dans le procédé d'Eemann il ne faut employer que de l'acide borique chimiquement pur et par conséquent se défier de celui du commerce.

M. Molinié. — **Traitement des déviations de la cloison.**

M. Georges Gellé. — **Rôle des lésions nasales dans la pathogénie du larmoiement.**

M. G. Gellé a examiné les fosses nasales de 100 individus des deux sexes qui se sont présentés à la consultation de la clinique ophtalmologique de l'Hôtel-Dieu pour des formes diverses de rétrécissements des voies lacrymales. Dans 50 o/o des cas, il a trouvé les fosses nasales *normales* ou atteintes de *malformations* (déviations, épaississements de la cloison) n'ayant pu avoir que fort peu d'influence sur la production des lésions du canal lacrymo-nasal.

Dans les 50 autres cas, il a constaté diverses lésions dont il donne le détail et qui sont, par ordre de fréquence, la rhinite hypertrophique (21), la rhinite purulente (10) et l'ozène (6). Il attire l'attention sur 2 cas de tuberculose nasale insoupçonnée s'accompagnant de tuberculose des voies lacrymales.

Contrairement à l'opinion généralement admise, il n'admet pas l'obstruction mécanique comme cause du larmoiement au cours de la rhinite hypertrophique; pour lui, le plus souvent sinon toujours, il s'agit d'*infection*. Malheureusement, à l'époque où l'on examine le plus souvent les malades atteints d'épiphora, la lésion du canal est définitivement constituée, l'infection du sac accomplie. Cela explique les échecs trop fréquents du traitement nasal. C'est à la période prodromique par le traitement précoce des rhinites même légères qu'il faudrait agir. Il est, en effet, vraisem-

Digitized by Google

blable d'admettre qu'à des infections nasales aiguës peuvent succéder des infections du canal nasal allant jusqu'au sac, mais que quand l'infection nasale disparaît, l'infection lacrymale persiste seule pour une cause encore à trouver. Même chose se passe pour les affections du cavum et de l'oreille moyenne, et il en serait pour les dacryocystites comme pour nombre de salpingites et de pyélites par infection ascendante qui se manifestent plus ou moins longtemps après que les affections utérines ou vésico-urétrales primitives ont disparu. A l'heure actuelle, la période de début nous échappe souvent; c'est par l'association de la rhinologie à l'ophtalmologie que l'on arrivera à saisir le moment d'une action efficace.

M. Joncheray. — **Deux cas d'abcès du nez.**

M. Piaget. — **Angiome volumineux, traitement par l'électrolyse; résultat.**

M. de Champeaux. — **Abcès sous-cutané du conduit auditif.**

M. Mignon, de Nice. — **Emploi du diapason dans l'exploration des cavités osseuses de la face et du crâne.**

L'auteur présente les instruments qu'il emploie pour cet examen et expose les résultats obtenus : la résonance du diapason écouté par le phonendoscope est d'autant plus grande que les cavités osseuses (sinus frontaux, maxillaires, cellules mastoïdiennes) sont plus vastes; elle diminue quand celles-ci contiennent du liquide ou des tissus pathologiques. La transmission varie d'un façon inverse et augmente avec la densité des tissus, qu'elle soit objective ou subjective. La méthode peut être appliquée à d'autres organes; elle donne par le son ce que la diaphanoscopie ou la radioscopie donnent par la lumière.

M. Joncheray a voulu essayer les percussions sur les cavités osseuses de la tête, principalement l'apophyse mastoïde. L'ensemble des données auxquelles il en vint lui fit cesser ses expériences; elles étaient contradictoires ou insuffisantes, ou variables chez un même individu, ce que le Dr Joncheray s'explique par la grande variation d'épaisseur, de densité des apophyses même saines.

M. Mignon. — La percussion a été employée pour l'examen des sinus par certains auteurs dont plusieurs en ont même exagéré la valeur, mais

Digitized by Google

les résultats n'ont rien de comparable avec ceux que donne le diapason écouté avec le phonendoscope; les différences sont par ce moyen de beaucoup plus appréciables.

Présentation d'instruments. — MM. Collin, Escat, Mounier, Moure, Vacher, Suarez de Mendoza.

Sont mises à l'ordre du jour pour 1904, les questions suivantes :

1° *Traitement de l'otite moyenne aiguë.* MM. Lermoyez, Lubet-Barbon, Moure, rapporteurs.

2° *Des laryngites chroniques non spécifiques; formes cliniques, traitement.* M. Ruault, rapporteur.

La session est close; la prochaine réunion aura lieu au mois de mai prochain.

REVUE GÉNÉRALE ET ANALYSES

NEZ ET PHARYNX NASAL

Le nez comme voie respiratoire, par le Dr Mink, de Deventer.

C'est par le nez que pénètre naturellement l'air, aussi bien pendant l'inspiration que pendant l'expiration. La béance de la bouche est un défaut. W. Mayer, le premier, l'a démontré. Le nez et la bouche sont à peu près équivalents, si on les considère au point de vue de la fonction de chauffer et d'humecter l'air inspiré. Mais le nez accentue les différences de pression de l'air dans l'appareil respiratoire. Schutter, Mendel, Kaiser, Spiess, Mink, ont fait de nombreuses expériences à ce sujet, d'où il résulte que la valeur de l'inspiration est mesurée par sa durée et, jusqu'à un certain point, par le degré de vide inspiratoire. Quant à l'expiration, elle n'a de valeur que par sa durée et par l'intensité de la pression positive. La forme en entonnoir de l'arbre respiratoire constitue, d'après Ewald, un dispositif favorable au mélange d'air inspiré et expiré. S'il n'y avait pas de mélange, l'air inspiré n'arriverait jamais jusqu'aux alvéoles. D'où provient la différence de pression de 10 millimètres trouvée dans la trachée, à l'inspiration et à l'expiration, suivant que la respiration est nasale ou buccale?

Digitized by Google

L'infériorité de la bouche est due à la faible résistance qu'elle offre à l'entrée et à la sortie de l'air. La résistance, en ce cas, n'est fournie que par la glotte et les parties profondes. D'où une gêne dans les échanges pulmonaires. Dans la respiration nasale, il y a d'abord une première résistance, celle qui est offerte par le voile du palais. Dans certaines circonstances (hypertrophie amygdalienne), l'inspiration peut se faire, mais non l'expiration. Après le pharynx viennent les choanes et le canal nasal. C'est à l'expiration que l'on constate des différences de pression entre les régions antérieures et postérieures aux cornets. (A suivre.) (*Presse ololaryngol. belge*, août 1903, n° 8.) Dr KAUFMANN.

Sur l'élargissement du squelette nasal par les polypes muqueux *(Ueber Verbreiterung der knöchernen Nase durch Schleimpolypen)*, par le Dr BURK.

Par l'accroissement considérable de polypes muqueux non opérés, il peut se produire un élargissement du squelette nasal, aussi bien dans le jeune âge que plus tard, sous l'influence de la pression exercée par la néoformation sur les parois nasales.

Dans les âges avancés de la vie, cette action se reconnaît à un déplacement en bas des os propres du nez.

Dans le jeune âge, l'élargissement est produit par des processus anormaux de croissance du squelette, avec état inflammatoire chronique du périoste. (*Beiträge z. klin. Chir.*, 39.) H. BICHELONNE.

LARYNX ET TRACHÉE

Laryngite aiguë infectieuse; trachéotomie; guérison, par M. TAPTAS.

L'auteur rapporte l'histoire d'un malade auprès de qui il fut appelé par son confrère Talha Bey. Il s'agit d'un individu présentant depuis deux jours des symptômes de pharyngite aiguë, de la dysphagie et de la dyspnée.

Quand M. Taptas voit le malade, la dyspnée est considérable; l'épiglotte est le siège d'une tuméfaction très accusée; rien aux amygdales.

En présence d'accès de suffocation, on fait une trachéo-

Digitized by Google

tomie immédiate qui soulage le malade. Cependant, la dysphagie est intense, et il est nécessaire de passer une sonde de Nélaton par le nez dans l'œsophage pour alimenter le malade.

La canule trachéale peut être retirée quatre jours après l'opération, mais l'état général reste mauvais. Il se produisit des complications pulmonaires, et la convalescence fut très longue. La plaie trachéale ne se ferme que lentement. (Soc. impériale de méd. de Constantinople; *in La Médecine orientale*, n° 7, 1903.) Dr G. Dupond.

Kératose circonscrite du larynx *(Keratosis circumscripta laryngis)*, par le médecin de régiment Johann Fein, de Vienne.

L'auteur rapporte deux cas qui présentent certains points de ressemblance avec la maladie décrite en 1891 par Juffinger sous le nom de « kératose circonscrite du larynx », et qui constituent, d'après lui, un processus morbide nettement défini, ayant ses caractères propres, qui sont les suivants :

Le patient souffre d'un enrouement qui s'accroît progressivement et qui s'accompagne de toux, sans phénomènes généraux ni fièvre.

A l'examen laryngoscopique, on trouve sur une plaie circonscrite de l'une des cordes vocales une tache nettement délimitée, ressemblant à une pseudo-membrane; cette tache est superficielle, légèrement saillante, blanche comme de la craie; sa surface est légèrement inégale, tomenteuse. Les bords sont nettement séparés des tissus voisins, mais paraissent plutôt épais que gonflés ou déjetés. L'examen au stylet fait reconnaître une consistance dure et une adhérence ferme aux plans sous-jacents.

La muqueuse environnante est entièrement saine ou bien présente seulement de légères manifestations inflammatoires. La corde vocale voisine peut être œdématiée par l'irritation mécanique qui se produit à chaque affrontement des deux cordes vocales.

Ce qui distingue spécialement ces productions des processus qui peuvent donner des aspects similaires, c'est leur

Digitized by Google

immuabilité : leur aspect se maintient sans changement pendant un temps très long. Ces productions blanches se laissent enlever en totalité avec la pince, comme une écaille; après l'ablation persiste une perte de substance très superficielle de la muqueuse, qui saigne légèrement. Pas de cicatrice visible. La production blanche a une tendance très grande à la reproduction sur place, malgré plusieurs ablations successives.

Histologiquement, on voit que la production appartient aux couches superficielles de la muqueuse laryngée. On trouve deux assises d'épaisseur à peu près égale, une superficielle presque entièrement cornée, l'autre composée de cellules réticulées. La première est composée de couches de cellules épithéliales plates plus ou moins kératinisées; les noyaux cellulaires sont encore assez nombreux, mais se colorent difficilement; le protoplasma a subi presque partout également la transformation cornée.

L'auteur, comme traitement, s'est bien trouvé de l'ablation a la pince suivi de la cautérisation de la surface dénudée avec une solution alcoolique salicylée à 10 0/0. Grâce à l'emploi de celle-ci, il a pu éviter la reproduction sur place de la plaque cornée, et même amener sa disparition sans intervention opératoire.

Au point de vue étiologique, rien de positif. Il est seulement à retenir que, dans les deux cas, il s'agit d'hommes d'un âge assez avancé, offrant les signes de l'artériosclérose commençante, et tous deux suspects de faire un usage immodéré de boissons alcooliques. (*Monats. f. Ohrenheilk.*, Berlin, août 1903, p. 327.) **H. Bichelonne.**

OREILLES

L'audition paradoxale se fait-elle à travers la cicatrice chez les sujets ayant subi la trépanation de la voûte du crâne? par MM. Toubert et Fasquelle.

Après avoir rapporté quatre cas de Larrey, un de Guyon, un de Godard, un de Courtiade, les auteurs citent leur observation personnelle .Homme qui reçoit un coup de feu à 3 mètres de distance, au niveau du sillon de Rolando

Digitized by Google

gauche. Hernie cérébrale, hémiplégie droite et aphasie. Première intervention le 18 février 1901; une seconde quinze jours après; une troisième en décembre 1902. Les auteurs ont répété sur M... la série des épreuves classiques de l'audition : 1° sur les oreilles; 2° sur la cicatrice opératoire, que Larrey considérait comme un tympan secondaire. Ils ont remarqué : 1° que la cicatrice cutanée était imperméable aux ondes sonores; 2° que la transmission solidienne des sons se faisait aussi bien par la substance cérébrale que par la boîte cranienne. L'examen électrique démontra l'excitation tardive du nerf auditif. A ce sujet, Toubert et Fasquelle se demandent si le son produit par le courant est dû au nerf acoustique ou provient de la contraction musculaire des muscles innervés par le facial. Ils admettent cette explication indiquée déjà par Marey. Larrey a mal interprété les faits qu'il a eus sous les yeux. Il est admis aujourd'hui que la sensation auditive, pour être perçue, doit aller de l'oreille au cortex, et non du cortex à l'organe de l'audition. (*Archiv. internat. de laryngol., d'otol. et de rhinol.*, sept.-oct. 1903, n° 5.)

Dr Kaufmann.

Téléphone et audition, par M. Braunstein, de Munich.

Jeune femme de vingt et un ans, téléphoniste, vient consulter, en février 1903, pour otalgie nerveuse gauche et névralgie du trijumeau. Le 5 avril 1903, orage violent qui produisit une forte commotion électrique, alors que la malade était à son service. Deux jours après, constatation d'un myringite aiguë. Diminution du pouvoir auditif. Quelques jours après, guérison de la myringite. Mais le manche du marteau est plus horizontal. La surdité est plus prononcée. Weber latéralisé à gauche.

Hermann a publié un cas analogue chez une téléphoniste. Pendant un orage, au moment de la production d'un éclair, l'employée, qui était au téléphone, ressent une vive commotion et perçoit un bruit formidable. Surdité immédiate de l'oreille gauche. Névralgie gauche dans la journée. Au bout de quelques jours, l'audition redevient normale, mais il persiste une sensibilité douloureuse pour les sens. Au bout de cinq semaines, surdité intermittente. Un jour, vertiges

Digitized by Google

et nausées. Violente attaque apoplectiforme. Au bout de quelques mois, amélioration par la pilocarpine. Braunstein a vu deux autres cas analogues. Blake, de Boston, a remarqué qu'au bout d'un certain temps les employés du téléphone ont l'audition douloureuse aux sons secs métalliques, et, finalement, des bourdonnements.

Des perfectionnements ont diminué les inconvénients de l'usage du téléphone au point de vue de l'audition. Lannois, Gellé ont montré l'influence néfaste du téléphone sur des oreilles malades. Treitel a rapporté un cas de diplacousie banale. Kahn, Urbantschitsch, Politzer ont fait les mêmes remarques. Röpke incrimine la pression exercée par l'appareil récepteur sur l'oreille externe. Braunstein a examiné, à Munich, 160 téléphonistes femmes et 3 hommes. L'âge des sujets allait de dix-sept ans et demi à quarante-deux ans. A l'otoscope, l'auteur ne trouva que soixante-trois tympans normaux (20 0/0). Il développe longuement les méthodes qu'il emploie pour obtenir des résultats sérieux .(A suivre.) (*Archiv. internat. de laryngol., d'otol. et de rhinol.*, sept.-oct. 1903, n° 5.)

Dr Kaufmann.

CROUP ET DIPHTÉRIE

Un cas de diphtérie maligne de Trousseau, par M. Wilson-Prévost, de New-York.

Homme de trente-cinq ans, vu le 26 avril 1903, rend par le nez un fragment de membrane. A l'examen de la gorge, membrane sur l'amygdale droite. Adénites cervicale et sous-maxillaire volumineuses. Injection de sérum antidiphtéritique. Le soir, le voile du palais, la luette, l'amygdale gauche sont recouverts de fausses membranes. Nouvelle injection. Dans la nuit, vers une heure, la paroi pharyngienne se prend. Le lendemain, dyspnée, dysphagie. Troisième injection de sérum. Mort le 28 avril. (*Archiv. internat. de laryngol., d'otol. et de rhinol.*, sept.-oct. 1903, n° 5.)

Dr Kaufmann.

Le Gérant : R. Chaigneau.

Bordeaux. — Impr. G. Gounouilhou, rue Guiraude, 11.

Digitized by Google

24e ANNÉE. N° 49. 5 DÉCEMBRE 1903.

REVUE HEBDOMADAIRE
DE
LARYNGOLOGIE, D'OTOLOGIE
ET DE RHINOLOGIE

DEUX CAS D'ABCÈS CÉRÉBELLEUX OTIQUE[1]

Par le Dr P. JACQUES, agrégé,
Chargé de la clinique d'oto-rhino-laryngologie de l'Université de Nancy.

L'état encore rudimentaire de nos connaissances en physiologie cérébelleuse fait du diagnostic des altérations du cervelet l'un des problèmes les plus ardus de la clinique et justifie la publication des faits susceptibles de jeter quelque jour sur ce chapitre obscur de la pathologie. A ce titre, vous me permettrez, Messieurs, de vous soumettre les deux observations suivantes recueillies récemment dans mon service hospitalier.

Observation I. — *Otorrhée ancienne négligée; mastoïdite aiguë et abcès sous-dural évacué par trépanation; amélioration très marquée; récidive des phénomènes cérébraux après trois semaines; mort dans le coma; à l'autopsie, abcès de l'hémisphère cérébelleux droit ouvert à la face inférieure.*

Constant Th..., manœuvre, vingt-trois ans, est amené le 15 septembre 1902 à la consultation de ma clinique pour des douleurs de tête intenses accompagnées de phénomènes fébriles et d'empâtement douloureux rétro-auriculaire.

Les parents, qui l'accompagnent, m'apprennent que l'oreille droite coule, par intermittences, depuis l'âge de sept ans. Après une récente période de suppuration, l'écoulement s'est brusque

1. Travail communiqué à la Société française de laryngologie, octobre 1903.

Digitized by Google

ment tari, il y a une quinzaine, en même temps qu'une vive sensibilité commençait à s'accuser à la région mastoïdienne. Depuis ce moment, le malade ne mange plus, est incapable de travail et se plaint de plus en plus de la tête. En outre, alors qu'il était doué antérieurement d'une ouïe suffisante, il est devenu très sourd.

D'apparence assez chétive et d'ailleurs amaigri, le malade attire immédiatement notre attention par son habitus de cérébral. Les yeux fixes, les traits immobiles, la démarche automatique, il paraît accablé et étranger à ce qui l'entoure. Il répond à grand'-peine aux questions qu'on lui pose et seulement quand on les lui crie à l'oreille; les réponses viennent lentement et avec effort, assez nettes du reste. Il marche péniblement, soutenu par son frère qui le guide. La tête est immobilisée sur le cou par une contracture très marquée des muscles nucaux : pas de trismus ni de contracture apparente des membres. Depuis quelques jours existeraient de petits frissons, des nausées sans vomissements associées à un état vertigineux paroxystique. Les pupilles sont légèrement contractées, égales et réagissent bien; pas de photophobie; la vision est nette.

A l'examen de l'oreille droite, on constate un œdème dur et rouge de la région mastoïdienne, se prolongeant en haut vers la fosse temporale et descendant au-dessous de la pointe jusque dans la région sterno-mastoïdienne. Douleur vive, provoquée par la pression, dans toute l'étendue de l'apophyse, surtout au point antral.

Le conduit est rouge et atrésié; la paroi postéro-supérieure, abaissée, s'oppose à une inspection convenable : des grumeaux caséeux mélangés de squames macérées encombrent le canal et sont balayés par une injection; à gauche, le tympan, sain, autant qu'il est permis d'en juger, est partiellement dissimulé par un amas cérumineux.

Du côté des cavités rhino-pharyngiennes, rien à noter qu'un peu de rougeur des amygdales palatines et des piliers.

La température vespérale est de 38°4; le pouls bat à 100, assez faible, assez régulier. Le patient accuse une céphalalgie intense, continue, exagérée par les mouvements, avec maximum à la région pariétale droite. La percussion du crâne n'éveille aucune sensibilité localisée en dehors des points visiblement tuméfiés et enflammés.

En présence des symptômes graves constatés, je décide d'intervenir dès le lendemain par une trépanation mastoïdienne, avec exploration des enveloppes cérébrales.

Digitized by Google

Première opération le 16 septembre. — Je commence par pratiquer la *ponction lombaire,* qui permet de recueillir rapidement une vingtaine de centimètres cubes de *liquide franchement louche,* lactescent, s'écoulant en un filet continu. Ce liquide est transmis au service de bactériologie clinique de l'institut sérothérapique aux fins d'examen.

Liquide trouble, pression accrue étaient des indices fâcheux éveillant l'idée de méningite. Je procède sur-le-champ à la trépanation : incision à travers des parties molles œdématiées et lardacées, section du périoste apophysaire et décollement de sa lèvre antérieure : à ce moment, s'écoule au-dessous de celle-ci un flot de pus fétide venant d'un décollement des parties molles revêtant la face antérieure de la mastoïde. De fistule, nulle part; l'apophyse est uniformément jaunâtre, éburnée. Attaquée à la gouge, elle offre une coque compacte épaisse de 8 à 10 millimètres environ; puis, j'arrive dans un antre élargi, déjeté en dehors et rempli de détritus caséeux infects.

En explorant alors la cavité, grossièrement nettoyée de son contenu purulent, je constate immédiatement que le toit antral a disparu en grande partie et se trouve remplacé en arrière par la dure-mère épaissie et couverte de fongosités. Je cherche à décoller la méninge au pourtour de la brèche osseuse qui la met au jour : le protecteur, insinué en arrière, tombe dans un récessus d'où s'écoulent en battant deux à trois cuillerées à café de pus jaune crémeux mélangé d'un peu de sang. Il s'agit d'une collection sous-durale, filant sur la face postérieure de la pyramide pétreuse, profonde de 15 à 20 millimètres et à parois tapissées de bourgeons fongueux. La poche est curettée avec précautions sans qu'on rencontre de fistule interne, puis tamponnée doucement à la gaze iodoformée. Le nettoyage de la cavité antrale est complété, le canal tympano-mastoïdien élargi, l'attique débarrassée de débris d'osselets en partie nécrosés. Puis la cure radicale est complétée par la résection à la pince de la paroi postérieure osseuse du conduit et du mur de la logette; je curette la caisse et excise le conduit membraneux en regard de la brèche osseuse. Toute la cavité opératoire, touchée au chlorure de zinc au 1/10, est tamponnée par une mèche iodoformée sortant par le méat. Suture immédiate et complète de l'incision rétro-auriculaire.

Résultats de l'intervention. — Diminution immédiate de la céphalalgie, abaissement progressif de la température qui atteint la normale le huitième jour, *pour se maintenir définitivement au-dessous de 37°.* L'amélioration générale est frappante dès le second jour : le

Digitized by Google

visage se colore et reprend de l'expression, la dysécie fait place à une audition satisfaisante, la nuque redevient souple et les mouvements de la tête libres; l'appétit renait et le malade ne tarde pas à se lever. Au bout d'une semaine, le patient va et vient normalement, s'alimente convenablement, sans nausées ni vomissements, la démarche est assurée, et des troubles antérieurs à l'opération ne persiste plus qu'une douleur vague dans la moitié droite de la tête avec maximum au niveau de la bosse pariétale.

La plaie, de son côté, marche à souhait : le décollement sous-dural ne donne à peu près plus rien et imprègne à peine la mèche iodoformée que l'on renouvelle deux fois par semaine.

J'étais sur le point de donner au malade son exeat quand l'horizon, au début d'octobre, commença à se rembrunir.

Le 4, bien que la plaie continue à avoir bon aspect, le patient accuse une recrudescence de la céphalalgie. Le 5, l'appétit diminue et les phénomènes cérébraux du début font leur réapparition. Il existe un certain degré d'obnubilation intellectuelle; l'opéré recommence à entendre dur et à répondre mal. Un vomissement alimentaire est survenu brusquement dans la journée, sans prodromes.

Incriminant peut-être une rétention provoquée par un pansement trop serré, je fais renouveler celui-ci en substituant à la gaze sèche des enveloppements humides, ce qui paraît amener quelque amélioration. La nuit du 5 au 6 est meilleure, et le début de la matinée plus calme. Dans la matinée du 6, le patient recommence à se plaindre, puis les phénomènes s'aggravent rapidement : refus absolu d'aliments, agitation et cris alternant avec des périodes de torpeur, décubitus en chien de fusil, légère raideur de la nuque. Pouls fréquent et très petit, parfois intermittent, respiration bulbaire, température normale, absence de frissons.

Devant la reproduction des accidents initiaux et l'aggravation rapide des symptômes je me hâte d'intervenir de nouveau le 7, espérant reconnaître une reproduction de la collection sous-durale ou découvrir un nouvel abcès.

Deuxième opération le 7 octobre. — Sous une narcose légère je pratique une nouvelle *ponction lombaire* qui, cette fois, ne donne que du *liquide sous pression normale et parfaitement limpide.* Cette constatation éloignait l'idée de reproduction du processus anatomique initial du côté des méninges. Effectivement, après avoir derechef incisé les téguments rétro-auriculaires, déjà parfaitement réunis, je trouve la cavité opératoire en parfait état. Le décollement sous-dural, découvert à la première intervention, est exempt de pus et presque totalement comblé par des bourgeons de bonne nature.

Digitized by Google

Par l'orifice osseux du tegmen largement agrandi, j'explore la méninge que je trouve lisse, tendue, de coloration seulement un peu assombrie; un décollement périphérique ne fait que provoquer une hémorragie veineuse du sinus pétreux supérieur. Par une incision exploratrice, les circonvolutions temporales font hernie, saines du reste; enfin la sonde cannelée prudemment enfoncée en diverses directions dans le tissu cérébral ressort sans porter trace de pus.

Il ne s'agissait donc ni de pachyméningite ni d'abcès du lobe sphénoïdal : l'exploration opératoire l'avait démontré; ni de collection du lobe fronto-pariétal : il n'existait ni paralysie ni contracture systématisée. La ponction rachidienne plaidait contre l'hypothèse de leptoméningite. Enfin, l'absence de frisson et de fièvre éloignait l'idée de complication veineuse. Fallait-il conclure à une collection cérébelleuse? J'émis cette idée devant mes aides et fus sur le point de trépaner la fosse cérébelleuse. Mais, ébranlé par le manque presque complet des phénomènes constitutifs du syndrome cérébelleux et découragé par l'état si précaire du patient, j'hésitai à prolonger le traumatisme et me résignai à laisser faire la nature.

Après un semblant d'amélioration dans l'état intellectuel, le malade succomba dans la nuit du 7 au 8, dans le coma.

Autopsie. — A l'ouverture du crâne, pratiquée le lendemain, les méninges cérébrales apparaissent saines, nullement congestionnées, un peu sèches; aucune trace de pus ni d'exsudat dans les sillons, mais quelques chapelets de bulles gazeuses dans l'espace sous-arachnoïdien. Le cerveau extrait, on aperçoit sur la face antérieure du rocher au niveau du tegmen antri l'incision durale pratiquée la veille pour explorer le lobe sphénoïdal. Celui-ci n'offre aucune altération sauf, à la face inférieure, l'orifice de ponction; la coupe établit que cette manœuvre n'a provoqué qu'une faible dilacération et pas d'hémorragie.

La tente cérébelleuse étant alors incisée et le cervelet extrait, on reconnaît à la face inférieure de l'organe, au voisinage du lobule du pneumogastrique, une perte de substance de forme irrégulière, à bords amincis et déchiquetés; le fond est formé par la substance blanche revêtue d'un enduit purulent assez adhérent. Cette lacune de l'écorce donne accès dans un décollement admettant l'index et se dirigeant en arrière en cheminant dans la substance blanche au-dessous de l'écorce inférieure. Il s'agit d'un abcès spontanément ouvert en avant par amincissement progressif de sa coque. Le contenu purulent épanché remplit la fosse cérébelleuse correspondante de l'occipital.

Digitized by Google

A la coupe sagittale de l'hémisphère cérébelleux on trouve, outre la cavité principale, deux autres collections en voie de formation dans la substance blanche, l'une du volume d'une noisette, l'autre encore à l'état concret, de la taille d'un pois. Non loin de là siégeait un foyer de ramollissement rougeâtre. L'hémisphère opposé était sain, ainsi que le cerveau.

La dure-mère qui revêt le temporal est normale, sauf à la face postérieure de la pyramide pétreuse, en arrière du méat auditif interne, où elle apparaît sur une étendue égale à celle d'une pièce de 50 centimes, épaissie et légèrement congestionnée. Sa face cérébrale est d'ailleurs parfaitement unie et aucune adhérence n'existe à ce niveau entre les différentes méninges. C'est la région de l'abcès sous-dural primitif, actuellement presque entièrement guéri.

Examen du liquide céphalo-rachidien. — Le liquide franchement louche obtenu par la première ponction, pratiquée le 16 septembre, renfermait des polynucléaires nombreux et un bacille allongé dont la détermination n'a pu être faite.

Le second liquide de ponction, recueilli le 7 octobre, a été soigneusement étudié par M. le Dr Thiry, sous-directeur de l'Institut sérothérapique de l'Est, qui a relevé les faits suivants. Ce liquide est clair et, après centrifugation, on ne parvient à y déceler que trois leucocytes polynucléaires pour un nombre assez grand de leucocytes à un seul noyau volumineux et à taille égale ou supérieure à celle d'une hématie. Dans le dépôt très léger obtenu par centrifugation, il n'a pas été mis en évidence de bacilles présentant les caractères de forme et de colorabilité du bacille de Koch; un cobaye inoculé n'a pas réagi. Le dépôt a servi à l'ensemencement de tubes de sérum de cheval, sérum solidifié incliné par la chaleur. Le lendemain, les tubes présentaient une colonie membraneuse qui n'a pas tardé à solidifier le milieu. Elle était formée par des bacilles sporulés qui semblent, d'après les caractères morphologiques et physiologiques, devoir être considérés comme appartenant au groupe d'espèces dont le *bacillus mesentericus vulgatus* de Fluegge est le type. Sur la préparation du liquide centrifugé deux bacilles ont été trouvés conservant le Gram et offrant des caractères morphologiques voisins de ceux des bacilles obtenus sur sérum.

Obs. II. — *Mastoïdite aiguë chez un ancien otorrhéique avec nécrose étendue du temporal; trépanation antro-mastoïdienne pour accidents cérébraux; puis évidement pétro-mastoïdien et ouverture d'un volumineux abcès cérébelleux; mort trois mois et demi plus tard.*

Henry Mulh..., dix ans et demi, a toujours été un enfant intelli-

Digitized by Google

gent et bien portant, sauf un écoulement d'oreilles ancien, intermittent et d'ailleurs négligé.

Le *15 septembre 1902*, il fut pris, à la suite d'une recrudescence de son otorrhée, de malaise, de fièvre, de faiblesse l'obligeant à garder le lit. En même temps, une certaine tuméfaction apparaissait à l'apophyse qui devenait très douloureuse. La fièvre, rapidement croissante, atteignit et dépassa 41° avec céphalalgie intense, vomissements répétés et délire très accusé; le médecin de la famille porta le diagnostic de méningite.

Trois jours plus tard, l'état demeurant stationnaire, l'enfant fut transporté à l'hôpital de sa localité où l'on intervint sur la mastoïde, puis fut renvoyé chez lui et soigné à la maison sans que l'affection semblât évoluer vers la guérison.

Tels sont, brièvement résumés, les renseignements que mon interne obtient des parents, qui, le *19 octobre*, amènent le patient à ma consultation de l'hôpital civil. La plaie opératoire était alors encombrée de gros bourgeons mollasses recouverts de pus s'écoulant continuellement en nappe à mesure qu'on l'épongeait. En arrière de la plaie mastoïdienne, une grosse tuméfaction fluctuante était remarquée, du volume d'une mandarine.

En mon absence, mon collègue et ami le professeur agrégé Michel intervient d'urgence le lendemain, incise la collection et extrait, en plusieurs fragments, un volumineux séquestre de la région la plus reculée de l'écaille temporale et de la portion avoisinante de l'occipital. Il en résulte une perte de substance de la boîte cranienne siégeant en arrière de l'apophyse et mesurant environ 3 à 4 centimètres carrés. Les masses fongueuses sont enlevées à la curette jusqu'à la dure-mère, qu'on trouve épaissie, bourgeonnante et ramollie. Le sinus latéral est découvert en avant et prudemment gratté; il est dépressible. En arrière, la cuiller tranchante effondre la pachyméninge, qui a perdu toute résistance, et ramène des débris de substance encéphalique blanche sans pus. Drainage et pansement à la gaze iodoformée qu'on renouvelle tous les deux jours.

Quand, peu de jours plus tard, l'enfant m'est présenté, la fièvre est très diminuée. L'état local se montre assez peu satisfaisant : les fongosités se reproduisent opiniâtrément, la suppuration est toujours abondante. L'appétit et le sommeil sont relativement conservés. Au point de vue intellectuel, le délire intense du début a entièrement cédé, mais le malade a fréquemment des moments assez longs d'absence, étranger à ce qui se passe autour de lui, agité, poussant des cris gutturaux, rongeant ses ongles, tirant sans

Digitized by Google

cesse ses cheveux et son pansement. Ignorant le degré exact des lésions, je garde l'enfant en observation pendant quelques jours dans un calme relatif. Dans la nuit du 27 au 28 octobre, l'agitation devient tout à coup extrême; le jeune patient se livre à des contorsions effrayantes accompagnées de cris continuels, qui obligent la sœur garde-malade à ne pas le quitter un instant.

Le 28 au matin, dépression profonde, face terreuse, facies d'infection. En présence de cette aggravation subite, je décide d'intervenir le jour même et d'explorer l'encéphale, après avoir désinfecté soigneusement l'oreille et l'apophyse par un évidement méthodique.

Opération le 28 octobre 1902. — Sous chloroforme, je pratique tout d'abord la *ponction lombaire,* qui fournit un *liquide d'une parfaite limpidité,* s'écoulant en gouttes pressées, que l'on réserve pour l'étude cyto-bactériologique.

Le vaste foyer de suppuration rétro-auriculaire est détergé à la curette des amas végétants qui l'encombrent. Exploration de la dure-mère à nu : au point où la curette avait pénétré lors de l'intervention d'urgence pratiquée huit jours plus tôt, le doigt s'enfonce à travers la substance nerveuse ramollie dans une vaste cavité à paroi relativement lisse, d'où s'échappe, quand on le retire, un flot de pus épais couleur café au lait. Il s'agit d'une vaste collection cérébelleuse évidant l'hémisphère droit ; l'extrémité de l'index, dont les deux dernières phalanges pénètrent en totalité, vient heurter le bulbe à travers une coque amincie de substance grise du cervelet. A la pince-gouge, je résèque 2 centimètres carrés environ de l'écaille occipitale au-dessous de la perte de substance primitive pour assurer un drainage facile, direct et déclive au moyen d'un double tube de caoutchouc perforé d'assez fort diamètre.

L'opération est terminée par un évidement pétro-mastoïdien classique. Suture des téguments de façon à isoler autant que possible le vieux foyer d'infection oto-mastoïdien curetté de la surface cérébelleuse mise à nu. Pansement humide. Un état syncopal assez grave, survenu au début de l'opération, céda brusquement lors de l'évacuation de l'abcès cérébelleux.

Dès le lendemain de l'opération, l'aspect de l'enfant s'est transformé. Le pouls est devenu régulier, égal et bien frappé ; l'apyrexie est complète. Le facies est meilleur. Le malade repose tranquillement dans son lit. Plus d'agitation ni de cris. Respiration calme. L'appétit se rétablit.

Dans les jours qui suivent, l'amélioration générale s'accentue. L'alimentation se fait convenablement et sans vomissements. La

Digitized by Google

lucidité intellectuelle renaît peu à peu. Bref, de l'état si inquiétant du début ne persiste plus qu'un certain degré de surexcitation intermittente obligeant à une surveillance plus étroite.

Une semaine plus tard, satisfaite de l'amélioration obtenue et rassurée sur l'avenir, la mère, malgré nos conseils, reprend l'enfant, qui désormais sera pansé chez lui et représenté à la clinique de quinze en quinze jours. Entre temps, le Dr Dreyer, d'Épinal, ancien interne du service, surveillera les pansements.

Pendant les premières semaines, les promesses qui m'avaient été faites par la famille furent exécutées et, sous l'influence d'un drainage bien assuré, la guérison fit des progrès rapides. L'enfant fut revu dans le courant de novembre ayant retrouvé sa santé d'autrefois et ne semblant plus se ressentir de son affection cérébrale si grave, ni de la perte presque complète d'un hémisphère cérébelleux. L'intelligence a recouvré sa lucidité, la parole est correcte. L'enfant marche droit, même les yeux fermés; à peine remarque-t-on une très légère tendance à la déviation vers la droite dans ce dernier cas. La suppuration est très réduite. Je profite de cette période de calme pour supprimer des végétations adénoïdes volumineuses et infectées.

Peu de temps après, je dois brusquement intervenir de nouveau pour combattre des phénomènes de rétention (nausées, vomissements, vertiges, obnubilation, agitation puis abattement, pas de raideur nucale ni de Kernig, alternatives de mydriase et de myosis symétriques) provoqués par un bourgeonnement non réprimé des lèvres de l'orifice. La sonde cannelée pénétrant encore de 25 millimètres en se dirigeant en dehors et en avant, j'élargis de ce côté la brèche osseuse à la pince-gouge et une fois encore je conjurai des phénomènes de compression menaçants.

Une fois de plus, malheureusement, la leçon ne profita pas. La négligence des parents, plus forte que nos plus pressants conseils, réussit à soustraire encore l'opéré à la surveillance du médecin et l'enfant succomba le 12 février 1903, alors que je croyais la guérison définitivement assurée. Voici les notes communiquées par mon ancien interne et ami, le Dr Dreyer :

7 février. — Enfant abattu, pas de fièvre; pouls à 75, faible mais régulier. Céphalée frontale par accès toutes les trois minutes viron avec cris; yeux très mobiles, nystagmus horizontal, action pupillaire vive, pupilles égales.

8 février. — Matin : pouls ralenti, 52-56, faible, régulier. Réactions pupillaires paresseuses; pupilles dilatées, la gauche plus que la droite. Le pansement est levé; rien d'anormal.

Digitized by Google

Soir : Pouls lent, dépressible, avec intermittences. Pas de fièvre ; constipation. Pas de raideur de la nuque; signe de Kernig négatif. Pupilles égales, à demi-dilatées, ne réagissant plus. Respiration de Cheyne-Stokes avec pause d'un quart de minute. Céphalée atroce et gémissements. Injections sous-cutanées de caféine et d'huile camphrée. Les parents se refusent à ramener l'enfant à l'hôpital de Nancy.

9 février. — Nuit mauvaise; l'enfant a eu une « crise », c'est-à-dire un accès de tétanie avec flexion des jambes, extension des bras en supination forcée, poings fermés, la tête tournée à droite ; puis il est resté deux heures sans connaissance. Ce matin l'enfant répond immédiatement aux questions posées; les pupilles sont égales, le nystagmus persiste, pas de strabisme. Pouls à 60; pas de fièvre. Le drain fonctionne; les bords de la plaie cranienne sont boursouflés et rouges.

Même état le soir; toutefois le pouls s'accélère et oscille entre 100 et 160. Température : 37° 2.

10 février. — Dans la nuit, un grand soulagement s'est produit et le pansement, renouvelé de la veille, s'est trouvé traversé par une grande quantité de pus. Le malade est calme, apyrétique.

12 février. — La céphalée, qui avait un instant cédé, a repris de plus belle et s'accompagne de cris et de gémissements. Deux vomissements la nuit, un troisième le matin, verdâtre, liquide, sans efforts.

Dans la journée, le ventre se rétracte, l'enfant se tient couché en chien de fusil sur le côté gauche. Il délire et chantonne; il répond pourtant aux questions, mais avec retard et d'une voix inarticulée. La température atteint 38°5. Le pouls est à 110. Les yeux sont fixes, les pupilles égales. Léger trismus. État cataleptique : les membres gardent l'attitude qu'on leur imprime. L'enfant succombe dans la nuit.

Examen du liquide céphalo-rachidien. — Le liquide recueilli, limpide, soumis à la centrifugation, ne laisse déceler aucun élément. Mis en culture sur sérum coagulé, il donne un bacille du type *bacillus mesentericus* Fluegge. Il diffère toutefois du liquide recueilli chez le sujet de la première observation par des cultures moins plissées et s'étendant plus en surface.

RÉFLEXIONS. — Deux observations isolées ne sauraient valoir qu'à titre documentaire: aussi serai-je bref dans mes réflexions.

Digitized by Google

Je note que les sujets de toutes deux étaient des individus jeunes, de vieux otorrhéiques atteints du côté droit. Chez l'un et chez l'autre les symptômes cérébelleux proprement dits occupaient l'arrière-plan, dissimulés par les signes d'irritation méningée ou de compression cérébrale. Chez mon premier malade, l'évacuation d'une collection sous-durale d'une dizaine de grammes fit cesser tous les troubles locaux et à distance et sembla rétablir entièrement l'état général profondément affecté. Et pourtant persistait dans la profondeur du cervelet, entièrement isolé anatomiquement du foyer sous-dural, un volumineux abcès, dont le signe unique résidait dans la persistance d'un point douloureux au pariétal droit.

L'enfant sujet de la seconde observation élimina par suppuration la presque totalité d'un hémisphère cérébelleux tout en conservant une démarche relativement correcte et assurée chaque fois que le drainage s'effectuait convenablement. Le phénomène persistant chez lui était non pas comme chez le premier une céphalée localisée, mais de l'excitation et des cris à intermittences plus ou moins longues. Je ferai remarquer aussi, au sujet de cette dernière observation, les réelles difficultés, maintes fois signalées déjà, du drainage dans les abcès encéphaliques. Une brèche osseuse large et déclive, bien en regard du foyer nerveux, ne suffit pas à écarter l'éventualité des accidents de diffusion par obstacle à l'écoulement du pus toujours épais et mélangé de matière encéphalique nécrosée. L'usage alternatif de tubes de caoutchouc de fort diamètre et de mèches de gaze aseptique, une surveillance étroite et prolongée permettant au besoin des interventions complémentaires réitérées, constituent des conditions essentielles de cette grave complication des otites 'gligée.

Les indications fournies par la ponction lombaire me sem-ent dignes d'un intérêt tout particulier. J'en rappelle ièvement les résultats :

Observation I. — Première ponction : liquide céphalo-rachi-

Digitized by Google

dien, sous forte pression, franchement louche, riche en globules polynucléaires, stérile[1].

Les probabilités qu'il était permis d'en tirer étaient en faveur d'une vive irritation méningée sans infection de l'espace sous-arachnoïdien : l'abcès sous-dural, avec intégrité de la surface arachnoïdienne de la pachyméninge, concordait parfaitement avec ces indications.

Deuxième ponction : liquide clair, sous faible pression, donnant par centrifugation un très petit nombre de polynucléaires avec proportion assez élevée de lymphocytes normaux, ne cultivant pas. L'abcès extra-dural était presque guéri, l'abcès cérébelleux sur le point de s'ouvrir ou déjà rompu n'avait pas infecté encore l'ensemble du tractus sous-arachnoïdien.

Observation II. — La ponction a fourni un liquide clair sous pression assez forte, stérile. Il existait d'abondantes fongosités dure-mériennes sans leptoméningite. L'abcès cérébelleux n'avait pas contaminé l'espace sous-arachnoïdien.

REVUE GÉNÉRALE ET ANALYSES

NEZ ET PHARYNX NASAL

Le traitement rhinologique de la dysménorrhée d'après Fliess, par M. Lautmann.

Fliess avait remarqué deux zones génitales dans le nez : la tête du cornet inférieur et la tubérosité de la cloison.

Pendant les règles, ces deux points sont congestionnés,

1. Il me paraît, en effet, que l'espèce bactérienne rencontrée dans les trois examens ne saurait être incriminée comme ayant joué un rôle pathologique. Bien que ce rôle ait été accordé par divers expérimentateurs aux bactéries du groupe dont le *bacillus mesentericus vulgatus* Fluegge est le type, toutes les vraisemblances sont ici pour une contamination accidentelle du liquide recueilli par l'aiguille employée. Les spores de cette espèce sont effectivement d'une extraordinaire résistance et exigent pour leur destruction une température de 150° à l'étuve sèche.

Notons qu'à la rigueur cette espèce aurait pu entraver le développement d'autres plus fragiles.

Digitized by Google

saignent aisément et sont sensibles au toucher à la sonde. Il avait aussi observé qu'en les touchant on pouvait faire cesser la douleur chez les dysménorrhéiques. En touchant la tête du cornet, la douleur de l'hypocondre disparaissait en cocaïnisant la tubérosité de la cloison, la douleur sacrée s'évanouissait.

Schiff, malgré son scepticisme, a été forcé de reconnaître vrai ce qu'avait avancé Fliess. Gomperz a obtenu les mêmes résultats. Lautmann cite 4 cas où le traitement cocaïnique nasal fut merveilleux. Mais il a tort de croire que les travaux de Fliess étaient passés inaperçus en France; car, en 1902, a paru à Bordeaux la thèse de Pitous sur la dysménorrhée d'origine nasale. (*Ann. des mal. de l'oreille, du larynx, du nez et du pharynx*, sept. 1903, n° 9.)

Dr KAUFMANN.

LARYNX ET TRACHÉE

Conséquences immédiates et éloignées d'une thyrotomie médiane pratiquée à la recherche d'un corps étranger du larynx, par M. SUAREZ DE MENDOZA.

Thyrotomie pratiquée pour un corps étranger imaginaire. Deux mois après, il existe encore de l'aphonie, due à un bourgeon charnu siégeant au-dessous de la commissure antérieure des cordes vocales. Enlèvement de la tumeur avec une pince fenêtrée à action transversale. Malgré cela, la malade ne peut plus chanter, les cordes vocales ne se juxtaposant pas complètement durant la phonation. Si l'on avait affaire à une professionnelle, il faudrait peut-être recourir à une nouvelle intervention. (*Archiv. internat. de laryngol., d'otol. et de rhinol.*, 1903, p. 642.) Dr KAUFMANN.

Sur un cas de réapparition de la voix après l'extirpation d'un fibrome situé sous les cordes vocales dans une tuberculose du larynx, par M. W. DEMPEL, de Jalta.

Le malade se présente le 20 août 1901 à la consultation : enrouement est apparu il y a vingt mois, et l'aphonie est venue complète un mois et demi plus tard.

Plusieurs médecins ont porté le diagnostic de tuberculose ryngée et pulmonaire. L'état est le suivant : gonflement

Digitized by Google

de la corde vocale droite et inégalité considérable des bords des deux cordes vocales; le malade est incapable de proférer aucun son.

A un nouvel examen, pratiqué trois semaines plus tard, il est possible d'apercevoir un petit polype pincé dans la commissure antérieure des cordes vocales. Une exploration à la sonde montre que le polype supposé est très dur, qu'il est sessile et repose sur une grosseur immédiatement sous-jacente à la corde vocale, grosseur qui arrive jusqu'au bord inférieur du thyroïde. La tumeur crie sous les ciseaux qui la sectionnent et peut être enlevée en plusieurs fragments en cinq séances; l'intervention donne l'impression que cette tumeur émane de la face inférieure de la corde vocale droite et de la face interne du thyroïde. L'examen histologique fait constater un fibrome typique.

Dès la deuxième séance, le patient ressentit une amélioration et, peu à peu, la voix reparut, mais rauque; quelques mois plus tard, la parole était possible. A l'examen laryngoscopique, aucune trace de récidive du néoplasme; les cordes vocales ont un aspect plus satisfaisant, malgré qu'une complication du côté des poumons se soit produite.

Ce cas montre qu'il est possible de faire l'ablation d'une tumeur bénigne du larynx, même dans les conditions défavorables créées par la coexistence d'une tuberculose laryngée et pulmonaire. (*Deuts. med. Zeitung*, n° 82, 12 octobre 1903, p. 910.) H. Bichelonne.

OREILLES

Faits cliniques de complications osseuses de l'otite moyenne purulente chronique. Clinique de M. le professeur Schiffers, de Liège.

1° Une jeune fille de seize ans, atteinte de nécrose étendue de l'apophyse mastoïde et dans un état d'anémie profonde, fut complètement guérie par l'évidement pétro-mastoïdien.

Ce fait clinique, dit l'auteur, est intéressant à plusieurs titres :

a) Il montre qu'une otorrhée peut entraîner, à la longue, une altération très sérieuse de la santé générale, qui doit

Digitized by Google

être attribuée plus à la toxhémie chronique, du fait de la rétention partielle des produits septiques, qu'à l'étendue du foyer de suppuration.

b) Il démontre l'erreur des médecins, qui considèrent l'écoulement purulent de l'oreille comme une chose négligeable.

c) Enfin, les suites favorables de l'opération montrent une fois de plus la bénignité relative des cas de nécrose pure, comparés à ceux de carie diffuse, dont les trajets s'étendent dans tous les sens, et dont la cure radicale est parfois si difficile.

2° Dans le second cas, il s'agissait d'une carie attico-antrale chez un jeune homme de vingt-deux ans dont l'oreille suppurait depuis six ans avec une diminution notable de l'ouïe et vertiges. L'auteur pratiqua l'attico-antrotomie. Il en résulta non seulement la cessation des phénomènes vertigineux, mais encore une certaine amélioration de l'audition.

3° L'auteur a également obtenu la guérison par l'attico-antrotomie chez une jeune fille atteinte de carie attico-antrale diffuse. (*Presse oto-laryngol. belge*, n° 7, juill. 1903.)

Dr F. Ardenne.

VARIA

Canule à robinet pour attique et sinus, par M. A. Lévy.

Afin de faciliter le lavage de l'attique sans avoir recours à un aide, l'auteur a inventé une canule à robinet. Elle se compose d'un piston percé d'un trou suivant son diamètre, qui glisse dans un cylindre. Ce piston, par l'action d'un ressort, a tendance à remonter. L'appareil nécessite l'emploi d'un bock. (*Ann. des mal. de l'oreille, du larynx, du nez et du pharynx*, août 1903.)

Dr Kaufmann.

NOUVELLES

VIIe Congrès international d'otologie, sous le patronage de M. le Ministre de l'Instruction publique, Bordeaux, du 1er au 4 août 1904. — A l'occasion des Congrès internationaux

Digitized by Google

d'otologie, une somme de 3,000 francs a été accordée par le baron Léon de Lenval, de Nice, pour fonder un prix dit Prix Lenval.

Il a été décidé au Ve Congrès international, tenu à Florence en 1895 :

1° Que l'intérêt de cette somme, accumulé dans l'intervalle de *deux Congrès otologiques,* serait accordé à l'auteur ayant réalisé les progrès les plus marqués sur le traitement pratique des affections de l'appareil auditif pendant la période en question, ou à l'inventeur de quelque appareil facilement portatif susceptible d'améliorer notablement l'audition des personnes sourdes;

2° Que la somme de 3,000 francs serait déposée dans une banque publique entre les mains du président du Jury;

3° Que le Congrès otologique international élirait chaque fois un Jury de sept membres, qui ferait connaître sa décision à la dernière séance de chaque Congrès.

Les membres du Jury actuel sont : président, M. le professeur Politzer, de Vienne; MM. le Dr Benni, de Varsovie; le Dr Gellé, de Paris; le professeur Pritchard, de Londres; le professeur Saint John Roosa, de New-York; le professeur Kircher, de Wurzburg; le professeur Grazzi, de Florence, et le professeur E. J. Moure, de Bordeaux.

Le Prix Lenval sera donc décerné au prochain Congrès international, qui aura lieu à Bordeaux du 1er au 4 août 1904.

Les personnes désireuses de concourir pour le prix sont invitées à envoyer leurs titres de candidature, avant le 1er juillet 1904, à M. le Dr E. J. Moure, président du Comité d'organisation du Congrès, cours du Jardin-Public, 25 *bis*, à Bordeaux.

Création d'un service des maladies du larynx, des oreilles et du nez à la Faculté de Bordeaux. — Par décision de la Commission administrative des Hospices de Bordeaux, il est créé, à l'hôpital du Tondu, un service consacré aux maladies du larynx, des oreilles et du nez. Ce service est placé sous la direction du Dr Moure, chargé de cet enseignement à la Faculté de médecine.

C'est le premier service consacré à cette spécialité dans nos Universités françaises. Il complète heureusement l'enseignement officiel de ces branches spéciales de la médecine, et nous espérons que ce sera le point de départ de créations analogues dans nos autres Facultés.

Le Gérant : R. Chaigneau.

Bordeaux. — Impr. G. Gounouilhou, rue Guirsude, 11.

Digitized by Google

24e ANNÉE. N° 50. 12 DÉCEMBRE 1903.

REVUE HEBDOMADAIRE
DE
LARYNGOLOGIE, D'OTOLOGIE
ET DE RHINOLOGIE

DEUX ABCÈS EXTRA-DURAUX PÉRISINUSIENS D'ORIGINE OTIQUE

L'UN ACCOMPAGNÉ DE THROMBOSE FIBRINEUSE NON SEPTIQUE DU SINUS LATÉRAL. GUÉRISON

L'AUTRE COMPLIQUÉ D'ABCÈS LATENT DE LA PRESQUE TOTALITÉ DU LOBE SPHÉNO-TEMPORAL. MORT

RÉFLEXIONS[1]

Par le Dr **LUC**, de Paris.

Observation I. — Edmond R..., trente-deux ans, journalier dans une commune voisine de Montlhéry, m'est adressé le *31 mars* dernier par mon ami le Dr Guillou pour des signes de mastoïdite dans le cours d'une otorrhée chronique.

Cet homme présente toutes les apparences d'une forte constitution. Il dit que depuis son enfance il a remarqué un écoulement fétide de son oreille droite, offrant des alternatives d'arrêt et de reprise. Vers le 15 mars, a commencé à souffrir derrière l'oreille; bientôt après, étourdissements et accès de fièvre.

Je fais, le *31 mars*, les constatations suivantes : sensibilité rétro-auriculaire, prédominant au niveau du bord postérieur de l'apophyse. Tympan détruit. Un petit polype inséré vers l'aditus paraissant gêner l'écoulement, j'en pratique l'extraction, séance tenante, et, le malade ne semblant pas, à ce moment, disposé à

1. Travail communiqué à la Société française de laryngologie, octobre 1903.

Digitized by Google

accepter une intervention, je l'engage à ne pas tarder à revenir me voir, surtout en cas d'augmentation de ses phénomènes douloureux, ou d'apparition de gonflement derrière l'oreille.

7 février. Le malade reparaît. Il a, cette fois, le visage altéré, amaigri, le teint terreux, et il donne l'impression d'être profondément atteint. Pas de fièvre toutefois, mais je note nettement de l'empâtement et même de la fluctuation au niveau du bord postérieur de la mastoïde. Pas de sensibilité à la pression ni d'empâtement sur le trajet de la jugulaire. L'opération radicale est proposée, acceptée et fixée au lendemain.

8 avril, opération sous le chloroforme.

Incision courbe rétro-auriculaire, classique, du milieu de laquelle j'en fais partir une seconde, dirigée en arrière vers et jusque l'occipital. An niveau de la région empâtée, à l'union du temporal et de l'occipital, pus sous le périoste, communiquant par une fistule de l'extrémité postérieure de l'apophyse avec une collection extra-durale.

Abandonnant momentanément cette région, je vais à l'antre et j'en pratique l'ouverture au point d'élection. Je tombe dans une caverne large et profonde renfermant une masse cholestéatomateuse, de la grosseur d'un haricot, du pus grumeleux et des fongosités. Tout en curettant ces dernières, je trouve le sinus latéral dénudé. Les parois de ce vaisseau sont hérissées de fongosités résistantes qui ne se laissent pas curetter. Réséquant l'os avec la pince coupante au delà du sinus, je rejoins la collection extradurale de l'étage postérieur du crâne sus-mentionnée, et je m'attache à dénuder le sinus sur la plus grande longueur possible, espérant atteindre la région où ses parois se montreront saines; mais le même aspect fongueux et grisâtre se poursuit en haut jusqu'à l'étage moyen du crâne, et inférieurement jusqu'à sa base. Finalement, l'apophyse est complètement réséquée y compris sa pointe, et le foyer désinfecté sur toute son étendue le plus complètement possible, d'abord avec de l'eau oxygénée très chaude, puis avec une solution phéniquée à 1/20. A ce moment, bien que le malade n'ait pas présenté de fièvre depuis son entrée à ma clinique, mais parce qu'il apparaît qu'il a eu des accès fébriles chez lui, je crois devoir procéder à l'ouverture explorative du sinus latéral. Auparavant, toute la surface du foyer est saupoudrée d'iodoforme et recouverte de gaze iodoformée, à l'exception de la paroi sinusienne. Des tampons petits et serrés étaient préparés en vue de l'hémostase rapide, en cas d'hémorragie ; mais l'incision du vaisseau ne donne lieu à aucun écoulement de sang. Seulement

Digitized by Google

je constate qu'en raison de son aplatissement, le bistouri, après en avoir traversé toute l'épaisseur, a pénétré dans la substance cérébrale sous-jacente. Nouveau lavage du foyer avec de l'eau oxygénée, puis le vaisseau est ouvert sur toute la longueur dénudée. Nulle part, je n'obtiens d'écoulement sanguin; sur toute la longueur ouverte, le sinus se montre aplati et rempli de lamelles fibrineuses adhérentes à sa surface interne. Il n'existe pas non plus trace de pus à son intérieur. Ces constatations me donnent l'espoir que j'ai affaire à une thrombose non septique, et je ne crois pas devoir lier la jugulaire ni m'acharner à atteindre, dans un sens ni dans l'autre, la région du vaisseau où la circulation persiste. Mais il me paraît indiqué de me tenir prêt à une nouvelle intervention, en cas de réapparition des manifestations fébriles antérieures, que je n'ai d'ailleurs pas observées moi-même. Donc, malgré ses énormes dimensions, la plaie est laissée complètement ouverte, après que toute la surface du foyer a été bourrée de gaze iodoformée, et plus superficiellement de simple gaze stérilisée.

L'opération a duré plus de deux heures.

Suites de l'opération très simples, à part une paralysie faciale incomplète et transitoire qui commence à apparaître cinq jours après mon intervention, et se dissipe graduellement au bout d'une quinzaine de jours.

Il n'y eut pas la moindre trace de fièvre. Les pansements, renouvelés tous les deux jours, furent d'abord exécutés par moi; puis le Dr Guillou voulut bien s'en charger.

Peu à peu l'énorme plaie se rétrécit, et, à la fin de mai, la cicatrisation était complète, le malade ne gardant d'une intervention aussi étendue qu'une dépression rétro-auriculaire fort peu défigurante.

Comme l'évidement a été étendu à la caisse et que j'ai eu soin de tailler un lambeau cutané aux dépens de la conque à la façon de Siebenmann, l'inspection et la surveillance ultérieures de l'oreille moyenne se trouvent très simplifiées, et il est facile d'en constater la parfaite épidermisation.

Obs. II. — Marius R..., quatorze ans, petit novice à l'école des Frères de Buzenval.

Otorrhée gauche fétide depuis l'enfance.

Le 6 juillet dernier, commence à se plaindre de douleurs de tête prédominant en arrière de l'oreille malade. Ces douleurs s'accompagnent de vomissements alimentaires et glaireux?

Le *7*, la céphalalgie ayant persisté toute la journée, l'enfant

Digitized by Google

aurait été pris, vers cinq heures du soir, d'une grande attaque éclamptiforme, caractérisée par un état comateux et des convulsions cloniques des membres, prédominant dans ceux du côté droit. Cette crise se serait prolongée jusque vers onze heures du soir.

Cette attaque ne se renouvelle pas les jours suivants; mais la fièvre et la céphalalgie persistant, le jeune malade est transporté le *17 juillet* à l'infirmerie de la maison centrale des Frères de la rue Oudinot. Là il est confié aux soins du frère infirmier Papien Marie, homme fort intelligent et soigneux, à qui je suis redevable des détails concernant les symptômes présentés par le jeune malade durant son séjour à l'infirmerie. Pendant cet intervalle, l'enfant aurait présenté des oscillations thermiques fort irrégulières : le 17 au soir (rectale), 40° 5; le 18 matin, 38° 7; soir, 39° 8; le 19 matin, 40°; soir, 38°; le 20, 40° 6; soir, 39°; mais en outre le frère nota à plusieurs reprises, dans la journée, des recrudescences fébriles accompagnées de nouvelles élévations thermiques.

Mon très distingué collègue et ami le Dr Monnier, chirurgien de l'hôpital Saint-Joseph, appelé, le 19, auprès de l'enfant, jugea aussitôt la situation grave et me fit le grand honneur de me prier de le voir à mon tour, et après que je lui eus exprimé ma conviction relativement à l'urgence d'une intervention antro-mastoïdienne et probablement intra-cranienne, il voulut bien, sur ma demande, m'en abandonner l'exécution.

C'est le *lundi 20 juillet,* dans l'après-midi, que j'avais été appelé à voir le malade pour la première fois, et mes constatations avaient été les suivantes :

Jeune homme d'apparence délicate, mais ne semblant pas notablement amaigri. Pas de délire : il répond assez normalement aux questions qui lui sont posées, mais avec un effort évident, d'ailleurs naturellement attribuable à l'état de dépression intellectuelle causée par la fièvre et la douleur. L'enfant se plaint, en effet, de souffrir derrière l'oreille, et il existe une notable sensibilité à la pression sur toute la surface mastoïdienne, mais point d'empâtement ni de fluctuation appréciables.

L'enfant peut quitter son lit et venir s'asseoir près de la fenêtre pour se soumettre à mon examen otoscopique. Je constate que le fond du conduit est rempli de pus crémeux fétide, et, après un lavage, je note la destruction de la plus grande partie du tympan, mais point de fongosités dans la caisse.

Je porte le diagnostic d'abcès extra-dural. Le commémoratif de la crise épileptiforme ne me laisse pas soupçonner une lésion plus

Digitized by Google

profonde. J'avais, en effet, observé précédemment chez un autre jeune malade une attaque semblable occasionnée par une simple collection purulente à la surface de la dure-mère recouvrant le lobe sphénoïdal. D'ailleurs, le pouls présentait une accélération en rapport avec la température actuelle du malade (39°).

Le lendemain, *mardi 21 juillet*, l'enfant était transporté de bonne heure à ma clinique, en vue de l'opération indiquée.

Opération. — L'antre est ouvert au lieu d'élection. Il est trouvé rempli d'une bouillie purulente et de fongosités. Les lésions s'étendent jusqu'à la pointe. En arrière le sinus se montre dénudé par une perforation de la paroi osseuse du sillon sigmoïde, qui laisse échapper du pus fétide sous pression.

L'évidement osseux est étendu, d'une part, à la caisse, où je trouve les osselets presque complètement détruits; d'autre part, à la région de l'abcès extra-dural. Celui-ci est largement ouvert et la dénudation dure-mérienne étendue, à l'aide de la pince coupante, à la région temporo-sphénoïdale et cérébelleuse.

Toute la surface dénudée de la dure-mère se montre considérablement modifiée d'aspect : elle est recouverte de fongosités dures, lardacées, ne se laissant pas détacher par la curette, et il est fort difficile de distinguer la paroi sinusienne du reste de la surface dure-mérienne.

La seule complication intra-cranienne dont la possibilité me hantât l'esprit à ce moment était la thrombo-phlébite du sinus. Mais, comme, d'une part, l'ensemble des symptômes observés s'expliquait parfaitement par les lésions révélées par l'intervention, et comme, d'autre part, l'exploration attentive du cou ne m'avait permis de constater aucun empâtement, aucune sensibilité, le long du trajet de la jugulaire, il me parut (et ce fut l'avis des Drs Monnier et Bellin, présents à l'opération) que le parti le plus sage était de m'en tenir là, de laisser seulement la plaie, en grande partie, ouverte, et de surveiller attentivement le malade, afin d'être prêt à une intervention plus profonde, en cas de persistance de la fièvre, ou d'apparition de quelque symptôme intra-cranien.

Ce parti fut adopté : le foyer, abondamment lavé avec de l'eau oxygénée très chaude, puis badigeonné avec de la teinture d'iode, enfin soupoudré d'iodoforme et tamponné avec de la gaze iodoformée, fut laissé largement ouvert.

Le lendemain, *23 juillet*, la température rectale était de 39°7 le matin, et de 38°8 le soir. Bien que des frissons n'eussent pas été constatés, je crus devoir conclure de cette persistance de la fièvre

Digitized by Google

à une infection du sinus, et je pris mes dispositions pour procéder le lendemain matin à l'ouverture de ce vaisseau, après ligature de la jugulaire.

24 juillet. — La température rectale était tombée à 37°8.

Le jeune malade, qui avait présenté la veille une certaine agitation, nous parut plus calme. Il n'accusait aucune douleur, répondait exactement, mais seulement avec une certaine torpeur, aux questions que nous lui adressions. Je réussis même à le faire sourire en plaisantant avec lui. Nous fûmes seulement frappés de cette particularité, qu'il faisait suivre chacune de ses réponses des mots : *cher Frère,* alors même qu'elles s'adressaient à l'infirmière. Mais je considérai ce fait comme le résultat d'un de ces réflexes acquis dont les soldats malades nous donnent un semblable exemple lorsqu'ils qualifient de *Monsieur le Major* le médecin civil qui les soigne.

La plaie dépansée se montra sur toute son étendue parfaitement étanche et désinfectée. Nous notâmes seulement, M. Bellin et moi, sur la dure-mère recouvrant le lobe temporo-sphénoïdal, en avant du sinus latéral, une petite masse de pus concrété à laquelle je jugeai inutile de toucher.

Ainsi qu'on le verra plus loin, l'événement nous apprit que cette petite masse faisait pour ainsi dire bouchon au niveau d'une perforation spontanée de la dure-mère, et que si je l'eusse enlevée d'un coup de curette, ainsi que M. Bellin avait eu un instant la tentation de le faire, l'irruption d'un énorme flot de pus serait venue nous révéler l'existence de la lésion encéphalique profonde qu'aucune manifestation symptomatique ne nous avait jusque-là laissé soupçonner !

Toujours est-il qu'en présence de la détente observée, nous crûmes devoir laisser provisoirement les choses en l'état, et le foyer fut simplement pansé avec de la gaze stérilisée. Je revis le malade dans l'après-midi. Sa température rectale était de 38°. Pas plus ce jour que le précédent il n'avait présenté de frissons. Je ne notai chez lui ni céphalalgie ni ralentissement ou irrégularité du pouls, ni inégalité pupillaire ni raideur de la nuque; enfin, il n'avait pas vomi depuis son opération. (Il avait été endormi avec un mélange à parties égales de choloroforme, d'éther et d'alcool absolu.) Je le trouvai seulement plus somnolent que les jours précédents, blotti au fond de son lit, n'accusant aucun appétit, bien que sa langue fût restée humide, et répondant avec un effort évident et pas toujours exactement aux questions que je lui posais. A ce moment, son état cérébral correspondait assez exacte-

Digitized by Google

ment à la *slow cerebration* des auteurs anglais, et alors seulement je commençai à songer à la possibilité d'une collection purulente intra-cérébrale latente, sans soupçonner, toutefois, l'issue foudroyante qui se préparait. Aussi, grande fut ma surprise en apprenant le lendemain que le malade avait succombé dans la seconde partie de la nuit. Le frère qui le veillait me dit que, vers dix heures du soir, il avait eu un vomissement alimentaire, puis qu'après une période d'agitation il s'était endormi vers minuit. Alors le frère veilleur s'était endormi lui-même, et, quand il s'était réveillé, à deux heures, il avait trouvé le jeune homme mort et encore chaud.

Il n'y a que l'abcès cérébral pour jouer de pareils tours aux chirurgiens! Nous n'hésitâmes donc pas un seul instant, le Dr Bellin et moi, à admettre que telle avait été la cause de cette terminaison aussi soudaine qu'inattendue.

Il était de la plus haute importance, dans l'intérêt des malades de l'avenir, d'élucider ce problème en pratiquant l'examen du crâne de notre malade. Je demeure donc profondément reconnaissant au frère infirmier Papien-Marie, qui réussit par son tact et son énergie à triompher de la résistance de la famille du jeune homme relativement à un examen *post mortem*.

Cet examen, pratiqué par le Dr Bellin en présence des médecins qui avaient assisté à l'opération du 21 juillet, nous révéla les particularités suivantes :

Après élargissement de la brèche osseuse, le Dr Bellin ayant simplement déplacé avec la pointe du bistouri la petite masse de pus concrété mentionnée précédemment sur la dure-mère recouvrant le lobe temporo-sphénoïdal, le champ opératoire fut aussitôt inondé par l'irruption d'un flot de pus jaune et crémeux, horriblement fétide, et rappelant absolument l'odeur du pus extra-dural évacué pendant la vie. Ce pus s'écoulait par une rupture spontanée de la dure-mère, qui fut aussitôt agrandie. On découvrit alors une énorme collection de pus que nous évaluâmes, d'un commun accord, à environ 200 grammes. Cette collection occupait simultanément la surface (abcès intra-dural) et la profondeur du lobe temporo-sphénoïdal de l'hémisphère cérébral gauche. Celui-ci était dans sa presque totalité et jusqu'aux ventricules (qui s'étaient peut-être ouverts pendant la nuit, causant la mort) converti en une vaste poche purulente, dont la paroi externe représentée par les circonvolutions était d'une extrême minceur et perforée par places. Le sinus latéral contenait du sang liquide. Le cervelet était sain.

Digitized by Google

Réflexions. — Voilà donc deux faits de vaste abcès extra-dural et péri-sinusal ayant fort peu différé l'un de l'autre comme expression symptomatique et dont l'un pourtant n'aboutit qu'à une thrombose non septique du sinus, tandis que l'autre, respectant ce vaisseau, causa sans bruit, sans aucun retentissement fonctionnel, apparent du moins, la fonte purulente de la presque totalité de l'hémisphère correspondant.

Je serai très bref relativement au premier. La conclusion qui s'en dégage c'est la formation possible, dans le sinus sigmoïde baignant dans un foyer infectieux extra-dural, d'un thrombus fibrineux non septique, et la complète innocuité de cas semblables. Mon intervention sur le sinus fut en effet, en cette circonstance, aussi inutile qu'inefficace, puisqu'il ne me fut possible d'atteindre ni l'une ni l'autre des deux extrémités du thrombus[1]. Je crois devoir, d'autre part, insister sur l'innocuité, chez ce malade, de la pénétration accidentelle du bistouri dans le tissu encéphalique, après désinfection du foyer. J'ai rapporté antérieurement un fait semblable, et j'en tirerai dans un instant une importante déduction pratique.

Je passe au second fait.

Voilà un malade auprès de qui trois chirurgiens, dont deux ayant une expérience spéciale de la chirurgie intra-cranienne, se trouvèrent réunis, le 23 juillet, c'est-à-dire le surlendemain de l'ouverture de l'abcès extra-dural, tout prêts à pratiquer une seconde intervention, plus profonde, s'ils en voyaient l'indication, et crurent pourtant devoir s'en abstenir, estimant que l'ouverture explorative de la dure-mère était un élément d'aggravation de l'état de l'enfant, dont la nécessité n'était pas justifiée par l'ensemble symptomatique actuel. Et pourtant, à ce moment même, le malade avait la plus grande

1. Il nous paraît intéressant de signaler l'étroite analogie de ce fait avec celui publié par le Dr Labarre (de Bruxelles), dans le n° 7 de la *Presse oto-laryngologique belge* de cette année.

Digitized by Google

partie de son hémisphère cérébral gauche détruite par la suppuration.

Le fait est d'autant plus invraisemblable que la destruction portait sur le plus intellectuel, si je puis m'exprimer ainsi, des deux hémisphères, sur celui qui préside à la mémoire des mots et au mécanisme du langage articulé.

Deux lacunes sont assurément à signaler dans notre examen : l'absence d'inspection du fond de l'œil, et celle de la ponction lombaire. Je ne puis me dissimuler que l'ophtalmoscopie aurait peut-être révélé ici des modifications de nature à éveiller plus tôt mes soupçons relativement à un abcès encéphalique. Quant à la ponction lombaire, elle ne pouvait être ici d'aucune utilité; car, ou bien elle eût été négative, et alors nous n'étions pas plus avancés; ou bien elle eût révélé des leucocytes et des bactéries dans le liquide céphalo-rachidien, et alors c'était une raison de s'abstenir.

En somme, en l'absence de l'examen ophtalmoscopique, les seuls éléments de diagnostic que nous avions à notre disposition étaient la fièvre et la mentalité particulière du malade. Pour ce qui est de la fièvre, du moment qu'elle ne s'accompagnait pas de ralentissement du pouls, elle ne pouvait que nous induire en erreur et nous entraîner sur la fausse piste d'une infection sinusienne, ainsi que la chose eut lieu.

Peut-être, en revanche, devons-nous nous accuser de n'avoir pas accordé à la cérébration spéciale du jeune malade toute l'importance qu'elle méritait. Assurément il ne présenta jamais d'aphasie, et si ses réponses à nos questions se faisaient avec un effort évident, elles restèrent exactes jusqu'au matin qui précéda la mort. Seulement, dans l'après-midi, je notai dans son langage quelque incohérence. Mais je reviens ur la particularité assez étrange signalée déjà au cours de ›bservation : que ses réponses s'adressassent à nous ou à nfirmière, elles se terminaient invariablement par les mots : *ıer Frère*, appellation employée couramment entre les eligieux de cet ordre. Je me suis demandé depuis s'il n'y

Digitized by Google

avait pas eu là le signe d'une sorte d'annihilation de l'influence cérébrale cédant la place à l'influence bulbo-spinale, sous la forme d'une sorte de réflexe acquis par le fait d'une longue habitude?

Quoi qu'il en soit, la conclusion à laquelle j'arrive, c'est qu'une ponction systématique du lobe temporal aurait immédiatement révélé, à moins d'un millimètre de profondeur, la collection purulente latente. Si je n'ai pas pratiqué cette ponction, c'est que je ne la tenais pas pour inoffensive. J'avais considéré jusqu'ici comme un acte grave le fait de franchir la barrière représentée par la dure-mère. Eh bien! après ce que j'ai observé dans le premier des deux faits sus-décrits et dans un autre cas antérieur, et après communication orale d'autres cas semblables observés par le Dr Bellin, j'ai la conviction que ce scrupule était fort exagéré, et que la ponction du tissu cérébral, à travers la dure-mère préalablement incisée, constitue un acte opératoire absolument inoffensif, pourvu que le foyer osseux ait été auparavant minutieusement désinfecté.

Donc, dans le cas de notre jeune malade, étant donnée la persistance de sa fièvre après notre première intervention, étant donné le commémoratif de sa crise épileptiforme avec prédominance des secousses dans les membres du côté opposé, mais surtout étant donnés sa torpeur intellectuelle et le caractère spécial de ses réponses, il était indiqué de ponctionner explorativement d'abord le lobe temporal, puis, en cas de résultat négatif, l'hémisphère cérébelleux.

Il est évidemment plus que présumable que chez notre jeune malade, en raison de l'étendue des lésions, la découverte et l'évacuation de l'abcès encéphalique n'eussent pu empêcher ni retarder l'issue fatale; mais appliquée à d'autres malades que l'avenir nous réserve peut-être, cette façon d'agir pourrait être suivie d'un complet succès.

Il nous a semblé qu'il y avait là un enseignement qui ne devait pas être perdu.

Digitized by Google

SOCIÉTÉ OTOLOGIQUE DU ROYAUME-UNI

M. Urban Pritchard, Président.

Discussion sur la tuberculose de l'oreille, du nez et du naso-pharynx :

M. Wyatt Wingrave. — **Examen bactériologique de l'écoulement de 100 cas d'otite moyenne suppurée, avec une analyse des résultats se rapportant spécialement à la présence du bacille de la tuberculose et de bacilles acido-résistants** *(The microscopical examination of the discharge in one hundred cases of middle ear suppuration, with an analysis of the results having special reference to the presence of tubercule and « acid fast » bacilli).*

Les recherches de l'auteur ont porté sur 100 cas dont l'âge variait de quelques mois à soixante-deux ans. Les deux sexes étaient en nombre égal. 42 malades avaient des antécédents de phtisie personnels ou héréditaires. Le bacille de Koch a été décelé dans 17 cas; celui de la pseudo-tuberculose dans 7, et des bacilles acido-résistants dans 24. Sur les 17 premiers, 12 étaient atteints de phtisie, 5 indemnes de cette affection. Sur les 7 malades du second groupe, 5 avaient la tuberculose pulmonaire.

Tous les malades étaient atteints d'otite moyenne suppurée chronique, à l'exception des trois cas suivants :

1° Homme de vingt-sept ans, atteint de tuberculose pulmonaire et d'otite moyenne catarrhale chronique;

2° Enfant de dix mois, atteint d'une otite moyenne suppurée aiguë, datant de quatre jours et compliquée d'abcès mastoïdien. Le pus de l'abcès et de l'oreille contenait des gonocoques;

3° Enfant de douze mois. Otite moyenne aiguë. Également gonocoques dans le pus.

Nous savons qu'un grand nombre de microorganismes possèdent la même propriété acido-résistante que le bacille de la tuberculose; il en résulte que tous les bacilles acido-résistants ne sont pas nécessairement ceux de la tuberculose, et que cette propriété commune pourrait donner lieu à des erreurs de diagnostic; il ne faut donc pas trop se presser d'affirmer leur identité, quelle que soit leur source d'origine.

Conclusions. — Les bacilles acido-résistants se trouvent dans un grand nombre de cas d'écoulements purulents chroniques des oreilles.

Digitized by Google

Dans 17 cas, il était permis d'affirmer, en raison des caractères morphologiques et des propriétés colorantes, qu'il s'agissait du bacille de Koch, qui, dans la plupart des cas, était associé à des signes cliniques évidents de tuberculose.

Dans 7 cas (bacille de la pseudo-tuberculose), où les microorganismes réagissaient plus ou moins aux conditions requises par les colorants, ils présentaient des dissemblances morphologiques avec le bacille de la tuberculose, quoique dans cinq de ces cas il y ait eu des antécédents de phtisie, soit personnels, soit héréditaires.

Le succès de leur démonstration dépend en grande partie des procédés de coloration et d'une grande persévérance dans les recherches.

M. Jobson Horne. — **Diagnostic clinique et traitement chirurgical de la tuberculose du temporal considérés par rapport à la pathologie et l'anatomie pathologique de cette affection** *(The clinical diagnosis and surgical treatment of tuberculosis of the temporal bone, considered with reference to the pathology and morbid anatomy of the disease).*

Je crois ne pas trop m'avancer en disant qu'on n'a pas accordé à la tuberculose de l'oreille toute l'attention qu'elle mérite. La question est hérissée de doutes et de difficultés, et la discussion qui va s'ouvrir ce soir contribuera, je l'espère du moins, à y projeter quelque lumière.

Tout d'abord, une question, et non des moins importantes, se pose : la tuberculose de l'oreille doit-elle être considérée comme une forme d'otite moyenne exactement dans le même sens que toute autre forme d'otite moyenne suppurée, ou bien ne serait-il pas plus juste de lui faire prendre rang dans le groupe de tuberculose osseuse? En ce qui concerne la fréquence de l'affection, les données statistiques sont trop contradictoires pour qu'en s'y appuyant on puisse se faire une opinion, et cette différence est due à la diversité des phénomènes sur lesquels on a voulu baser le diagnostic. Tandis que certains cliniciens exigent des preuves positives, parfois difficiles à obtenir, même quand l'affection a fait de grands progrès, d'autres, au contraire, se contentent d'un diagnostic basé sur certains phénomènes cliniques qu'on peut brièvement résumer ainsi que suit :

1° Absence de douleurs en rapports avec le caractère destructif de la lésion;

2° Début insidieux;

3° Diminution marquée du pouvoir auditif;

Digitized by Google

4° Destruction étendue d'os, extension rapide au labyrinthe, absence de céphalées et de nausées;

5° Caractère destructif et progressif de l'affection pouvant aboutir à une paralysie faciale, voire même à une hémorragie grave;

6° Absence de complications intra-craniennes;

7° Dans un groupe particulier de cas, propagation de l'infection aux ganglions lymphatiques voisins.

Tous ces signes pris collectivement forment un ensemble qui, dans un cas donné, parleraient fortement en faveur d'une tuberculose de l'oreille, mais ils ont tous ceci de commun que, pris individuellement, ils n'ont chacun qu'une valeur relative.

Premièrement : l'absence de douleurs. En thèse générale, la douleur accompagne rarement les affections de l'oreille. On l'observe, cependant, dans la myringite. Ceux qui ont eu l'occasion d'observer la tuberculose de l'oreille à sa phase initiale affirment qu'elle débute par un dépôt de tubercules dans le tympan, sans être accompagnée de douleurs. L'absence du phénomène douleur s'explique non pas par l'absence de tension, mais par l'absence de phénomènes inflammatoires ordinaires, et si elle existe ordinairement dans l'otite moyenne suppurée aiguë, et en particulier chez les enfants, elle fait défaut dans la variété tuberculeuse. La carie du temporal s'accompagne habituellement de douleurs, mais il n'existe point de formes d'affection otitique présentant des lésions osseuses aussi destructives et évoluant avec si peu ou point de douleurs que la tuberculose de l'oreille. Dans un cas, que j'ai eu l'occasion d'observer, il y avait non seulement nécrose étendue, mais un abcès sous-périosté s'était formé au-dessus de la zone nécrosée; il n'y avait pas de douleurs, mais ce fut une paralysie faciale qui attira l'attention sur l'oreille.

Je pense donc que nous sommes pleinement justifiés d'affirmer que l'absence de douleurs non seulement mérite une interprétation, mais que l'absence de causes physiques ordinaires n'en rend pas entièrement compte.

Je n'ai pas besoin d'insister davantage sur la nature insidieuse du début et la marche de l'affection.

La propagation rapide des lésions au labyrinthe, l'absence de céphalées et de nausées, la perte marquée de l'ouïe sont toutes les signes de diagnostic importants.

La marche et les caractères progressifs de l'affection parfois compliquée de paralysie faciale, voire même d'hémorragie grave, constituent des éléments de diagnostic particulièrement impor-

Digitized by Google

tants, mais s'affirment trop tard pour pouvoir être de quelque utilité pratique dans le diagnostic clinique.

Plus loin, en discutant le diagnostic différentiel des formes primitive et secondaire, je traiterai de la présence ou de l'absence de complications intra-craniennes et de l'invasion des ganglions voisins.

Je voudrais dire ici quelques mots de la fréquence de la tuberculose de l'oreille en tant qu'affection secondaire à la phtisie pulmonaire, et par le mot *phtisie* j'entends des formations cavitaires, mais non pas la tuberculose miliaire pure des poumons. C'est pourquoi je me crois autorisé à admettre que dans ces cas l'infection se fait principalement par les crachats. Des observateurs étrangers ont signalé ce fait que l'infection tuberculeuse de l'oreille, quand elle est secondaire à la phtisie, a lieu, habituellement, peu avant la mort. Dans notre pays et dans notre pratique hospitalière, nous avons rarement l'occasion d'observer les stades ultimes de la phtisie, car, lorsque les malades arrivent à cette dernière période de la maladie, ils sont évacués sur les infirmeries. Le séjour au lit rend plus facile l'accumulation des crachats dans le voisinage des trompes et expose davantage les oreilles aux dangers d'une infection. Il ne faut pas oublier qu'on risque d'infecter de tuberculose l'oreille d'un phtisique par des cathétérismes et des insufflations intempestifs ayant pour but de soulager une affection auriculaire intercurrente. Mais, ceci étant admis, il n'en est pas moins certain qu'une otite moyenne suppurée survenant chez un sujet tuberculeux n'est pas nécessairement de nature tuberculeuse.

La seule preuve positive de la nature tuberculeuse de l'affection est la présence du bacille de Koch dans la région atteinte. Une démonstration négative n'a aucune valeur, mais l'absence du bacille de la tuberculose ne prouve pas l'origine non bacillaire de l'affection, ni n'exclut la possibilité d'une tuberculose.

Maintenant, il faut dire qu'il est parfois difficile de découvrir le bacille, malgré l'existence de signes cliniques qui laissent peu de doutes dans l'esprit de l'auriste sur la nature et l'origine tuberculeuses de l'affection.

Pour mieux faire ressortir cette difficulté, je vais vous citer un cas dont vous avez devant vous les pièces. A l'examen nécropsique de ce cas, le bacille n'a pu être découvert dans aucune des nombreuses préparations des produits de l'oreille moyenne et des cavités accessoires. Les expériences d'inoculation n'ont pas mieux réussi. Cependant le bacille a été décelé dans le facial externe et les tissus sus-jacents à la zone d'os nécrosé.

Digitized by Google

La difficulté d'obtenir une épreuve positive tient souvent au bacille lui-même, qui perd sa vitalité et se désagrège en présence d'autres organismes ou de leucocytes. Je n'ai pas l'intention de discuter ici les théories émises sur les acétines, mais il importe pour nous d'examiner certains points en connexité avec la propriété acido-résistante du bacille, propriété sur laquelle repose le diagnostic microscopique.

Unna et Klebs ont d'abord soutenu que la propriété acido-résistante dépendait de la présence d'un corps gras dans le microbe. Mais, en 1898, Aronson démontra que ce corps n'était pas un acide gras, mais une substance cérumineuse, et que le bacille de la tuberculose, après avoir été traité à l'alcool et ensuite à l'éther, seul, conservait ses propriétés acido-résistantes, tandis que, si on laissait le mélange agir en présence d'acide chlorhydrique, les bacilles perdaient ces propriétés. Les recherches d'Aronson furent confirmées par Bulloch et Macleod.

On rencontre dans l'oreille diverses variétés de bacilles; on peut donc se demander si ceux-ci, par leur séjour dans le voisinage des glandes cérumineuses, peuvent absorber de la cire, devenir acido-résistants et, en simulant le bacille de la tuberculose, vicier le diagnostic bactériologique. En admettant que cela soit possible, et pour ma part je le crois, il convient de ne pas les considérer comme des bacilles acido-résistants. Par ces derniers, j'entends un groupe bien défini, dont les membres, après ensemencement et injection, produisent le pseudo-bacille tuberculeux. Une série complète de ces bacilles a été présentée par M. Swithinbank au Museum du Congrès contre la tuberculose: les préparations étaient accompagnées d'une notice descriptive pour chacun, et depuis, rien que je sache n'a été ajouté à cette liste.

D'autre part, un bacille qui a acquis la propriété acido-résistante par absorption de cérumen du conduit auditif peut être différencié par des cultures et des inoculations à des animaux. Mais ceci est un point qui nécessite de nouvelles recherches.

Maintenant, revenons à la théorie d'Aronson, à ce corps de nature cérumineuse qui est un des éléments constitutifs du bacille de la tuberculose et qui lui communique des propriétés acido-résistantes qu'il perd quand cette substance disparaît.

Quand un acide gras est décomposé, on obtient une glycérine et un acide, tandis que dans le cas d'une cire il y a mise en liberté d'un membre de la série éthylique autre que la glycérine. On ne connaît pas encore, à l'heure actuelle, la nature précise et la position

Digitized by Google

de cet alcool dans les séries, mais il représente apparemment le degré de la propriété acido-résistante du bacille.

Je voudrais suggérer que la difficulté de colorer le bacille et l'absence de douleurs dans la tuberculose de l'oreille sont dues à une seule et même cause, savoir à la désintégration du bacille et à la décomposition de sa substance cérumineuse, ayant pour résultat la mise en liberté d'un produit doué d'effets anesthésiques. Une telle théorie expliquerait non seulement la cause de deux phénomènes cliniques importants de l'affection, mais aussi leur corrélation.

L'absence de douleurs n'est pas particulière à la tuberculose de l'oreille. Il suffit de nous rappeler les abcès froids de nature tuberculeuse et les péritonites tuberculeuses découvertes aux nécropsies et qui, par suite de leur évolution indolente et malgré l'existence d'adhérences intestinales, n'ont pas été soupçonnées pendant la vie.

Je passe maintenant à quelques brèves considérations sur certains points qui doivent nous guider dans la différenciation de la forme primitive de l'infection secondaire de l'oreille. La tuberculose primitive se rencontre plus communément, on peut dire presque exclusivement chez les enfants, et je crois qu'elle est beaucoup plus fréquente qu'on ne paraît le croire. Chez l'adulte, la bacillose peut s'ajouter à une infection déjà existante de l'oreille, mais alors ce n'est plus une tuberculose *de novo*. Ce qui m'a paru être un trait distinctif de l'infection primitive, c'est l'invasion des ganglions lymphatiques adjacents. Ici se pose un grand problème : quel est le rôle joué par les lymphatiques pour arrêter le processus tuberculeux, car l'engorgement ganglionnaire est en même temps la résultante de la lutte livrée par l'organisme pour résister au progrès de la maladie. Les lymphatiques ne forment pas seulement les lignes de défense, mais, quand ces barrières sont insuffisantes, ils constituent encore les voies d'invasion générale, et nous avons à considérer ce fait quand il s'agit de traiter chirurgicalement un cas de tuberculose primitive.

Dans la tuberculose secondaire de l'oreille, il y a absence relative, sinon complète, d'adénite de voisinage. Pourquoi dans cette forme secondaire les ganglions ne sont-ils pas atteints? C'est là une question que je dois laisser pour le moment de côté.

Un second point dans le diagnostic différentiel entre l'infection primitive et secondaire est que, dans cette dernière, il existe en même temps des signes de tuberculisation ailleurs, généralement dans les poumons, et, ainsi que je l'ai dit tout à l'heure, avec des formations cavitaires.

Digitized by Google

En ce qui concerne l'absence ou la présence de complications intra-craniennes, on peut dire que celles-ci surviennent rarement dans la forme secondaire; par contre, dans la forme primitive, l'enfant est le plus souvent emporté par une méningite, comme une des manifestations d'une septico-pyohémie généralisée.

La portée pratique que la différenciation entre les formes primitive et secondaire a pour le traitement chirurgical, et par cela j'entends une tentative de curettage de l'os malade, peut brièvement se résumer de la façon que voici :

Dans la forme primitive, quand les ganglions adjacents sont pris, ceux-ci doivent être enlevés, et il faut d'abord s'attaquer aux plus éloignés et aux moins atteints. Ce procédé a pour but d'empêcher la propagation de l'infection et de localiser le foyer malade de façon qu'il puisse être enlevé à une date ultérieure.

Quand l'infection de l'oreille est secondaire à une tuberculose pulmonaire avancée, l'ouverture de la mastoïde est rarement nécessaire ; au contraire, une mastoïdotomie est, dans ce cas, à la tuberculose de l'oreille ce que la trachéotomie est à la tuberculose laryngée, c'est-à-dire le commencement de la fin.

M. W. Milligan. — **Diagnostic et traitement de la tuberculose de l'oreille moyenne et de ses cavités accessoires.** *(The diagnosis and treatment of tuberculous disease of the middle ear and its accessory cavities).*

La tuberculose du temporal a été reconnue comme entité morbide bien définie par des cliniciens de l'ancienne école longtemps avant la découverte du bacille spécifique faite par Robert Koch en 1882.

Sa survenance parmi des malades atteints de phtisie a été décrite dans les travaux de Schwartze, Nélaton, Barthez, Rokitansky, Toynbee, Zaufal et d'autres. Tous ces auteurs signalent le début particulièrement indolent de l'affection, sa marche lente et prolongée et sa résistance à tous les moyens de traitement ordinaires.

La découverte du bacille de la tuberculose comme agent causal a imprimé une nouvelle impulsion à l'étude des processus tuberculeux en général et a mis à même les cliniciens et les bactériologistes de différencier nettement entre les processus de nature tuberculeuse et ceux d'origine simplement inflammatoire ou pathogène.

Point n'est besoin d'insister sur la grande importance d'un diagnostic à la fois précis et précoce au point de vue du pronostic

Digitized by Google

et du traitement. Dans la pratique journalière, la question du diagnostic est hérissée de grandes difficultés, et mon but en ce moment est de vous signaler certains points mis en relief par différents observateurs et pouvant nous aider à déterminer l'existence d'une tuberculose de l'oreille moyenne.

Par l'expression : *l'oreille moyenne et ses cavités accessoires*, j'entends la cavité tympanique avec ses prologements postérieurs, l'antre tympanique, les cellules mastoïdiennes entourant la cavité antrale, enfin toute l'étendue de la trompe d'Eustache depuis son orifice tympanique jusqu'au pharyngien. Cette définition, me semble-t-il, répond à la fois à la clinique et aux principes d'embryologie.

La tuberculose de l'oreille moyenne et de ses cavités accessoires peut être primitive et secondaire.

Jusqu'à présent la plupart des cliniciens considéraient la bacillose secondaire de l'oreille moyenne comme beaucoup plus fréquente que la forme primitive. Le nombre de cas relatés de tuberculose primitive de l'oreille moyenne va cependant en augmentant considérablement et je ne doute point qu'à l'avenir, quand on aura fait des examens plus approfondis, le nombre n'en augmente encore davantage, surtout parmi des enfants et des jeunes gens.

La tuberculose secondaire de l'oreille moyenne se développe plus fréquemment comme complication de la bacillose des voies respiratoires et particulièrement des poumons qu'à titre de complication de la tuberculose osseuse, ganglionnaire, etc.

Au point de vue otologique, l'existence de végétations adénoïdes tuberculeuses est de la plus haute importance. Étant donnée la présence d'adénoïdes tuberculeuses, il est facile de comprendre avec quelle rapidité l'infection bacillaire peut se propager à l'oreille moyenne. La démonstration de l'existence de végétations adénoïdes tuberculeuses est basée sur les observations d'un petit nombre d'investigateurs (Pfleider et Fischer, M. Bride, Turner, Dieulafoy, Réthi).

Dans une série de cas examinés par moi il y a quelques années, j'ai trouvé des végétations adénoïdes de nature tuberculeuse dans la proportion de 16 pour 100. Dans quelques cas, le bacille peut être décelé dans les couches superficielles de la muqueuse; dans d'autres, il se loge plus profondément dans le tissu lymphoïde de cette région. Il ne faut cependant pas oublier que des bacilles peuvent pénétrer une surface épithéliale intacte et être emportés par le courant lymphatique dans des organes éloignés. Les végétations

Digitized by Google

adénoïdes du naso-pharynx peuvent donc, avec une surface parfaitement intacte, devenir pour le courant d'air inspiré un filtre à travers lequel passeront les bacilles pour se rendre dans d'autres organes.

Le processus tuberculeux, une fois établi dans le tissu adénoïde de jeunes enfants, peut se propager par simple continuité de tissu et se localiser ultérieurement dans la muqueuse de la cavité tympanique ou de ses annexes.

Si l'on pratique un examen histologique des parois de la trompe d'Eustache, on constate que le processus tuberculeux affecte la muqueuse et le tissu adénoïde sous-muqueux et s'étend dans sa marche du naso-pharynx à la cavité tympanique. Une étude plus attentive de cette question particulière mettra, je l'espère, hors de doute le fait que des végétations adénoïdes tuberculeuses jouent un rôle important dans une infection tuberculeuse ultérieure des cavités de l'oreille moyenne.

Quoique très rare, la tuberculose nasale doit être prise en considération. Dans une série de 476 autopsies, Willigk a trouvé un cas de tuberculose nasale. De même, Chiari admet sa grande rareté. Comme complication de la phtisie pulmonaire, la tuberculose de l'oreille moyenne peut se déclarer à n'importe quelle phase.

La tuberculose primitive de l'oreille moyenne est, d'après la plupart des cliniciens, une affection rare. Elle peut être le résultat d'une infection par la voie sanguine ou aérienne. Mon expérience personnelle m'autorise à croire que l'infection primitive n'est pas si rare qu'on le suppose généralement, qu'elle a souvent son siège d'origine dans les espaces réticulaires de la mastoïde et qu'elle a des tendances à rester un processus local circonscrit jusqu'au moment où a lieu une contamination secondaire septique de l'oreille moyenne. Voici quelles sont mes raisons en faveur de cette thèse :

1° Dans nombre de cas de tuberculose avérée, le processus morbide est très marqué dans le tissu réticulaire de l'apophyse mastoïde, tandis qu'il ne l'est que légèrement dans l'oreille moyenne proprement dite ;

2° Dans plusieurs cas avec issue fatale (il n'y avait point de végétions adénoïdes), l'examen microscopique n'a pas décelé de gnes de tuberculose ;

3° Dans un certain nombre de cas où la tuberculose a été montrée microscopiquement, une intervention chirurgicale souvent plus d'une) a arrêté la lésion locale, et les malades, revus

Digitized by Google

quelques années après, ne présentaient aucune nouvelle manifestation de tuberculose.

Causes prédisposantes. — Les principales sont des infections par cohabitation avec des individus tuberculeux, la tendance héréditaire à la diathèse catarrhale, des maladies de dénutrition, une alimentation insuffisante, de mauvaises conditions hygiéniques, etc.

Causes déterminantes. — Les plus importantes sont l'existence d'une affection tuberculeuse d'une portion des voies aériennes : poumons, larynx ou naso-pharynx.

La tuberculose de l'oreille moyenne peut revêtir une marche aiguë ou chronique.

Dans la forme aiguë, le dépôt des tubercules miliaires produit des perforations multiples, une destruction rapide des tissus mous et la formation des granulations ayant leur origine dans la muqueuse recouvrant le promontoire.

L'évolution du processus est tellement rapide que l'os n'a pas le temps de se prendre. La marche est foudroyante et superficielle, et revêt, en peu de temps, les caractères d'une infection en raison de l'invasion par des organismes pathogènes de nature diverse. Au début, le bacille de la tuberculose est très abondant dans le pus. Dans de pareils cas, une lutte vigoureuse s'engage entre les diverses formes microbiennes. Les organismes pathogènes finissent cependant par avoir le dessus, et l'écoulement, qui contenait au commencement des bacilles en très grand nombre, fourmille maintenant de cocci, et sur le champ du microscope on voit des bacilles détruits, déformés et ne se colorant presque pas. La forme chronique et asthénique de tuberculose de l'oreille moyenne est celle qui se rencontre le plus souvent et c'est elle qui doit attirer notre attention.

Les canaux par lesquels a lieu l'invasion bacillaire sont de trois ordres : les canaux vasculaires, aériens et mécaniques. L'invasion vasculaire se fait par la circulation générale, comme dans la tuberculose miliaire et osseuse.

L'infection par les lymphatiques peut se démontrer dans des cas d'origine naso-pharyngienne avec propagation consécutive aux muqueuse et sous-muqueuse de la trompe d'Eustache.

L'invasion aérienne peut se produire à travers la lumière de la trompe ou par une perforation déjà existante du tympan.

L'action de l'épithélium ciliaire de la trompe offrirait, il est vrai, une barrière formidable à l'invasion, et c'est ainsi probablement que les choses se passent. L'infection par une perforation préexis-

Digitized by Google

tante de la membrane du tympan est sans doute possible, mais probablement rare.

L'infection mécanique, que je considère comme possible, peut s'expliquer de la façon suivante : chez des bébés et des jeunes enfants, la régurgitation d'aliments par le nez n'est point chose rare ; il est bien possible que les violentes contractions musculaires des constricteurs du pharynx repoussent dans la trompe et dans la cavité tympanique des aliments infectés et contenant des bacilles de tuberculose.

Les symptômes de la tuberculose de l'oreille moyenne doivent être classés en deux groupes : symptômes subjectifs et objectifs.

Les symptômes de la tuberculose aiguë de l'oreille moyenne ont quelquefois une allure anormale. La survenance d'une inflammation de l'oreille moyenne, d'intensité moyenne, et accompagnée d'une altération de l'ouïe chez un sujet de constitution délicate, doit faire penser à la bacillose. Cependant les signes capables de nous mettre sur la voie du diagnostic sont la découverte de perforations multiples ou de vastes destructions de la membrane du tympan, la formation précoce et rapide de bourgeons charnus, l'engorgement précoce des ganglions périotiques ou l'existence d'une paralysie faciale précoce ; encore que la tendance de ces cas de prendre rapidement le type d'infections mixtes peut quelquefois masquer la véritable nature de l'affection et rendre le diagnostic difficile.

Dans la forme chronique, la plus fréquente, le principal symptôme subjectif est le développement d'un processus inflammatoire de l'oreille moyenne avec surdité à un degré variable, bruits subjectifs variés, sensation de plénitude dans la tête et l'oreille malade, et absence presque complète de douleurs.

Les symptômes objectifs sont en rapport avec les désordres produits par la pénétration de bacilles dans l'intérieur de la muqueuse de la cavité tympanique et les ulcérations qui en résultent. Dans certains cas rares, on peut voir des tubercules miliaires à travers une membrane pâle demi transparente. En se déposant dans les couches superficielles de la muqueuse, ils se présentent sous forme de petits points jaunâtres disséminés dans une membrane pâle, de coloration gris-perle. Par suite de la caséification de leur portion centrale, ils se rompent facilement et forment des ulcérations superficielles. Le processus ulcératif s'étend aux couches profondes de la muqueuse et à l'os sous-jacent. Une fois déposés sur la muqueuse du tympan, les tubercules y déterminent des perforations multiples. Celles-ci, par leur coalescence, produisent

Digitized by Google

plus tard de grandes destructions du tympan. Les perforations tuberculeuses ont pour caractéristique d'être de forme circulaire, à bords pâles, épaissis, complètement atones, sans signe aucun d'activité réparatrice. On prétend que les perforations tuberculeuses siègent le plus souvent dans le segment postéro-supérieur de la membrane. Pour Blake et Buck, la survenance d'une perforation postéro-supérieure sans douleur est pathognomonique d'un commencement d'un processus tuberculeux.

Peu abondante et fluide à la période initiale de l'infection tuberculeuse, la suppuration change de caractères avec l'apparition de diverses associations microbiennes et devient épaisse, crémeuse et plus profuse. A cette phase de l'affection, il n'existe pas encore de lésion osseuse; le pus n'est ni fétide ni mélangé de sang. Mais, quand apparaissent des bourgeons charnus et surtout des lésions osseuses sous-jacentes, l'écoulement devient sanguinolent. Les granulations provenant de la muqueuse infectée d'éléments tuberculeux sont pâles, œdémateuses et friables; elles peuvent prendre directement naissance dans une zone de muqueuse ulcérée, où elles atteignent souvent un volume considérable et remplissent entièrement ou en partie la caisse et l'antre. Quand les bourgeons charnus ont pour origine un foyer carié sous-jacent, ils doivent alors être classés parmi les granulations osseuses et sont plus friables que la première variété, plus vasculaires, et ont plus de tendances à récidiver après leur ablation.

Un signe objectif de grande importance est la présence précoce et facile à découvrir d'os dénudé. La rapidité avec laquelle l'os sous-jacent s'érode est un trait distinctif de l'invasion tuberculeuse de l'oreille moyenne. Ces lésions osseuses non seulement se produisent à une phase plus précoce que cela n'a lieu dans des cas non tuberculeux, mais elles sont encore plus étendues, ont une marche plus rapide. Cette précoce et parfois vaste destruction d'os détermine des paralysies faciales, et si l'on parvient à éliminer la possibilité d'une tumeur maligne, il y a alors de fortes présomptions en faveur d'un processus de nature tuberculeuse.

Ce qui est vraiment remarquable, c'est le degré de destruction dont le temporal peut être frappé sans que les lésions se manifestent par un quelconque des symptômes objectifs dont il vient d'être question.

Le processus cariotique atteint fréquemment l'articulation stapédo-vestibulaire et ouvre ainsi la cavité de l'oreille interne. Soit de cette façon, soit par érosion directe du limaçon, l'oreille interne peut s'infecter, et le contenu du labyrinthe être frappé d'une des-

Digitized by Google

truction progressive. Dans 33 o/o des cas de tuberculose de l'oreille moyenne ayant été l'objet d'un examen nécropsique, Habermann, Schwabach, Gradenigo et Brieger ont trouvé une perforation de l'une ou des deux fenêtres. On conçoit que, dans ces conditions, l'infection tende à se propager à la pie arachnoïde, les bacilles cheminant le long des gaines périvasculaires entourant les branchioles terminales de l'artère stylo-mastoïdienne pour suivre ensuite les mêmes gaines revêtant des rameaux périphériques de l'artère auditive interne, branche terminale de la basilaire.

Haik considère la nécrose de la platine de l'étrier comme pathognomonique de la tuberculose. Sans aller aussi loin que ce dernier auteur, je signalerai cependant ce fait remarquable que dans la tuberculose de l'oreille moyenne, cette articulation est très fréquemment détruite, tandis qu'elle l'est bien rarement dans les affections non tuberculeuses.

Mon expérience personnelle m'a appris que les érosions de la table externe sont moins fréquentes dans les otites tuberculeuses que dans les non tuberculeuses, et, comme corollaire de ce phénomène, l'abcès mastoïdien sous-périosté est plus fréquent dans ces derniers cas. D'autre part, il m'a été donné d'observer nombre de cas où, après avoir pratiqué une incision rétro-auriculaire, j'ai trouvé une corticale perforée et des trajets fistuleux quelquefois aussi larges qu'une pièce de six pence, remplis d'une matière crémeuse ayant l'aspect et la consistance du mastic. En fait, dans certains cas, le périoste sus-jacent offre à l'extension de la lésion une barrière beaucoup plus solide que l'os lui-même. Sur le nombre total de mes cas, je n'ai observé que deux fois la perforation de Bezold.

L'adénite des ganglions périotiques est un signe des plus importants. Dans les otites moyennes non tuberculeuses, elle est ordinairement rare, et, quand elle existe, l'infection ne porte que sur un petit nombre de ganglions.

Dans la tuberculose otitique, l'adénite est la règle, et il est rare d'observer une otite moyenne bacillaire non accompagnée d'un engorgement ganglionnaire qui paraît déjà à la phase initiale de la maladie.

Donc, le tableau clinique d'une otite moyenne suppurée dont on soupçonnera la nature bacillaire différera essentiellement d'un cas non tuberculeux : d'une part, nous aurons un processus à marche lente, à type asthénique, indolent, avec tendance à des perforations multiples, à de vastes lésions osseuses, aux paralysies faciales et adénites précoces; d'autre part, on aura affaire à un

Digitized by Google

processus asthénique aigu, accompagné de fièvre, douleurs et de symptômes réactionnels, sans grande tendance, — du moins dans la période initiale, — à des lésions osseuses, des infections ganglionnaires ou des paralysies faciales, mais, par contre, ayant une tendance inhérente à évoluer vers la résolution, voire même la guérison.

Marche de l'affection. — Dans les cas aigus, l'affection suit une marche rapide et aboutit en peu de temps à une terminaison fatale. Généralement, la forme aiguë frappe des individus déjà débilités par un processus tuberculeux de par ailleurs; elle s'observe souvent aussi à la dernière période de la phtisie pulmonaire.

La forme chronique évolue lentement et sans douleurs. Les exacerbations sont ordinairement le résultat d'infections secondaires. Beaucoup de malades succombent aux effets de la maladie ou aux complications déterminées par celle-ci.

Les complications auxquelles peut donner lieu l'otite moyenne tuberculeuse sont les unes intra-craniennes, les autres viscérales. Nous avons déjà parlé des espaces lymphatiques périvasculaires le long desquels le bacille chemine pour venir infecter la pie arachnoïde. Les autres voies d'infection sont : l'os ulcéré ou érodé (tegmen tympani, tegmen antri, rainure du sinus latéral, etc.) et les gaines périvasculaires de la carotide et de la jugulaire. Les abcès intra-craniens secondaires à la tuberculose otitique ne sont pas très fréquents. Ceci est probablement dû à une des trois causes suivantes : ou les malades ne survivent pas assez longtemps pour qu'un abcès secondaire ait le temps de se former, ou bien la destruction d'os qui a lieu établit une sorte de drainage qui diminue les risques d'une infection secondaire, ou, enfin, le fait que les méninges sont plus directement exposées à une attaque du microbe et plus vulnérables que les tissus contigus. Dans quelques cas, la méningite emportant le malade atteint de tuberculose otitique est de nature septique et due à une infection secondaire streptococcique, pneumococcique, etc.

Pronostic. — La question de ce dernier dépend d'un certain nombre de facteurs qui doivent être pris en sérieuse considération. Ce sont : l'âge du malade, la durée de l'affection, ses antécédents, les soins dont il est entouré, l'étendue de la lésion auriculaire et, si cette dernière est secondaire, le caractère et l'étendue de la source d'infection primitive.

Plus le sujet est jeune, plus le pronostic est grave. De vastes lésions osseuses, une paralysie faciale prononcée, un abondant écoulement ichoreux et fétide, de grosses masses ganglionnaires,

Digitized by Google

tous ces signes diminuent matériellement les chances de guérison. Une phtisie pulmonaire avancée ou une infection tuberculeuse d'un autre organe assombrissent nécessairement le pronostic. D'autre part, une tuberculose otitique primitive, quoique toujours sérieuse, offre beaucoup plus de chances de guérison, à la condition, cependant, qu'on fasse tous les efforts pour détruire radicalement le foyer local d'infection. Au moins 40 o/o de mes cas de tuberculose avérée de l'oreille ont succombé à l'affection, les uns par méningite tuberculeuse ou septique, d'autres par phtisie pulmonaire, tuberculose intestinale, tuberculose miliaire aiguë ou marasme général.

La tuberculose de l'oreille moyenne est fréquente parmi les enfants et surtout parmi les enfants pauvres des grands centres industriels. De 50 à 60 o/o de mes malades de l'hôpital au-dessous de six ans atteints d'otite moyenne suppurée doivent leur affection aux ravages du bacille de Koch. Chez les adultes, l'affection est incontestablement moins fréquente. Ceci, comme je l'ai dit déjà, est dû à deux causes : en premier lieu, un grand nombre de ces malades n'atteignent pas l'âge adulte, emportés qu'ils sont en peu de temps par diverses complications thoraciques, abdominales ou intra-craniennes; deuxièmement, bien souvent une infection microbienne secondaire vient se greffer sur la bacillose et masque tellement la marche de l'affection que l'élément tuberculeux primitif se trouve éliminé, tandis que persistent seuls les phénomènes dus à la présence de microorganismes pathogènes.

Traitement. — Dans des cas de tuberculose du temporal frappant des malades atteints de phtisie pulmonaire avancée ou de tuberculose d'un autre organe quelconque, une intervention opératoire est contre-indiquée. Cependant on ouvrira les abcès rétro-auriculaires et on enlèvera les séquestres qui empêchent le maintien d'un drainage libre. Si, par contre, il existe une phtisie pulmonaire au début et que l'état général du malade soit bon, on retirera les plus grands bénéfices d'une opération. Il est à peine nécessaire d'ajouter que le régime, la façon de se vêtir et une ample provision d'air frais seront un objet d'attention particulière. Le changement d'air, le séjour au bord de la mer, l'administration de toniques appropriés trouveront une large place dans le traitement de la tuberculose de l'oreille moyenne, tout juste comme dans celui de la tuberculose des autres régions du corps.

Chez les enfants, le traitement sera à la fois général et local. Au point de vue général, les mêmes principes que chez les adultes sont ici applicables. Si l'enfant est nourri au lait de vache, celle-ci

Digitized by Google

sera soumise à l'épreuve de la tuberculine; il est prudent de faire bouillir le lait, quoiqu'il ne soit pas toujours nécessaire de le faire stériliser.

La question du traitement local est d'une importance capitale. Les principales indications sont l'emploi d'un traitement antiseptique, l'ablation de l'os malade, l'établissement d'un libre drainage rétro-auriculaire, l'ablation des ganglions infectés et le traitement des affections concomitantes nasales et rétro-nasales. Certains cas seront, cependant, reconnus comme inopérables : ce sont ceux des enfants débilités atteints de paralysie faciale grave, de vastes lésions osseuses, de masses de ganglions engorgés et d'un écoulement ichoreux et fétide.

D'autre part, si l'état général du malade est bon, une intervention est indiquée, malgré l'étendue de la lésion locale. Il est important, dans ces cas, de diviser l'opération en phases. Depuis quelque temps j'ai l'habitude de la diviser en deux ou trois stades. Au premier, j'ouvre l'abcès rétro-auriculaire ou les ganglions suppurés; au second, j'établis un drainage libre, et enfin, au troisième, j'ai fait un curettage radical de l'os. Cette façon d'agir permet de soustraire le malade aux dangers d'une anesthésie prolongée, d'éviter un choc chirurgical, toujours à craindre chez ces enfants-là, déjà débilités par les toxines mixtes de la tuberculose et de microorganismes pathogènes secondaires.

Quand le facial est complètement paralysé et que, en plus, le labyrinthe est atteint, mon avis est que la meilleure ligne de conduite à tenir consiste à considérer l'affection comme une ostéite tuberculeuse suppurée, de faire un curettage complet, et au besoin d'ouvrir même le labyrinthe, sans égard pour le fait que c'est un organe de sens spécial sur lequel le chirurgien est appelé à intervenir. Les dangers qui résultent de l'ouverture du labyrinthe pour la vie du malade sont énormes, le processus infectieux ayant tendance à se propager vers la pie-mère, le long des gaines périvasculaires et périneurales. Mais, dans de pareils cas, de deux maux il faut choisir le moindre, et l'on n'hésitera pas à sacrifier l'organe de sens dans l'espoir de sauver la vie du malade.

Traitement de l'adénopathie. — Les ganglions infectés doivent être extirpés, autrement le malade courra toujours le risque d'une tuberculisation généralisée, lors même que la cure radicale de l'affection auriculaire eût pleinement réussi. A ce propos, je ferai remarquer que l'extirpation de tous les ganglions malades, périotiques et cervicaux, est une opération des plus difficiles, nécessitant une large et profonde dissection des tissus du cou et lais-

Digitized by Google

sant souvent le sentiment, dans mon esprit du moins, que d'autres glandes seraient restées probablement derrière, qui nécessiteront tôt ou tard une nouvelle intervention.

Traitement de la paralysie faciale. — L'extrême laideur du malheureux possesseur d'une paralysie faciale nous impose l'obligation de chercher à remédier autant que possible à cette difformité. Dans des cas légers, on peut obtenir de bons résultats par le traitement de l'affection otitique, l'administration de toniques nervins et l'emploi de courants continus. Malheureusement, les paralysies faciales d'origine otitique tuberculeuse sont, le plus souvent, des paralysies graves, dues à une carie des parois de l'aqueduc avec exposition du nerf à l'action de tous les éléments septiques de la cavité tympanique.

C'est le Dr Ballance qui, le premier, conçut l'idée de réunir la portion distale du facial au tronc de l'accessoire spinal. Quoique pratiquée par lui avec succès, cette opération a l'inconvénient d'obliger le malade à hausser l'épaule correspondante chaque fois qu'il veut sourire du côté atteint de la face. Plus récemment, M. Ballance a proposé la suture du facial à l'hypoglosse. Le fait que les centres corticaux de ces deux nerfs sont plus près l'un de l'autre que ceux du facial et de l'accessoire spinal permet d'espérer un résultat plus efficace et plus rapide de l'association de leurs fibres.

Je conclurai en formulant les propositions suivantes :

1° Dans toutes les otites moyennes suppurées où il y a lieu de soupçonner la nature tuberculeuse de l'affection, il faudra rechercher le bacille spécifique soit dans l'écoulement, soit dans les débris de bourgeons charnus, soit enfin dans les produits des ganglions engorgés.

2° L'inoculation aux animaux (sous-cutanée ou intra-péritonéale) offre un moyen facile et sûr d'affirmer ou d'éliminer la nature tuberculeuse de l'affection.

3° La tuberculose de l'oreille moyenne et de ses cavités accessoires est fréquente dans la première et la seconde enfance.

4° L'affection est plus souvent secondaire à un processus tuberculeux dans d'autres parties du corps.

5° La tuberculose primitive de l'oreille moyenne est probablement plus fréquente qu'on ne le croit ordinairement.

6° Le pronostic est toujours grave; mais, dans certains cas, une ntervention chirurgicale faite à temps peut arrêter le progrès de la maladie.

7° Il est toujours prudent de conduire le traitement opératoire en plusieurs phases.

Digitized by Google

8° Quand la nature tuberculeuse de la maladie est scientifiquement démontrée, le cas doit être considéré comme infectieux, et l'on prendra des précautions en conséquence.

La discussion générale a été ajournée à la prochaine séance de la Société.

Dr TRIVAS.

REVUE GÉNÉRALE ET ANALYSES

NEZ ET PHARYNX NASAL

Influence des maladies catarrhales du nez et de la gorge sur la défectuosité du langage chez les enfants *(The influence of catarrhal diseases of the nose and throat in producing speech defects in children)*, par le Dr HUDSON-MAKUEN.

Il faut considérer, dans le langage, la respiration, la phonation et l'articulation. Une respiration défectueuse est une des causes les plus communes d'un langage défectueux. Or, les maladies de la bouche et du rhino-pharynx sont souvent cause d'une respiration vicieuse. On doit respirer par le nez et non par la bouche. Tout obstacle à la respiration nasale influe sur le développement des muscles respiratoires. Si la respiration vocale, c'est-à-dire la respiration faite en vue de la phonation, manque de coordination, il en résultera du bégaiement. Il est bien entendu que l'enfant respirera normalement s'il n'existe pas d'obstacles à l'entrée et à la sortie de l'air. Or, dans l'enfance, on fait souvent fi des rhumes de cerveau, des occlusions nasales. Le praticien, au contraire, devrait surveiller toutes les amygdales, toutes les obstructions du nez qui peuvent déterminer un vice respiratoire. Une mauvaise santé est aussi une cause vulgaire d'un langage défectueux. Mais elle est aussi fonction d'affections du nez et de la gorge. Les laryngites catarrhales commandent particulièrement le mécanisme vocal du langage. Des cordes vocales enflammées sont surmenées. Les muscles intrinsèques du larynx sont automatiques, et une tension inaccoutumée ne peut être surmontée par un effort volontaire. D'où une altération de l'action des muscles intrinsèques du larynx, une contracture soit des abducteurs ou des adducteurs, et une sorte de parésie dans l'élément vocal du

Digitized by Google

langage. Le bégaiement est souvent consécutif à des lésions occlusives du nez et du pharynx. Les défectuosités du langage qu'on peut attribuer aux maladies catarrhales du nez et du pharynx sont du type articulatoire. C'est dans la deuxième et la troisième année que ces affections peuvent porter le plus de préjudice. Un filet lingual trop court, une voûte palatine trop ogivale, des amygdales hypertrophiées, des obstructions nasales peuvent être mis en cause; mais il ne faut pas négliger des affections catarrhales de moindre importance, dont les sécrétions obstruent le nez et altèrent les nerfs sensitifs de la langue et du pharynx. Le traitement ne doit pas seulement être chirurgical. Il faut aussi une gymnastique spéciale et longtemps continuée. (*The Internat. Med. Magazine*, février 1903.) Dr KAUFMANN.

Étude clinique et physiologique de l'obstruction nasale *(suite)*, par M. COURTADE.

L'obstruction nasale au point de vue clinique. — L'étude clinique des obstructions nasales comporte trois ordres de symptômes : 1° objectifs; 2° subjectifs; 3° contingents ou de réaction.

Parmi les troubles réflexes, l'auteur cite ceux de la respiration : troubles du sommeil, ronflement, essoufflement rapide quand le malade marche vite. Ce sont des troubles d'origine mécanique. Puis viennent l'asthme d'origine nasale, l'emphysème pulmonaire, la laryngite striduleuse, le spasme de la glotte. Influence sur la capacité thoracique, sur les déformations thoraciques. Troubles des organes digestifs, de la phonation. Le système nerveux peut être mis en cause (tic de la face, chorée des membres supérieurs). Manifestations oculaires. La dysménorrhée peut être due, elle aussi, à des lésions nasales. L'aprosexie, l'incontinence d'urine, les troubles auriculaires si fréquents, l'anosmie sont souvent consécutifs à une maladie du nez. (*Archiv. internat. de laryngol., d'otol. et de rhinol.*, sept.-oct. 1903, n° 5.) Dr KAUFMANN.

Digitized by Google

LARYNX ET TRACHÉE

Complications laryngées de la fièvre typhoïde; relation d'un cas, trachéotomie, guérison *(Laryngeal complications in typhoid fever; report of case, tracheotomy, recovery)*, par le Dr Dupuys.

La fièvre typhoïde peut débuter par le larynx. Watson Williams rapporte un cas où le larynx fut son point de départ initial. On trouve le bacille d'Eberth dans les ulcérations des aryténoïdes. La fréquence de la laryngite éberthienne varie avec les auteurs. Landgraf trouve 11 0/0; Griesinger 26 0/0; Lussiny 17 0/0. Ces chiffres ne comprennent que la statistique *post mortem*. On peut grouper en trois modes les formes laryngées de la fièvre typhoïde : 1° laryngite sous-muqueuse; 2° ulcères laryngés; 3° périchondrite. La nécrose peut compliquer la périchondrite. Tantôt l'ulcération précède la périchondrite, ou bien l'inverse a lieu. Les ulcères typhoïdiques sont excavés, entourés de tissus engorgés. Les ulcères secondaires, dus à une infection intercurrente, sont superficiels, sans changement de structure profonde et sans infiltration des tissus avoisinants. L'ulcère laryngé aime la paroi postérieure du larynx. L'épiglotte est plus rarement atteinte. Les paralysies laryngées dues à une névrite périphérique ou à la compression du récurrent par des ganglions hypertrophiés s'observent surtout dans la convalescence. Les complications laryngées s'annoncent par de la dyspnée, de la suffocation. Souvent elles s'établissent insidieuses.

Le médecin n'est souvent averti que par la sténose. Il attribue à la faiblesse la raucité de la voix et la dyspnée, et ne se doute pas que la mort est souvent proche.

Dans les formes moyennes, des inhalations de menthol mélangé à de la teinture de benjoin, des morceaux de glace à sucer, des sachets de glace autour du cou peuvent être un traitement efficace. Dans la plupart des cas, il faut recourir à la trachéotomie, surtout quand il s'agit de nécrose.

Dupuy a eu, sur 10 cas guéris, à trachéotomiser 9 de ses malades. Sur 16 cas mortels, il a dû en opérer 4. L'intubation n'est guère applicable.

Quelles sont les suites des complications laryngées? D'a-

Digitized by Google

bord, le malade est presque toujours forcé de garder sa canule. Et puis, il y a le traitement de la sténose laryngée. Dupuy cite un cas personnel où il fut obligé de recourir à la trachéotomie. Plusieurs fois, sa malade manqua mourir. Il eut recours à l'adrénaline et, finalement, put décanuler sa malade, qui ne garda, de sa grave complication, qu'une légère cicatrice extérieure. Quand un typhoïdique présente de la raucité, de la dyspnée ou de la dysphagie, il faut toujours songer au larynx.

Suit une discussion à laquelle prirent part Gordon, King, Perkins, Bruns et Durel. (*New-Orleans med. and surg. Journ.*, sept. 1903, n° 3, p. 186.) Dr KAUFMANN.

OREILLES

Un cas de surdi-mutité grippale *(Caso de sordomuder gripal)*, par le Dr FAUSTINO BARBERA, médecin auriste du Collège des sourds-muets et des aveugles de Valence.

L'auteur rapporte l'histoire d'un jeune garçon qui, devenu sourd à la suite d'une attaque de grippe, perdit aussi l'usage de la parole.

Il termine sa communication par les conclusions suivantes :

1° L'enfant fut victime d'une attaque de labyrinthite dans le cours de la grippe : c'est, du moins, ce que me font supposer les renseignements fournis et l'état actuel;

2° La perte du langage fut plus considérable que le prétendent les traités pour la surdité acquise à l'âge de dix ans.

3° Parmi les troubles physiologiques de la parole, on constatait non seulement l'oubli des signes phoniques du langage, mais aussi la perte de certains détails du mécanisme, comme d'ouvrir la bouche; de plus, il a encore la tendance à prononcer en maintenant la bouche fermée.

4° Je ne crois pas que cette labyrinthite se soit compliquée de méningite, vu le rétablissement immédiat et complet, au point de vue du fonctionnement cérébral.

5° Les facultés intellectuelles de l'enfant sont normales.

6° Je n'ai pas observé de cas analogue à la suite de grippe, mais je l'ai rencontré à la suite de la fièvre typhoïde et de la méningite cérébro-spinale. (Communic. à la section d'oto-

Digitized by Google

logie du XIVe Congrès internat. de méd. du 29 avril 1903; *in Revista valenciana de ciencias méd.*, n° 56, 25 juin 1903.)

Dr G. Dupond.

VARIA

Peut-on assurer un sourd? *(Should the deaf debarred from accident insurance?)*, par le Dr Spalding, de Portland.

L'auteur, étant sourd lui-même depuis plus de trente ans, défend avec conviction ses droits à l'assurance contre les accidents et pour la vie. Un jour que le Dr Spalding se trouvait dans la rue, il ressentit par les pieds des vibrations qui indiquaient un bruit qu'il ne pouvait entendre. Il se retourna et vit un cheval emporté. Il se jeta de côté et laissa passer la trombe. Deux personnes, qui entendaient fort bien, furent renversées. La perception osseuse lui servit donc plus, au milieu du bruit, que la parfaite audition des deux victimes. Donc, premier point: un sourd entend mieux qu'une personne normale au milieu du bruit. Il faut avouer aussi que ceux qui sont sourds sont plus attentifs que les autres. De même les aveugles. Les sourds-muets ne sont jamais accidentés. La plupart du temps, les accidents sont dus au manque de sang-froid de la part des gens. Ni la surdité ni la cécité n'augmentent le danger. D'un autre côté, les accidents dépendent plus de la rapidité avec laquelle ils surviennent que de notre habileté à les éviter, même avec une audition parfaite. Sur 13,000 accidents, il y avait 1,300 piétons. Or, sur ce chiffre, 70 environ appartenaient à des sourds et à des gens ayant une bonne oreille. De ces 70, il n'y avait que 17 vraiment sourds. Qu'est-ce que ce chiffre de 17 sur 13,000? (*Archiv. of otol.*, août 1903.)

Dr Kaufmann.

NOUVELLES

Distinction honorifique. — Nous sommes heureux d'apprendre que M. le professeur E. Eeman, de Gand, a été nommé chevalier de l'ordre de Léopold.

Le Gérant : R. Chaigneau.

Bordeaux. — Impr. G. Gounouilhou, rue Guiraude, 11.

Digitized by Google

24e ANNEE. N° 51. 19 DÉCEMBRE 1903.

REVUE HEBDOMADAIRE
DE
LARYNGOLOGIE, D'OTOLOGIE
ET DE RHINOLOGIE

ABCÈS SOUS-DURE-MÉRIEN AIGU
OUVERT SPONTANÉMENT AU NIVEAU DE L'OCCIPITAL[1]

Par MM.
LANNOIS, agrégé, médecin des hôpitaux
CORNELOUP, interne des hôpitaux
de Lyon.

L'ouverture spontanée sous le péricrâne des abcès extraduraux est un fait connu des otologistes, mais il n'est pas banal. Mignon n'y fait qu'une allusion assez brève, et l'on en trouvera surtout des exemples dans les travaux de Jansen, de Körner, de Moure, de Grunert, de Braunstein, etc. Dans une communication récente de Goris à l'Académie de médecine de Belgique, on en trouve deux cas intéressants. C'est cette rareté relative qui nous engage à en rapporter deux faits que nous avons pu observer dans notre service et dont le second surtout est remarquable par la rapidité de l'évolution et de la guérison.

Les voies suivies par le pus cherchant une issue vers l'extérieur sont d'ailleurs diverses; elles varient notamment avec le siège même de l'abcès sous-dure-mérien soit dans la fosse cérébrale moyenne, soit dans la fosse cérébelleuse. Le plus souvent il se fait une carie en un point de moindre résistance, et c'est par l'os perforé que s'échappe le pus

1. Travail communiqué à la Société française de laryngologie, octobre 1903.

Digitized by Google

confiné entre la dure-mère et la paroi céphalique. On peut même se demander, comme l'a fait Braunstein[1], si, lorsque, au cours d'une intervention, on trouve une fistule faisant communiquer l'antre, l'attique ou la caisse avec l'intérieur du crâne, il s'agit toujours d'un trajet ayant conduit le pus de l'extérieur à l'intérieur. Il semble bien que, dans quelques cas au moins, c'est le contraire qui s'est produit : le pus collecté sous la dure-mère est venu se faire jour secondairement dans l'antre ou dans la caisse. Et Braunstein cite le cas, intéressant à ce point de vue, d'une trépanation mastoïdienne dans laquelle on n'avait vu aucune communication avec l'intérieur du crâne, ni pendant l'intervention ni les jours suivants : ce n'est qu'au bout de six semaines qu'on trouva dans la cavité opératoire une fistule purulente donnant issue à un abcès sous-dure-mérien, qui fut ouvert et guéri par une deuxième opération.

Si l'abcès siège dans la fosse cérébrale moyenne, il peut venir s'ouvrir au niveau de la ligne temporale, au voisinage de l'épine supra-meatum ou dans le conduit auditif externe. Dans un des cas que nous publions, le pus avait fusé beaucoup plus en avant et était venu s'ouvrir dans la fosse temporale externe.

Mais la carie osseuse n'est pas une étape nécessaire. Le pus peut venir à l'extérieur par des voies préformées. Parmi les plus exceptionnelles, il faut citer la suture mastoïdo-occipitale, comme Ch. A. Thigpen[2] en a cité un exemple. Braunstein dit avoir vu également l'évacuation spontanée du pus par cette voie dans un cas qui fut opéré pour un vaste abcès périsinusien.

Le plus souvent, et Mignon[3] insiste avec raison sur ce point, le pus suit les veines perforantes du crâne. L'émis-

1. Braunstein, Ueber extradurale otogene Abscesse (*Archiv f. Ohrenheilk.*, Band LV, 1902).

2. Ch. A. Thigpen, *Zeits. f. Ohrenheilk.*, Band XXXII.

3. Mignon, *Complications septiques des otites moyennes suppurées*, Paris, 1898, p. 448.

Digitized by Google

saire mastoïdien joue alors un rôle important, surtout lorsque le pus entoure le sinus avec ou sans complication de thrombose.

Il ne faut pas oublier enfin que, si la collection purulente s'étend du côté du pressoir d'Hérophile ou du trou déchiré postérieur, il peut se faire un véritable abcès par congestion. Les cas de Kessel[1] et de de Rossi[2] sont classiques. Dans le mémoire de Braunstein, que nous avons l'occasion de citer fréquemment, il est parlé d'un cas (n° 11, du tableau B) dans lequel l'abcès extra-dural, situé profondément au voisinage du trou déchiré gauche, avait donné lieu à un abcès rétro-pharyngien.

Mais nous le répétons, dans la majorité des cas, c'est à travers l'os nécrosé que le pus se fait jour, soit dans les cavités de l'oreille (caisse, attique, antre), soit à l'extérieur de la boite cranienne. Dans le premier des cas que nous rapportons ici en résumé, l'ouverture s'était faite en un point où elle est peu habituelle : dans la fosse temporale externe. Une courte mention du fait se trouve déjà dans les procès-verbaux de la Société des sciences médicales de Lyon (20 décembre 1899), le cerveau ayant été présenté par un interne, M. Balvay ; celui-ci a, d'ailleurs, insisté sur d'autres points que celui qui nous occupe et, notamment, sur les troubles d'aphasie sensorielle présentés par le malade dans la dernière période.

Voici le fait résumé :

Observation I. — Il s'agissait d'un homme de cinquante-cinq ans, qui, quatre ans auparavant, à la suite de poussées successives d'amygdalite suppurée, avait été atteint d'une double suppuration de l'oreille, pour laquelle il n'avait fait aucun traitement. A la fin du mois d'août 1899, le malade vient pour la mière fois à notre consultation ; on trouve de l'un et de l'autre é une suppuration abondante avec disparition complète des ıpans et surdité assez accentuée.

Kessel, Thèse de Giessen, 1866.
De Rossi, analysé *in Archiv für Ohrenheilkunde*, Band XXVIII.

Digitized by Google

Il fut mis au traitement par l'acide borique pulvérisé, qui amena une guérison rapide de l'oreille droite. Quelques semaines plus tard, la suppuration s'arrêta également à gauche, mais bientôt survint une vive douleur au niveau de l'apophyse mastoïde s'irradiant dans la moitié de la tête (face et crâne) et même jusqu'à l'épaule gauche. Pas de température.

Trépanation de l'apophyse mastoïde le *15 octobre*. Éburnation complète de l'os; on ne trouve pas de pus, même dans l'antre mastoïdien, qui est très petit, difficile à découvrir et ne renferme que quelques fongosités. Disparition de l'insomnie et des douleurs pendant trois ou quatre jours, puis les douleurs reviennent plus vives, siègent surtout au sommet de la tête et dans la profondeur du crâne, font gémir le malade, empêchent tout sommeil, etc. Dès ce moment, le diagnostic de complication intra-cranienne, qui avait été discutée durant l'intervention, fut affirmé; mais diverses circonstances, résistance du malade, absence d'un chirurgien, empêchèrent une intervention rapide. Le malade resta à l'hôpital jusqu'au 5 *novembre*, n'ayant présenté à aucun moment de température, sauf une élévation passagère à 38°5 le 25 *octobre*.

Il rentre le *11 novembre* dans un état de stupeur avec des troubles aphasiques et une température de 40°; il est évacué aussitôt sur le service de M. Jaboulay, qui le trépane le *12 novembre*.

Au moment où on fait l'incision cruciale pour pratiquer la trépanation, on constate que le muscle temporal a un aspect jaunâtre et décoloré et est infiltré de sérosité. En l'incisant, on trouve à sa partie antérieure du pus véritable et on constate facilement que celui-ci sort animé de battements d'une perforation grande comme une pièce de vingt centimes, située vers la partie moyenne et inférieure de la tempe. L'os est complètement carié à ce niveau, et, en élargissant la brèche osseuse, on tombe sur un vaste abcès sous-dure-mérien; comme celui-ci s'étend très loin en arrière, on fait la trépanation au lieu d'élection, au-dessus de la région de l'antre et du conduit et on tombe sur un abcès intra-cérébral, gros comme un œuf de dinde. Par l'incision, il s'écoule un verre de pus. Drainage; aucune amélioration immédiate, ce n'est que deux jours plus tard que le malade reprend connaissance; son état s'améliore peu à peu, et, pendant le temps de cette guérison apparente il présente des phénomènes d'aphasie sensorielle : surdité et cécité verbale jusqu'au 12 décembre, où, de nouveau, il tombe dans le coma avec contracture des muscles du côté droit. Nouvelle trépanation au même endroit que la première fois, issue de pus. Mort dans la soirée.

Digitized by Google

Nous ferons remarquer avec quelle insidiosité cet abcès s'était ouvert à l'extérieur, puisque c'est seulement pendant l'opération qu'on a vu le muscle temporal infiltré et qu'on est tombé sur l'abcès extra-cranien. D'ailleurs, en général, les abcès sous-duraux sont difficiles à diagnostiquer, car ils n'ont pas de symptômes qui leur soient propres. Jansen donne bien comme signes de ces abcès :

1° Les abcès sous-périostés et les phlegmons qui se produisent en arrière de l'apophyse mastoïde, dans la partie qui confine à l'occiput ou dans la partie postérieure de l'apophyse elle-même.

2° La douleur à la pression et à la percussion se produisant au même point sans qu'il y ait même d'infiltration.

Mais il est évident que cela est exagéré dans cette forme trop concise et ne correspond pas à la localisation de l'abcès sous-dural. D'ailleurs, l'inflammation des cellules mastoïdiennes postérieures aberrantes ou l'ostéite diffuse peuvent donner ces mêmes symptômes. Il en est de même de certaines phlébites du sinus latéral.

Notre second cas est plus significatif encore à ce point de vue, car il a évolué sans aucun symptôme.

Voici, du reste, le résumé de l'observation :

Obs. II. — Jeune fille de dix-huit ans, domestique, de bonne apparence. L'affection qui nous l'amène a débuté dans *les premiers jours du mois de mai 1903*, par une angine légère. Au bout de quelques jours, douleur dans l'oreille droite, qui ne tarde pas à devenir vive, lancinante, s'exaspérant le soir et s'accompagnant de bourdonnements.

Cinq ou six jours après, l'oreille se met à couler et les douleurs s'amendent. Pendant tout le mois de mai, la suppuration est abondante sans autre phénomène qu'un peu de lourdeur à la tête, une douleur insignifiante au niveau de la nuque; à aucun moment, malade n'a cessé son travail, cependant pénible. Brusquement, 2 *juin*, la malade fut prise d'une douleur très vive au niveau de a région rétro-mastoïdienne. Elle est alors examinée par le r Sargnon, qui nous l'adresse, et elle entre dans notre service 4 juin. La région mastoïdienne est rouge, tuméfiée; on perçoit

Digitized by Google

nettement la fluctuation qui s'étend en arrière sur un espace de deux travers de doigt environ; douleur à la pression dans toute la région. L'état général est bon, la température à 38°2. La malade est même venue à pied à l'hôpital.

Opération le 5 juin; à noter que la malade souffre nettement moins qu'il y a trois jours; elle se rend elle-même à la salle d'opérations. Une fois la tête rasée, on constate que la tuméfaction rétro-mastoïdienne est plus étendue que la veille et s'étend jusqu'à la région cérébelleuse.

L'incision habituelle, parallèle à l'insertion du pavillon de l'oreille, ne donne issue qu'à de la sérosité sanguinolente sans pus. Avec une sonde cannelée on pénètre par effraction dans la direction du point fluctuant et on voit de suite sortir un peu de pus bien lié, environ une cuillerée à café. Une deuxième incision est faite perpendiculairement à la première et on arrive alors au niveau de la région cérébelleuse sur un orifice de la largeur d'une pièce de cinquante centimes, par où s'échappe du pus animé de battements; il s'agit manifestement d'un abcès sous-dure-mérien ouvert à l'extérieur.

Tout l'os, autour de la perforation spontanée, est ramolli et s'enlève facilement à la pince-gouge. Vers la partie supérieure, on finit par arriver sur de l'os sain, tandis qu'en bas et en arrière, il reste encore un peu d'infiltration purulente entre les deux lames d'os compact. On met ainsi à nu la dure-mère sur une étendue d'une pièce de cinq francs; toute celle-ci est recouverte de fongosités d'une coloration gris-rougeâtre, qu'on curette superficiellement.

On revient alors à l'apophyse mastoïde qu'on trépane; l'antre est situé à un centimètre et quart environ de profondeur, très réduit de volume, de la dimension d'un gros pois. Il est plein de pus bien lié. La paroi antérieure du sinus est à nu dans l'antre mastoïdien, de telle sorte qu'on pénètre facilement en haut et en arrière dans la loge sinusale. La paroi extérieure étant enlevée, on voit que le sinus est un peu moins bleu qu'à l'état normal, mais ne paraît pas cependant présenter de thrombose. La portion de l'os, située à l'extérieur et en arrière du sinus, est saine et contraste nettement avec les parties atteintes d'ostéite que l'on trouve plus en arrière, et avec l'infiltration des cellules mastoïdiennes et de l'antre.

Le soir, la malade va bien, elle ne présente ni vertige, ni vomissements, aucun phénomène cérébral; il ne persiste qu'un peu de douleur, mais pas comparable à celle qu'éprouvait la malade avant l'opération.

Digitized by Google

La température, qui était montée à 38°5 le matin, est de 37°6; le pouls est bon. Les jours suivants, même état général excellent.

Le *10 juin,* premier pansement; la malade a été très bien, n'a pas eu trace de température, se dit nettement soulagée. La plaie a bon aspect, la dure-mère est recouverte par les lambeaux cutanés dans les deux tiers de son étendue; il n'y a qu'un peu de suintement du côté de l'antre mastoïdien, il n'y a plus d'écoulement par le conduit.

Le *10 juillet,* la malade part; elle est complètement guérie depuis plus de huit jours.

Une observation comme celle que nous venons de rapporter est intéressante à plus d'un titre. Il est tout d'abord une question de diagnostic qui se pose. On pouvait, en effet, se demander, en voyant cet abcès communiquant avec le crâne, s'il ne s'agissait pas d'un cas d'ostéite diffuse, d'ostéo-myélite ayant débuté au niveau des cellules mastoïdiennes, se propageant le long du diploé jusqu'à la partie postérieure du crâne et perforant l'occipital en un point relativement mince. Plusieurs observations d'ostéo-myélite diffuse de ce genre ont été publiées ici-même et nous en possédons nous-mêmes un beau cas dans nos notes.

Nous ne nous sommes cependant pas arrêtés à cette idée pour plusieurs raisons. D'abord, il y avait sous l'os une collection purulente très notable, d'où le pus sortait animé par les battements cérébraux, tandis que d'habitude l'infiltration de l'ostéite reste plus nettement entre les deux lames d'os compact. Nous avons constaté qu'il existait un véritable pont d'os intact entre les lésions de la mastoïde et l'ostéite de la région cérébelleuse. Enfin, la constatation directe, en haut et en arrière de l'antre mastoïdien, d'un pertuis pénétrant dans le crâne, nous a permis de penser que le pus avait pénétré par cette voie dans la loge cérébelleuse, en longeant le sinus latéral sans le thromboser.

Le diagnostic ainsi établi, il nous reste à faire remarquer, au point de vue clinique, la rapidité avec laquelle s'est ins-

Digitized by Google

tallé l'abcès sous-dure-mérien chez cette jeune fille : c'est à la fin de la première semaine de mai qu'elle a une otite et c'est le 2 juin, trois semaines après, que l'abcès extra-dural rompt la barrière osseuse de la boîte cranienne et apparaît sous la peau. On ne peut s'empêcher d'émettre l'hypothèse que la corticale interne était particulièrement mince et offrait, sans doute, des déhiscences. Du reste, l'occipital lui-même était certainement plus mince qu'à l'état normal et se laissait couper très facilement par la pince-gouge; peut-être aussi des communications veineuses ont-elles favorisé ici la production de l'abcès extérieur. L'évolution vers la guérison après l'intervention fut également très rapide.

Non moins remarquable est l'insidiosité avec laquelle a évolué cette collection extra-durale. On sait, du reste, que c'est la règle dans cette grave complication des otites suppurées, tant que la dure-mère offre une barrière suffisante contre l'infection. Mais notre cas est particulièrement frappant à ce point de vue. Cette jeune fille a continué à travailler et il fallait la pousser pour lui faire dire qu'elle avait eu un peu mal à la tête. Elle n'avait ni vertige, ni raideur, ni vomissement. Et ce n'est que le jour où le pus est sorti de la boîte cranienne qu'il a déterminé de la douleur en distendant le péricrâne et le cuir chevelu.

SOCIÉTÉ OTOLOGIQUE DU ROYAUME-UNI

Séance du 2 mars 1903.

M. Pritchard, président.

Discussion du rapport de MM. Wyatt Wingrave, Jobson Horne et William Milligan. — **Tuberculose des oreilles, du nez et du naso-pharynx.**

M. Pritchard rappelle un cas intéressant d'otite moyenne non suppurée, où a été décelé le bacille de la tuberculose. La théorie de M. J. Horne, sur la formation d'un alcool anesthésique, est assurément très jolie, mais elle lui paraît peu probable. La principale cause de la douleur dans ces cas est

Digitized by Google

la compression des terminaisons nerveuses. Or, dans la tuberculose de l'oreille, il n'y a ni phénomènes inflammatoires très aigus ni forte compression, ce qui fait que les douleurs aiguës font défaut. M. Pritchard partage l'opinion de M. Milligan sur l'importance des végétations adénoïdes infectées de bacilles de la tuberculose. La question de paralysies faciales a une très grande importance. Dans le cas d'intervention, il faut spécialement se guider sur l'état général du malade; l'étude de la lésion locale ne joue qu'un rôle secondaire.

M. Ballance dit que la tuberculose du temporal doit être traitée à la fois chirurgicalement et médicalement, exactement comme la tuberculose de n'importe quel autre os. Quant à la question de localisation primitive ou secondaire, il croit que, dans nombre de cas, la tuberculose du temporal est primitive et que ce sont justement ces cas-ci qui doivent solliciter l'attention particulière des chirurgiens, car, si le foyer primitif est entièrement enlevé, le malade a plus de chances d'être traité avec succès de son foyer secondaire. Bien des chirurgiens doivent avoir amputé des jambes pour une tuberculose du genou dans des cas de phtisie, et cela avec de grands bénéfices pour l'affection pulmonaire. Il en est de même de la tuberculose du temporal, dont l'évidement large amène une amélioration sensible dans l'état des poumons. Contrairement à l'opinion de M. Jobson Horne, qui conseille d'extirper d'abord les ganglions périphériques et de laisser la lésion primitive, c'est du moins ainsi que M. Ballance l'a compris, ce dernier croit à la nécessité d'enlever radicalement les deux, mais d'intervenir en plusieurs fois. Selon lui, le devoir du chirurgien est de s'attaquer d'abord à la source première de l'affection et de pratiquer, si nécessaire, une opération aussi radicale que possible, sans égard pour la survenance d'une paralysie faciale ou d'une perte du pouvoir auditif.

M. Cumberbatch dit que la question est de savoir non pas si de tels cas doivent être opérés ou abandonnés à eux-mêmes parce qu'ils sont tuberculeux, mais si une opération est susceptible de les guérir.

M. A. L. Whitehead a eu récemment l'occasion d'étudier une série de cas mortels qui avaient été observés à la clinique à laquelle il est attaché. Sur les derniers 100 cas, il y en avait seulement 12 qui avaient été manifestement tuberculeux. De ce nombre, 3 avaient moins de deux ans et présentaient des lésions tuberculeuses avancées dans différents organes et principalement dans les poumons. Sur les 9 autres cas, 8 étaient atteints de lésions du temporal qui, apparemment, avaient été la source primitive de l'affection tuberculeuse. Deux de ces derniers ont succombé à une méningite tuberculeuse miliaire. Dans 6 cas, ou 50 o/o, il y eut tuberculose miliaire généralisée.

De ces faits, on peut tirer quelques conclusions instructives. Il en résulte notamment que, dans les cas à issue fatale, la terminaison arrive par tuberculisation généralisée et non pas par une extension locale du processus tuberculeux. C'est pourquoi, si le traitement est institué de bonne heure, le pronostic est bon; la difficulté consiste seulement à faire

Digitized by Google

le diagnostic précoce de ces cas et à les soumettre à un traitement prompt et énergique.

M. Cheatle dit que, dans son rapport, M. Wingrave a parlé de squames. En dermatologie, les squames sont considérées comme une manifestation d'une simple dermatite chronique, n'ayant aucune importance pathologique. Il se peut que, dans l'oreille, un écoulement abondant et prolongé de la cavité tympanique puisse produire de telles squames. Celles-ci se comportent, à n'en pas douter, comme de véritables nids à microbes. M. Cheatle a été également frappé par l'odeur particulière de ces cas, mais il ne croit pas que ce fait ait été signalé jusqu'ici. Cette odeur est caractéristique, surtout chez de petits enfants atteints d'otite purulente profuse et suspects de tuberculose. L'orateur partage l'avis de M. Pritchard que l'indolence de l'otite tuberculeuse est due à l'absence de tension et de phénomène inflammatoire et, par conséquent, au peu de compression exercée sur les terminaisons nerveuses. M. Horne considère la bacillose du temporal comme une tuberculose osseuse, mais souvent ce processus débute par la muqueuse de la caisse. Il (M. Cheatle) a présenté à la Société un spécimen où la tuberculose avait été entièrement limitée à la muqueuse, l'os n'ayant nullement été atteint. Il a aussi observé dans sa pratique deux cas de tuberculose chez des adultes. Dans l'un d'eux, il s'agissait d'un jeune homme se plaignant de symptômes classiques, de gêne dans l'oreille, avec surdité et légers bruits, mais sans douleurs. La muqueuse était plutôt tuméfiée que bombée et de coloration rouge sombre. L'auscultation fit entendre des râles crépitants fins, mais pas de cavernes. Huit jours après l'examen, le malade eut une hémoptysie violente, à laquelle il succomba peu après. Tout récemment, un homme avait été soigné pour surdité au King's College Hospital. L'examen des poumons a révélé des signes de tuberculose au début et celui du pus de l'oreille moyenne a décelé le bacille de la tuberculose. Comment doit-on traiter de pareils cas de tuberculose commençante, secondaire à la bacillose pulmonaire? Selon M. Cheatle, le meilleur procédé est le traitement antiseptique, en ayant soin de donner au pus une large issue, s'il existe de la rétention, et de prévenir la réinfection qui est un des points les plus importants. Aussitôt l'oreille améliorée, on enverra le malade faire une cure d'air. Il n'accepte pas du tout l'idée que de tels cas de tuberculose chez des adultes marquent le commencement de la fin. Il considère aussi comme antiscientifique l'opinion de M. Milligan, d'après laquelle il serait commun d'avoir des dépôts caséeux dans la mastoïde qui ne provoqueraient aucun trouble jusqu'au moment où vient s'établir une infection coccique secondaire. Il ne voit pas comment une infection tuberculeuse pourrait exister dans l'os sans donner lieu à quelques troubles. On observe parfois dans la tuberculose otitique des hémorragies secondaires très graves. Il en a vu quelques-unes. Au King's College Hospital, dans le service de M. Pritchard, un enfant, atteint de tuberculose aiguë, eut une hémorragie veineuse extrêmement violente de l'oreille. Le petit malade est mort de tuberculose miliaire.

M. Lake dit que ce qui l'a surtout frappé dans les rapports, c'est la

Digitized by Google

question des granulations. Dans certaines mastoïdites post-grippales, on trouve quelquefois des lésions qui ressemblent fort à la tuberculose du temporal ou de l'antre. L'auteur a opéré un cas pareil au Royal Ear Hospital où il y avait des granulations dans une grande cellule mastoïdienne. Par son aspect macroscopique, le cas présentait de grandes ressemblances avec la tuberculose, mais l'autopsie des cobayes auxquels on avait fait des inoculations n'a pas relevé le moindre signe de tuberculose. En ce qui concerne la tuberculose primitive de l'oreille moyenne, M. Cheatle a parlé de cas où la membrane du tympan avait eu un aspect rouge sombre. Dans les cas observés par M. Lake et surtout dans l'un d'eux, où l'on avait trouvé des bacilles, le tympan offrait une coloration rose pâle avec de gros vaisseaux à la surface. Le larynx finit par s'infecter à son tour. Mais le pus qui s'écoulait par la trompe d'Eustache ne paraissait pas avoir infecté le naso-pharynx. La tuberculose de l'antre et des cellules peut être aussi bien primitive que secondaire. La découverte du bacille dans ces cas ne peut être d'un grand secours au point de vue clinique. Quoique l'antre soit ouvert, le diagnostic est encore à faire. Dans des cas non suspects de tuberculose, l'intervention n'a pas besoin d'être aussi radicale que dans les cas de bacillose.

M. Dundas Grant rappelle que ce fut Bezold qui, il y a plusieurs années, a décrit les caractères particuliers de la tuberculose aiguë de l'oreille moyenne, et, notamment, la survenance d'une suppuration et de la surdité prononcée non précédées de douleurs. M. Grant a eu l'occasion d'observer, en 1901, un cas où ces caractères avaient été particulièrement marqués. Il y avait deux perforations. Le malade était un homme robuste, bien portant, et il n'aurait pas soupçonné la nature bacillaire de l'affection; l'interrogatoire du patient lui avait appris que celui-ci avait été envoyé dans l'Afrique du Sud pour une tuberculose pulmonaire. Il n'y avait point d'antécédents familiaux de bacillose, mais le sujet entretenait des relations intimes avec une jeune femme qui était atteinte de phtisie pulmonaire à une période avancée. Quelques mois plus tard, la membrane du tympan était complètement détruite. Depuis, le malade n'a plus été revu par l'auteur.

Il ne faut pas du tout s'imaginer que tout cas qui présente un écoulement subit, non précédé de douleurs, est de l'otite tuberculeuse. M. Grant est convaincu qu'un grand nombre de cas pris pour tuberculeux ne sont que d'anciennes otites suppurées, peut-être oubliées, ayant laissé persister une perforation ou mince cicatrice qui s'est rupturée sans qu'il y ait eu une tension suffisante pour occasionner de la douleur.

M. Wyatt Wingrave dit, en réponse, que la difficulté de la démonstration du bacille de la tuberculose est souvent due à la façon parfaite dont est mené le traitement local. La théorie de la propriété acido-résistante est encore très obscure et il ne faut pas accepter sans contrôle les interprétations de M. Aronson et d'autres. Car si, d'une part, les bacilles empruntent leurs affinités acido-résistantes aux influences locales, telles que la présence de cérumen, on trouve, d'autre part, de nombreux bacilles

Digitized by Google

acido-résistants dans des régions qui ne subissent point de telles influences. Les causes chimiques sont probablement multiples, puisque l'auteur a décelé des bacilles acido-résistants dans l'écoulement provenant des régions accessibles les plus profondes ainsi que du conduit et surtout de ce dernier. La propriété acido-résistante des squames est due à des modifications plutôt intrinsèques qu'extrinsèques, puisqu'on la trouve dans toutes les vieilles cellules d'origine épidermique et qu'elle n'est pas spéciale aux écoulements d'oreille. Si la qualité acido-résistante était d'origine extrinsèque, comment se ferait-il que certaines bactéries en seraient influencées et pas d'autres?

M. Wingrave a examiné un grand nombre d'adénoïdiens, mais il n'a pas trouvé chez eux des lésions tuberculeuses dans plus de 1 o/o de cas suspectés. Par contre, la présence du bacille de Koch fut décelée dans une proportion plus grande de cas, mais seulement à la surface et sans cellules géantes ni altérations granulomateuses. La nécrose latente et étendue de la mastoïde chez les enfants n'a rien qui doive nous surprendre, vu le développement tardif de leurs cellules pneumatiques, le tissu apneumatique demeurant mou pendant fort longtemps, excepté une croûte ossifiée superficielle. A l'encontre de l'opinion de M. Milligan, M. Wingrave ne croit pas que la tuberculose otitique soit une affection rare, mais il est d'accord avec cet auteur en ce qui concerne le rôle important joué dans les altérations morbides par des infections mixtes.

M. Horne dit que si MM. Pritchard et Cheatle n'acceptent pas sa manière de voir en ce qui concerne l'absence de douleur qu'ils expliquent par l'absence de tension, lui, de son côté, croit cette explication insuffisante pour rendre compte de ce phénomène et est d'avis qu'il faut prendre en considération le rôle chimique joué par les microorganismes. M. Ballance a cité, dans son rapport, 2 cas intéressants qui viennent à l'appui des idées de M. Horne, à savoir que dans la tuberculose primitive du temporal il vaut mieux opérer par étapes : extirper d'abord les ganglions dans l'intention de localiser la lésion primitive dans l'os; une fois ceci obtenu, il sera beaucoup plus facile de traiter ultérieurement la lésion osseuse par une ablation complète. Quant à la question soulevée par M. Wingrave au sujet de la propriété acido-résistante, M. Horne croit que, quoiqu'il ne soit pas juste d'attribuer cette propriété entièrement au cérumen, celui-ci en est, néanmoins, le facteur le plus important.

M. Milligan dit que M. le Président (M. Pritchard) a soulevé la question des rapports des végétations adénoïdes tuberculeuses avec la tuberculose de l'oreille moyenne. Le Dr Wingrave en a également parlé et, d'après lui, le pourcentage d'adénoïdes tuberculeuses observées par lui dans sa pratique n'est que de 1 o/o. Les données statistiques de M. Milligan, où sont également comprises celles de M. Wingrave, donnent un pourcentage qui varie de 1 à 20 o/o. L'auteur ne veut pas du tout dire par là que toutes les végétations adénoïdes où l'on trouve le bacille de Koch sont des adénoïdes tuberculeuses, car, ainsi que cela a été démontré il y a longtemps, les bacilles peuvent passer à travers une muqueuse intacte et il est bien

Digitized by Google

possible qu'au moment des recherches bactériologiques ils étaient sur le point de traverser la couche adénoïde en se rendant dans différents ganglions éloignés. M. Milligan est d'avis que, dans des cas de tuberculose chez des enfants, des opérations prolongées sont imprudentes et formellement contre-indiquées. Il partage, sous ce rapport, l'opinion de M. Ballance, qui conseille de les traiter selon les principes de chirurgie générale. Un des points que la discussion a mis en évidence est que la tuberculose primitive de l'oreille moyenne est bien plus fréquente que cela ne ressort de la littérature scientifique et qu'il importe de savoir intervenir de bonne heure afin de se rendre maître du foyer primitif de l'affection. Quelque étendue que puisse être la lésion locale, mais aussi longtemps que l'état général du malade reste bon, on pourra toujours intervenir; par contre, si le patient est affaibli et débilité, toutes les chances sont contre lui, et il faudra s'abstenir de toute intervention. M. Whitehead, ayant rapporté l'analyse d'une série de cas observés à l'hôpital auquel il est attaché, a oublié de mentionner l'âge respectif des malades; c'est là une omission grave, car il n'est pas possible de discuter la question sans savoir l'âge auquel la maladie avait été constatée. Contrairement à l'opinion de M. Lake, M. Milligan croit que la découverte du bacille est nécessaire au point de vue du diagnostic et que sa présence a une énorme importance pronostique. En réponse à M. Fagge, sur la production de séquestres, l'auteur dit que ceux-ci sont très fréquents dans la tuberculose otitique. En réponse à la question du Dr Wingrave, sur la destruction de l'articulation stapédio-vestibulaire, il croit que la raison pourquoi elle est si rarement atteinte dans les infections microbiennes, autres que la bacillose, est que cette articulation est irriguée par un double réseau sanguin provenant en partie de l'oreille moyenne, en partie du labyrinthe. Or, dans la tuberculose de l'oreille moyenne, où celle-ci et le labyrinthe sont fréquemment atteints tous les deux à la fois, la nutrition des tissus est compromise; de là la tendance à un processus de désintégration.

M. Fagge présente **deux spécimens de lésions tuberculeuses de l'oreille moyenne.**

1° Os temporal; 2° séquestre provenant d'un cas d'otite tuberculeuse.

M. Cheatle (Arthur). — **Un cas de tuberculose de l'oreille moyenne (secondaire)** *(A case of tuberculosis of the middle ear (secondary).*

H. R..., cinquante ans. Sa femme est morte, il y a quelque temps, de phtisie pulmonaire. Le malade vint à l'hôpital, le 29 mai 1902, consulter pour de la surdité et un léger écoulement de l'oreille gauche, datant de trois semaines. A l'examen, on constata de la tuméfaction et de la rougeur du segment postéro-

Digitized by Google

inférieur du tympan et un léger écoulement fluide. La perforation n'a pu être localisée avec précision. Lésions tuberculeuses du poumon gauche avec bacilles dans les crachats. Ultérieurement, la rougeur et la tuméfaction ont diminué, montrant une perforation de la grosseur d'une tête d'épingle, à bords rouges, épais, dans le segment inférieur du tympan. L'écoulement devint plus purulent et animé de battements. Dans le pus, on décela des bacilles qu'on n'a pu distinguer de ceux de la tuberculose.

M. Cheatle. — **Spécimens de tuberculose du temporal** *(Specimens of tuberculosis of the temporal bone).*

1° Temporal d'un enfant mort de tuberculose généralisée. Perforation dans le segment postérieur du tympan. La muqueuse, vue à travers, paraît épaisse et nodulaire. Osselets intacts. L'oreille moyenne, y compris l'antre, est remplie de pus caséeux. Des coupes de la muqueuse du canal semi-circulaire externe montrent des signes de tuberculose.

2° Temporal d'un enfant mort de tuberculose généralisée. Antre ouvert pendant la vie; carie du tegmen. Lésions avancées de l'os, qui est blanc et poreux. Large trou dans la fosse moyenne. Sur des coupes, la dure-mère montre des lésions tuberculeuses. Le canal de Fallope est ébréché et le nerf détruit. Le promontoire est rugueux et carié; les deux fenêtres sont irrégulièrement agrandies et le labyrinthe envahi. Le canal semi-circulaire externe est ébréché.

3° Os temporal gauche d'un enfant mort de granulie. Destruction complète du tympan. Le manche, la courte apophyse et le col du marteau sont détruits, de même que l'apophyse descendante de l'enclume. Le promontoire est carié au-dessus de la fenêtre ronde. L'étrier est en position. Les cavités de l'oreille moyenne sont remplies de pus.

M. Cheatle. — **Temporaux de malades morts de méningite tuberculeuse** *(Temporal bones removed from patients who died of tuberculous meningitis).*

1° Temporal droit d'un enfant ayant succombé à une méningite tuberculeuse. Tympan intact et bombé. Cavités de l'oreille moyenne remplies de pus. Le sinus pétro-squameux est bien développé et a une ouverture suffisante dans le sinus latéral. La nature tuberculeuse de l'affection otitique n'a pu être établie.

2° Temporal droit d'un enfant de deux ans et sept mois mort

Digitized by Google

de méningite tuberculeuse. Petite perforation derrière l'extrémité du manche du marteau. Muqueuse épaisse. Cavités de l'oreille moyenne remplies de pus. Sinus pétro-squameux bien développé. Il n'a pas été possible d'affirmer la nature tuberculeuse de l'affection de l'oreille moyenne.

3° Temporal gauche d'un enfant de quatre mois mort de méningite tuberculeuse. Tympan intact. Cavités de l'oreille moyenne remplies de pus. Sinus pétro-squameux bien développé. On n'a pu établir la nature tuberculeuse de l'affection.

4° Temporal droit d'un enfant d'un mois mort de méningite tuberculeuse. Petite perforation dans la membrane de Shrapnell. Cavités de l'oreille moyenne pleines de pus. Sinus pétro-squameux bien développé. La muqueuse de l'oreille moyenne est épaissie. Des coupes de cette dernière montrent une infiltration des couches superficielles et une destruction en plaques de l'épithélium. Pas de bacilles.

M. Milligan. — **Spécimens et micro-photographies illustrant des cas de tuberculose de l'oreille et du naso-pharynx** *(Specimens and micro-photographs illustrating tuberculous disease of the ear and naso-pharynx).*

1° Temporal avec perforation du tegmen tympani, résultat d'une affection tuberculeuse de l'oreille moyenne. Mort par pie-arachnoïdite septique.

2° Coupe microscopique montrant des bacilles dans le pus provenant d'un abcès ganglionnaire périostique.

3° Coupe microscopique d'un ganglion tuberculeux, secondaire à une tuberculose de l'oreille moyenne et ayant subi la dégénérescence caséo-graisseuse.

4° Micro-photographie montrant des lésions tuberculeuses de la paroi postérieure de la luette.

5° Micro-photographie de granulations tuberculeuses de l'oreille moyenne.

M. H. Tilley. — **Un cas de tuberculose des fosses nasales** *(A case illustrating tuberculous disease of the nasal cavities).*

Le malade a été opéré, il y a cinq ans, pour une ulcération tuberculeuse de la face interne de l'aile droite du nez et de l'extrémité antérieure du cornet inférieur droit. La nature tuberculeuse de l'affection a été établie par l'examen microscopique.

Au mois de novembre 1902, le malade fut réadmis à l'hôpital pour une obstruction de la fosse nasale gauche. A l'examen, on

Digitized by Google

trouva une tuméfaction consistant en tissu granuleux pâle et occupant une partie de la région inférieure du cartilage septal. L'ulcération a été grattée et touchée à l'acide trichloracétique. L'examen microscopique a confirmé la nature tuberculeuse de la granulation.

M. Jobson Horne. — **Tuberculose primitive de l'oreille. Spécimen d'un cas de tuberculose miliaire généralisée avec foyer primitif dans le temporal** *(Primary tuberculosis of the ear. The specimen of a case of general tuberculosis with primary focus in the temporal bone).*

L'enfant, âgé de treize mois, dépérissait beaucoup depuis sept mois et toussait depuis trois mois. Pas de symptômes auriculaires ni douleurs dans les oreilles, mais paralysie faciale du côté droit. L'interrogatoire a appris qu'il y avait eu un écoulement de l'oreille droite pendant quatre mois.

L'autopsie a révélé un abcès sous-périosté situé sur une zone circonscrite d'os nécrosé, immédiatement au-dessus et en arrière du conduit auditif externe droit. Dans le tissu recouvrant l'os nécrosé, l'examen microscopique a permis de déceler des bacilles de la tuberculose. On constata une infection des ganglions lymphatiques, une tuberculose miliaire généralisée, une méningite tuberculeuse avec nodules tuberculeux dans le cerveau. Toutes ces lésions étaient beaucoup plus récentes que celles du temporal.

M. A. Cheatle. — **Un cas ayant été présenté comme adéno-carcinome le 5 février 1900 et qui est probablement un endothéliome** *(A case which was shown on february 5 1900, as an adeno-carcinoma, probably in reality an endothelioma, with section).*

Depuis la première démonstration, la tumeur a continué à s'accroître localement en envahissant le crâne. Elle affectait une marche extrêmement lente. Pas d'adénopathie. Il existe à présent une paralysie faciale. Pendant un séjour au Middlese-Hospital, la malade a eu une fois des convulsions. Il y a sept ans qu'elle a noté, pour la première fois, la présence de la tumeur.

En ce qui concerne un autre cas, probablement un endothéliome de l'oreille, présenté à la séance du mois de décembre dernier, on se rappelle qu'il s'agit d'une femme atteinte en même temps d'une tumeur abdominale. Le Dr Herbert Spencer, appelé en consultation, porta le diagnostic de néoplasie maligne, ne vou-

Digitized by Google

lut y toucher avant de connaître le résultat de l'examen histologique. Quelques mois après, on constata que la néoplasie n'avait pas augmenté de volume, mais que, d'autre part, la principale tumeur avait poussé. M. H. Spencer changea d'opinion et jugea une intervention nécessaire. Il opéra la malade et enleva une très grande partie d'un kyste de l'ovaire. Il ne croit pas qu'il s'agisse d'une tumeur maligne. On se rappelle que M. Jobson a affirmé, en décembre dernier, que, selon lui, la tumeur auriculaire n'était pas secondaire à la néoplasie abdominale. Comme on le voit, les faits lui ont donné raison.

Dr Trivas.

REVUE GÉNÉRALE ET ANALYSES

BOUCHE ET PHARYNX BUCCAL

Glossite et stomatite à streptocoques, par MM. Fontoynont et Jourdan.

Il existe à Madagascar une affection endémique, parfois épidémique, caractérisée par une desquamation de la muqueuse linguale, s'étendant souvent à la muqueuse des joues et à celle des lèvres.

La langue se dépouille en partie et, au début de la lésion, se couvre de petites plaques rougeâtres, de la grosseur d'une tête d'épingle, lesquelles plaques augmentent peu à peu et concentriquement. Leurs bords polycycliques, blanchâtres, deviennent légèrement saillants quand la lésion a atteint la grandeur d'une lentille et, à un moment donné, les plaques réunies entre elles demeurent nettement distinctes des régions voisines, blanchâtres aussi et recouvertes d'un enduit saburral.

Parallèlement à cette glossite, évoluent sur la muqueuse des joues, à droite ou à gauche, d'un seul côté en général, des lésions analogues débutant par une petite ulcération qui s'étend progressivement pour constituer, en un laps de temps indéterminé, une plaque à contours à peu près réguliers, circulaires, à bords peu saillants, blanchâtres, et à centre plus coloré.

Dans cette affection, l'engorgement ganglionnaire sous-

Digitized by Google

maxillaire est plus ou moins prononcé, les phénomènes généraux sont légers, peu ou pas de fièvre, un simple état de malaise pendant vingt-quatre heures environ.

La gravité et les suites sont nulles, et la rétrocession spontanée, mais lente.

L'examen bactériologique a toujours montré la présence exclusive de streptocoques à l'état de pureté. (*Presse méd.*. 16 sept. 1903.) H. Bichelonne.

NEZ ET PHARYNX NASAL

Granulome du nez d'origine iodique *(A granuloma of the nose due to iodide of potassium)*, par le Dr Percival Crouch, de Londres.

C. B..., trente ans, a eu la syphilis; entre le 21 février 1902 à l'hôpital. Treize mois auparavant, syphilis osseuse nasale; il y a six mois, gommes du palais; perforations consécutives. Depuis quatre mois, laryngite de même nature. Il y a un mois, traitement spécifique. Huit à dix jours avant son entrée à l'hôpital, érythème iodique du front et petit granulome sur le bout du nez. Cette tumeur grossit rapidement. Elle était complètement externe, allant des narines aux os du nez et de chaque côté des ailes du nez. Elle s'arrêtait net aux limites de la peau et de la muqueuse. Elle était recouverte, très dure; à la pression, il sortait du pus de cette excroissance spongieuse et très vasculaire. Des granulomes analogues existaient au front et aux tempes. Au laryngoscope, gomme sur l'aryténoïde gauche et la corde vocale du même côté. Le diagnostic était certain pour les fosses nasales, le palais et le larynx. Mais il était en suspens pour la tumeur du nez. Quand on vit, sous l'influence du traitement mixte, les syphilides disparaître, mais le granulome persister, on pensa que le granulome pouvait être d'origine iodique. On suspendit l'iodure, on donna de l'arsenic et on appliqua sur la tumeur du chlorure de zinc. Le granulome disparut, pour ne laisser à sa place qu'une surface rose, granuleuse, lisse, qui finit par se cicatriser.

Le cas avait été montré à M. Hutchinson, qui avait diagnostiqué l'origine iodique.

Cette observation est intéressante, parce que l'on peut

Digitized by Google

ignorer la nature médicamenteuse de la complication, croire à sa spécificité et continuer l'iodure. L'acné iodique a beaucoup de tendance à devenir tuberculeux. Les érythèmes iodiques s'observent surtout chez les cardiaques et les rénaux parce que l'élimination est défectueuse. (*The Bristol med. chir. Journ.*, septembre 1903.) **Dr Kaufmann.**

Action de l'adrénaline sur la muqueuse nasale et laryngée, par le Dr M. Bukofzer, de Königsberg.

L'auteur vient à son tour donner les résultats de ses expériences sur l'adrénaline. Elles n'ajoutent d'ailleurs rien de nouveau à ce qu'on connaissait sur cet intéressant médicament.

Employée extérieurement, l'adrénaline exerce une action locale peu étendue; elle ne pénètre pas profondément vers les vaisseaux plus considérables, mais produit seulement une anémie des capillaires. Elle agit avec beaucoup d'intensité sur l'hyperémie aiguë, très peu ou même pas du tout sur l'hyperémie chronique et hypertrophique. Elle s'allie bien avec la cocaïne, mais n'anesthésie par elle-même que faiblement; toutefois, quelques auteurs lui attribuent un certain pouvoir anesthésique.

L'auteur se sert habituellement d'une solution de : solution d'hydro-chloradrénaline à 1 0/00, 10; chlorhydrate de cocaïne, 0,5. Après l'emploi d'une pareille solution en rhino-laryngologie, aucun inconvénient n'a été observé, sauf parfois quelques éternuements et une assez forte hydrorrhée nasale.

L'adrénaline est un redoutable poison quand on l'emploie en injections sous-cutanées et intra-veineuses, et la dose devrait être fixée d'une façon ferme par des expériences sur les animaux.

Longworth a injecté dans les veines de trois centièmes de milligramme jusqu'à six dixièmes. Mais l'emploi en badigeonnage sur les muqueuses n'a donné lieu à aucun accident, même chez les enfants. Il est vrai que l'auteur n'a jamais employé que deux ou trois gouttes du mélange.

L'adrénaline permet, en élargissant la lumière du nez, non seulement de voir plus facilement les lésions, mais de

Digitized by Google

mouvoir plus librement les instruments. L'hémorragie est faible ou nulle, même dans l'ablation d'un cornet ou une opération sur le septum; se prémunir contre une hémorragie consécutive possible par un tamponnement prophylactique pendant quarante-huit heures. Cette propriété de l'adrénaline de faire rétracter la muqueuse a permis dans deux cas à Bukofzer de créer une voie de sortie au pus retenu dans des sinus frontaux suppurants, pendant que les douleurs céphaliques s'amendaient; de même, bons effets du badigeonnage de l'ostium frontal dans l'inflammation aiguë des sinus de cet os et disparition de la douleur. Sous forme de poudre à priser a produit aussi d'excellents résultats.

Pour empêcher la formation de synéchies après les interventions endonasales, l'adrénaline est utile. Elle rend aussi des services dans l'hémorragie parenchymateuse, dans l'épistaxis d'origine capillaire; elle provoque une anémie des fines ramifications vasculaires, et cette anémie n'est suivie d'aucune hyperémie, comme l'avaient déjà remarqué aussi d'autres auteurs (Bates, Moure et Brindel, Nieden, Trivas). E. Mayer signale une contre-indication à son emploi : on ne doit pas se servir d'adrénaline comme hémostatique dans l'ablation des végétations adénoïdes et des amygdales, parce qu'on peut avoir des hémorragies secondaires très considérables. (*Deuts. Med. Wochens.*, 8 oct. 1903, n° 41, p. 738.) H. Bichelonne.

Le nez comme voie respiratoire *(suite)*, par le Dr Mink, de Deventer.

Le nez forme un canal conique dont le grand orifice est muni d'une soupape qui règle l'entrée de l'air extérieur. Cette forme en entonnoir favorise cette entrée. Mais, à la sortie, l'air rencontre la résistance des cornets inférieurs, résistance augmentée, dans une faible mesure, par les cartilages et les muscles de l'aile du nez.

L'air inspiré se dirige d'abord vers l'extrémité antérieure du cornet moyen; puis il suit le méat moyen. Le courant expiratoire passe par le méat inférieur. Dans la respiration mono-narinaire, la pression inspiratoire est plus forte que l'expiratoire, d'où diminution de l'orifice narinaire. La pres-

Digitized by Google

sion expiratoire agrandit, au contraire, cet orifice. Il y a en même temps hyperémie de la muqueuse, d'où hypertrophie du cornet inférieur et respiration buccale.

Moritz Schmidt a montré les conséquences de ce rétrécissement : catarrhe chronique, asthme, cauchemars, énurésie nocturne, palais ogival, scoliose, emphysème, etc. Le rétrécissement de l'une ou des deux fosses nasales a la même influence que l'occlusion d'une narine. Y a-t-il action réflexe de la muqueuse dans l'inspiration? L'auteur croit que l'éternuement en est une preuve; à une inspiration profonde succède un mouvement respiratoire forcé. La toux est le type du réflexe expiratoire. La zone tussique se localise aux régions postérieures du nez. (*Presse oto-laryngol. belge*, n° 9, septembre 1903.) Dr KAUFMANN.

LARYNX ET TRACHÉE

La kératose circonscrite du larynx *(Keratosis circumscripta laryngis)*, par le Dr FENI.

Les premières observations de kératose laryngée ont été rapportées par Juffinger (*Wiener klin. Wochens.*, 1891, n° 47), et par Chiari (*Prag. med. Wochens.*, 1895, n° 1). Fein en a observé cette année deux autres cas.

Voici comment les choses se passent :

Le malade se plaint de tousser et d'être enroué. Le laryngoscope montre sur l'une ou l'autre des cordes vocales une tache d'un blanc neigeux, à bords nettement découpés, à surface inégale et même un peu rugueuse. L'aspect général rappelle celui de la pharyngomycose ou, encore, celui de ces taches muco-membraneuses qu'on trouve après les cautérisations du larynx au nitrate et les interventions à la pince. A la sonde, on a la sensation d'un corps dur, résistant et adhérant fortement aux tissus sous-jacents. Le reste de la muqueuse peut ne rien présenter de particulier; elle peut également être rouge, infiltrée, comme dans toute laryngite mécanique, et même la corde non atteinte peut s'enflammer par suite du frottement. Il n'y a ni fièvre ni autre phénomène général, à l'encontre de ce qui se passe dans l'herpès du larynx et la laryngite tachetée post-grip-

Digitized by Google

pale de Fränkel et Richter; du reste, la kératose du larynx conserve toujours le même aspect, en quoi elle se différencie des plus nettement.

Quand on l'enlève avec la pince, elle se soulève en masse et se desquame pour ainsi dire de sa base d'implantation; elle peut adhérer au point qu'on n'arrive qu'à la morceler petit à petit. Chose étonnante et digne de remarque : dans la première observation de Fein, elle s'est reproduite trois fois en l'espace de quelques jours, et chaque fois après avoir été enlevée complètement, et elle n'a cessé de se reproduire qu'à partir du moment où on a commencé à faire des badigeonnages salicylés (sol. alcool à 10 0/0).

Ayant eu de bons résultats avec cette solution dans la pachydermie en général et dans ce premier cas de kératose, l'auteur l'a mise à l'épreuve d'une façon plus directe chez son deuxième malade. Là, il avait intentionnellement laissé une parcelle de la couche cornée, qu'il soumit à des badigeonnages salicylés pendant un certain temps : elle ne tarda pas à se résorber, et nulle récidive n'eut lieu. Le médicament est donc à noter. (*Monats. f. Ohrenheilk.*, 1903, n° 8.)

Dr Bertemes.

Du traitement chirurgical des tumeurs malignes du larynx *(The operative treatment of malignant disease of the larynx)*, par M. Semon.

Après avoir fait l'historique des traitements antérieurs à 1870, après avoir rapporté au professeur Czerny l'honneur de l'extirpation expérimentale du larynx, après avoir cité les opérations malheureuses de Billroth et des autres, Semon examine, avec Bruns, les débuts plutôt claudicants de la thyrotomie. Les insuccès de ces traitements chirurgicaux étaient dus : 1° à la connaissance incomplète des médecins vis-à-vis du cancer laryngien. Le diagnostic était fait trop tard. L'opération était forcément incomplète, impuissante à éradiquer tout le chevelu de la maladie. 2° La technique chirurgicale était défectueuse, d'où complications pulmonaires. La mort de Frédéric III concentra l'attention des médecins du monde entier sur cette terrible affection. Le Dr Hahn (de Berlin) améliora la technique opératoire,

Digitized by Google

et Semon attira l'attention sur plusieurs signes inconnus, ou du moins non décrits. Grâce à ce concours, Butlin, en 1889, put réhabiliter la thyrotomie. Les Anglais approuvèrent la conduite de Semon et, avec lui, on peut citer encore Moure, Chiari, Schmiegelow. Mais, en Allemagne, les opérations intra-laryngées persistèrent, et, en Amérique, on préconisa d'emblée l'extirpation totale et la chasse aux ganglions.

Si la thyrotomie n'a pas encore la juste place qu'elle mérite, elle le doit à la statistique, qui est une arme à double tranchant. Autre méfait de la statistique. Pour les uns, guérison signifie que la récidive n'a pas été observée avant trois ans; pour les autres avant deux ans. Semon, sur ses dix-huit thyrotomies, n'a jamais eu de récidive s'il s'écoulait une année après l'opération. Les uns appellent thyrotomie toute opération qui n'enlève que des parties molles. Si l'on touche au cartilage, il s'agit d'extirpation partielle. Semon ne peut admettre cette chinoiserie. Et puis, quand il s'agit de traitement chirurgical, pourquoi séparer le sarcome du cancer? Conclusion : se méfier de la statistique.

Quand on se trouve en présence d'une tumeur maligne, on doit se demander : Quand opérerons-nous? Quelle méthode choisirons-nous? Le diagnostic établi, il faut immédiatement opérer. Quel procédé choisir? Il dépend de la forme intrinsèque ou extrinsèque de la maladie. Dans la première, l'affection reste longtemps locale; les ganglions réagissent tardivement. Il n'en est pas de même dans la seconde. Le pronostic, la propagation, le danger opératoire, la récidive sont en rapport avec ces deux variétés.

Quelles sont les opérations à notre disposition?

1° D'abord la méthode intra-laryngée, préconisée par Fränkel (de Berlin). Semon n'en est nullement partisan. Elle est contraire aux principes de chirurgie générale. Elle est tout au plus acceptable pour des tumeurs superficielles. Mais la superficialité n'est pas le fait des tumeurs malignes. La laryngoscopie est trompeuse, et la thyrotomie nous fait voir des prolongements que ne laissait pas soupçonner l'examen laryngoscopique. Les objections en sa faveur sont

Digitized by Google

enfantines. Peut-être pourrait-on la tolérer tout au plus s'il s'agissait d'une localisation purement épiglottique.

2° La thyrotomie. Elle est excellente dans tous les cas où le diagnostic est fait à temps, quand l'infiltration n'est ni trop étendue ni trop profonde. Il faut enlever toute la tumeur, le tissu sain avoisinant, et parfois savoir sacrifier un peu de cartilage. Sur 20 thyrotomies, Semon a 19 guérisons et une mort opératoire. Deux récidives très incertaines. De juin 1891 à juillet 1902, Semon a opéré 18 cas. 15 cas sont en excellente santé. Sa statistique ne comprend pas 4 cas douteux qu'il a opérés par thyrotomie, avec une récidive; 2 cas tuberculeux; 1 cas de papillome avec récidive. Pour que la thyrotomie soit parfaitement idéale, il faut : que l'opération soit faite au début, c'est-à-dire qu'un diagnostic hâtif est indispensable; que l'opération soit complète. Si, le larynx ouvert, on s'aperçoit que la tumeur est plus étendue qu'on ne le croyait, il ne faut pas hésiter, on doit faire une laryngotomie partielle ou toute autre opération dictée par l'étendue et la profondeur de la tumeur. Malgré tout, on ne peut garantir une guérison durable. Si l'on néglige les règles ci-dessus énoncées, on aura des statistiques comme celle rapportée au Congrès de Madrid. Et les critiques amères de Bruns auront droit aussi à récidive. Semon n'a rien changé avec son *modus faciendi* de 1894. Une réunion totale peut être dangereuse et amener des complications septiques. Il réunit seulement la partie supérieure de la plaie; au bout de deux ou trois jours, il ferme le reste. Dans le cas où il enlève la partie antérieure des cordes, il coud leur partie postérieure aux bandes ventriculaires.

3° Extirpation partielle du larynx. Semon entend par là l'ablation complète d'une aile du thyroïde, et, si besoin, d'un aryténoïde et d'une partie du cricoïde. Elle n'est pas plus difficile à faire que la thyrotomie. Doit-on fermer complètement la plaie? Semon a eu un succès, mais ne veut pas conclure. Il croit à la faillite de cette opération partielle au fur et à mesure que le diagnostic deviendra plus précoce et permettra la thyrotomie.

Digitized by Google

4° Extirpation totale. Malgré les progrès que les Américains ont fait faire à cette opération en reconstituant par la peau la partie antérieure du larynx, Semon n'en est pas enchanté. Le profeseur Gluck (de Berlin) lui-même, d'après Semon, doit préférer un diagnostic précoce et une opération bénigne comme la thyrotomie, à moins qu'il ne s'agisse d'un envahissement postérieur du cricoïde ou d'une variété extrinsèque.

5° Pharyngotomie sous-hyoïdienne. Bonne dans les tumeurs de l'épiglotte ou des replis aryténo-épiglottiques. La mortalité est assez considérable.

6° Trachéotomie palliative. Bonne seulement en cas de diagnostic trop tardif ou de refus de la part du malade d'accepter une extirpation totale en cas de localisation extralaryngée.

Un mot sur le diagnostic. Les paroles de Butlin, en 1896, sont encore complètement vraies : « Il est des cas où tout le monde peut faire le diagnostic; d'autres où il est réservé aux plus instruits ou aux plus expérimentés; d'autres enfin où, même le larynx ouvert, le doute est permis. » Le microscope n'est pas toujours affirmatif, et, dans les cas embarrassants, mieux vaut faire la thyrotomie et agir comme s'il s'agissait d'une tumeur maligne.

Semon cite un cas qu'il a opéré dans de semblables conditions. La clinique disait oui, le microscope non. Au bout de six mois, la partie antérieure de la cicatrice interne était occupée par une tumeur blanche, verruqueuse et flasque. Le malade ne voulut pas se faire réopérer et Semon le perdit de vue. En résumé, diagnostic précoce, opération précoce aussi et complète. (LXXI° Réunion de la British med. Assoc., 29 juill. 1903; *in The Journ. of laryngol, rhinol. and otol.*, sept. 1903, n° 9, pp. 464 et s.) Dr Kaufmann.

OREILLES

De la mise à nu du bulbe de la jugulaire *(Zur Operation-Freilegung des Bulbus der Vena jugularis interna)*, par le Dr Piffl, de Prague.

Grunert et Stenger ont été, paraît-il, les premiers qui aient poussé jusqu'au bulbe de la jugulaire. Voici comment

Digitized by Google

ils opèrent (*Archiv f. Ohrenheilk.*, t. LIV, p. 222). Après nettoyage complet de l'apophyse par une attico-antrotomie classique, ils abattent la pointe et cherchent de suite à se mettre à l'abri d'une lésion du facial en allant à sa rencontre et en le réclinant après l'avoir mis à nu jusqu'à sa sortie du trou stylo-mastoïdien; puis ils font sauter à la pince le pont osseux (tissu spongieux) qui sépare ce trou stylo-mastoïdien des bords de la fosse jugulaire. Point n'est besoin de toujours sacrifier toute l'épaisseur du pont; faire attention en arrière et éviter toute échappée vers le trou déchiré et les organes qui le traversent.

L'inconvénient du procédé serait celui-ci : on travaille autour du facial, en arrière et en dedans de lui si on préfère, et un coup de pince malencontreux pourrait bien l'atteindre dans le canal stylo-mastoïdien; aussi, Piffl croit-il plus prudent de procéder de la façon suivante :

La trépanation de la mastoïde est terminée. On prolonge l'incision rétro-auriculaire de quelques centimètres plus bas vers le cou, puis, avec une rugine peu coupante, on décolle tout le conduit et surtout le périoste du pourtour osseux, qui est très adhérent. On ne laisse, somme toute, des adhérences qu'en haut et tout à fait en avant, vers la scissure de Glaser. On écarte les parties molles avec un écarteur qu'un aide tire fortement en avant, et on enlève avec une pince de Luer très fine toute la paroi antérieure et inférieure du conduit osseux. Si le jour donné ne suffit pas, on décortique l'apophyse styloïde de son enveloppe musculaire et fibreuse, et on la fait sauter à sa base d'attache. En ce moment, on voit d'un côté la paroi interne de la caisse, et de l'autre la jugulaire, juste là où elle sort du golfe. Avec une pince spéciale en baïonnette, on enlève du recouvrement osseux du golfe tout ce qui gêne la mise à nu complète, et l'on peut alors facilement faire le nécessaire, ponctionner, enlever les caillots, faire passer un drain jusqu'au sinus latéral, etc. Une hémorragie par blessure de la veine serait peu à craindre à ce niveau, puisque le tamponnement est facile. Une précaution capitale est à prendre : il ne faut pas pousser trop en avant, de peur de blesser la carotide et ne pas

Digitized by Google

sortir de ses points de repère, conduit auditif et veine jugulaire, qui sont tous les deux, du reste, très apparents.

Ce procédé laisse donc le facial en arrière de la brèche opératoire, puisqu'on manœuvre en avant de l'apophyse styloïde; il paraît avoir le désavantage de forcer à l'ablation de la paroi antérieure du conduit; cependant, dans l'observation de l'auteur, il n'a pratiqué son opération qu'une seule fois sur le vivant; les mouvements de l'articulation temporo-maxillaire n'ont pas été intéressés.

Il nous a paru utile de signaler dès à présent cette nouvelle acquisition de la chirurgie otologique; quant à la voie d'accès, l'expérience, sans doute, ne tardera pas à nous dire quel est le procédé de choix. (*Archiv f. Ohrenheilk.*, t. LVIII, nos 1 et 2.) Dr Bertemes.

Glycosurie et affections de l'oreille *(Ueber das Vorkommen von Glycosurie bei otitischen Erkrankungen)*, par le Dr Frey.

La glycosurie d'origine nerveuse étant connue et bien établie depuis longtemps, il était intéressant de se demander si l'otite purulente compliquée pouvait provoquer le même symptôme. Le fait paraît prouvé par l'observation suivante.

Malade opéré par Politzer pour un cholestéatome de la mastoïde. Le jour post-opératoire, symptômes cérébraux qui donnent lieu à une nouvelle intervention. Trépanation de la fosse cérébrale moyenne : rien. Trépanation en dedans du sinus : fongosités et abcès du cervelet. Le soir même, ralentissement de la respiration, pouls inégal et sucre dans l'urine. La glycosurie se maintient pendant dix jours, mais finit par disparaître, ainsi que tous les autres symptômes bulbaires, et le malade guérit.

Le malade n'ayant pas eu de sucre dans l'urine à son entrée à l'hôpital et la glycosurie étant disparue pendant les pansements, rien ne s'oppose à admettre que celle-ci était sous la dépendance de l'abcès du cervelet. Il ne peut, en effet, s'agir ici de glycosurie toxique, qui est minime et transitoire et qu'on peut voir dans le cours des affections fébriles, de la pneumonie, de l'érysipèle, etc.

Digitized by Google

Quatre des observations rapportées dans le temps par Grunert (*Archiv f. Ohrenheilk.*, t. LV, p. 156) avaient montré du pus au niveau du quatrième ventricule. Que chez le malade de Frey le quatrième ventricule fût également intéressé, rien de plus logique, surtout que les troubles de la respiration et de la circulation — on sait que les ganglions du pneumogastrique sont situés en dessous du quatrième ventricule — complétaient un tableau clinique déjà des plus nets, mais la nature exacte des lésions nous échappe. Il ne pouvait s'agir d'une irruption de pus dans le ventricule; on n'a pas d'exemple qu'une leptoméningite purulente, même localisée, ait guéri et, du reste, à l'opération, aucune trace de fistule profonde; l'abcès était bien encapsulé dans la seule substance cérébelleuse. Les symptômes bulbaires et la glycosurie n'étant apparus qu'après l'incision de la dure-mère, on ne peut non plus invoquer la compression que ce genre d'abcès, bridés comme ils le sont par la tente du cervelet, exercent sur leur voisinage.

L'explication la plus simple paraît être celle-ci : L'abcès étant ouvert, la zone environnante a réagi soit spontanément soit sous l'influence du traumatisme opératoire, par une exsudation ou une infiltration œdémateuse assez abondante pour intéresser le plancher du quatrième ventricule. (*Archiv f. Ohrenheilk.*, t. LVIII, nos 3 et 4.)

Dr Bertemes.

Du bourdonnement et de sa notation musicale (*Trinitus with a plea for its more accurate musical notation*), par le Dr James A. Spalding, de Portland.

L'épreuve du diapason est insuffisante et loin d'être scientifique, quand on la compare avec celle du clavier, faite demi-ton par demi-ton. Un jour, un professeur de musique vint consulter le Dr Spalding pour une surdité due à un bouchon de cérumen. Un autre jour, sa surdité fut provoquée par un catarrhe tubaire. A sa dernière attaque, il se plaignait d'un bourdonnement qu'il nota de la façon suivante :

Le bourdonnement commençait en *do*, en passant par *sol*, *ré*, *mi*, *fa* et *sol*, où il restait une minute, puis cessait. Au

Digitized by Google

bout de quelques minutes, il recommençait et ainsi de suite. Il prit, matin et soir, pendant quelques jours, 12 décigrammes d'extrait de glandes surrénales. Le bourdonnement disparut rapidement. Un autre malade notait son bourdonnement : *la*, sans aucune autre note. L'auteur lui-même a un bourdonnement qu'il peut noter : *fa dièse*, avec parfois addition de *ré*. Le phénomène se présente de la façon suivante : tout d'un coup, l'oreille droite semble bouchée par une bulle d'air. Le bourdonnement cesse à gauche. L'oreille droite semble comme gelée et écartée; alors commence une note élevée, du même ton que le bourdonnement original de l'oreille gauche, mais de trois octaves plus haute : *fa dièse*^{3}; quelquefois il y a un demi-ton de plus : *sol*^{3}. Le phénomène dure à peine deux minutes. La bulle d'air semble crever. La note élevée disparaît. L'oreille droite redevient normale. Le bourdonnement reprend à gauche, interminable. Il y a quelques années, le bourdonnement disparut pendant deux ou trois jours. Mais, en jouant sur un instrument, les notes voisines du bourdonnement étaient doubles. Dans un cas de Panse, il y avait répétition de trois notes. De ses observations, l'auteur croit pouvoir conclure que, si la perception du ton correspondant au bourdonnement est agréable à l'oreille du patient, le bourdonnement est d'origine labyrinthique. Dans le cas contraire, il s'agit d'obstruction du conduit, corps étrangers, cérumen, otite catarrhale, etc.

Suit une gamme de médicaments qui montre l'impuissance de la thérapeutique. (*Archiv. of Otol.*, août 1903.)

Dr KAUFMANN.

L'anesthésine dans la pratique otologique (furoncles et paracentèse du tympan) *(Das Anästhesin in der Therapie der Gehörgangsentzündungen und zur localen Anästhesie bei Trommelfellparacentese)*, par le professeur HAUG.

L'anesthésine est une poudre blanche très fine, presque insoluble dans l'eau, très soluble dans l'alcool, l'éther, les huiles et les graisses.

Employée sous forme d'instillations ou de pansements humides dans le conduit, elle calme très souvent les douleurs si intenses du furoncle du conduit. L'amélioration se

Digitized by Google

fait sentir de la deuxième à la quinzième minute et se maintient ordinairement pendant deux heures.

Les formules employées ont été les suivantes :

Anesthésine	1 gr. 5.
Huile d'olive	50 grammes.

Anesthésine	4 grammes.
Alcool } ãã	25 —
Glycérine }	

Anesthésine	5 à 10 grammes.
Gélatine bl.	10 —
Glycérine neutre	85 —

(En suppositoire.)

L'anesthésine n'a aucune influence sur l'évolution même du furoncle. On se trouvera bien de lui adjoindre un antiseptique :

Ac. phénique (ac. salicylique)	1 gramme.
Anesthésine	2 —
Alcool } ãã	20 —
Eau }	
Glycérine	10 —

La formule ci-dessus, où on pourra remplacer l'acide phénique par 1 centigramme de thymol ou de menthol, rendra de très bons services dans les eczémas secs aigus et chroniques et dans le prurit du conduit chez les nerveux et les arthritiques.

Par contre, on ne peut pas compter sur l'anesthésine pour anesthésier un tympan qu'on va perforer. Même en solution forte, elle ne produit pas une meilleure analgésie que les autres produits, tels que la cocaïne, l'orthoforme, etc.

Les insufflations de poudre d'anesthésine pure paraissent agir efficacement sur le coryza vaso-moteur. (*Archiv f. Ohrenheilk.*, juin 1903, t. LVIII, nos 3 et 4.)

Dr Bertemes.

Le nombre des leucocytes dans les maladies inflammatoires de l'oreille et du temporal, ainsi que dans leurs complications intra-craniennes, par le Dr Suckstorff, de Rostock.

Suckstorff a fait des recherches analogues à celles que Curschmann avait publiées en 1901 sur la valeur diagnosti-

Digitized by Google

que du nombre des leucocytes dans les suppurations, notamment dans l'appendicite. Si les résultats fournis par ces recherches dans les maladies inflammatoires de l'oreille étaient concluants, on pourrait en tirer des indications précieuses pour les interventions chirurgicales, surtout dans les cas de complications osseuses ou intra-craniennes.

Dans ces recherches, il faut diviser les malades en deux groupes, d'après l'âge, quels que soient les cas pathologiques observés; car, ainsi que l'a montré Schwinge, le nombre des leucocytes est normalement plus élevé chez les enfants âgés de moins de dix ans que chez les enfants au-dessus de cet âge et les adultes.

En tenant compte de cette particularité, l'auteur, examinant un certain nombre d'otites moyennes séreuses, purulentes aiguës ou purulentes chroniques, ne trouve aucune augmentation du nombre des globules blancs dans la première et la troisième de ces affections; dans l'otite moyenne purulente aiguë, il y a une augmentation légère, mais insuffisante toutefois pour en tirer des indications.

La fièvre paraît être sans influence sur le nombre des leucocytes. Après la guérison, il se produit une régression légère de la leucocytose.

Dans les mastoïdites aiguës non compliquées, légère augmentation, plus accentuée chez les enfants que chez les adultes.

Dans les mastoïdites avec complications intra-craniennes, résultats non concordants. Ainsi, dans deux cas de suppurations mastoïdiennes compliquées de suppurations méningées, tandis que le premier donne un chiffre de globules blancs très au-dessus de la normale, le second ne fait constater aucune augmentation.

Suckstorff conclut que le nombre des recherches est encore trop faible pour que l'on puisse poser des conclusions fermes et que l'étude est à reprendre. (*Zeits. f. Ohrenheilk. Wiesbaden*, sept. 1903, p. 161.) **H. Bichelonne.**

Digitized by Google

VARIA

De l'adrénaline, par M. Chevalier.

Etude pharmacodynamique et physiologique de l'adrénaline. L'auteur insiste sur l'augmentation de tension brutale et immédiate de la circulation sanguine. Il met en garde les praticiens contre les applications prolongées d'adrénaline. Il met en relief la vaso-dilatation réflexe paralytique, consécutive à la vaso-constriction. Il est inutile de la prescrire à l'intérieur, à cause de son instabilité. Il préfère les produits cristallisés. Il faut réserver l'emploi de l'adrénaline aux petites opérations et ne pas compter sur une vaso-constriction durable. (*Bull. de thérapeutique*, 15 juin 1903.)

Dr Kaufmann.

Sur un cas de tumeur du masséter, par le Dr Béco, de Liège.

Tumeur faisant saillie dans la moitié inférieure de la joue droite, un peu en avant et au-dessous de l'angle de la mâchoire. Surface sphéroïde, lisse, rénitente. La compression ne réduit pas le volume, qui n'augmente pas durant la mastication. Téguments mobiles à la surface. La tumeur se tendait lors de la contraction du masséter. Ablation. L'examen histologique ne fit reconnaître que des fragments de muscle et des calculs salivaires. Il s'est agi, sans doute, de calculs salivaires formés dans une portion aberrante ou supplémentaire de la parotide. (*Presse oto-laryngol. belge*, n° 9, 1903.)

Dr Kaufmann.

Corps étranger de la bronche droite, par M. Courtin.

Fillette ayant avalé un corps étranger. On l'amène à l'hôpital en pleine asphyxie. Trachéotomie. Par la plaie trachéale, Courtin introduisit une pince laryngée de Mathieu et retira un haricot de la bronche droite. Suture de la plaie trachéale. (*Journ. de méd. de Bordeaux*, 4 oct. 1903.)

Dr Kaufmann.

Le Gérant : R. Chaigneau.

Bordeaux. — Impr. G. Gounouilhou, rue Guirande, 11.

Digitized by Google

24e ANNÉE. N° 52. 26 DÉCEMBRE 1903.

REVUE HEBDOMADAIRE
DE
LARYNGOLOGIE, D'OTOLOGIE
ET DE RHINOLOGIE

HÉMATOME NON TRAUMATIQUE DE LA CLOISON
CONSÉCUTIF A UN TAMPONNEMENT POUR ÉPISTAXIS[1]

Par le Dr F. CHAVANNE,
Médecin de la clinique oto-rhino-laryngologique de l'hôpital Saint-Joseph, de Lyon.

L'hématome de la cloison succède d'ordinaire à un traumatisme du nez : le cartilage quadrangulaire, qui présente vers son milieu une portion amincie de 1 millimètre et demi d'épaisseur, se fracture au niveau de ce point faible; il en résulte un épanchement sanguin se répandant à droite et à gauche du cartilage et constituant la tumeur classique en bissac. Le mécanisme de la production de l'hématome est ici très simple.

Il n'en est pas tout à fait de même dans les cas, plus rares, où l'hématome apparaît au cours d'une infection : variole, fièvre typhoïde, érysipèle par exemple, ou au cours d'une intoxication. Enfin, l'hématome se produit parfois sans qu'on puisse lui assigner aucune cause. Cette incertitude n'est point exceptionnelle, puisqu'elle se retrouvait 5 fois sur les 14 cas d'hématome réunis par Wroblewski. Quelques ...eurs ont voulu voir là une forme idiopathique de l'héma-
...e.

...'ai eu récemment l'occasion d'observer un fait, qui me

[1] Travail communiqué à la Société française de laryngologie, ...bre 1903.

Digitized by Google

semble susceptible d'éclairer la pathogénie de ces cas spéciaux.

Observation. — Il s'agissait d'un homme d'une quarantaine d'années, de santé excellente, qui fut pris, en janvier dernier, d'une épistaxis unilatérale, survenue spontanément, sans aucun traumatisme, en dehors de toute infection ou intoxication. Peut-être le malade était-il un peu hémophile, car, il y a quelques années, il avait déjà eu, sans cause connue également, une épistaxis assez abondante. Dans le dernier cas, l'hémorragie fut si violente et si tenace que le médecin qui soignait le malade pratiqua le tamponnement nasal antérieur et postérieur. A la suite de cette intervention, on vit sourdre, au niveau de l'angle interne de l'œil du côté correspondant à l'épistaxis, des gouttelettes de sang; puis toute hémorragie s'arrêta. Mais, lorsque le tamponnement fut définitivement enlevé, on constata la présence d'une tumeur en bissac, emplissant les deux fosses nasales et causant une obstruction nasale considérable. Appelé, quelques jours plus tard, à examiner le malade, je me trouvai en présence d'un hématome bilatéral classique. Je l'ouvris au galvanocautère et je donnai issue à une série de caillots. Je pus m'assurer facilement de la rupture du cartilage de la cloison en explorant la poche que je venais d'ouvrir; j'évacuai d'ailleurs aisément tous les caillots par une seule ouverture.

Je n'ai pas trouvé dans la littérature d'observation d'hématome produit dans ces conditions. Le mécanisme me paraît, du reste, des plus simples. Il ne s'agit évidemment pas d'un traumatisme exercé sur la cloison dans la manœuvre de l'application du tamponnement, celui-ci ayant été fait avec toute la douceur désirable.

Le sang, rencontrant dans le tamponnement une barrière à son issue à l'extérieur, avait pris d'abord la voie d'échappement s'offrant à lui dans le canal naso-lacrymal; puis, celle-ci ne suffisant pas, le vaisseau qui saignait, comprimé du côté de l'intérieur de la fosse nasale remplie de sang, s'était rompu dans son trajet profond. Le sang avait alors fait irruption entre la muqueuse et le cartilage, d'un côté de la cloison. Enfin, sous l'action de la pression sans cesse au-

Digitized by Google

mentée par un nouvel apport sanguin, le cartilage s'était lui-même rompu en son point faible : l'hématome en bissac s'était ainsi trouvé constitué. Le vaisseau étant dès lors comprimé sur toutes ses faces, l'hémorragie s'était arrêtée par suite de ce tamponnement offert par la nature, vraiment médicatrice en l'espèce.

Il paraît légitime d'admettre la possibilité de la production à l'état isolé, sans épistaxis et sans tamponnement préalables, de la seconde phase de l'histoire clinique que je viens de rapporter. L'artère de l'épistaxis ne doit pas toujours se rompre forcément à sa partie superficielle ; sans doute, cette portion est plus exposée à une rupture par sa situation même ; mais on est en droit de supposer que, dans certains cas, il peut exister un point faible dans sa partie profonde. Ce point pourra céder sous l'une des causes qui d'ordinaire provoquent une épistaxis : on aura alors affaire à une *épistaxis interne*, à un hématome.

Ce mécanisme semble parfaitement susceptible d'expliquer la production des hématomes dits idiopathiques et en général de tous les hématomes qui n'ont pas un traumatisme à leur origine et qui ne sont peut-être, en réalité, que de simples épistaxis, ne différant des épistaxis ordinaires que par le siège plus profond du point vasculaire rupturé et par le maintien du sang épanché dans la cavité close formée entre la cloison cartilagineuse et la muqueuse par l'écartement de celle-ci.

Est-il besoin d'ajouter que ce cas d'hématome survenu consécutivement à un tamponnement nasal antérieur et postérieur est un nouvel exemple des dangers, maintes fois signalés par les rhinologistes, de cette pratique que la médecine générale ne peut se décider à répudier ?

Digitized by Google

ASSOCIATION AMÉRICAINE DE LARYNGOLOGIE

CONGRÈS ANNUEL TENU A WASHINGTON DU 12 AU 14 MAI 1903

Présidence de M. JOSEPH H. BRYAN.

M. BLIS (ARTHUR) (Philadelphie). — **De quelques cas de cancer traités par des rayons X** *(Some cases of cancer treated by X ray).*

Relation de deux cas suivie de considérations sur le traitement. Dans le premier, la tumeur avait envahi les régions sphénoïdale et ethmoïdale, les deux orbites et les paupières. Pas d'histoire de syphilis, et l'examen histologique de la tumeur en a décelé la nature carcinomateuse. Le malade avait déjà subi une opération qui comprenait une ablation de l'œil droit et un curettage de la région fronto-ethmoïdale du même côté. Les rayons X furent appliqués ultérieurement trois fois par semaine et chaque séance d'une durée de cinq minutes. Dans le second cas, il y avait des antécédents syphilitiques remontant à vingt ans. Le malade était atteint d'une tumeur de la langue avec infiltration du plancher de la bouche et infection des ganglions cervicaux. L'iodure de potassium n'a produit aucun effet. Il n'a pas été fait d'examen histologique de la tumeur, mais cliniquement, c'était certainement un carcinome. Comme dans le premier cas, le malade fut soumis à l'action des rayons X, en raison de trois séances par semaine, chacune d'une durée de cinq minutes.

Au commencement du traitement, on constata une légère amélioration, accompagnée d'une diminution rapide de la masse à la périphérie et d'un amendement modéré de la douleur, mais sur la tumeur proprement dite les rayons X n'ont exercé aucun effet.

L'auteur conclut qu'il n'y a, dans ces cas, à espérer de ce procédé aucune amélioration ou guérison permanentes, quoique les rayons X aient une incontestable valeur dans le traitement de lésions purement superficielles, telles que le lupus. Dans des cas comme ceux relatés par lui, c'est surtout une opération radicale précoce qui est indiquée (si le cas est opérable) et il ne faut pas perdre un temps précieux dans l'emploi des rayons X.

M. DELAVAN (New-York) accepte les conclusions négatives de l'auteur et confirme de nouveau les siennes propres, formulées par lui dans son travail il y a un an, à savoir que jusqu'à présent il n'a été rapporté aucun cas de guérison authentique par des rayons X de tumeurs malignes profondement situées. Il rappelle un cas de New-Orléans, rapporté comme

Digitized by Google

guéri, mais, dans ce cas-ci, il n'a pas été fait d'examen histologique; les signes décrits n'étaient pas du tout typiques du carcinome et ressemblaient plutôt à la syphilis; d'ailleurs, avant l'emploi des rayons X, le malade avait pris de fortes doses d'iodure de potassium; le résultat final du traitement ressemblait aussi plutôt à un cas de syphilis heureusement influencé par l'iodure de potassium.

M. Delavan a à présent en traitement par les rayons X un cas de tumeur inopérable, et les effets sont exactement les mêmes que ceux rapportés par M. Bliss. Pour conclure, M. Delavan dit que, appliqués de bonne heure, les rayons X peuvent, dans certains cas, exercer d'heureux effets, mais que leur emploi ne doit jamais être prolongé de façon à empêcher une intervention chirurgicale.

M. Braden Kyle (Philadelphie). — **Nouvelles recherches sur la pathologie chimique de la salive** *(Some further investigations of the chemical pathology of the saliva).*

L'auteur parle des modifications dans l'état de la salive dues aux insuffisances rénale, hépatique ou intestinale. Il a noté que la salive normale contient des sulfocyanures et des sels d'ammoniaque en proportion presque égale. Dans les conditions d'hyperacidité, ce sont les sulfocyanures qui prédominent et la salive est moins irritante; par contre, dans les états d'hypoacidité, il y a un excès de sels d'ammoniaque et la salive devient très irritante, à cause de la mise en liberté d'ammoniaque libre. Pour l'illustration de ces faits, l'auteur cite un cas de toux persistante avec tuméfaction et congestion des muqueuses; tous ces phénomènes ont rapidement cédé à un traitement approprié, qui avait modifié les sécrétions gastro-intestinale et salivaire. L'auteur a également obtenu des résultats satisfaisants en traitant de la même façon une série de cas de fièvre de foin. Il explique l'action du pollen, dans certains cas de hay fever, par une réaction chimique entre le pollen et la sécrétion muqueuse du nez ou par le fait que le pollen stimule peut-être la sécrétion et que celle-ci abandonne ses matières irritantes en arrivant à la surface. L'auteur conclut que si dans beaucoup de cas la sécrétion est facteur étiologique important, elle n'est, cependant, pas toujours la cause de l'irritation de la muqueuse.

M. James Logan (Kansas). — **Des végétations adénoïdes et articulièrement chez les adultes** *(Adenoid vegetations, with ecial reference to adult conditions).*

L'auteur montre l'importance d'un examen attentif du nasopharynx dans les maladies infectieuses aiguës et appelle l'attention

Digitized by Google

sur l'utilité de l'ablation des végétations adénoïdes, comme mesure prophylactique, pour prévenir la récidive de ces maladies. Chez l'adulte, des adénoïdes négligées ou méconnues sont une cause fréquente d'insuccès dans le traitement de cas rebelles d'affections de l'oreille moyenne et des voies respiratoires. M. Logan pense que les adénoïdes chez les adultes ne sont pas si rares qu'on le croit. Il mentionne un cas (sur bien d'autres) de surdité complète excepté par la conductibilité osseuse, où le naso-pharynx était rempli de végétations adénoïdes et les deux fosses nasales obstruées par une hypertrophie des cornets. Le malade recouvra son ouïe après l'ablation des végétations adénoïdes et des cornets hypertrophiés. L'auteur soulève ensuite la question suivante : « Des végétations adénoïdes, une fois pathologiquement hypertrophiées, tendent-elles jamais à s'atrophier ? » et il y répond négativement, surtout que, depuis leur existence, le sujet avait été atteint d'une maladie infectieuse aiguë. Les 65 cas qu'il relate, et dont l'âge variait de vingt-cinq à cinquante-deux ans, comprenaient 35 hommes et 30 femmes; 54 d'entre eux avaient également de l'hypertrophie nasale, 3 de l'atrophie; 47 sur les 65 étaient atteints de lésions de l'oreille moyenne et 22 de surdité progressive. 50 o/o des cas de surdité ont bénéficié d'une amélioration considérable à la suite du curettage du naso-pharynx. En résumé, le Dr Logan appelle l'attention sur l'importance du diagnostic précoce et du traitement des végétations adénoïdes chez les enfants. Une hypertrophie des amygdales indique ordinairement la présence des végétations adénoïdes, quoique l'inverse ne soit pas toujours vrai. L'affection n'est pas rare chez les adultes, et, quand elle existe, elle persiste depuis l'enfance sans s'être développée pendant la puberté.

M. Clarence Rice (New-York). — **Comment faire le diagnostic des végétations adénoïdes chez de petits enfants quand la rhinoscopie postérieure est impossible** *(How shall t e diagnosis of post-nasal adenoids be made in young children when rhinoscopical examination is impossible).*

L'examen rhinoscopique est ordinairement impossible chez les enfants au-dessous de sept ans. Dans la plupart des cas, on peut faire le diagnostic par exclusion d'autres affections, c'est-à-dire s'il existe une obstruction respiratoire, sans occlusion nasale ni hypertrophie des amygdales, il y a probablement des végétations adénoïdes. L'auteur établit deux catégories de cas; ceux où la gêne respiratoire est intermittente, dans quelques cas il n'y a

Digitized by Google

qu'une quantité modérée de végétations, et d'autres où l'obstruction est permanente et la respiration buccale continue; dans ces derniers on trouve ordinairement de grosses végétations adénoïdes. M. Rice attire l'attention sur deux points que : 1° dans environ 90 o/o de cas, les végétations adénoïdes sont petites ou peu volumineuses; 2° dans ces cas-ci, quand on ne peut se servir du miroir pour faire le diagnostic, une curette rétro-pharyngienne permettra de faire à la fois l'examen et le diagnostic, et, si l'on trouve des végétations adénoïdes, on pourra en pratiquer l'ablation immédiate sans anesthésie.

M. Farlow, de Boston, est d'accord avec M. Logan qu'il existe un grand nombre de cas d'adénoïdes inconnues chez les adultes. Quant à l'emploi de la curette, proposé par M. Rice, il trouve ce procédé dangereux et douloureux. Il parle de l'examen possible du naso-pharynx par le nez, chez les enfants, après avoir badigeonné les fosses nasales avec une faible solution de cocaïne ou d'adrénaline ou avec l'une et l'autre.

M. Delavan considère comme dangereux et douloureux l'emploi de la curette dans un but diagnostique et opératoire sans anesthésie.

M. McKenzie, de Baltimore, fait les mêmes objections; il préfère les pinces et conseille aussi l'emploi de cocaïne chez les enfants.

M. Gleitsmann, de New-York, ne voit pas pourquoi on ne se servirait pas du doigt et condamne énergiquement l'emploi, chez les enfants, de la curette ou de tout autre procédé opératoire sans anesthésie.

M. Mayer, de New-York, appelle l'attention sur la présence à la paroi postérieure du pharynx de petits follicules lymphatiques dans la plupart des cas de végétations adénoïdes; ces follicules sont un signe de diagnostic très important et sont presque toujours pathognomoniques d'une adénoïdite chronique.

M. Swain, de New-York, dit que, dans la plupart des cas, ni le doigt ni la curette ne sont nécessaires pour le diagnostic. La présence de follicules lymphatiques à la paroi postérieure du pharynx et l'examen du naso-pharynx par le nez à l'aide de cocaïne permettront le plus souvent de faire le diagnostic. En ce qui concerne les adénoïdes des adultes, il partage l'opinion de M. Logan sur leur fréquence et leur importance et conseille d'opérer dans chaque cas. Il cite plusieurs cas de surdité occasionnée par leur présence et guérie par leur ablation.

M. John Fralow. — **Quelques cas d'érysipèle de la face par érosions de la cloison** *(Some cases of facial erysipelas from erosions of the nasal septum).*

L'auteur attire l'attention sur la fréquence de cas d'érysipèle de la face à répétition sans cause ni plaie apparente pour l'entrée de l'agent infectieux. Il note l'importance, dans ces cas, d'un

Digitized by Google

examen complet du nez, surtout celui de la cloison, qui est très souvent le siège de petites lésions nasales. Vient ensuite la relation détaillée de plusieurs cas d'érysipèle de la face, choisis parmi un grand nombre, où l'on avait trouvé une abrasion ou une érosion de la cloison et qui ont guéri grâce à un traitement antiseptique du nez.

M. Makuen (Hudson). — **Déformations cicatricielles acquises des voies respiratoires dues à des causes autres que la syphilis et les traumatismes** *(Acquired cicatricial deformities in the respiratory tract due to other causes than syphilis and traumatisme).*

Les déformations de cette nature sont rares. L'auteur a adressé une lettre-circulaire à trois cents laryngologistes et a reçu des notes sur 447 cas, dont seulement à 167 on pouvait assigner avec certitude une cause définie. Sur ce nombre, 16 o/o étaient dus à la diphtérie, 8 o/o à la scarlatine, 3 o/o au lupus, 1,6 o/o à la tuberculose, 1,5 o/o à l'association de diphtérie et de scarlatine, 1,1 o/o à la fièvre typhoïde, et, enfin, 5 o/o à la rougeole. L'auteur fait ensuite la relation de deux cas personnels et conclut à la nécessité de prendre les plus grands soins du nez et de la gorge dans les maladies infectieuses aiguës communes.

M. Farlow, de Boston, dit que si la diphtérie peut occasionner des adhérences modérées entre les amygdales et les piliers ou entre les piliers et la paroi postérieure du pharynx, il ne croit pas qu'elle puisse donner lieu à des adhérences cicatricielles étendues. Selon lui, dans la plupart des cas, ces déformations reconnaissent probablement pour cause la syphilis.

M. Mayer, de New-York, rappelle que le typhus est une cause fréquente de cette complication.

M. Theisen, d'Albany, rapporte deux cas de sténose cicatricielle du larynx; un, consécutif à la fièvre typhoïde, l'autre, à une attaque de grippe grave.

M. Brown, de Toronto, relate un cas analogue d'origine tuberculeuse.

M. Luc, de Paris. — **Perfectionnement dans le procédé de cure radicale des suppurations chroniques des cavités accessoires du nez** *(Improvements in the radical treatment of chronic suppurations of the accessory cavities of the nase).*

1° *Sinus maxillaire.* La cure radicale doit être strictement limitée aux formes chroniques. Il faut distinguer, parmi ces dernières, deux catégories de cas : premièrement, la sinusite proprement dite avec infection primitive de la muqueuse, et, seconde-

Digitized by Google

ment, des cas où le pus n'a pas son origine dans le sinus, mais s'y accumule simplement en provenant du sinus frontal ou d'un abcès dentaire. Dans cette dernière catégorie de cas, des lavages du sinus peuvent amener la guérison quand ils sont associés à un traitement approprié de la source primitive (inflammation dentaire ou frontale). Dans la première catégorie de cas, on essayera d'abord des ponctions et des lavages et ce n'est qu'en cas d'insuccès qu'on aura recours à l'opération. En ce qui concerne celle-ci, M. Luc conseille de faire une résection large d'os, d'abord de la paroi antérieure de l'antre, en pratiquant une ouverture temporaire dans la bouche, et ensuite de la paroi nasale (latéro-interne) de façon à établir une ouverture permanente dans le nez. Ce dernier temps comprend l'ablation de la plus grande partie des cornets inférieur et moyen.

2° *Sinus frontal.* M. Luc parle des résultats, souvent peu satisfaisants, de l'opération d'Ogston-Luc; cela s'observe surtout dans de grands sinus et est dû à ce fait que l'orifice par lequel se fait le drainage nasal se ferme avant que la cavité sinusienne soit guérie. Ces résultats peu encourageants ont poussé beaucoup de rhinologistes à revenir à l'ancienne méthode de laisser la plaie ouverte ou à adopter le procédé de Kuhnt : résection de toute la paroi antérieure du sinus. M. Luc recommande et pratique lui-même l'opération de Killian, combinaison du procédé d'Ogston-Luc et des opérations de Kuhnt et de Jansen : suture immédiate de la plaie et drainage nasal d'après Ogston-Luc ; ouverture du plancher du sinus suivant Jansen et résection d'une partie de la paroi antérieure d'après la méthode de Kuhnt, mais en conservant, entre les deux orifices, un pont osseux qui rend la déformation moins marquée, et prolongeant l'orifice osseux inférieur jusqu'à la portion ascendante du maxillaire, ce qui permet d'agrandir l'orifice fronto-nasal et donne accès aux cellules ethmoïdales. M. Luc conseille ce procédé pour les cas de grands sinus et celui d'Ogston-Luc pour de petits sinus.

3° *Cellules ethmoïdales.* Celles-ci, dit l'auteur, ne sont jamais envahies primitivement, mais toujours secondairement aux suppurations frontales ou maxillaires. On peut les atteindre, soit par la voie nasale, soit par la voie antrale ou frontale. M. Luc affirme qu'il est impossible de détruire complètement le labyrinthe ethmoïdal par la voie intra-nasale, car on ne saurait atteindre les cellules antérieures sans avoir pratiqué une ouverture osseuse externe. M. Luc a abandonné toutes les curettes nasales comme étant trop petites et trop faibles et il se sert maintenant d'un type

Digitized by Google

de pinces spécial, larges, solides et plates pour pouvoir passer sans difficultés dans l'étroit méat moyen. Pour la partie intra-nasale de l'opération, l'auteur conseille d'enlever d'abord les dégénérescences myxomateuses et d'attaquer ensuite les cellules ethmoïdales avec sa pince-curette; extérieurement, on emploiera le procédé de Killian ou d'Ogston-Luc.

4° *Sinus sphénoïdal.* On peut opérer soit par la voie intra-nasale, soit par la voie antrale; le premier procédé est toujours indiqué quand le sinus sphénoïdal est seul atteint et que le nez offre assez d'espace; on emploiera le second si le sinus maxillaire est simultanément atteint ou que le nez n'offre pas un accès suffisant. Il est important d'enlever une grande partie de la paroi antérieure du sinus.

M. R. Myles. — **Affections et traitement des cellules sphénoïdales. Relation de cas** *(Diseases and treatment of the sphenoidal cellules, with report of cases).*

L'auteur attire l'attention sur les fréquentes irrégularités et anomalies de volume et de situation des cellules sphénoïdales, et montre une pièce avec infection de la carotide interne et de l'artère sphénopalatine, la première appliquée contre la paroi interne très mince du sinus, la dernière croisant le champ d'opération. M. Myles dit qu'il considère les affections du sinus sphénoïdal comme bien plus fréquentes qu'on ne le croit. Il préconise l'ablation de l'extrémité postérieure du cornet moyen, quand cela est nécessaire dans un but diagnostique, et conseille, une fois le diagnostic établi, de pratiquer une large ouverture dans la paroi antérieure du sinus. M. Myles relate plusieurs cas, dans l'un desquels il y eut, à deux reprises, une violente hémorragie secondaire neuf et quinze jours après l'opération; il en conclut à une étroite surveillance de tous ces cas ainsi opérés, au moins pendant vingt jours après l'intervention.

M. Freeman. — **Observations sur le diagnostic des sinusites nasales** *(Observations on the diagnosis of nasal sinusitis).*

L'auteur constate les résultats, souvent erronés, que donne l'éclairage par transparence dans le diagnostic des sinusites maxillaires, et attire l'attention sur ce fait que, lorsque l'antre est seul atteint, c'est habituellement du côté du nez qui est plus étroit et plus obstrué. En ce qui concerne le sinus frontal, il rappelle le cortège ordinaire des symptômes, mais accorde une importance

Digitized by Google

spéciale à l'apparition de pus dans l'angle supérieur du vestibule et dont la persistance est, selon lui, un signe pathognomonique. Dans les inflammations aiguës ou chroniques du sinus maxillaire, l'auteur considère la présence de pus à la face supérieure de l'extrémité postérieure du cornet inférieur comme le signe le plus sûr et le plus fréquent. La cacosmie intermittente est aussi, d'après lui, un signe de grande valeur. L'état des dents nécessite un examen attentif. M. Freeman prétend que, dans la plupart des cas, on peut laver l'antre par l'orifice naturel, et présente une canule spéciale en caoutchouc durci, inventée par lui à cet effet. Pour ce qui est des sinusites ethmoïdales, il se montre très sceptique quant à leur fréquence et en rapporte le plus grand nombre de cas aux suppurations inconnues des sinus frontal, maxillaire ou sphénoïdal. En ce qui concerne la sinusite sphénoïdale, l'auteur pense que, à l'exception du procédé d'exclusion et d'ouverture du sinus, le diagnostic en est impossible.

M. Bryan, de Washington, discutant les différentes communications sur les sinusites, parle des fréquentes anomalies des cavités accessoires et montre une pièce où le sinus sphénoïdal était très grand et s'étendait en bas jusqu'à l'apophyse ptérygoïde. Il se prononce contre la voie maxillaire pour les interventions sur le sinus sphénoïdal.

M. Mayer, de New-York, dit que c'est rare qu'on puisse laver le sinus maxillaire par l'orifice naturel. Pour lui, la voie antrale, pour atteindre le sinus sphénoïdal, est la meilleure et l'*opération de l'avenir*.

M. Harris, de New-York, parle des opérations d'Ogston-Luc et de Killian et recommande le procédé de ce dernier.

M. King, de New-Orléans, dit que, dans la plupart des cas, le procédé de Caldwell-Luc est le meilleur pour les interventions sur les sinus frontaux, mais qu'il a l'inconvénient de donner quelquefois lieu à des récidives, par suite de l'occlusion de l'orifice nasal, avant la guérison complète de la cavité sinusienne. Il objecte à l'opération de Kuhnt la grande déformation qui en résulte et relate un ou deux cas opérés par le procédé combiné de Kuhnt-Luc et dont les résultats furent très bons. Enfin, M. King attire l'attention sur les fréquentes et passagères névralgies sous-orbitaires consécutives à l'opération de Caldwell-Luc.

M. Gleitsmann, de New-York, à propos du cas de M. Myles, en relate aussi un semblable. Il parle de la distance à laquelle un instrument peut être porté par les orifices antérieurs pour atteindre le sinus sphénoïdal ou paroi antérieure. Cette distance varie, selon lui, de 3 1/2 à 4 pouces. Gleitsmann mentionne aussi le fait que la paroi antérieure du sinus érodée dans des cas chroniques, mais non pas dans des cas aigus.

M. Bryan demande à M. Luc s'il a observé que la plaie, c'est-à-dire verture faite entre le sinus maxillaire et sphénoïdal, a des tendances fermer.

Digitized by Google

M. Luc répond qu'il n'a pas observé cette tendance. Il n'a pas trouvé une très grande difficulté à opérer par le plancher du sinus frontal. Le but de l'opération est d'oblitérer la cavité du sinus, et souvent on a à choisir entre un succès complet et une déformation considérable, comme dans l'opération de Killian ou de Kuhnt. Quant à l'orifice de drainage, il doit être suffisamment grand pour pouvoir introduire le doigt par le nez dans la cavité sinusienne. M. Luc n'a point observé de cas de névralgie constatés par M. King, mais il a vu un grand nombre de cas d'anesthésie d'une petite zone.

M. Chappell (Walter) (New-York). — **Ablation complète de la corde gauche pour tumeur maligne. Présentation du malade** *(Complete removal of left vocal cord por malignant disease. Presentation of the patient).*

En janvier 1901, le larynx était très infiltré et l'extrémité antérieure de la corde gauche était le siège d'une petite tumeur rouge. Le malade fut opéré en octobre 1901 : trachéotomie, thyrotomie, ablation complète de la corde gauche et du tissu infiltré voisin. Guérison complète et jusqu'à présent pas de récidive.

M. Simpson (William) (New-York). — *a)* **Apparition précoce d'une paralysie des cordes vocales dans un cas de tumeur du médiastin** *(Early apparance of paralysis of the vocal cords in a case of mediastinal tumor); b)* **Un cas de sarcome du naso-pharynx** *(A case of sarcoma of the naso-pharynx).*

Dans le premier cas, l'affection a évolué dans l'espace de sept mois. A l'autopsie, on découvrit : une grosse masse carcinomateuse ayant envahi les ganglions médiastinaux et tout le médiastin postérieur; carcinome du poumon gauche; carcinome des ganglions rétro-péritonéaux et une zone de pneumonie lobaire aiguë gauche. L'auteur fait remarquer que la paralysie bilatérale complète des deux cordes est la forme la plus rare des paralysies laryngées ; il insiste particulièrement sur l'apparition précoce de cette paralysie, comme signe de compression intra-thoracique, qui s'observe souvent dans des paralysies unilatérales et précède fréquemment tout signe positif dans le thorax.

Dans le cas de sarcome du naso-pharynx, il s'agissait d'un jeune homme de vingt-sept ans. Son naso-pharynx était presque entièrement occupé par une grosse tumeur saignant facilement et ayant l'aspect d'une tumeur adénoïde ordinaire. Elle ne donnait lieu à aucun symptôme, excepté une légère obstruction de la respiration nasale et quelques symptômes auriculaires dans une

Digitized by Google

oreille, qui disparurent, d'ailleurs, sous l'influence du traitement local. Au début, le malade se refusait à toute intervention, mais, dans la suite, les hémorragies étant devenues plus abondantes et plus fréquentes, il consentit à se faire opérer. La tumeur a été enlevée, le 13 janvier 1903, à l'aide d'une curette, après anesthésie à la cocaïne et à l'adrénaline. Il n'y a pas eu de récidive jusqu'à présent et l'état général du malade s'est beaucoup amélioré.

M. Theisen, d'Albany, relate le cas d'une paralysie adductrice avec dyspnée, pour laquelle le malade subit une trachéotomie. En se basant sur les résultats de la radiographie et les autres symptômes, on porta le diagnostic d'anévrysme. Cependant, à l'autopsie, on trouva une grosse masse ganglionnaire située derrière la trachée et ayant comprimé cette dernière. Les deux récurrents et les pneumogastriques étaient également envahis par la tumeur.

M. Price-Brown (Toronto). — **Notes sur des cas de sarcome du nez** *(Notes on cases of nasal sarcoma).*

Histoire détaillée de plusieurs cas opérés à des époques variant de un an et demi à huit ans et n'ayant pas récidivé. Lorsque la tumeur est pédiculée, l'auteur conseille de l'enlever à l'anse; si elle est sessile, on pourra l'extirper à l'anse galvanique ou avec des pinces à morcellement et en plusieurs séances s'il le faut, plutôt que d'opérer par la voie externe, qui donne lieu à une déformation considérable. Dans tous les cas il y eut une abondante hémorragie dont l'adrénaline permit de venir facilement à bout. Un diagnostic et une intervention précoces ont une grande importance, car ils permettent d'opérer par la voie intra-nasale et diminuent considérablement les chances de récidive.

M. Bryson Delavan (New-York). — **Note additionnelle sur le traitement des fibromes naso-pharyngiens** *(Additional notes upon the treatment of naso-pharyngeal fibroma).*

L'auteur attire l'attention sur la mortalité élevée à laquelle donnaient lieu les méthodes des anciens chirurgiens pour l'ablation de ces tumeurs et présente une série de cas pour démontrer la supériorité d'opérer par les voies naturelles. Ses données statis- ues montrent, en effet, que la mortalité, par des opérations liminaires, telles que résection du maxillaire supérieur et du , etc., est bien élevée, tandis que l'ablation par les voies natu- es, par des procédés tels que évulsion, anse froide, électrolyse, vanocautère, électrolyse suivie de galvanocaustie, donnent

Digitized by Google

d'excellents résultats. Voici, brièvement résumées, les données de 134 cas :

Opérations préliminaires. — 27 cas, dont : 16 guérisons, ou 59,25 o/o; 7 décès, ou 25,9 o/o; 4 récidives, ou 15,4 o/o.

Évulsion ou anse par les voies naturelles. — 41 cas, dont : 39 guérisons, ou 95 o/o; 2 décès, ou 5 o/o; pas de récidive.

Méthodes électriques par les voies naturelles. — 66 cas, dont : 66 guérisons, ou 100 o/o. .

M. King (Gordon) (New-Orleans). — **Méthode d'extirpation rapide de fibromes naso-pharyngiens** *(A method of rapid extirpation of nasopharyngeal fibromata).*

L'auteur a constaté que ces tumeurs continuent à s'accroître jusqu'à l'âge de vingt-cinq ou trente ans et s'atrophient généralement ensuite. L'ignipuncture, les rayons X et tous les autres procédés ayant pour but d'amener un affaissement de la tumeur, ont, selon lui, peu de valeur; seule, l'extirpation radicale et complète donne des résultats satisfaisants. L'auteur parle ensuite de trois difficultés particulières qu'on rencontre au cours de l'opération : 1° celle d'atteindre la tumeur ; 2° l'hémorragie pendant l'opération, et 3° la pneumonie suffocante. Il fait l'examen de la tumeur avec le doigt. Si elle est pédiculée, l'opération devient simple, et l'emploi de l'anse suffit. Par contre, est-elle sessile, M. King opère avec le doigt dans le naso-pharynx comme guide, et introduit par le nez une longue et solide pince coupante à l'aide de laquelle il extirpe le néoplasme. L'hémorragie qui survient généralement au cours de l'opération, quoique grave et parfois même dangereuse, peut être rapidement arrêtée par la compression et, une fois arrêtée, elle n'a plus tendance à se reproduire. L'auteur conseille la trachéotomie préliminaire.

M. P. Porcher (Charlestown). — *a)* **Névralgies faciales dues à des affections du nez et de l'antre** *(Facial neuralgia due to disease in nose and antrum); b)* **Trachéotomie immédiate pour corps étranger du larynx** *(Immediate tracheotomy for foreign body of the larynx).*

Il n'existe, dans la science, que trop peu de cas où l'on a observé et noté une relation quelconque entre les névralgies faciales et les affections du nez. L'auteur prétend que, dans ces cas, cette connexion est plutôt la règle que l'exception et que la névralgie est une névrose réflexe due à des phénomènes de compression ou inflammation dans le nez ou dans l'antre. Il s'élève contre les interven-

Digitized by Google

tions intempestives sur le tronc nerveux et aussi sur les dents quand il suffit généralement d'améliorer l'affection nasale ou antrale pour amener la guérison de la névralgie. M. Porcher rapporte ensuite l'histoire détaillée de plusieurs cas avec leur cortège ordinaire des symptômes dans lesquels une opération dans le nez ayant supprimé l'obstruction ou la compression fit disparaître la névralgie. L'auteur relate ensuite un cas intéressant de corps étranger du larynx avec trachéotomie immédiate et guérison. Le corps étranger était un noyau d'ananas dans le larynx d'un enfant de huit mois. Après des tentatives réitérées de le retirer par en haut, le corps tomba dans la trachée d'où il fut extrait par la trachéotomie. L'enfant garda la canule pendant trois semaines. La guérison a été complète.

Les communications suivantes ont été annoncées par leur titre :

M. Cornelius Coakley. — **Kyste osseux de l'antre ; relation d'un cas.**

M. Fletcher Ingals. — **Ablation d'une tumeur naso-pharyngienne. Relation d'un cas et description d'un nouvel instrument pour l'opération.**

M. Ch. Richardson. — **Un cas de gangrène de l'amygdale.**

M. Payson Clark. — **Des polypes du nez; étude de 145 cas.**

M. James New Comb. — **Stridor laryngé congénital.**

M. A. W. McCoy. — **Étude sur certaines inflammations aiguës de la base de la langue.**

Dr Trivas.

REVUE GÉNÉRALE ET ANALYSES

BOUCHE ET PHARYNX BUCCAL

Gomme hérédo-syphilitique ulcérée de la lèvre inférieure chez une fille de six ans, par M. Courtin.

Fillette de six ans; entre à l'hôpital des enfants le 4 septembre 1903. Rougeole en mai 1903. Immédiatement après, bouton sur la lèvre inférieure. Il disparaît en laissant une ulcération qui s'étend aux parties voisines. Application des rayons X sans résultat. Etat actuel : sur la région frontale et le cuir chevelu, pustules recouvertes d'une croûte de

Digitized by Google

forme conique. L'ulcération de la lèvre a été précédée de l'apparition en ce point de boutons semblables à ceux du front. Au niveau de la lèvre inférieure et près de la commissure, ulcération qui envahit toute la partie droite de la lèvre. Près de la ligne médiane, bord de l'ulcération, taillé à pic, rouge et induré; adénite sous-maxillaire douloureuse. Pas d'autres manifestations syphilitiques. On donne l'iodure de potassium (1 gramme par jour) sans résultat. Traitement mixte. En dix jours, guérison. (*Gaz. hebd. des Sciences méd. de Bordeaux*, 11 oct. 1903.) Dr KAUFMANN.

NEZ ET PHARYNX NASAL

Rhino-fantôme destiné à l'enseignement, par M. KILLIAN.

Killian a fait construire ce rhino-fantôme pour l'enseignement donné à une nombreuse assistance. Trois belles figures illustrent cet article. Il décrit sommairement l'anatomie des cornets, en signalant, sur sa préparation, un quatrième cornet. Il cite aussi la présence de trois cornets frontaux. C'est un mémoire à lire dans l'original. Un résumé ne ferait que l'obscurcir. (*Presse oto-rhino-laryngol. belge*, n° 9.)

Dr KAUFMANN.

VARIA

Les polypes de l'œsophage, par le Dr AIMÉ BRÉHON.

Observation d'un homme de quarante-sept ans, atteint d'un volumineux polype de l'œsophage, qui fut projeté hors de la bouche dans un effort de vomissement. Ce polype était implanté sur la paroi antéro-latérale gauche de l'œsophage, à hauteur du bord inférieur du thyroïde.

Ablation à l'anse froide. Guérison. Histologiquement, fibrolipome très vasculaire et pourvu d'un système lymphatique très développé; points folliculaires nombreux.

Suit une étude complète des polypes œsophagiens : symptomatologie, diagnostic, étiologie, etc. (*Echo méd. du Nord*, n° 42, 18 oct. 1903, p. 469.) H. BICHELONNE.

Le Gérant : R. CHAIGNEAU.

Bordeaux. — Impr. G. GOUNOUILHOU rue Guiraude 11.

Digitized by Google

TABLE DES MATIÈRES[1]

TOME XXIII — Vol. II, 1903

Amygdales

Ablation des — au cours des amygdalites aiguës. 300
— pharyngée normale et végétations adénoïdes 503
Cas de tumeur ulcérée de l' — gauche, du pilier antérieur et du côté correspondant de la langue. 296
Cas d'ulcération de l' —. 313
Chancre syphilitique de l' — . . **97**
Complications des abcès de l' —; leur prophylaxie. **241**
Contribution à la physiologie de l' —. 23
De la dégénérescence de l' —. . 458
De l'hypertrophie de l' — pharyngée chez les militaires et de ses rapports avec la rhinite hypertrophique et la pharyngite chronique. 325
L' — chez les tuberculeux. . . . 459
Mycosis des — et du pharynx. . 636
Myxome de l'— palatine, fibrome volumineux du larynx, extraction par les voies naturelles. . 206
Plicotome amygdalien 500
Préparations microscopiques de lymphosarcome de l' —. . . . 8
Préparations microscopiques d'un ulcère de l' — montrant des tubercules, mais qui a cédé au traitement antisyphilitique 218
Sarcome volumineux de l' — palatine gauche; opération; guérison. **557**
S écimen et coupe d'un cas de tuberculose aiguë de l' — gauche chez un homme de trente-deux ans. 292
la présence de formations ·ilagineuses et osseuses s les — palatines. 563
ur de l' —. 111
Tumeur lymphoïde de l' —; morcellement; guérison 636
Tumeur pédiculée de l' — droite. 381
Tumeur vasculaire du bord inférieur de l' —. 540
Un cas d'ulcération de l' — gauche avec adénopathie considérable aiguë des ganglions cervicaux des deux côtés du cou . 214

Angines

— et laryngites consécutives aux injections de sérum antidiphtérique 504
L' — de Vincent et ses complications. 53

Aphonie

Un cas d' — fonctionnelle avec des symptômes insolites chez un homme. 217

Apophyse Mastoïde

Contribution à l'étude des cellulites mastoïdiennes aberrantes. 206
Des douleurs mastoïdiennes non attribuables à l'empyème ou à l'ostéite des cellules mastoïdiennes, ni à la sclérose de cette apophyse. 508
Deux cas d'ouverture large rétro-auriculaire (après opération pour cholestéatome) traités par des injections de paraffine . . 433
Mastoïdite suppurée chez une diabétique de soixante-sept ans. Acétonurie, aditotomie, aditectomie, puis antrectomie avec le galvano-cautère. **1**
Nécrose aiguë de la mastoïde et du rocher dans le cours de la scarlatine. 365

.es chiffres en *caractère gras* se rapportent aux travaux originaux parus .a Revue hebdomadaire de laryngologie, d'otologie et de rhinologie; ·hiffres *ordinaires*, aux analyses.

Digitized by Google

Mastoïdite de Bezold opérée *in extremis;* guérison. 23
Mastoïdite avec dénudation étendue de la dure-mère et du sinus latéral accompagnée de symptômes généraux pyohémiques, guérie par l'évidement 364
Moulage sur nature de la trépanation mastoïdienne et de l'évidement pétro-mastoïdien . . . 604
Périostite mastoïdienne syphilitique 95
Présentation de malade opéré de sinusite frontale par la méthode de Killian et de malades opérés d'évidement pétro-mastoïdien avec lambeau de Siebenmann 662
Sur la ponction réglée de l'antre mastoïdien 46
Un cas de toxémie otitique grave, accompagné de coma, guéri par l'ouverture et l'évidement de la mastoïde et de la caisse. 364

Bégaiement

— et végétations adénoïdes . . . 653

Bibliographie

Diagnostic des maladies des yeux, des oreilles et des voies respiratoires supérieures, considérées surtout dans leur rapport avec le service militaire. . . . 199
Étude sur le nerf récurrent laryngé; son anatomie et sa physiologie normales et pathologiques 317
Gargarisme comme moyen thérapeutique. 354
Hygiène de l'oreille 355
Le diagnostic différentiel entre la dermatose et la syphilis dans les affections des muqueuses de la bouche et des voies respiratoires supérieures 140
Maladies du pharynx. 119
Pathogénie et anatomie pathologique des goitres et des cancers thyroïdiens 355
Pathologie et thérapeutique de l'oreille et des premières voies aériennes (otologie, rhinologie et laryngologie) 120
Troubles laryngés du tabes. Notes prises à la clinique de Gerhardt 383

Bouche

Contribution à la psycho-physiologie de la cavité buccale. . . 458
Infection buccale d'origine dentaire. 52
Le réflexe buccal. 562
Nouvelles recherches sur la pathologie chimique de la salive. 757
Tumeur de la — avec retentissement ganglionnaire pour diagnostic 14

Cerveau

(Voir aussi Cervelet, Sinus veineux et Apophyse mastoïde)

Abcès otogènes du cerveau; opération; guérison. 60
Abcès cérébral et cérébelleux avec phlébite du sinus latéral d'origine otique; opération; guérison. 397
Abcès cérébraux d'origine otitique; relation de deux cas; aphasie dans l'un; guérison. . 478
Abcès sous-dure-mérien aigu ouvert spontanément au niveau de l'occipital 721
Abcès sous-dure-mérien consécutif à une otite morbilleuse; trépanation large de la mastoïde; ouverture de la fosse cérébrale moyenne; guérison. 577
Deux cas d'abcès cérébelleux-otiques. 673
Le cerveau d'un malade opéré avec succès il y a quatre ans d'un abcès du — 166
Sur la diffusion endocranienne des processus otitiques tuberculeux. 45
Un cas de chirurgie cérébrale pour complication d'otite moyenne aiguë. Abcès extra-dural. Trépanation; évidement total de la mastoïde; ouverture de la fosse cérébrale moyenne; guérison 452
Un cas de pachydermie interne (abcès intra-dural) d'origine otique. 479

Cervelet

(Voir Sinus veineux et Apophyse mastoïde)

Abcès du — par labyrinthite suppurée. 385

Cholestéatome

(Voir aussi Temporal et Apophyse masto

Deux néoformations de l'oreille externe; un moulage de plâtre resté dans le conduit; un cas de — avec infiltration purulente jusqu'à la région claviculaire .

Digitized by Google

Etude anatomo-pathologique et clinique du — de l'oreille moyenne 477
Rapport sur les notions cliniques et anatomo-pathologiques du cholestéatome de l'oreille moyenne 38

CLOISON DU NEZ

Cas d'ulcération tuberculeuse primitive de la — 314
Coupe de quatre tumeurs du type « des polypes hémorragiques du septum » 258
Coupe microscopique d'une psorospermose localisée de la muqueuse de la — 293
Coupes microscopiques d'une gomme de la — 379
Fracture des os propres du nez avec perforation de la cloison et déviation 104
Hématome non traumatique de la — 753
Polype saignant de la — 202
Quelques cas d'érysipèle de la face par érosions de la — . . . 759
Traitement des déviations de la — 665
Tumeur polypoïde de la cloison nasale ayant évolué en trois mois; préparations microscopiques. 260
Un cas d'épithélioma de la — opéré et guéri depuis quinze mois 14
Un cas d'ulcère perforant simple de la 467
Un procédé de traitement des déviations de la — 502

COMPTES RENDUS ET PROGRAMMES DES SOCIÉTÉS

Académie de médecine de New-York (section de laryngo-rhinologie), 26 novembre 1902. . 104
Association américaine de laryngologie 756
Compte rendu de la Société française d'otologie et de laryngologie (congrès annuel), 19 octobre 1903. 587
Compte rendu de la Société française d'otologie et de laryngologie (congrès annuel), 20 octobre 1903. 624
Compte rendu de la Société française d'otologie et de laryngologie (congrès annuel), 21 octobre 1903. 654
Société danoise d'oto-laryngologie, 22 décembre 1902 88
Société belge d'otologie, de rhinologie et de laryngologie. Réunion annuelle tenue à Bruxelles les 6 et 7 juin 1903 . 7
Société oto-laryngologique de l'Ouest allemand, 7 décembre 1902. 115
Société autrichienne d'otologie, 26 janvier 1903. 166
Société de laryngologie de Londres, 9 janvier 1903. 214
Société de laryngologie de Londres, 6 février 1903. 257
Société laryngologique de Londres, 3 avril 1903. 284
Société de laryngologie de Londres, 1er mai 1903 311
Société de laryngologie de Londres, 5 juin 1903. 375
Société d'otologie du Royaume-Uni, 1er décembre 1902. . . . 427
Société otologique du Royaume-Uni. 699
Société otologique du Royaume-Uni. 728
XIVe Congrès international de médecine et de chirurgie de Madrid (section d'otologie) 24 avril 1903. 38

CORDES VOCALES

Ablation complète de la — gauche pour tumeur maligne. Présentation de malade. . . . 764
Apparition précoce d'une paralysie des — dans un cas de tumeur du médiastin. 764
Cas de tuméfaction sous-glottique de la — droite. 314
Cas d'épaississement et de mobilité anormale de la — gauche. 380
Coupe de pachydermie tuberculeuse des — 257
Gros papillome de la bande ventriculaire droite chez une femme de trente-trois ans, enlevé par thyrotomie. 297
Sur le branle vocal 637
Sur un cas de réapparition de la voix après l'extirpation d'un fibrome situé sous les — dans une tuberculose du larynx. . . 685
Un cas d'immobilité de la — gauche, chez une jeune femme, attribuable à une bronchocèle; résection; extirpation de l'isthme et du lobe gauche . . 298
Un cas de paralysie de la — gauche dû au saturnisme 257
Un cas de nodule de chanteur (— gauche). 287

Digitized by Google

Cornets

Infiltration gommeuse du cornet inférieur 90
Les bulles osseuses du nez; leur structure histologique et leur mode de développement . . . 392

Corps étrangers
(Voir les différents organes)

Cou

Kyste séreux congénital de la région cervicale droite. Ablation. Guérison. **449**

Diphtérie

Notes sur quelques particularités cliniques des paralysies diphtériques. 95
Rapports entre la — et les affections de l'oreille. 445
Un cas de — maligne de Trousseau 672

Epiglotte

Cas de gomme de — 377
Excision de l'épiglotte pour lupus. 106
Tumeur kystique de l'— 90

Ethmoïde

Contribution à l'étude anatomo-clinique des tumeurs de l'— et en particulier de leurs complications oculo-orbitaires. . . 201
Contribution à l'étude de l'histologie pathologique de l'ethmoïdite syphilitique 461
Du traitement chirurgical de l'ethmoïdite purulente 57
Fronto-ethmoïdite fongueuse avec exorbitisme et diplopie. 360
Notes et dessins d'un cas d'ethmoïdite et de sinusite frontale suppurée après cure radicale pour des polypes du nez . . . 215

Face

Ostéite diffuse des os de la face d'origine syphilitique. 88

Facial *(Nerf)*

Contribution à l'étude de la paralysie faciale tardive dans les fractures du rocher. 414
Névralgies faciales dues à des affections du nez et de l'antre. 766

Fosses nasales
(Voir aussi Nez)

Atrésie congénitale des choanes. 112
Considérations sur la nature, l'étiologie et le traitement des polypes muqueux des — . . . **641**
De l'élargissement de l'échancrure nasale pour aborder le sinus sphénoïdal. 631
De l'élément psychique dans la fièvre des foins. 441
Douze cas d'oblitération des — dans la première enfance. . . 21
Étude clinique et physiologique de l'obstruction nasale. . . . 717
Gommes syphilitiques des — . . 567
Gros polypes muqueux de la narine droite; hypertrophie polypoïde du cornet moyen gauche; crises de contractures très fréquentes et très douloureuses dans le domaine du facial droit; guérison temporaire des crises après extirpation complète des polypes; formation de tissu cicatriciel intra-nasal et récidive de crises atténuées 540
Le coryza atrophique est-il une affection autonome? Diagnostic et traitement. **401**
Le traitement rhinologique de la dysménorrhée, d'après Fliess. 684
L'obstruction intra-nasale et son traitement. 54
Nouvelles expériences concernant la nature et le traitement de la fièvre des foins. 392
Oblitération complète des deux narines chez un enfant de vingt-deux mois. 300
Présence du bacille diphtérique dans le coryza atrophique. . 53
Que sont les — au point de vue embryologique? 466
Résultats des injections de paraffine faites sous la muqueuse pituitaire chez soixante-dix malades atteints de coryza atrophique ozénateux-type. . **417**
Rôle des lésions nasales dans la pathogénie du larmoiement. . 665
Sur l'élargissement du squelette nasal par les polypes muqueux 60
Troubles mentaux à forme mélancolique, avec anxiété, dus à l'existence ignorée de polypes muqueux des — et guéris par l'ablation de ces tumeurs. 56
Un cas de pyohémie d'origine nasale suivie de guérison. . . 46
Un cas de tuberculose des — . . 75

Digitized by Google

Un cas de tumeur rare de la muqueuse nasale. 440
Volumineux épithélioma naso-pharyngo-sinusal double. Opération. Guérison. 465

GENCIVES

Épulis ou tuméfaction symétrique des — aux extrémités postérieures du rebord alvéolaire. 224
Glossite et stomatite à streptocoques 737
Un cas de gingivite gonococcique 203

GLANDES SALIVAIRES

Calcul assez volumineux extrait du canal de Wharton par simple incision. 8

GORGE

Influence des maladies catarrhales du nez et de la — sur la défectuosité du langage chez les enfants. 716
Quatre cas d'infections septiques de la — avec examen bactériologique 266

INSTRUMENTS, APPAREILS, ETC.

Accumulateur portatif. 15
Ampoule spéciale pour le traitement du lupus. 15
Appareil pour le traitement des otorrhées. 52
Appareils prothétiques pour les fissures congénitales du palais. 90
Canule à robinet pour attique et sinus. 687
Emploi du diapason dans l'exploration des cavités osseuses de la face et du crâne. 688
Lin boriqué dans les cas de tamponnement du nez. 15
Ma chaise d'opération et la narcose brométhylique 416
Note sur quelques appareils destinés à la pratique de l'oto-rhino-laryngologie 336
Nouveau modèle d'ouvre-bouche et pince laryngienne. 15
Nouvelle pince coupante pour le sinus sphénoïdal. 215
Pinces ethmoïdales latérales. . 412
Présentation d'— 51
Rainette pour les opérations dans la mastoïde. 15
Rhino-fantome pour l'enseignement clinique. 14
Rhino-fantome destiné à l'enseignement. 768
Septotome utilisable pour accomplir l'opération de Moure et les autres procédés de redressement de la cloison. 257
Série de spéculums d'oreille. . 16
Série d'instruments pratiques. . 16
Seringue pour injections de paraffine à température constante 15
Stérilisation des instruments par la vaseline liquide portée à 150°. 15
Une installation électrique pour oto-rhino-laryngologie. . . . 639

INTUBATION

Canules de tubage fixées à demeure et chevilles perforées pour faciliter le décanulement 301
Tubage dans un cas de laryngite morbilleuse suffocante : guérison, considérations 542

LANGUE

Affection syphilitique de la — . 105
Cas de tumeur ulcérée de l'amygdale gauche, du pilier antérieur et du côté correspondant de la — 206
Des abcès chauds de la — . . . 545
Glossite syphilitique circonscrite à forme fibreuse ; relation d'un cas 121
Glossite et stomatite à streptocoques 737
Gourme et épithéliome térébrant de la — 437
Traitement de la glossite exfoliatrice marginée par le sublimé en bain local 386
Tumeur de la base de la — (Thyroïde) chez une femme de vingt ans ; extirpation par la voie transhyoïdienne (guérison) . . 204
Un cas de tumeur rare de la base de la — 357

LARYNGITE

Angines et — consécutives à des injections de sérum antidiphtérique 504
Cas de — chronique avec épaississement papillaire de la corde vocale et rhinite chronique . 316
Du traitement des affections microbiennes des voies respiratoires et en particulier de la — tuberculeuse par les vapeurs d'eau oxygénée 466
— aiguë inférieure : trachéotomie ; guérison. 668

Digitized by Google

— syphilitique sténosante; trachéotomie; guérison rapide. 605
Tubage dans un cas de — morbilleuse suffocante : guérison, considérations. 542
Un cas de — chronique avec pseudo-pachydermie intérarytènoïdienne due probablement à une rhinite purulente 225

LARYNX

Ankylose de l'articulation crico-aryténoïdienne relevant de causes inflammatoires aiguës. 58
Cancer du — chez une jeune fille de dix-huit ans 653
Cas d'affection laryngée 285
Cas d'épithélioma du — 311
Chancre laryngien 113
Complications laryngées de la fièvre typhoïde; relation d'un cas, trachéotomie, guérison. . 718
Conséquences immédiates et éloignées d'une thyrotomie médiane pratiquée à la recherche d'un corps étranger du — . . 685
Contribution à la casuistique de l'abcès péri-trachéo-laryngé. . 395
Contribution à l'étude de l'intervention du sympathique cervical dans l'innervation du — (expérience sur le singe) 661
Contribution au diagnostic des carcinomes profonds du — . 327
Coupe microscopique d'un kyste du ventricule du — ouvert au cours d'une opération pour tumeur maligne. 218
De l'œdème laryngé angio-neurotique; localisation de la maladie de Quincke au — 636
Des papillomes multiples du — chez les enfants 471
Des tumeurs tuberculeuses du — 172
Deux cas de fracture du — . . 93
Deux cas d'extirpation du — dont un avec laryngoplastie 13
Diagnostic du carcinome du — 235
Du traitement chirurgical des tumeurs malignes du — . . . 742
Du traitement de la tuberculose laryngée par la galvanopuncture 470
Du traitement des papillomes du — chez les enfants, surtout à l'aide de la laryngotomie. . . 331
Fibro-lipome du —. 377
Fracture du — 129
Kératose circonscrite du — . . 669
La kératose circonscrite du — . 741
— tuberculeux, présentation de pièces anomatiques 117
— d'un enfant de trois mois . . 8
La tuberculose du — chez la femme enceinte 361
La tuberculose du — et la tuberculine de Denys 542
Les paralysies récurrentielles bilatérales complètes d'origine periphérique 169
Les causes et le traitement des sténoses du — chez les enfants. 362
Lésions laryngées et pharyngées chez une femme de vingt-huit ans 291
Malformation du pharynx et du — 568
Myxome de l'amygdale palatine, fibrome volumineux du — extraction par les voies naturelles 206
Paralysie laryngée par lésion intra-cranienne 33
Pemphigues du 109
Plaie du — par coups de pistolet 114
Quelques cas de thyrotomie . . 632
Thyrotomie pour papillomes laryngiens 361
Trachéotomie immédiate pour corps étranger du —. 766
Traitement de la tuberculose du — 205
Tumeur du — 104
Tumeurs du — et du voile du palais. 442
Un cas de tuberculose laryngée traitée par le sérum antituberculeux du Dr Jacobs 20
Un cas de laryngotomie complète pour carcinome du — 173
Un cas de grosse tuméfaction de la muqueuse de la région interaryténoïdienne (soi-disant pachydermie intra-arytenoïdienne). 219
Un cas d'épithélioma du — chez un homme de soixante ans . . 222
Un cas de tumeur du — chez une femme. 225
Un cas d'ankylose de l'articulation crico-aryténoïdienne gauche chez une femme de trente-trois ans. 259
Un cas d'obstruction laryngée. . 260
Un cas d'œdème chronique du — Dégénérescence amyloïde . . 262
Un cas de tuméfaction du côté droit du — 285
Un cas de parésie des deux récurrents et du sympathique . . . 2
Un cas d'affection du — épithélioma probable datant d'un an
Un cas de fistule laryngée . . .
Un cas de lipome du — . . . .
Un cas de rétrécissement ancien du —. . . . . .
Un traitement de la phtisie du —

Digitized by Google

LÈVRES.

Gomme hérédo-syphilitique ulcérée de la — inférieure chez une fille de six ans. 767
Nouveau procédé de la plastique opératoire pour la — supérieure par la mobilisation des lambeaux après résection temporaire du nez. 459

LUETTE.

Des troubles vocaux et réflexes dus à l'hypertrophie de la —. **583**

MAXILLAIRE.

Actinomycose centrale du — inférieur 436
Lésion du — supérieur. 359
Plaie du — 359
Résection partielle de la branche horizontale de la mâchoire inférieure pour une épulis récidivante; prothèse immédiate par un appareil de porcelaine. 359
Trois cas de kystes du — supérieur 24

MÉDICAMENTS.

Action de l'adrénaline sur la muqueuse nasale et laryngée. . . 739
Contribution à l'étude de la quinine; son action sur l'organe de l'audition. 30
Contribution au traitement de l'otite moyenne catarrhale par les injections intra-tympaniques de pilocarpine. 414
De l'adrénaline 752
De l'efficacité curative de l'adrénaline dans les maladies des oreilles et du nez. **305**
De l'emploi en rhinologie du « penghawar » comme hémostatique local. 360
Des injections prothétiques de paraffine en oto-rhino-laryngologie 511
Du choix d'un anesthésique général pour les opérations sur le nez, la gorge et les oreilles. 512
L'anesthésie dans la pratique oto-
ique (furoncles et paracen-
du tympan). 749
adescantia erecta, ses pro-
étés hémostatiques. **309**
injections de paraffine ap-
uées au traitement de
ène 11, 411
contributive à l'étude des
ufflations de vapeurs sulfu-
ses dans l'oreille moyenne. 654
Nouveau mode d'emploi de l'adrénaline en rhinologie . . . 324
Résultats prothétiques obtenus par la méthode des injections de paraffine solide. 20
Sur l'emploi des injections hypodermiques de pilocarpine dans les cas graves d'œdème de la glotte 19

MÉNINGES ET MÉNINGITES.

Contribution à l'étude de la méningite otitique d'après les observations de la clinique de Halle 569
Formes curables des méningites otique et traumatique 435

NASO-PHARYNX.

Abcès du — compliquant une sinusite nasale 413
Cas de tuméfaction de l'espace rétro-nasal. 315
Cas de tumeur maligne du —. . 220
Des troubles de la mentalité au cours des maladies des cavités du — 502
Des tumeurs malignes du — . . 108
Deux cas de tumeurs malignes du — 660
Fibrome du —. 109
Lésions tertiaires du —. **337**
Méthode d'extirpation rapide de fibromes naso-pharyngiens . . 766
Néoplasme du —. 3
Note additionnelle sur le traitement des fibromes naso-pharyngiens. 765
Perte d'un pilier postérieur consécutive à une ulcération tertiaire 115
Procédé de réfection de la cavité naso-pharyngée pour adhérence du voile du palais à la paroi postérieure du pharynx résultant d'accidents spécifiques tertiaires. 263
Spécimen d'un gros fibro-myxome nasopharyngique avec des prolongements s'étendant aux orifices antérieurs du nez. . . . 220
Spécimens et micro-photographie illustrant des cas de tuberculose de l'oreille et du — . . . 735
Tuberculose de l'oreille, du nez et du —. 728
Un cas de sarcome du —. . . . 764
Un cas de tumeur de l'espace rétro-nasal paraissant sous le voile du palais chez un enfant de dix-huit mois. 224

Digitized by Google

Un cas de tuméfaction rétro-nasale. 376
Un échantillon de carcinome du — provenant d'un homme de soixante-trois ans 262

NEZ

A propos du traitement de l'aspiration droite du —. 230
Cancroïde du —; rhinoplastie d'après la méthode indienne modifiée.. 205
Cas de kyste supra-nasal chez un enfant de quinze mois. . . 377
Contribution à la localisation des polypes du —. 171
Corps étrangers de l'oreille et du — s'accompagnant de troubles constitutionnels. 208
Déformation du squelette nasal par des polypes du —. . . . 412
Dégénérescence carcinomateuse multiple dans quelques tumeurs du —. 386
De l'adéno-carcinome du — . . 229
Deux cas d'abcès du — 666
Deux cas de rhinotomie sous-labiale 13
Deux tumeurs du—. 204
Épithélioma tubulé du — d'aspect glandulaire, à point de départ dans la couche de Malpighi 565
État actuel de la question de l'ozène. 143
Fracture des os propres du nez avec déviation et perforation de la cloison. 104
Granulome du nez d'origine iodique. 738
Gros polype datant de vingt-cinq ans. 360
Influence des maladies catarrhales du — et de la gorge sur la défectuosité du langage chez les enfants . . . . . .
Kystes dermoïdes du — 466
L'endoscopie du — et des cavités accessoires. 325
Le nez comme voie respiratoire. . . . . 667 et 740
Nature, causes et traitement des polypes du — 513
Note sur des cas de sarcome du —. 765
Procédé rhinoplastique. . . . 230
Sur un cas d'hydrorrhée nasale guéri par les pulvérisations à l'atropine. 172
Sur un cas de dislocation nasale due à des polypes chez un homme de soixante ans.. . . 263
Tuberculose des oreilles, du — et du naso-pharynx 728
Un cas atypique de syphilis nasale chez un enfant et considérations sur les tumeurs syphilitiques du —. 389
Un cas de polype hémorragique du — chez une fille de quinze ans. 263
Un cas de tumeur du — chez un homme de vingt-six ans. . 225
Un cas d'injection nasale de paraffine suivie immédiatement de cécité par embolie de l'artère centrale de la rétine . . 501
Volumineuse tumeur ulcérée du —. 204

ŒSOPHAGE

Ablation des corps étrangers de l' — à l'aide d'un procédé perfectionné d'application des rayons Rœntgen 96
Contribution à l'étude de l'étiologie du cancer de l' —. . . 272
Contribution à l'étude des corps étrangers de l' —. 333
Corps étranger de l' — (tisonnier), extraction par la bouche. 207
Corps étrangers de l' — et de l'estomac. 480
Corps étrangers de l' — 510
La trachéo-bronchoscopie et l'œsophagoscopie directes. — Démonstration de la méthode. . 12
Les polypes de l' —. 168
Les résultats diagnostiques et thérapeutiques obtenus par les méthodes endoscopiques directes dans le cas de corps étrangers de l' — et des voies respiratoires. 175
L'œsophagotomie externe appliquée chez l'enfant à l'extraction des pièces de monnaie. . 399
Un cas de dilatation fusiforme de l'œsophage 62

OREILLES

Contribution à l'étude de la pathologie et du pronostic des affections tuberculeuses de l' —
Corps étrangers de l' — et du nez s'accompagnant de troubles constitutionnels. . . . . .
De la valeur de la réaction rhodanique de la salive dans les affections de l'oreille. . . .
De l'importance du traitement précoce dans les affections de l' —. . . . . .

Digitized by Google

Du traitement des vertiges otiques dans la pratique journalière. 510
Glycosurie et affection de l'—. . 747
L'anesthésie de l'organe auditif. 415
Le nombre des leucocytes dans les maladies inflammatoires de l'— et du temporal, ainsi que dans leurs complications intra-craniennes. 750
Le traitement des exostoses de l' — 505
Le traitement de la pyoémie otitique. 118
Neuf cas de polypes auriculaires avec examen microscopique. 9
Nouvelle méthode d'autoplastie des parties molles après l'opération radicale. 168
Présentation de quatre malades de la clinique otologique : deux néoformations de l' — externe, un moulage de plâtre resté dans le conduit, un cas de cholestéatome avec infiltration purulente jusqu'à la région claviculaire. 473
Rapport entre la diphtérie et les affections de l' —. 445
Spécimens et microphotographie illustrant des cas de tuberculose de l' — et du naso-pharynx. 735
Sur les rapports de l' — avec la zone naso-sexuelle de la femme. 207
Tuberculose des—, du nez et du naso-pharynx. 728
Tuberculose primitive de l' —. Spécimen d'un cas de tuberculose miliaire généralisée avec le foyer primitif dans le temporal. 736
Un cas d'hystérie auriculaire monosymptomatique. . . . 444
Un point de physiologie auriculaire 414

Oreille externe.

Abcès sous-cutané du conduit auditif 666
Deux néoformations de l' —; un moulage de plâtre resté dans le conduit; un cas de cholestéatome ou infiltration purulente jusqu'à la région claviculaire 473
Imperforation congénitale du conduit auditif dr it; opération; guérison. 446
Un cas d'hyperostose du conduit auditif gauche. 433
Trois cas d'atrésie congénitale du conduit auditif externe avec microtie 543
Un cas de tumeur du conduit associée à une néoplasie abdominale 431

Oreille interne.

Labyrinthite suppurée et abcès cérébelleux 601
Nécrose du labyrinthe osseux et de toute la portion pétreuse du temporal 443
Points identiques de deux labyrinthes 207
Séquestre comprenant le conduit auditif interne, les canaux semi-circulaires supérieur et postérieur et une grande partie du vestibule 427
Sur une méthode de préparer le labyrinthe membraneux . . . 509
Un cas de maladie de Ménière avec perte de l'odorat et du goût 174
Un cas de vertige vestibulaire chez une personne atteinte d'otorrhée chronique; opération de Stacke; séquestre dans la fenêtre ovale; guérison. . . 607

Oreille moyenne.

Des terminaisons nerveuses dans la membrane du tympan et dans la muqueuse de la caisse. 47
Deux spécimens de lésions tuberculeuses de l' — 733
Diagnostic et traitement de la tuberculose de l' — et de ses cavités accessoires 705
L'anatomie pathologique et le diagnostic des processus adhésifs de la caisse du tympan . . 46
Un cas d'épithélioma de l' — . . 430
Un cas de tuberculose de l' — (secondaire). 733
Une nouvelle méthode de traiter les suppurations de l' — . . . 506

Otites.

Complications osseuses de l' — moyenne purulente chronique 507
Contribution à l'étude des complications endocraniennes de l' —. 543
De la contagiosité de l'—moyenne aiguë 544
De la ponction lombaire dans les complications endocraniennes des — 48
Deux cas d' — moyenne suppurée scarlatineuse à issue insolite . 125

Digitized by Google

Etude clinique sur le diagnostic et le traitement des — moyennes chroniques dites sèches d'origine naso-pharyngienne . 398
Examen bactériologique de l'écoulement de cent cas d' — moyenne suppurée, avec une analyse des résultats se rapportant spécialement à la présence du bacille de la tuberculose et de bacilles acido-résistants 699
Faits cliniques de complications osseuses de l' — moyenne purulente chronique. 686
Le traitement de l' — moyenne suppurée aiguë 508
Otite purulente chronique fébrile datant de trente ans, guérie sans opération. 91
— externes hémorragiques . . . 635
— moyenne purulente avec complication endocranienne et paralysie faciale 24
— varicelleuses. 636
Traitement rationnel de l' — moyenne aiguë purulente chez l'enfant 473

OTORRHÉE.

Pansement à l'acide borique sans tamponnement après la cure radicale de l' — 9
Résections craniennes pour certaines complications endocraniennes d' — anciennes . . 506
Un cas d' — chronique cholestéatomateuse compliquée de suppuration labyrinthique; attico-antrotomie et, dans la suite, ouverture du labyrinthe; guérison. 238
Un cas d' — chronique cholestéatomateuse bilatérale; atrésie du conduit à droite, carie du toit de l'antre à gauche; paralysie faciale à droite; attico-antrotomie; guérison. 267

OUÏE.

Du bourdonnement et de sa notation musicale 748
Études sur le champ auditif . . 655
La paracousie lointaine. 366
L'audition paradoxale se fait-elle par la cicatrice chez les sujets ayant subi la trépanation de la voûte du crâne 670
Peut-on assurer un sourd? . . . 720
Téléphone et audition 671
Un cas de bruits objectifs (tic-tac) 434

PAROTIDE.

Des parotidites consécutives aux interventions dans la sphère génitale de la femme. 240
Tumeur mixte de la —. 63

PHARYNX

Affection pharyngée probablement tuberculeuse (cas pour le diagnostic). 11
Cas de lupus du —. 312
Cas d'infiltration du — et de l'espace rétro-nasal chez un homme de quarante-cinq ans . . 223
De la toux pharyngée. 459
Des abcès péripharyngiens . . . 460
Lésions laryngées et pharyngées chez une femme de vingt-huit ans 291
Lymphadénome primitif du — . 564
Malformation du — et du larynx. 568
Sarcome du — 500
Traitement de la pharyngite catharrale hypertrophique chronique par les scarifications réticulées 501
Un cas d'atrésie presque complète du conduit pharyngien traité par la dilatation 14
Un cas de perforation spécifique héréditaire du pilier antérieur. 225
Un cas de spasme clonique des muscles du palais et du — ayant occasionné des bruits entotiques chez une femme de trente ans. 290
Un cas de grosse tuméfaction rétro-pharyngée chez une fillette de neuf ans. 375

RHINITE
(Voir aussi NEZ et FOSSES NASALES)

Cas de — diphtéritique 22
Contribution à l'étude de la symptomatologie et du traitement de la rhinite hypertrophique . 227
De la — diphtérique expérimentale 541
La rhinite atrophique est-elle toujours autochtone? La nécessité d'établir un diagnostic exact pour établir le traitement. . . 6
Résumé des expériences récentes sur la nature et le traitement spécifique de la fièvre des foins. 3
Sur la — diphtéritique 2

SINUS

A propos des sinusites de la face. 9

Digitized by Google

Déhiscences des cavités accessoires du nez. **609**
De la meilleure voie d'accès vers les cavités annexes des fosses nasales pour le traitement de leurs suppurations rebelles et étendues 232
Les complications oculo-orbitaires des sinusites 233
Observations sur le diagnostic des sinusites nasales 762
Perfectionnement dans le procédé de cure radicale des suppurations chroniques des cavités accessoires du nez 760
Prophylaxie des maladies des — 25

SINUS FRONTAL

Cancer primitif du — **553**
Contribution à la chirurgie du —. 634
Des accidents mortels postopératoires dans la sinusite frontale. **129**
Description abrégée de mon opération radicale sur le — frontal. 231
Double sinusite frontale et maxillaire. 635
Du procédé de choix pour la cure radicale de la sinusite fronto-ethmoïdale chronique 503
La périsinusite frontale. 470
Présentation de malade opéré de sinusite frontale par la méthode de Killian et de malades opérés d'évidement mastoïdien avec lambeau de Siebenmann. 662
Sinusite fronto-ethmoïdo-maxillaire double 469
Sinusite frontale catarrhale avec obstruction du canal fronto-nasal. 634
Un cas de sinusite frontale avec augmentation du volume du sinus 261
Un cas d'empyème chronique des deux — et des antres maxillaires; opérations radicales qui montrent l'oblitération presque complète des sinus maxillaires à la suite de l'opération radicale. 287
[illegible]ot à propos de la cure chirurgicale de la sinusite fron[illegible]e. 468

SINUS MAXILLAIRE

[illegible]a guérison spontanée de [illegible]npyème du — 656
[illegible]iagnostic différentiel entre [illegible]empyème du — et la sinusite [illegible]aie 19
Empyème du — chez un enfant de cinq ans et demi, compliqué d'un abcès lacrymal; défoncement de la fosse alvéolaire; guérison. 388
Fibro-chondrome du — propagé à l'orbite; résection partielle du maxillaire supérieur; évidement de l'orbite avec conservation de l'œil; guérison maintenue depuis vingt mois. . . . 541
L'empyème vrai du —; diagnostic différentiel avec la sinusite par la mesure de la capacité du sinus (signe de Mahu) et par la diaphanoscopie 456
Note sur un signe diagnostic de la sinute maxillaire chronique 412
Sept cas de sinusite maxillaire traités et guéris par la méthode de Claoué 627
Sinusite maxillaire chronique. . 391
Sinusite maxillaire; considérations sur la technique opératoire 503
Traitement des suppurations chroniques du — par la résection large de la partie inférieure de la paroi nasale du — 627
Un cas de sarcome du —; ablation de la mâchoire supérieure; réflexions 56
Un cas d'empyème chronique des deux sinus frontaux et des antres maxillaires; opérations radicales qui montrent l'oblitération presque complète des — à la suite de l'opération radicale. 287
Un cas rare d'empyème du — . . 504

SINUS SPHÉNOÏDAL

Affections et traitement des cellules sphénoïdales; relation de cas 762
Cas de suppuration sinusienne multiple montrant les résultats de l'opération sur le —, avec démonstration d'un nouvel instrument. 381
Empyème chronique du —; ouverture 297
L'anatomie du — et la méthode de l'atteindre par la voie antrale. 111
Sinusite sphénoïdale double chronique. 568
Technique de la cure chirurgicale de la sinusite sphénoïdale chronique. 468
Trois cas de sinusite sphénoïdale avec complications intra-craniennes. 265

Digitized by Google

Sinus veineux
(Voir aussi Apophyse mastoïde, Cerveau, Cervelet et Otite)

De la mise à nu du bulbe de la jugulaire 745
Deux abcès extra-duraux péri-sinusaux : l'un accompagné de thrombose fibrineuse non septique du sinus sigmoïde; guérison; l'autre compliqué d'un abcès latent de la presque totalité du lobe sphéno-temporal; mort; réflexions 689
Observation de phlébite du — latéral d'origine otique avec vascularisation anormale du pavillon. 544
Thrombo-phlébite du sinus latéral et de la jugulaire 10
Thrombo-phlébite du — latéral; opération; guérison 270
Thrombo-phlébite suppurée des sinus caverneux d'origine otique sans thrombo-phlébite du sinus latéral. 363

Surdi-Mutité

Les causes de la — 41
Note relative à l'examen de 65 sourds-muets. 415
Quel est le degré d'acuité auditive qui mène à la surdi-mutité. 90
— par ostéomyélite. 635
Sur la respiration des sourds-muets lorsqu'ils parlent. . . . 45
Sur l'étiologie de la — ; note d'après 325 cas personnels. . . . 50
Sur un cas de — grippale. . . . 51
Un cas de surdi-mutité grippale. 719

Surdité

Des sourds inconscients. 363
Étiologie de la —. 413
L'éducation de l'oreille dans la — 478
Un cas de — périodique. 364

Temporal

Cellulite de l'écaille du —. . . . 50
Contribution à l'anatomie et à la chirurgie du —. 606
Démonstration de portions de — et d'os voisins, avec tumeur maligne du volume d'une noix, ayant pour origine le tympan et ayant envahi la face inférieure du lobe temporo-sphénoïdal. 427
Diagnostic clinique et traitement chirurgical de la tuberculose du — considérée par rapport à la pathologie, et l'anatomie pathologique de cette affection. 700
Le nombre de leucocytes dans les maladies inflammatoires de l'oreille et du — ainsi que dans leurs complications intra-craniennes 750
Nécrose du labyrinthe osseux et de toute la partie pétreuse du —. 443
Ostéomyélite du —. 11
Préparations du rocher destinées à montrer qu'il y a des cellules très reculées dans l'épaisseur du — faisant suite à celles de la mastoïde 635
Spécimen de tuberculose du —. 734
Temporaux de malades morts de méningite tuberculeuse. . . . 734

Thyroïde *(Glande)*

Tumeur du lobe droit de la glande — chez une femme de cinquante ans 258

Trachée

Chirurgie de la — 16
Contribution à l'étude de la —; résection; étude expérimentale; présentation d'animaux opérés. 18
Contribution à l'étude de la résection et de la suture de la —. . 273
La trachéo-bronchoscopie et l'œsophagoscopie directes. — Démonstration de la méthode. 12
Sur un cas d'ozène trachéal à forme asphyxique 369

Trompe d'Eustache

Sur l'oblitération de la —. . . . 49

Tuberculose
(Voir les différents organes)

Tumeurs
(Voir les différents organes)

Tympan

De l'étiologie de la myringite aiguë suppurée intra-lamellaire. . . . . .
De la paracentèse du — dans les otites moyennes aiguës. . . .
Des terminaisons nerveuses dans la membrane du — et dans la muqueuse de la caisse . . . .
Polype muqueux de la caisse du —

Digitized by Google

Varia

Accès épileptiformes à la suite d'une affection purulente ancienne 13
Actinomycose angulo et temporo-maxillaire. 512
Altérations produites dans la macula lutea et l'organe de Jacobson des lapins, à l'aide de la destruction des b ilbes olfactifs, dans le but de se rendre compte si cet organe se trouve en rapport avec le sens de l'odorat 324
Angiome volumineux ; traitement par l'électrolyse ; résultat . . 666
A propos de quelques cas médico-dentaires 142
Cas de tabes avec participation rapide et rare des différents nerfs craniens. 258
Contribution expérimentale à l'étude de la vulnérabilité des fibres du récurrent. 329
Contribution à l'étude du pronostic opératoi.e chez les glycosuriques. 441
Coup de revolver ; curieux effet de balistique ; pénétration du projectile dans la bolte cranienne à travers le sinus frontal 567
De l'influence du tir d'artillerie sur l'ouïe 94
De quelques cas de cancer traités par les Rayons X 756
Emploi de l'électricité en oto-laryngologie 25
Guérison d'un tic 416
Kyste branchial enlevé chez un homme de trente-cinq ans . . 7
L'anneau de Waldeyer porte d'entrée de différentes infections . 462
Le sclérome en Allemagne. . . 391
Note sur un nouveau traitement consécutif à l'opération de Stacke 24
Quelques mots à propos des indications de la radioscopie dans notre spécialité 20
Recherches expérimentales et laryngoscopiques sur les consonnes labiales M, B, P . . . 457
Résultats de l'examen microscopique de pièces 284
Section des nerfs récurrents, hypoglosse et grand sympathique (suites éloignées) 510
Sur un cas de tumeur du masséter 752
Tumeur du masséter 9
Un cas d'agnésie 511
Un cas ayant été présenté comme adéno-carcinome le 5 février 1900, et qui est probablement un endothéliome 736

Végétations adénoïdes

Comment faire le diagnostic des — chez les petits enfants quand la rhinoscopie postérieure est impossible. 758
Des — et particulièrement chez les adultes 757
Les — à l'école 462
Note sur les — latérales et description d'un nouvel instrument pour l'ablation 540
Recherches sur la structure histologique des—du naso-pharynx 438
Remarques sur le traitement des — par les médecins généraux. 439

Voies aériennes

Corps étrangers de la bronche droite. 752
Déformations cicatricielles acquises des — dues à des causes autres que la syphilis et les traumatismes 760
Des affections des voies respiratoires supérieures d'origine paludéenne 302
Du traitement des affections microbiennes des — et en particulier de la laryngite tuberculeuse par les vapeurs d'eau oxygénée 466
Les résultats diagnostiques et thérapeutiques obtenus par les méthodes endoscopiques directes dans le cas de corps étrangers de l'œsophage et des — 175
Note préliminaire sur le traitement du lupus des premières — par le radium. 541

Voile du Palais

Adénome du —. 226
Cas d'infiltration du — 378
Epithélioma de la face inférieure du —. 539
Spasme clonique du — ayant occasionné des bruits objectifs dans le pharynx chez une femme de vingt ans 290
Tumeurs du larynx et du — . . 442
Un cas d'ulcération du — . . . 292

Digitized by Google

Digitized by Google

TABLE DES AUTEURS[1]

Abbott, 430.
Alexander, 27.
Allard, 142.
Alt, 168.
Armand, 365.
Aubertin, 95.
Auliffe, 110.

Baber, 264, 313, 315, 317, 434.
Ballance, 729.
Bar, 635.
Barajas, 38, 49, **177**.
Barbera, 51, 719.
Baron, 220, 222.
Barr, 429.
Bart, 325.
Bartha, **553**.
Baurowicz, 171.
Béco, 8, 9, 22, 24, 204, 752.
Beek, 765.
Bentzen, 88, 89.
Bérard, 541.
Berens (P.), 105.
Bertemès, 660.
Beutter, 95.
Bezold, 473.
Blis, 756.
Blondiau, 24, 567.
Blouet, 202.
Blumenfeld, 117.
Bonnamour, 605, 636.
Bonnier, 366, 414, 637.
Botella, 49.
Botey, 44.
Boulay, 633.
Braunstein, 671.
hon, 768.
yre, 415.
de, 217, 220, 223.
Brindel, **242, 418**.
Broca, 460.
Broeckaert, 10, 11, 12, 18, 20, 317, 411, 661, 662.
Bronner, 215, 217, 262, 433.
Brown, 760.
Bruns, 436.
Bryan, 763.
Buhl, 90, 92.
Bukofzer, 739.
Bulkley, 110.
Burguet, 457.
Burk, 668.
Butts (H.), 54.
Buxlin, 283.
Buys, 15.

Caboche, 502.
Calamida, 394.
Capart fils, 8, 10, 16, 19.
Castañeda, 50.
Castel, 437.
Castex, 41, 44, 595, 635, 655, 656, 661.
Cazal, 504.
Cazeneuve, 511.
Chambers, 105, 106, 108.
Champeaux, 416, 666.
Chappell (W.), 107, 764.
Chauveau, 412, 462, 539, 540, 568.
Chavannaz, 441.
Chavanne, 44, 50, 413, 415, 466, 605, 626, **754**.
Chavasse, 199, **481**, 624, 626, 630.
Cheatle, 430, 432, 730, 733, 734, 736.
Cheval, 15, 17, 20, 22, 24, 207.
Chevalier, 204, 752.
Chiari, 119.
Cisneros, 46.
Citelli, 443.

[1] Les chiffres en *caractère gras* se rapportent aux travaux originaux parus ns la REVUE HEBDOMADAIRE DE LARYNGOLOGIE, D'OTOLOGIE ET DE RHINOLOGIE; chiffres *ordinaires*, aux analyses.

Digitized by Google

Clark, 767.
Claoué, 391, 627, 630, 631.
Coakley, 111, 767.
Coffin, 109, 110.
Cohen, 115.
Collet, 95.
Collinet, 604.
Compaired, 49, 446, 465, 557.
Condamin, 240.
Cooper, 300.
Coosemans, 7.
Cordes, 229.
Corneloup, 721.
Courtade, 544, 717.
Courtin, 752, 767.
Coville, 564.
Crouch, 738.
Cruchet, 542.
Cuno, 301.
Curuberbatch, 729.

Davis, 285, 286.
Deanesly, 427, 433, 434.
Debove, 510.
Delavan (B.), 25, 58, 110, 765.
Delavan (M.), 756, 757, 759.
Delie, 12.
Delsaux, 541.
Dempel, 685.
Desaulx, 13, 14, 15.
Désourteaux, 201.
Depierris, 596, 654, 655.
Deygas, 169.
Dieu, 338.
Donelau, 220, 224, 259, 291, 292. 314.
Dor, 355.
Dorendorf, 383.
Dubar, 172, 388.
Dubreuilh, 466.
Duel, 111,
Dupond, 370.
Dupuys, 718.
Durand, 503.
Duroux, 505.

Ecot, 333.
Eeman, 9, 10, 21, 22.
Egger, 634.
Escat, 501, 595, 627.
Escowal, 459.
Espérel, 444.
Fagge, 733.
Farlow, 759, 760.
Fasquelle, 670.
Fein, 669.
Félix, 363.
Feni, 741.
Fontoynont, 737.
Forns, 43, 46, 47, 49.
Fort, 500.
Fralow, 759.
Freeman, 762.
Freer, 235.
Frese, 329.
Freudenthal, 65, 104, 107, 108.
Frey, 169, 747.

Gallois, 386.
Garel, 442, 636, 653, 658.
Gaudier, 201.
Gellé, 207, 656, 665.
Gibb (S.), 56.
Gleitsmann, 759, 763.
Godskesen, 361.
Golesceano, 470.
Gomperz, 169.
Goodbred, 208.
Goodule, 401.
Goris, 13, 468, 506.
Gradenigo, 48, 120.
Grant, 223, 225, 258, 261, 262, 281, 298, 300, 316, 317, 731.
Gray, 506, 509.
Greift (de), 12, 19, 24.
Grimmer, 143.
Grosjean, 97.
Grossard, 653.
Grunert, 93, 238, 267, 463.
Grunwald, 143, 470.
Guder, 479.
Guérin, 19, 412, 456.
Guiser, 57.
Guiset, 412.
Gutzmann, 45.
Guyet, 462.

Hall, 262, 291, 294, 298, 376.
Haug, 749.
Hamilton (C.), 96.
Hamm, 446.
Hammerschlag, 169.
Hanzsel, 357, 413.
Harmer, 331.
Harris (T.), 105, 107, 109, 110, 111, 113, 763.
Heath, 433.
Heermann, 367.
Heiman, 145, 209, 306.

Digitized by Google

Hennebert, 8, 10, 11.
Heyninckx, 16, 20.
Hirschmann, 325.
Hoffman, 125.
Holden, 501.
Hoore (d'), 20, 24.
Hopmann, 117, 118.
Horne, 432, 700, 732, 736.
Hudson-Makuen, 716, 760.
Hurd, 501.

Infroit, 359.
Ingals, 767.
Ivanov, 53.

Jacques, **129**, 360, 361, 503, **513**, 590, 597, 602, 631, 633, 660, 662, 665, **673**.
James New Comb, 767.
Jauquet, 22.
Joncheray, 595, 605, 636, 658, 662, 666.
Jones, 427, 432, 435.
Jourdan, 737.
Jürgens, 543.

Kalt, 470.
Katz, 359, 510.
Kaufmann, **450**, **545**.
Keiper, 478, 512.
Keller, 117.
Kelly, 258.
Kelson, 225, 263, 285, 312, 380.
Kiaer, 90.
Kikuchi, 392.
Killian, 12, 14, 21, 175, 231, 768.
King, 226, 763, 766.
Kinealy, 293.
Klein, 89, 92.
Klug, 544.
Kronenberg, 115, 205.
Kyle, 757.

Labarre, 543.
Labarrière, 503.
Lack, 217, 222, 223, 325, 380.
Lafayette, 512.
[illegible]e-Dupont, 567.
[illegible]unie, 655.
[illegible], 257, 313, 314, 730.
[illegible]merhirt, 471.
[illegible]nois, 413, 415, 595, 602, 636, **721**.
[illegible]ersonne (de), 233.
[illegible]re, **510**.
Laurens, **397**.
Laurent, 7.
Lautmann, 684.
Lavrand, 354, 536.
Lawrence, 292.
Lederman (M.), 106, 108.
Lermoyez, 10, 15, 19, 60, 412, 500, 590, 596, 957, 599, 602, 654, 656, 659, 663.
Lévy, 687.
Lins (de), 44.
Logau, 757.
Lubet-Barbon, 627.
Luc, 597, 599, **600**, 627, 633, 662, 664, **689**, 760, 764.
Luders, 117.
Lunenborg, 118.

Macgeagh, 375.
Mackenty, 112.
Maget, 466.
Mahu, 12, 19, **481**, 603, **624**, 631.
Malherbe, 473.
Mancioli, 364.
Martin, 63.
Massier, **577**.
Mayer (E.), 105, 108, 110, 111, 112, 113, 759, 760, 763.
McCoy, 767.
McKenzie, 759.
Meissen, 117.
Melzi, 414.
Menzel, 230.
Mercier, **452**.
Michel, 93, 123.
Mignon, 324, 634, 666.
Miles, 439.
Milligan, 429, 705, 732, 735.
Milly (de), 662.
Mink, 667, 740.
Mocchi, 324.
Molinié, **33**, 270, 591, 601, 602, 626, 627, 663, 665.
Molly, **129**.
Moreno (P.), 52.
Mounier, **583**, 605.
Moses, 117.
Mosher, 111.
Moure, 47, **402**, **418**, 469, 594, 603, 626, 630, 632, 633, 658, 663.
Mouret, 597, 601, 635.
Mouriquaud, 204, 512.
Müller (J.), 92, 540.
Myles (C.), 105, 106, 107, 762.

Digitized by Google

Nélatan, 230.
Neufeld, 172, 327.
Nicolle, 63.
Norregaard, 91, 92.

Onodi, 553, 609.

Parmentier, 505.
Parker, 376.
Pasmavik, 227.
Pegler, 257, 260, 262, 290, 313, 315, 379.
Permewan, 428.
Perrin, 97.
Phillips, 110.
Piaget, 636, 666.
Picqué, 232.
Pi'fl, 745.
Planté, 466.
Poli, 44, 45.
Politzer, 46, 47, 48, 168, 169.
Ponthière, 542.
Porcher, 766.
Portela, 49.
Potter, 262, 287, 312, 315, 376.
Powell, 219, 223, 288, 292, 314, 316, 317.
Price-Brown, 765.
Pritchard, 728.
Proebsting, 117.
Pruvost, 435.
Pugnat, 23, 355.
Pynchon, 458.

Quevedo, 46.
Quinlau (F.), 108, 112, 114.

Radzich, 121.
Raoult, 15, 21, 22, 24, 360.
Reik, 505.
Reitmann, 563.
Rice, 758.
Richardson, 767.
Richmond, 508.
Roure, 398.
Rousseaux, 206.
Rousselot, 478.
Royet, 502, 566.
Ruault, 590, 605, 641.

Saitta, 395.
Santi (de), 258, 260, 264, 266, 377.
Sargnon, 540, 568.
Schiffers, 7, 8, 17, 507, 686.
Schlöffer, 459.
Schmiegelow, 89, 90, 91, 92.
Schmitt, 606.
Schultre, 238, 267, 569.
Sébileau, 359, 399.
Segura, 46, 47, 49, 50.
Semon, 214, 217, 219, 223, 257, 258, 262, 263, 285, 286, 292, 300, 323, 376, 379, 382, 742.
Sharman, 313.
Sharp, 114.
Simes (O.), 53.
Simonin, 309.
Simpson (K.), 105, 107, 764.
Smith (O.), 52, 111, 508.
Spalding, 720, 748.
Spencer, 313.
Spicer, 375.
Spiegelberg, 362.
Spincer, 221, 224, 297.
Stangenberg, 445.
Stella (de), 9, 19, 22, 24, 206, 541, 607.
Steward, 378.
Stewart, 260, 261.
Streit, 391.
Strubell, 174.
Suarez de Mendoza, 10, 14, 16, 19, 25, 91, 685.
Suckstorff, 750.
Suñé, 50, 51.
Sverjevski, 302.
Swain, 759.
Symonds, 257, 313, 315.

Tanturri, 386.
Taptas, 360, 364, 416, 668.
Texier, 459, 661.
Theisen, 389, 760, 765.
Thomas, 1.
Thorne, 222, 223, 311.
Thost, 392.
Tilley, 219, 222, 263, 287, 289, 375, 381, 382, 433, 735.
Tod, 260.
Toubert, 199, 232, 670.
Toulouse, 562.
Trautmann, 140.
Trétrop, 9, 10, 14, 15, 16, 17, 18, 274, 336.

Urbantschitsch, 166.

Vacher, 15, 19, 23, 587, 631, 639, 6
Vaquier, 503, 576.

Digitized by Google

Vaschide, 458, 511.
Vassiliev, 94.
Veliamirov, 173.
Vialle, 414.
Victor, 467.
Vignard, 565.
Vinez, 203.
Viollet, 438.
Vurpas, 562.

Waggett, 223, 232, 286, 297, 314, 315, 375, 376.
Wallase, 441.
Welker, 430.
Westmacotte, 292, 293.
Whitehead, 430, 729.
Williams, 215.
Wilson-Prévost, 672.
Wingrave, 377, 380, 699, 731.
Winrace, 224.
Wittmack, 30.
Wolff, 272.
Wright, 109, 110, 112, 114.
Wrincrave, 293.

Yankauer, 504.

Zinsser (P.), 62.

Le Gérant : R. Chaigneau.

Bordeaux. — Imp. G. Gouncuilhou, rue Guiraude, 11.

Digitized by Google

Digitized by Google

INDEX BIBLIOGRAPHIQUE

DE

La REVUE du Dr E. J. MOURE

1er août 1903.

Bouche et Pharynx buccal.

Arcy (d'). — Quatrième contribution à l'étude de la distribution du cancer (*The Practitioner*, n° 419, vol. LXX, n° 5, mai 1903).

Aubry et **Pravaz**. — Perforation du palais (Soc. des sciences méd. de Lyon, séance du 25 fév. 1903, *in Lyon méd.*, n° 17, 26 avril 1903).

Augier et **Lavrand**. — Polype dermoïde de l'amygdale (*Journ. des sciences méd. de Lille*, n° 20, 16 mai 1903).

Baron. — De l'angine ulcéreuse avec sueurs (*Archiv f. Kinderheilk.*, XXXVII, 3 et 4, et *Deuts. med. Zeits.*, n° 55, 9 juillet 1903).

Baudouin. — Sarcome pédiculé de la langue (*Ann. méd.-chir. du Centre*, n° 11, 1er juin 1903).

Blanc. — Les angines scarlatineuses (*Correspond. méd.*, n° 208, 21 mai 1903).

Botey (Ricardo). — Un cas de kyste hydatique de l'amygdale et de la cavité pharyngo-maxillaire droite (*Archiv. lat. de rinol.*, n° 122, mars-avril 1903).

Bouchet. — La mélanotrichie linguale ou langue noire (*Ann. des mal. de l'oreille, du larynx*, n° 7, juillet 1903).

Boulai (J.). — Deux observations de gros vaisseaux pulsatiles du pharynx (*Archiv. internat. de laryngol., d'otol. et de rhinol.*, mai-juin 1903, t. XVI, n° 3).

Bouyer (André). — Angine grippale et maladie d'Addison (*Rev. hebdom. de laryngol.*, n° 17, 25 avril 1903).

Broca. — Abcès péri-pharyngien (*Bull. méd.*, n° 49, 20 juin 1903).

Butlin. — Difficulté dans le diagnostic de certains cas de cancer à la langue (*The Practitioner*, n° 419, vol. LXX, n° 5, mai 1903).

Calmette. — Des infections buccales et de leur prophylaxie. (*Bull. méd.*, n° 26, 3 avril 1901).

Carlesse. — Pharyngotomie transhyoïdienne (*The Practitioner*, n° 419, vol. LXX, n° 5, mai 1903).

Chauveau. — Pathologie comparée du pharynx (*Bull. de laryngol., otol. et rhinol.*, t. VI, 2e trim., 30 juin 1903).

Chauveau. — Épithélioma de la face inférieure du voile (*Archiv. internat. de laryngol., d'otol.*, n° 4, juillet-août 1903).

Chiari. — Les maladies de la bouche et du pharynx (Leipzig, 1903).

Chickoff. — Des rapports de la leucoplasie buccale avec la syphilis (*Pratique méd.*, t. XVII, n° 3, mars 1903).

Deile. — Lipome de l'amygdale palatine (*Archiv f. Laryngol. u. Otol.*, Band XIV, Heft 2).

Depoutre. — Périamygdalite linguale phlegmoneuse (*Ann. des mal. de l'oreille, du larynx, du nez et du pharynx*, t. XXIX, n° 5, mai 1903).

Escat. — Traitement de la pharyngite catarrhale hypertrophique chronique par les scarifications réticulées (*Archiv. internat. de laryngol., d'otol.*, n° 4, juillet-août 1903).

Digitized by Google

Ferry. — L'amygdalite phlegmoneuse et son traitement par la levure de bière (Thèse de Paris, 1903, *in Pratique méd.*, n° 4, avril 1903, et *Presse oto-laryngol. belge*, n° 6, juin 1903).

Fischer. — Bruit des cavités buccales (*Münch. méd. Wochens.*, n°s 19 et 20, 12 et 19 mai 1903).

Fripp. — Notes sur le sarcome de la langue basées sur 44 cas observés (*The Practitioner*, n° 419, vol. LXX, n° 5, mai 1903).

Honghton. — Abcès périamygdaliens (*The Journ. of ophthalmol. and laryngol.*, n° 1, janvier 1903).

Hutchinson. — Diagnostic de l'épithélioma de la bouche, consécutif à une syphilis tertiaire ou autre lésion (*The Practitioner*, n° 419, vol. LXX, n° 5, mai 1903).

Jacobson. — Cas d'opérations de carcinome de la langue (*The Practitioner*, n° 419, vol. LXX, n° 5, mai 1903).

Jacobson. — Quelques leçons opératoires du carcinome de la langue dans 50 cas (*The Practitioner*, vol. LXX, n° 6, juin 1903).

Kirmisson. — Le bec-de-lièvre et son traitement (*Bull. méd.*, n° 53, 4 juill. 1903).

Lancet et **Augier.** — Épithélioma primitif de la région sous-maxillaire d'origine branchiale (*Journ. des sciences méd. de Lille*, n° 22, 30 mai 1903).

Lavrand. — Œdème lymphatique des lèvres, du pharynx et du vestibule du larynx (*Journ. des sciences méd. de Lille*, n° 17, 25 avril 1903).

Ledbette. — Pharyngite membraneuse ulcérée provenant de streptocoques (*Laryngoscope*, vol. XIII, n° 4, avril 1903).

Leleux. — Étude du sarcome de la langue; diagnostic, pronostic et traitement (*Rev. franç. de méd. et de chir.*, n° 27, 25 mai 1903).

Lermoyez. — Plicotome amygdalien (*Ann. des mal. de l'oreille, du larynx*, n° 7, juillet 1903).

Lesueur. — Des paralysies unilatérales du voile du palais (Thèse de Paris, 1903, *in Pratique méd.*, t. XVII, n° 5, mai 1903).

Lieven. — Traitement de la syphilis de la muqueuse de la bouche et de la gorge (*Journ. de laryngol., de rhinol. et d'otol.*, vol. XVIII, n° 5, mai 1903).

Lindt. — Quelques cas de kystes à la mâchoire (*Corr. Blatt. f. Schweizer. Aerzte*, n° 13, 1902, *in Internat. Centralbl. f. Laryngol.*, n° 5, mai 1903).

Mac Gadyen et **Mac Conkey.** — Examen expérimental des glandes du mésentère, des amygdales et du tissu adénoïdien, avec observations sur la présence du bacille tuberculeux (*British med. Journ.*, n° 2220, 18 juillet 1903).

Montigny (de). — Étude clinique sur l'angine de Vincent (*Archiv. internat. de laryngol.*, n° 3, juillet-août 1903).

Renault. — L'abcès rétro-pharyngien (*Monde méd.*, n° 155, mai 1903).

Romme. — Les paralysies diphtériques précoces du voile du palais (*Presse méd.*, 13 juin 1903, t. I, n° 47).

Roughton. — Malignité du cancer de la bouche (*The Practitioner*, n° 419, vol. LXX, n° 5, mai 1903).

Schwartz. — Gastrotomie temporaire pour permettre la cicatrisation d'une ulcération rebelle du pharynx (Soc. de chirurg., séance du 12 avril 1903, *in Progrès méd.*, 2 mai 1903, n° 18).

Sevestre. — Angines et laryngites d'origine sérothérapique (Soc. de pædiatrie, 21 avril, *in Bull. méd.*, n° 35, 2 mai 1903).

Stanley. — Série de cas de cancer de la langue (*The Practitioner*, n° 419, vol. LXX, n° 5, mai 1903).

Texier. — De la toux pharyngée (*Gaz. méd. de Nantes*, n° 29, 18 juillet 1903).

Thornley. — Du cancer des lèvres (*The Practitioner*, n° 419, vol. LXX, n° 5, mai 1903).

Digitized by Google

Tilman. — Sur la résection de la mâchoire inférieure (*Deuts. méd. Wochens.*, nº 23, 4 juin 1903).

Tollens. — Angine et pharyngite phlegmoneuses avec thrombose suppurée du sinus caverneux et méningite basilaire suppurée (*Zeits. f. Ohrenheilk.*, Band XLIV, Heft 3, 1903).

Treitel. — Nécrose syphilitique de la mâchoire supérieure (*Archiv. f. Laryngol. u. Otol.*, Band XIV, Heft 2).

Turner. — Inflammations et néoplasmes de la bouche dépendant des dents (*The Practitioner*, nº 419, vol. LXX, nº 5, mai 1903).

Vaquier. — Amygdale pharyngée normale et végétations adénoïdes (*Archiv. internat. de laryngol., d'otol.*, nº 4, juillet-août 1903).

Vaschide. — La gustatométrie (*Bull. laryngol., otol. et rhinol.*, t. VI, 2e trim., 30 juin 1903).

Weaver. — Étude bactériologique de la peau et de la gorge dans la scarlatine (*Amer. Med.*, 18 avril 1903).

Weinberger. — Sur la tuberculose des cavités buccales (*Monats. f. Ohrenheilk.*, nº 4, avril 1903).

Whitehead. — Excision de la langue dans le cancer (*The Practitioner*, nº 419, vol. LXX, nº 5, mai 1903).

Ziem. — Sur la diaphanoscopie du maxillaire et de l'œil (*Journ. of laryngol., rhinol. and otol.*, vol. XVIII, nº 6, juin 1903).

Zolki. — Sur un fibrolipome congénital de l'amygdale palatine (*Zeits. f. Ohrenheilk.*, Band XLIV, Heft 3, 1903).

Zünd-Burguet. — Exploration des organes de la parole, application de la méthode graphique (suite) (*Archiv. internat. de laryngol., d'otol.*, nº 4, juillet-août 1903).

Nez, Pharynx nasal et Cavités accessoires.

Bennet. — Remarques sur l'anesthésie générale dans les opérations autour des voies respiratoires (*Laryngoscope*, vol. XIII, nº 4, avril 1903).

Bentzen. — Rapport sur l'étiologie du palais supérieur. Recherches cliniques craniométriques (*Archiv f. Laryngol. u. Otol.*, Band XIV, Heft 2).

Berini. — Lupus primitif du nez à forme végétante (*Rev. de med. y cir.*, nº 5, 25 mai 1903).

Bertaud de Chazaud. — Végétations adénoïdes et incontinence d'urine (Thèse de Bordeaux, 1903).

Bodine. — Anesthésie locale des voies respiratoires supérieures en chirurgie (*The Laryngoscope*, vol. XIII, nº 4, avril 1903).

Botey (Ricardo). — Un cas d'écartement de l'apophyse montante et des os propres par des myxomes des fosses nasales (*Archiv. lat. de rinol.*, nº 122, mars-avril 1903).

Bourgeois. — Les tumeurs malignes primitives des fosses nasales (Thèse de Paris, 1902, *in Presse oto-laryngol. belge*, nº 6, juin 1903).

Boyé. — Rapports sur les vaporisations intra-nasales (*Monats. f. Ohrenheilk.*, juin 1903, nº 6).

Bresgen. — Les inflammations des fosses nasales, de la bouche et du larynx (*Internat. Centralb. f. Laryngol.*, nº 5, mai 1903).

Broeckaert. — Les injections de paraffine appliquées au traitement de l'ozène (*Presse oto-laryngol. belge*, nº 6, juin 1903, et *Ann. des mal. de l'oreille et du larynx*, nº 7, juillet 1903).

Bruehl. — Double sinus accessoire du nez (*Archiv. d'otol.*, vol. XXXII, nº 2, avril 1903).

Bruehl. — Méthode anatomique pour l'explication des fosses nasales accessoires (*Archiv. d'otol.*, vol. XXXII, nº 2, avril 1903).

Caboche. — Un procédé de traitement des déviations de la cloison nasale (*Ann. des mal. du larynx, du nez, de l'oreille et du pharynx*, t. XXIX, juin 1903).

Digitized by Google

Capart. — Essai de la classification bibliographique à l'usage des rhinologistes, laryngologistes et des otologistes (*Presse oto-laryngol. belge*, n° 6 juin 1903).

Cazeneuve (de). — Des injections de paraffine en oto-rhino-laryngologie (*Ann. des malad. du nez, du larynx, de l'oreille et du pharynx*, t. XXIX, juin 1903).

Cazeneuve (de). — Des injections prothétiques de paraffine, applications en oto-rhino-laryngologie (Thèse de Paris, 1902, *in Pratique méd.*, n° 4, avril 1903).

Chauveau. — Déformation du squelette nasal par des polypes du nez (*Archiv. internat. de laryngol., d'otol.*, n° 4, juillet-août 1903).

Chavanne. — Que sont les fosses nasales au point de vue embryologique? (*Presse oto-laryngol. belge*, n° 5, mai 1903).

Chichele Nourse. — Note sur une nouvelle forme de sonde et de canule infundibulaire pour le sinus frontal, et sonde et canule pour le sinus sphénoïdal (*Journ. of laryngol., rhinol. and otol.*, vol. XVIII, n° 6, juin 1903).

Cholewa. — Faiblesse cardiaque et douleur nasale (Anal. *in Münch. med. Wochens.*, n° 18, 5 mai 1903).

Citelli. — De la régénération de la muqueuse nasale chez les hommes (*Archiv. f. Larngol. u. Otol.*, Band XIV, Heft 2).

Coen. — De la pathologie de la *Rhinolalia aperta* (*Wien. klin. Rundchau* 1902, n° 26, Anal. *in Monats. f. Ohrenheilk.*, n° 4, avril 1903).

Compaired. — Neurasthénie et pseudophobies d'origine intra-nasale (*Archiv. internat. de laryngol., d'otol.*, n° 4, juillet-août 1903).

Compaired. — Ostéome éburné volumineux et étendu des fosses nasales et des sinus maxillaires (*El Siglo méd.*, 28 juin et 12 juillet 1903).

Compte rendu du XIVe Congrès international de médecine et de chirurgie de Madrid 1903 (Section de rhino-laryngologie) (*Rev. hebdom. de laryngol.*, n° 20, 16 mai 1903).

Cordes (H.). — L'adéno-carcinome du nez (*Berlin. klin. Wochens.*, n° 8, 1903, *in Deuts. med. Zeit.*, n° 41, 21 mai 1903).

Courtade. — Etude clinique et physiologique de l'obstruction nasale (*Archiv. internat. de laryngol., d'otol. et de rhinol.*, mai-juin 1903, t. XVI, n° 3 et n° 4, juillet-août 1903).

Courtade. — L'anesthésie en rhino-laryngologie (*Archiv. internat. de laryngol., d'otol. et de rhinol.*, t. XVI, n° 3, mai-juin 1903).

Cuvillier et **Vassal.** — Note sur l'emploi de l'adrénaline dans la thérapeutique des maladies du nez et de la gorge (*Archiv. internat. de laryngol., d'otol.*, n° 4, juillet-août 1903).

Daulos et **Lagarde.** — Restauration du nez par injections de paraffine (Soc. méd. des hôpitaux, 1er mai, *in Bull. méd.*, n° 35, 2 mai 1903).

Delangre. — Malformations traumatiques de la face traitées par inclusion de paraffine : application de moules en vulcanite au maintien du modelage jusqu'à restauration complète (*Archiv. internat. de laryngol., d'otol. et de rhinol.*, t. XVI, n° 3, mai-juin 1903).

Depierris. — Le bain nasal, technique et indications (*Archiv. internat. de laryngol., d'otol.*, n° 4, juillet-août 1903).

Douglas. — Opération nouvelle en rhinoplastie (*The Laryngoscope*, vol. XIII, n° 5, mai 1903).

Douglass. — Emploi de l'extrait de capsules surrénales dans le nez et la gorge (*New-York med. Journ.*, n° 18, 2 mai 1903).

Dubreuilh. — Kyste dermoïde du nez (*Journ. de méd. de Bordeaux*, n° 26, 28 juin 1903).

Floderus. — Sur la signification du processus hyperplastique et tuberculeux de l'amygdale pharyngienne (*Hygiico* : mars-avril 1902, p. 269, *in Internat. Centralb. f. Laryngol.*, n° 5, mai 1903).

Digitized by Google

Forns. — Fait clinique : hémorragie tardive après extirpation de polypes du nez (*Rev. especialidades med.*, nº 96, 20 juin 1903).

Goodbred. — Corps étrangers dans le nez et l'oreille (*Virginia med. semi-monthly*, vol. VIII, nº 3, 8 mai 1903).

Goris. — Technique de la cure chirurgicale de la sinusite sphénoïdale chronique (Extr. du *Bull. de l'Acad. roy. de méd. de Belgique* et *Presse oto-laryngol. belge*, nº 4, avril 1903).

Griffith. — Un cas de nævus du cuir chevelu et du nez traité par des injections d'eau très chaude (*New-York med. Journ.*, vol. LXXVII, nº 18, 2 mai 1903).

Gronbeck. — Quelques remarques sur l'opération des végétations adénoïdes (*Ungesk far Läger*, 21 mars 1902, 265, *in Internat. Centralb. f. Laryngol.*, nº 5, mai 1903).

Guérin. — L'empyème vrai du sinus maxillaire, diagnostic différentiel avec la sinusite maxillaire chronique par la mesure de la capacité du sinus et par la diaphanoscopie (*in Archiv. internat. de laryngol., d'otol.*, nº 4, juillet-août 1903).

Hahn. — Pince-emporte-pièce pour le cavum naso-pharyngien (*Bollett. delle malatt. dell' orecchio*, nº 7, juillet 1903).

Hajek. — Pathologie et thérapeutique des maladies inflammatoires des fosses nasales (Anal. *in Monats. f. Ohrenheilk.*, nº 6, juin 1903, e *Annal. des mal. de l'oreille, du larynx*, nº 7, juillet 1903).

Harland. — Emploi topique de la cocaïne pour le nez (*Philadelph. med. Journ.*, vol. XI, nº 21, mai 1903).

Hartmann. — Travaux et progrès dans le domaine des maladies du nez et des oreilles dans le 1er trimestre de 1903 (*Zeits. f. Ohrenheilk.*, Band XLIV, Heft 4).

Helot et **Petit.** — Examen du nez, du pharynx et des yeux chez un malade atteint de sclérodermie généralisée (*Rev. hebdom. de Normandie*, nº 8, 25 avril 1903).

Hirschmann. — Sur l'endoscopie du nez et des fosses nasales. Un nouveau mode d'exploration (*Archiv f. Laryngol. u. Otol.*, Band XIV, Heft 2).

Hitschler. — Cas d'endothéliome à l'intérieur des fosses nasales (*Philadelphia med. Journ.*, vol. XI, nº 18, 2 mai 1903).

Hurd (Maidment). — Un cas d'injection de paraffine dans le nez suivie immédiatement de cécité par embolie de l'artère centrale de la rétine (*Med. Record*, nº 2, 11 juillet 1903).

Jankau. — Livre de poche pour les médecins du nez, des oreilles, de la gorge et du cou (Anal. *in Zeits. f. Ohrenheilk.*, Band XLIV, Heft 4).

Joal. — Odeurs et troubles digestifs (*Rev. hebdom. de laryngol.*, nº 18, 2 mai 1903).

Kalt et **Golesceano.** — Périsinusite frontale avec lésions minimes du sinus (*Archiv. internat. de laryngol., d'otol. et de rhinol.*, mai-juin 1903, t. XVI, nº 3).

Kelling. — Analyse du contenu d'un kyste de la muqueuse du sinus frontal (*Wiener med. Wochens.*, nº 32, 1902, *in Monats. f. Ohrenheilk.*, nº 4, avril 1903).

Kikuchi. — La formation histologique des cavités osseuses du nez, et remarque sur leur croissance et leur conformation (*Archiv. f. Laryngol. u. Otol.*, Band XIV, Heft 2).

Knapp (Arnold). — Ostéomyélite du crâne avec empyème des cavités accessoires du nez; thrombose du sinus; pyohémie; mort; autopsie (*Archiv. of otol.*, vol. XXXII, nº 3, juin 1903).

Labarre. — Ablation des végétations adénoïdes par la curette électro-thermo-caustique (*Ann. des mal. de l'oreille, du larynx, du nez et du pharynx*, t. XXIX, nº 5, mai 1903).

Labarrière. — Sinusite maxillaire. Considérations sur la technique opératoire (*Gaz. méd. de Picardie*, nº 5, mai 1903).

Digitized by Google

Lafite-Dupont. — Le pengawar comme hémostatique nasal (*Gaz. hebdom. des sciences méd. de Bordeaux*, n° 20, 17 mai 1903).

Lermoyez. — Pinces ethmoïdales latérales (*Ann. des mal. de l'oreille*, n° 7, juillet 1903).

Lowe. — Autres communications sur la chirurgie du nez, suite à l'article du Band XXXVI, S. 420, 1902 (*Monats. f. Ohrenheilk.*, n° 6, juin 1903).

Luc. — Mes derniers perfectionnements dans la cure radicale des sinusites suppurées chroniques de la face (*Presse oto-laryngol. belge*, n° 5, mai 1903).

Lulle. — Polypes muqueux des fosses nasales. Ablation (*Tabl. méd. mobiles*, vol. XVI, n° 106, mai 1903).

Magnan. — Rapport des altérations nasales avec certaines affections générales (*Ann. méd.-chir. du Centre*, n° 13, 1er juillet 1903).

Melzi (Urbano). — Nouveau modèle de seringue pour les injections de paraffine (*Bollett. delle malatt. dell' orecchio*, n° 6, juin 1903).

Menzel. — Traitement de l'enflure des ailes du nez (*Münch. med. Wochens.*, n° 18, 5 mai 1903).

Mignon. — Nouveau mode d'emploi de l'adrénaline en rhinologie (*Archiv. internat. de laryngol., d'otol. et de rhinol.*, t. XVI, n° 3, mai-juin 1903).

Moure (E. J.). — Le coryza atrophique est-il une affection autonome? Diagnostic et traitement (*Journ. de méd. de Bordeaux*, n° 24, 14 juin 1903).

Moure et Brindel. — Résultat des injections de paraffine faites sous la muqueuse pituitaire chez 70 malades atteints de coryza atrophique ozénateux-type (*Bull. méd.*, n° 42, 27 mai 1903).

Muck. — De la présence de Rhodan dans la sécrétion et son absence dans l'ozène (*Archiv. d'otol.*, vol. XXXII, n° 2, avril 1903).

Mygind. — Un cas de collapsus subit avec arrêt de la respiration et cyanose, consécutive à l'adénotomie. Trachéotomie. Guérison. (*Hospitalstidende*, 30 avril 1902, *in Internat. Centralb. f. Laryngol.*, n° 5, mai 1903).

Mygind. — Abrégé des maladies des voies aériennes supérieures (*Ann. des mal. de l'oreille, du larynx, du nez et du pharynx*, t. XXIX, n° 5, mai 1903).

Nicolai. — Anatomie topographique et méthodes d'examen du nez, du pharynx, du larynx, de l'oreille et de l'œsophage (*Ann. des mal. de l'oreille et du larynx*, n° 7, juillet 1903).

Onodi. — Ouverture du sinus maxillaire par le méat moyen (*Ann. des mal. de l'oreille*, n° 5, mai 1903).

Onodi. — Des rapports entre le nerf optique et le sinus sphénoïdal, la cellule ethmoïdale postérieure en particulier (*Rev. hebdom. de laryngol.*, n° 25, 20 juin 1903).

Onodi. — Lésions du nerf optique dans la sinusite frontale et en particulier dans les cavités ethmoïdales. (*Archiv f. Laryngol. u. otol.*, Band XIV, Heft 2).

Pluder. — Un cas de véritable bipartition du sinus frontal (*Archiv. f. Laryngol. u. Otol.*, Band XIV, Heft 2).

Pelaez. — Etat actuel de la rhinologie dans la question de l'ozène (Extr. de la *Oto-rino-laryngol. española*, avril 1900).

Pierre. — Traitement de l'adénoïdite chronique infantile (*Archiv. internat. de laryngol.*, n° 3, mai-juin 1903).

Price Brown. — Notes sur un cas de sarcome du nez (*Le Canada Lancet*, n° 9, mai 1903).

Quinlan. — Tumeurs malignes du naso-pharynx (*The Laryngoscope*, vol. XIII, n° 5, mai 1903).

Rienzo (de). — Importance des voies lacrymales dans l'infection réciproque de la conjonctive et de la muqueuse nasale (*Archiv. ital. di laringol.*, n° 3, juill. 1903).

Digitized by Google

Röpke. — Cas pathologiques et thérapeutiques des maladies des fosses nasales (*Zeits. f. Ohrenheilk.*, Band XLIV, Heft 2).

Rudloff. — Remarques sur le travail de Bamberger sur la perforation du septum (*Monats. f. Ohrenheilk.*, n° 6, juin 1903).

Sahnt. — Abcès du sinus maxillaire (*Archiv. internat. de laryngol. d'otol.*, n° 4, juill.-août 1903).

Sargnon. — Sinusite sphénoïdale double chronique (*Archiv. internat. de laryngol., d'otol.*, n° 4, juill.-août 1903).

Sarremone. — De l'état de la muqueuse nasale chez les malades atteints de folliculite pilaire chronique de la moustache (*Archiv. internat. de laryngol., d'otol. et de rhinol.*, t. XVI, n° 3, mai-juin 1903).

Semon. — Impressions sur l'efficacité de l'antitoxine du professeur Dunbar dans la fièvre des foins (*British med. Journ.*, n° 2220, 18 juill. 1903).

Senator. — Un cas de sarcome du radius cellulaire dans la région naso-pharyngienne chez un enfant de cinq ans (*Deuts. med. Wochens.*, n° 27, 2 juillet 1903).

Shurly. — Remarques sur l'étiologie de la rhinite hypertrophique (*The Laryngoscope*, vol. XIII, n° 5, mai 1903).

Solenberger. — Bromure d'éthyle dans l'adénotomie et la tonsillotomie (*Journ. of the Amer. méd. Assoc.*, vol. XL, n° 16, avril 1903).

Staedtler. — Du traitement de la fièvre des foins (*Deuts. med. Zeits.*, n° 45, 4 juin 1903).

Stekel. — Diagnostic et traitement de la fièvre des foins (*Klin. Therap. Wochens.*, n° 23, 7 juin 1903).

Stiff. — Inflammation de l'antre d'Highmore et son traitement (*Virginia med. semi-monthly*, n° 1, vol. 8).

Stirling (Alex.). — La question du traitement nasal pour la cure des maladies de l'oreille (*Laryngoscope*, vol. XIII, n° 4, avril 1903).

Streit. — Sclérome du nez, du naso-pharynx et du larynx (Verein f. Wissensch. Heilk. à Konigsberg, *in Deuts. med. Wochens.*, n° 17, 23 avril 1903).

Suarez de Mendoza. — De la nécessité d'une intervention radicale et opportune dans les végétations adénoïdes et des funestes conséquences de cette affection abandonnée à elle-même (suite) (*Archiv. de méd. et de chir. spéc.*, n° 4 et 5, avril-mai 1903).

Takabatake. — Rapport sur la connaissance de la cachexie adénoïdienne (*Zeits. f. Ohrenheilk.*, Band XLIV, Heft 4).

Thost. — Nouvelles expériences sur l'état et le traitement de la fièvre des foins (*Münch. med. Wochens.*, n° 23, 9 juin 1903).

Todd-White. — Du rôle probable de la cavité des sinus frontaux, etc. (*British med. Journ.*, n° 2208, 25 avril 1903).

Trautmann. — Rapport entre le nez et les organes génitaux (*Monats. f. Ohrenheilk.*, n° 4, avril 1903).

Vacher. — Contribution à la recherche de la meilleure voie d'accès vers les cavités annexes des fosses nasales (*Ann. des mal. de l'oreille, du larynx, du nez et du pharynx*, t. XXIX, n° 5, mai 1903).

Valude. — La chirurgie ophtalmologique du sinus frontal (Congrès d'ophtalmologie, mai 1903, *in Bull. méd.*, n° 37, 9 mai 1903).

Vaquier. — De la trépanation large du sinus maxillaire par la voie du méat inférieur (*Archiv. intern. de laryngol., d'otol.*, n° 4, juill.-août 1903).

Vernieuwe. — A propos d'un cas de cancroïde des sinus (*Presse otolaryngol. belge*, n° 4, avril 1903).

Viollet. — Recherches sur la structure histologique des végétations adénoïdes du naso-pharynx (*Journ. de l'anatomie*, n° 2, mars-avril 1903).

Weinberger. — Tuberculose de la muqueuse des fosses nasales (Gesells. f. inn. Med. in Wien., 30 avril 1903, *in Klin. Therap. Wochens.*, n° 18, 3 mai 1903).

Wittmaack. — Sur les travaux récents sur les maladies du cou et du nez (*Forsch. der Med.*, n° 14, 15 mai 1903).

Digitized by Google

Wright. — Le nez et le cou dans l'histoire de la médecine (*Anal. in Internat. Centralbl. f. Laryngol., Rhinol.*, n° 7, juillet 1903).

Wroblewski. — Solution alcoolique de cocaïne à 25 0/0 pour l'anesthésie des muqueuses du nez, du pharynx et du larynx (*Gaz. Lekarska*, n° 1, 1902, *in Presse oto-laryngol. belge*, n° 5, mai 1903).

Zarniko. — Maladies du nez, des sinus et du cavum (*Archiv. internat. de laryngol. et d'otol.*, n° 4, juillet-août 1903).

Zarniko. — Les maladies du nez et du naso-pharynx, avec remarques spéciales pour les médecins et les étudiants (*Zeits. f. Ohrenheilk.*, Band XLIV, Heft 2).

Larynx et Trachée.

Bonain. — Traité de l'intubation du larynx chez l'enfant et chez l'adulte (*Journ. de méd. de Bordeaux*, n° 19, 10 mai 1903).

Broeckaert. — Etude sur le nerf récurrent laryngé (*Presse oto-laryngol. belge*, n°s 4 et 5, avril et mai et suivants 1903).

Busalla. — De la difficulté de décanuler dans les maladies diphtériques chez les enfants (*Archiv f. klin. Chir.*, Band LXX, Heft 2, *in Münch. med. Wochens.*, n° 27, 7 juillet 1903).

Castex. — Maladies du larynx, du nez et des oreilles (2e édit., Paris, Baillière, édit., 1903).

Chauveau. — Larynx des marsupiaux (*Archiv. internat. de laryngol., d'otol.*, n° 4, juill.-août 1903).

Compte rendu de la Société laryngologique de Vienne, 1902 (*Rev. hebdom. de laryngol.*, n° 15, 11 avril 1903).

Compte rendu de la Société de laryngologie de Londres, séance du 27 nov. 1902 (*Rev. hebdom. de laryngol.*, n° 22, 30 mai 1903).

Compte rendu de la Société de laryngologie de Londres, séance du 5 décembre 1902 (*Rev. hebdom. de laryngol.*, n° 24, 13 juin 1903).

Compte rendu de la Société laryngo-otologique de Munich, séances des 19 janv. et 2 mars 1903 (*Rev. hebdom. de laryngol.*, n° 24, 13 juin 1903).

Cuno. — Tubes assujettis et canule en flèche pour les décanulements difficiles (*Münch. med. Wochens.*, n° 18, 5 mai 1903).

Deguy. — Quelques faits d'abcès juxta-laryngés (*Semaine méd.*, n° 21, 27 mai 1903).

Delcourt. — Les ulcérations laryngées et trachéales consécutives au tubage (*Presse méd. belge*, n° 18, 55e année).

Deygas. — Paralysies bilatérales complètes du nerf récurrent laryngé d'origine périphérique (Thèse de Lyon, 1903, Baillière, édit.).

Duel (Arthur). — Traitement opératoire de la sténose du larynx par le tubage et la trachéotomie (*New-York med. Journ.*, 2 mai 1903, vol. LXXVII, n° 18).

Forns. — Faits cliniques : 1° altération de la voix par un obstacle; 2° mutisme subit guéri en une séance; 3° condilome syphilitique du sinus piriforme (*Rev. especialidades med.*, n° 96, 20 juin 1903).

Garel et **Bonnamour.** — De l'œdème laryngé angio-neurotique, localisation de la maladie de Quincke au larynx (*Ann. des mal. de l'oreille, du larynx*, n° 7, juillet 1903).

Gleason. — Amélioration dans le traitement local des maladies de la gorge, du nez et de l'oreille (*The Med. Bull.*, vol. XXV, n° 5, mai 1903).

Godskesen. — Tuberculose du larynx dans la grossesse et à la délivrance (*Archiv f. Laryngol. u. Otol.*, Band XIV, Heft 2).

Gradenigo. — Sur un cas de subluxation habituelle du cartilage aryténoïde (*Archiv f. Laryngol. u. Otol.*, Band XIV, Heft 2).

Grünwald. — Le galvanocaustique dans le traitement de la tuberculose du larynx (*Münch. med. Wochens.*, n° 25, 23 juin 1903).

Digitized by Google

Guinon. — Dyspnée chronique mortelle par adénopathie trachéo-bronchique tuberculeuse ayant débuté à l'âge de trois semaines (*Rev. franç. de méd. et de chir.*, 6 juill. 1903, n° 33).

Hal Foster. — Rapport sur deux cas de paralysie du larynx due à un anévrisme aortique (*The Laryngoscope*, vol. XIII, n° 5, mai 1903).

Hammar. — Formation du cou (*Upssala Läkar. förhand.*, sept. 1902, p. 528; *in Internat. Centralb. f. Laryngol.*, n° 5, mai 1903).

Harland. — Rapport sur un cas de paralysie des deux muscles internes thyro-aryténoïdiens (*The Laryngoscope*, n° 4, avril 1903).

Holbrook Curtis. — Laryngite aiguë des chanteurs; son traitement abortif (*The Laryngoscope*, vol. XIII, n° 4, avril 1903).

Imhofer. — Le traitement de la tuberculose du larynx (*Prager med. Wochens.*, n° 28, 9 juill. 1903).

Joal. — Les congestions laryngées du surmenage vocal (*Rev. méd. du Mont-Dore*, n° 3, juin 1903).

Johanni. — Sur une tumeur amyloïde du larynx et de la trachée (*Archiv f. Laryngol. u. Otol.*, Band XIV, Heft 2).

Kander. — Résection et suture de la trachée dans la sténose nasale ancienne du larynx (*Beiträge z. klin. Chir.*, 1903, Band XXVIII, Heft 1, *in Münch. med. Wochens.*, n° 22, 2 juin 1903).

Kellogg. — Cas d'intubation du larynx (*Journ. of ophthalm., otol. and laryngol.*, vol. XV, janv. 1903, n° 1).

Killian. — La trachéo-bronchoscopie et l'œsophagoscopie directe (*Presse oto-laryngol. belge*, n° 6, juin 1903).

Krömer. — Recherches sur le tubage (*Archiv f. Gynecol.*, LXVIII, 1, *in Deuts. med. Zeits.*, n° 4, 18 juin 1903).

Kronenberg. — Traitement de la tuberculose du larynx (*Münch. med. Wochens.*, n° 16, 21 avril 1903).

Langlet. — Fractures du larynx (*Archiv. internat. de laryngol., d'otol.*, n° 4, juill.-août 1903).

Law. — Chordite des chanteurs (*Dublin Journ. of med. sciences*, 3e série, n° 377, mai 1903).

Lockard (Lorenzo). — Traitement chirurgical de la tuberculose du larynx (*Philadelph. med. Journ.*, vol. XI, n° 16, 18 avril 1903).

Maget et **Planté**. — Du traitement des affections microbiennes des voies respiratoires et en particulier de la laryngite tuberculeuse par les vapeurs d'eau oxygénée (*Ann. des mal. du larynx, du nez et du pharynx*, t. XXIX, juin 1903).

Marion. — Tubage du larynx (*Tabl. méd. mobiles*, 16 mai 1903, n° 106).

Marshall. — Périchondrite du larynx (*The Amer. Pract. and News*, vol. XXXV, n° 123, fév. 1903).

Melzi. — Un cas de paralysie bilatérale des récurrents par un carcinome de l'œsophage (*Archiv. ital. di laringol.*, n° 3, juill. 1903).

Molinié. — Paralysie laryngée par lésion intra-cranienne (*Rev. hebdom. de laryngol.*, n° 28, 11 juill. 1903).

Nichucs. — Traitement de la sténose du larynx et des défectuosités de la trachée (Soc. de chir. de Berlin, 11 mai 1903, *in Deuts. med. Zeits.*, n° 42, 25 mai 1903).

Perrando. — Le tubage dans le croup (*Bollett. delle malatt. dell' orecchio*, n° 7, juill. 1903).

Pick. — Polypes du larynx et tuberculose pulmonaire (*Prager med. Wochens.*, n° 20, 14 mai 1903).

Preufs. — Angine lacunaire (*Deuts. med. Zeits.*, n° 41, 21 mai 1903).

Ralph-Seiss. — Fibrome du larynx et de la trachée (*Journ. of the Amer. med. Assoc.*, avril 1903, vol. XL, n° 16).

Ramon de la Sota y Lastra. — L'intervention chirurgicale est-elle indiquée au point de vue médical et social dans toutes sortes de cancers du larynx et dans toutes les phases ou périodes (*Rev. hebdom. de laryngol.*, n° 26, 27 juin 1903).

Digitized by Google

Rosenberg (Albert). — Quelques remarqu s sur la pachydermie du larynx (*Rev. hebdom. de laryngol.*, n° 24, 13 juin 1903).

Saltykow. — Sur les tumeurs dites amyloïdes des voies respiratoires et du commencement du tube digestif (*Archiv f. Laryngol. und Otol.*, Band XIV, Heft 2).

Sargnon. — Un cas de sténose cicatricielle et staphylo-pharyngée; du tubage dans les sténoses du larynx (*Lyon méd.*, 35e année, *T. C.*, 17 mai 1903).

Schambacher. — Sur le tubage (*Zeits. f. Geburtsh. und Gynec.*, n° 48, mars 1903, *in Deuts. med. Zeits.*, n° 49, 18 juin).

Schech. — Les maladies du larynx et de la trachée-artère (*Monats. f. Ohrenheilk.*, n° 5, mai 1903).

Schmidt. — Rapports de la laryngologie avec la médecine générale (*Internat. Centralb. f. Laryngol., Rhinol.*, juill. 1903, n° 7, et *Archiv. internat. de laryngol.*, n° 4, juill.-août 1903).

Stein. — Cas d'enlèvement d'une épingle par une méthode originale (*The Laryngoscope*, vol. XIII, n° 5, mai 1903).

Suarez de Mendoza. — Conséquences immédiates et éloignées d'une thyrotomie médiane pratiquée pour la recherche d'un corps étranger du larynx et présentation du malade (*Archiv. internat. de laryngol., d'otol.*, n° 4, juill.-août 1903, et *Archiv. de méd. et de chir. spécial.*, n° 4, avril 1903).

Taylor. — Nombreux cas de tubage du larynx pour le croup (*New-York med. Journ.*, n° 15, 11 avril 1903).

Ten Cate. — Sur l'observation des mouvements de respiration chez les muets (*Medic. pädag. Monats. f. die ges. Sprachheilk.*, 8, 9 et 10 déc. 1902, *in Internat. Centralb. f. Laryngol.*, n° 5, mai 1903).

Trifiletti. — L'innervation du larynx (*Archiv. internat. de laryngol., d'otol.*, n° 4, juill.-août 1903).

Vaquier. — Epithélioma pavimenteux tubulé de la corde vocale gauche (*Archiv. internat. de laryngol., d'otol. et de rhinol.*, mai-juin 1903, t. XVI, n° 3).

Zünd-Burguet. — Exploration des organes de la parole (*Archiv. internat. de laryngol., d'otol. et de rhinol.*, t. XVI, n° 3, mai-juin, 1903).

Oreilles.

Aderman. — Suture pétro-squameuse (*Archiv. d'otol.*, vol. XXXII, n° 2, avril 1903).

Alexander. — Recherches anatomo-physiologiques sur des animaux présentant des anomalies congénitales du labyrinthe (*Monats. f. Ohrenheilk.*, n° 5, mai 1903).

Alexander. — De l'anatomie pathologique du chéloïde du pavillon de l'oreille (*Archiv f. Ohrenheilk.*, Band LVIII, Hefte 3 et 4).

Alt. — Sur les maladies du nerf auditif après abus d'alcool et de nicotine (*Monats. f. Ohrenheilk.*, n° 4, avril 1903).

Annequin. — Considérations sur les fractures des sinus frontaux et sur leur traitement (*Archiv. de méd. et de pharm. milit.*, août 1902, *in Presse méd.*, 29 avril 1903).

Arnold, Knapp et **Jordan.** — Rapport sur 40 cures radicales d'otite purulente chronique avec complications (*Archiv. d'otol.*, vol. XXXII, n° 2, avril 1903).

Babinski. — Du traitement des affections auriculaires par la ponction lombaire (Soc. méd. des hôpitaux, 17-24 avril, *in Bull. méd.*, n° 33, 25 avril 1903 et, *Progrès méd.*, n° 18, 2 mai 1903).

Banerreiss. — Rapport de la clinique d'Habermann's pour les oreilles, le nez et le larynx à l'Université de Graz, du 1er janv. 1898 au 31 déc. 1900 (*Archiv f. Ohrenheilk.*, Band LVIII, Hefte 3 et 4).

Digitized by Google

Barbera (Faustino). — Cas de surdi-mutité grippale (*Rev. valenciana de cienc. med.*, n° 56, 25 juin 1903).

Barton H. Potts. — Indications pour l'intervention chirurgicale dans la suppuration de l'oreille moyenne (*The Amer. Journ.*, vol. CXXVI, n° 1, juillet 1903).

Beck. — Emploi de l'air comme agent thérapeutique dans les maladies de l'oreille et du nez (*The Laryngoscope*, vol. XIII, n° 5, mai 1903).

Bergemann. — Spéculum pour l'oreille avec loupe adaptée (*Deuts. med. Wochens.*, n° 21, 21 mai 1903).

Bernhardt. — Les lésions de l'organe de l'ouïe et leurs rapports avec le système nerveux (Extr. de *Vierteljahres f. gericht. Med. u. offent. Sanitatsw.*, 3 Folge, Band XXV, Supplement-Heft).

Bezold. — Démonstration de 4 opérations du domaine de l'otiatrie (*Münch. med. Zeits.*, n° 22, 2 juin 1903).

Blau. — Rapport sur les derniers travaux sur les maladies de l'oreille. V° Rapport 1897-1900 (Anal. *in Zeits. f. Ohrenheilk.*, Band XLIV, Heft 4).

Böke. — De l'apophyse mastoïde gauche. Enlèvement d'une masse cholestéatomateuse de la grosseur d'une noix (*Archiv f. Ohrenheilk.*, Band LVIII, Hefte 3 et 4).

Botey (Ricardo). — Traitement consécutif aux opérations endo-auriculaires (*Rev. hebdom. de laryngol.*, n° 22, 30 mai 1903, et *Archiv. internat. de laryngol., d'otol.*, n° 4, juillet-août 1903).

Bouyer (André). — Contribution à l'étude de l'hystérie; troubles cérébraux d'apparence otogène chez des malades porteurs d'algies mastoïdiennes (*Rev. hebdom. de laryngol.*, n° 20, 16 mai, et n° 21, 23 mai 1903).

Breyre. — Anesthésie de l'organe auditif (*Archiv. internat. de laryngol., d'otol.*, n° 4, juillet-août 1903).

Brunel (Pierre). — Traitement des otites moyennes aiguës (*Rev. hebdom. de laryngol.*, n° 23, 6 juin 1903).

Campbelle. — Localisation corticale de la surface auditive (*Journ. of laryngol., otol. and rhinol.*, vol. XVIII, n° 7, juillet 1903).

Castex. — Causes de la surdi-mutité (*Rev. hebdom. de laryngol.*, n° 19, 9 mai 1903).

Castex. — Rétrécissement du conduit auditif membraneux réséqué par décollement du pavillon (*Bull. de laryngol., otol., rhinol.*, t. VI. 2e trim., 30 juin 1903).

Castex. — La surdi-mutité. Rapport au Congrès de Madrid (*Bull. de laryngol., otol. et rhinol.*, t. VI, 2e trim., 30 juin 1903).

Castex. — Bourdonnements de neurasthénique (*Bull. de laryngol., otol., et rhinol.*, t. VI, 2e trim., 30 juin 1903).

Chauveau. — Anatomie comparée de l'appareil de transmission de l'ouïe chez les mammifères (particularité) (*Archiv. intern. de laryngol., d'otol. et de rhinol.*, mai-juin 1903, t. XVI, n° 3, et juillet-août n° 4).

Chavasse et **Toubert.** — Diagnostic des maladies des yeux, des oreilles et des voies aériennes supérieures surtout dans leurs rapports avec le service militaire (*Bull. de laryngol., otol. et rhinol.*, t. VI, 2e trim., 30 juin 1903).

Citelli. — Nécrose du labyrinthe osseux et de toute la portion pétreuse du temporal (*The Journ. of ophthalmol., otol. and laryngol.*, n° 2, mars 1903).

Collet et **Beutter.** — Périostite mastoïdienne syphilitique (Soc. des sciences méd. de Lyon, séance du 4 fév. 1903, *T. C.*, n° 19, 10 mai 1903).

Compte rendu de la Société d'otologie et de laryngologie de Munich. séance du 15 déc. 1902 (*Rev. hebdom. de laryngol.*, n° 17, 25 avril 1903).

Compte rendu de la Société danoise d'oto-laryngologie, séances du 25 oct. et du 29 nov. 1902 (*Rev. hebdom. de laryngol.*, n° 17, 25 avril 1903).

Digitized by Google

Compte rendu officiel de la Société belge d'otologie, de laryngologie et de rhinologie, séance du 6 juin (*Rev. hebdom. de laryngol.*, n° 27, 4 juillet 1903).

Compte rendu des opérations faites à la clinique oto-rhino-laryngologique de 1902 à 1903 (opérations du mois de mai) (*El Siglo med.*, n° 2588, 19 juillet 1903).

Dölger. — Les otorrhées moyennes (Anal. *in Zeits. f. Ohrenheilk.*, Band XLIV, Heft 4).

Double (Le). — A qui faut-il attribuer la découverte du canal qui donne issue, hors du crâne, à la corde du tympan? (*France méd.*, n° 9, 10 mai 1903).

Dundas Grant. — Variété d'affections chroniques de l'oreille moyenne sans suppuration (*Journ. de laryngol., rhinol. et otol.*, vol. XVIII, n° 5, mai 1903).

Duroux. — Mastoïdite, thrombo-phlébite du sinus latéral et de la jugulaire interne (*Lyon méd.*, 7 juin 1903, *T. C.*).

Ephraim. — Technique de l'injection de fluides dans l'oreille moyenne (*Zeits. f. Otiat.*, Band XLII, Heft 2, et *Münch. med. Wochens.*, n° 24, 16 juin 1903).

Eulenstein. — Sur la mastoïdite chez les diabétiques (*Zeits. f. Otiat.*, Band XLII, Heft 3, et *Münch. med. Wochens.*, n° 24, 16 juin 1903).

Frey. — Rapport sur une difformité rare de l'enclume chez l'homme (*Archiv f. Ohrenheilk.*, Band LVIII, Hefte 3 et 4).

Frey. — Sur l'influence de la glycosurie dans les maladies de l'oreille, (*Archiv f. Ohrenheilk.*, Band LVIII, Hefte 3-4).

Frey. — L'anesthésie locale et ses rapports avec l'organe de l'ouïe (*Sammelief internat. Centralbl. f. Ohrenheilk*, 1 et 6, et *Centralbl. f. die ges. Therapie*, Heft 5, mai 1903).

Frey (Hugo). — Contribution à l'étude des abcès cérébraux d'origine otitique (*Archiv. internat. de laryngol.-otol.-rhinol*, t. XVI, n° 3, mai-juin 1903).

Goris. — Résections craniennes pour certaines complications endocraniennes d'otorrhées anciennes (*Presse méd. belge*, n° 27, 5 juill. 1903).

Grimmer. — Rapport sur la pathologie et le diagnostic de la tuberculose dans l'otite moyenne (*Zeits. f. Ohrenheilk.*, Band XLIV, Heft 2).

Grivot. — De la paralysie faciale otitique (Thèse de Paris, 1903).

Grossmann. — Un cas rare de cholestéatome et de thrombose du sinus (*Deuts. med. Wochens.*, n° 24, 11 juin 1903).

Guder. — Un cas de pachyméningite interne, abcès intra-dural d'origine otique (*Ann. des mal. de l'oreille, du larynx*, n° 7, juill. 1903).

Guttman. — Cas d'abcès épidural d'origine otique, opération (*New-York med. Journ.*, vol. LXXVII, n° 19, 9 mai 1903).

Guye. — Sur quelques détails anatomiques concernant l'étiologie de la mastoïdite de Bezold (*Presse oto-laryngol. belge*, n° 5, mai 1903).

Haike. — Tuberculose cérébrale du toit du quatrième ventricule et du lobe postérieur du cervelet dans les otites moyennes suppurées (*Archiv f. Ohrenheilk.*, Band LVIII, Hefte 3 et 4).

Hang. — L'otite moyenne suppurée est-elle quelquefois la suite du manque d'exercice de l'oreille (*Arztl. Sachverst. Zeits.*, fév. 1903, et *Deuts. med. Zeits.*, n° 35, 30 avril 1903).

Hang. — Anesthésie dans le traitement des otites externes et anesthésie locale dans la paracentèse du tympan (*Archiv f. Ohrenheilk.*, Band LVIII, Hefte 3 et 4).

Hansberg. — Rapport sur les cas observés à l'hôpital de Vortmund pour les maladies des oreilles, du nez et du pharynx (*Zeits. f. Ohrenheilk.*, Band XLIV, Heft 4).

Heermann. — Sur les symptômes complexes de la maladie de Ménière (Anal. *in Monats. f. Ohrenheilk.*, juin 1903, n° 6).

Digitized by Google

Heermann. — Sur la nécrose aiguë du rocher et de la pyramide après la scarlatine (*Münch. med. Wochens.*, n° 22, 2 juin 1903).

Iribarne. — Essai sur l'adénite mastoïdienne aiguë. Rôle de l'infection de la caisse (*Pratique méd.*, t. XVII, n° 3, mars 1903).

Jürgens. — Otite compliquée de mastoïdite et de lymphangite périauriculaire (*Presse oto-laryngol. belge*, avril 1903, n° 4).

Kerrison. — Les limites de variation dans la profondeur de l'antre mastoïdien (*Archiv. of otol.*, vol. XXXII, n° 3, juin 1903).

Kamm. — Mastoïdite aiguë compliquée de sclérodermie (*Archiv. d'otol.*, vol. XXXII, n° 2, avril 1903).

Katz. — Cas d'otomycose dans une ancienne perforation, sécrétion légère et cholestéatome (Soc. d'otol. de Berlin, séance du 13 mai 1902, *in Archiv f. Ohrenheilk.*, Band LVIII, Hefte 1 et 2).

Koerner. — Méthode usuelle de traitement chirurgical des maladies de l'oreille et de la gorge à la clinique de Rostock (*Archiv. d'otol.*, vol. XXXII, n° 2, avril 1903).

Lafite-Dupont. — Suppuration des ganglions parotidiens dans l'otite phlegmoneuse (*Gaz. hebdom. des sciences méd.*, n° 17, 26 avril 1903).

Lannois et **Chavanne.** — Étiologie de la surdi-mutité (*Ann. des mal. de l'oreille, du larynx*, n° 7, juill. 1903).

Lapeyre. — Du traitement des vertiges otiques dans la pratique journalière (*Journ. de méd. et de chir. prat.*, t. LXXIII, 25 sept. 1902).

Lebon. — Sur les ruptures de la carotide interne dans le sinus caverneux (anévrisme carotido-caverneux (Thèse de Paris, 1902, *in Presse oto-laryngol. belge*, n° 6, juin 1903).

Lermoyez. — Le traitement consécutif aux opérations faites sur l'oreille (*Pratique méd.*, t. XVII, n°s 3, 4 et 5, avril-mai 1903).

Lewy. — Sur les premiers symptômes de l'otite d'origine scarlatineuse et ses dangers (*Zeits. f. Ohrenheilk.*, Band XLIV, Heft 4).

Lévi et **de Rothschild.** — Paralysie faciale congénitale avec agénésie de l'oreille (*Archiv. internat. de laryngol., d'otol. et de rhinol.*, mai-juin 1903, t. XVI, n° 3).

Lodge. — Cas de thrombose du sinus caverneux (*Journ. of laryngol., otol. and rhinol.*, vol. XVIII, n° 7, juill. 1903).

Lucae. — Complément à mon ouvrage : *Un appareil destiné à administrer des douches d'air aux malades de l'oreille* (*Deuts. med. Wochens.*, n° 21, 21 mai 1903).

Lucae. — Démonstration sur le vivant des vibrations du tympan (Soc. d'otol. de Berlin, séance du 13 mai 1902, *in Archiv f. Ohrenheilk.*, Band LXIII, Hefte 1 et 2).

Maljean. — Sur deux cas de surdité hystérique guéris rapidement par la suggestion opératoire (*Ann. des mal. de l'oreille, du larynx, du nez et du pharynx*, t. XXIX, n° 5, mai 1903).

Marage. — A propos de la physiologie de l'oreille interne (*Ann. des mal. de l'oreille, du nez, du larynx et du pharynx*, t. XXIX, juin 1903).

Marage. — Pathogénie et traitement de l'otite scléreuse (*Rev. des mal. de la nutrition*, t. Ier, 2e sér., n° 4, mai 1903).

Maurin. — L'otomycose et son traitement curatif par le permanganate de potassium (*Ann. des mal. de l'oreille, du larynx*, n° 7, juill. 1903).

Melzi. — Contribution à l'étude du traitement de l'otite moyenne catarrhale par les injections intra-tympaniques de pilocarpine (*Archiv. internat. de laryngol., d'otol.*, n° 4, juillet-août 1903).

Ménière. — Institution nationale des sourds-muets de Paris. Examen médical et pédagogique (*Bull. de laryngol., d'otol. et rhinol.*, t. VI, 2e trim., 30 juin 1903).

Ménière. — Institution nationale des sourds-muets. Clinique otologique annexée à l'institution (*Bull. de laryngol., otol. et rhinol.*, t. VI, 2e trim., 30 juin 1903).

Digitized by Google

Molinié. — Thrombo-phlébite du sinus latéral (*Archiv. internat. de laryngol., d'otol. et de rhinol.*, mai-juin 1903, t. XVI, n° 3).

Moore. — L'adrénaline dans le traitement des maladies des yeux, des oreilles et du nez (*Virginia med. semi-monthly*, n° 6, juin 1903).

Muck. — Bourdonnement dû à un anévrisme de l'artère occipitale (*Archiv. d'otol.*, vol. XXXII, n° 2, avril 1903).

Munchlen. — Absence de pansement après la cure radicale (*Archiv. d'otol.*, n° 2, avril 1903).

Nadoleczny. — Travail sur la littérature oto-rhinologique dans ses rapports avec l'activité des recherches (Extr. de *Aerztl. Sachverst. Zeits.*).

Natier — Vices de prononciation déterminés par des défectuosités de l'ouïe et guéris par des exercices acoustiques associés aux exercices orthophoniques. Education physiologique de l'enfant (*Gaz. hebdom. de Bordeaux*, 14 juin 1903).

Onodi. — De la connaissance des sinus temporaux (*Archiv f. Laryngol. u. Otol.*, Band XIV, Heft 2).

Ostmann. — Etudes cliniques sur l'analyse des maladies de l'oreille (*Zeits. f. Otiatrie*, Band XLII, Heft 3, *in Münch. med. Wochens.*, n° 24, 16 juin 1903).

Ostmann. — Sur les tumeurs de l'oreille externe dans les écoles populaires du cercle de Marbourg (*Archiv f. Ohrenheilk.*, Band LVIII, Hefte 3 et 4).

Panse. — Deux communications cliniques et pathologiques sur les maladies osseuses du labyrinthe (*Archiv f. Ohrenheilk.*, Band LVIII, Hefte 3 et 4).

Parmentier. — De l'importance du traitement précoce dans les affections de l'oreille (*Progrès méd.*, n° 11, 1er juin 1903).

Questions et réponses sur les remèdes internes dans l'otite moyenne catarrhale aiguë et dans l'amygdalite aiguë (*Journ. of ophtalmol., otol. and laryngol.*, n° 1, janv. 1903).

Randall. — Exfoliation du labyrinthe adulte (*Dublin Journ. of med. science*, n° 377, mai 1903).

Randall. — Double abcès cérébral intra-dural récent, compliqué de suppuration chronique du tympan (*Archiv. of otol.*, vol. XXXII, n° 3, juin 1903).

Randall. — Y a-t-il des anomalies dans le fonctionnement du nerf facial qui sont le résultat d'opérations sur l'oreille moyenne? (*Zeits. f. Ohrenheilk.*, Band XLIV, Heft 3, 1903).

Richemond. — Douleur mastoïdienne ne provenant pas d'empyème ou d'ostéite des cellules mastoïdiennes (*The Virginia med. semi-monthly*, vol. VIII, n° 5, 12 juin 1903).

Richter. — Eruptions syphilitiques dans le conduit auditif (Soc. de méd. de Magdebourg, séance du 12 mars 1903, *in Münch. med. Wochens.*, n° 18, 5 mai 1903).

Rousselot (l'abbé). — L'éducation de l'oreille dans la surdité, 1903.

Rudloff. — De l'histologie du cartilage de la trompe d'Eustache (*Monats. f. Ohrenheilk.*, n° 5, mai 1903.

Rudolphy. — Opérations de l'oreille chez les hystériques (*Zeits. f. Ohrenheilk.*, Band XLIV, Heft 3, 1903).

Sachs. — Examen fonctionnel dans les maladies de l'oreille (*Deuts. med. Zeits.*, n° 35, 30 avril 1903).

Sato. — Recherches sur les circuits du labyrinthe chez les nouveau-nés et les adultes (*Zeits. f. Otiat.*, Band XLII, Heft 2, et *Münch. med. Wochens.*, n° 24, 16 juin 1903).

Sato. — Indications sur le limaçon du labyrinthe de l'homme, supplément au travail; études comparées sur le limaçon du labyrinthe, etc., dans le XLIIe volume de cette revue (*Zeits. f. Ohrenheilk.*, Band XLIV, Heft 2).

Digitized by Google

Schenke. — Réponse à l'attaque de Rimini touchant mon point de vue sur la pyohémie otogène (même revue, Band XLII, p. 260; *Zeits. f. Ohrenheilk.*, Band XLIV, Heft 3, 1903).

Schiffers. — Complications osseuses de l'otite moyenne purulente chronique (*Archiv. internat. de laryngol., d'otol.*, n° 4, juillet-août 1903).

Schmiegelow. — Causes de la surdi-mutité (*Rev. hebdom. de laryngol.*, n° 19, 9 mai 1903).

Segura. — Occlusion artificielle et thérapeutique de la trompe d'Eustache pour éviter l'infection de la caisse d'origine naso-pharyngienne dans les cas de perforation de la membrane du tympan (*Ann. des mal. de l'oreille, du larynx, du nez et du pharynx*, t. XXIX, n° 5, mai 1903).

Segura. — Oblitération artificielle de la trompe d'Eustache (*Revista esp. med.*, n° 95, 5 juin 1903).

Smith. — Traitement de l'otite moyenne aiguë (*Philadelph. med. Journ.*, 6 juin 1903, vol. XI, n° 23).

Spillman. — Gomme syphilitique de la région préauriculaire (Soc. de méd. de Nancy, *in Rev. méd. de l'Est.*, t. XXXV, n° 11, 1er juin 1903).

Staugenberg. — Relations entre la diphtérie et les maladies de l'oreille (*The med. Bull.*, vol. XXV, n° 5, mai 1903).

Stein (Otto J.). — Discussion sur le diagnostic différentiel et sur le traitement du processus de l'ostéosclérome de l'apophyse mastoïde (*Archiv. of otol.*, vol. XXXII, n° 3, juin 1903).

Stenger. — De l'étiologie et de la thérapeutique de la sclérose de l'oreille moyenne (*Deuts. med. Wochens.*, n° 29, 16 juillet 1903).

Streit. — Etude sur le canal superficiel du nerf facial (*Archiv f. Ohrenheilk.*, Band LVIII, Hefte 3 et 4).

Streit. — Sur les anomalies du sinus frontal (*Archiv f. Ohrenheilk.*, Band LVIII, Hefte 3 et 4).

Suarez de Mendoza. — Sur l'emploi de l'électricité statique en oto-rhino-laryngologie (*Rev. hebdom. de laryngol.*, n° 16, 18 avril 1903).

Suckstorff. — Rapport sur la connaissance des maladies d'origine otique du cerveau et de la région (*Zeits. f. Ohrenheilk.*, Band XLIV, Heft 2).

Sugär. — Développement rudimentaire et malformation du pavillon avec atrésie de l'oreille externe, fistule auriculaire congénitale et hémiatrophie faciale, vraisemblablement à la suite d'hypoplasie congénitale du nerf facial (*Archiv f. Ohrenheilk.*, Band LVIII, Hefte 3 et 4).

Thevenot. — Otite actinomycosique; mastoïdite et phlegmon cervical de même nature (*Lyon méd.*, *T. C.*, 24 mai 1903).

Thomas. — Mastoïdite suppurée chez une diabétique de soixante-sept ans, acétonurie, aditotomie, aditectomie, puis antrectomie avec le galvano-cautère (*Rev. hebdom. de laryngol.*, n° 27, 4 juillet 1903).

Tyrman. — Les altérations de l'ouïe; conséquences et traitement (anal. *in Monats. f. Ohrenheilk.*, juin 1903, n° 6).

Urbantschitsch. — Un appareil pour des frictions-massages de la trompe d'Eustache (*Monats. f. Ohrenheilk.*, n° 4, avril 1903).

Vialle. — Contribution à l'étude de la paralysie faciale tardive dans les fractures du rocher (*Archiv. internat. de laryngol., otol.*, n° 4, juillet-août 1903).

Voss. — Deux abcès temporaux (*Zeits. f. Ohrenheilk.*, Band XLIV, Heft 2).

Voss. — Trois cas d'encéphalite en relation avec l'otite moyenne (*Archiv of otol.*, vol. XXXII, n° 3, juin 1903).

Watertown. — Traitement de la mastoïdite aiguë et son influence sur l'ouïe (*The Laryngoscope*, vol. XIII, n° 4, avril 1903).

Wilson. — Cas d'épithélioma du canal auditif (New-York otol. Soc., séance du 25 janv. 1903, *in Archiv. of otol.*, vol. XXXII, n° 2, avril 1903).

Digitized by Google

Wolff. — Nature contagieuse de l'otite moyenne aiguë (*Archiv. d'otol.*, vol. XXXII, nº 2, avril 1903).

Zaalberg. — Un cas d'inflammation des cavités de l'oreille se terminant par une méningite mortelle, occasionnée par un abcès extra-dural non reconnu (*Monats. f. Ohrenheilk.*, nº 5, mai 1903).

Zimmermann. — But et moyens de l'examen fonctionnel de l'oreille (Klin. Vortr. a. d. Geb. d. otol. u. Phar.-Rhinol., *in Monats. f. Ohrenheilk.*, juin 1903, nº 6).

Croup et Diphtérie.

Astres (d'). — Huit années de sérothérapie antidiphtérique à Marseille (*Marseille méd.*, nº 14, 15 juillet 1903).

Ausset. — Des injections préventives de sérum antidiphtérique (*Écho méd. du Nord*, nº 20, 17 mai 1903).

Chambrelent et **Micheleau**. — Diphtérie et grossesse (*Sciences méd. de Bordeaux*, nº 20, 17 mai 1903).

Faber. — Causes de mort dans la diphtérie (Dissertation. Copenhague, 105 S., *in Münch. med. Wochens.*, nº 17, 28 avril 1903).

Ferré. — Du traitement des accidents paralytiques de la diphtérie par le sérum antidiphtérique (*Progrès méd.*, t. XVII, nº 20, 16 mai 1903, *in Journ. de med. de Bordeaux*, nº 20, 17 mai 1903).

Findlay. — Un cas de diphtérie compliqué d'endocardite aiguë de la valvule mitrale (*Glasgow med. Journ.*, janv. 1903, *in The med. Age*, nº 7, vol. XXI).

Galitzis. — Des éruptions qui surviennent au cours de la diphtérie traitée par le sérum de Roux (*Rev. franç. de méd. et de chir.*, nº 31, 22 juin 1903).

Gerlach. — Mort après une injection antidiphtérique (*Therap. Monats.*, avril 1903, et *Deuts. med. Zeits.*, nº 43, 28 mai 1903).

Hanshalter. — Thrombose cardiaque et hémiplégie post-diphtérique (Soc. méd. de Nancy, *in Rev. méd. de l'Est*, t. XXXV, nº 11, 1er juin 1903).

Kessler. — Diphtérie (*Virginia med.*, nº 2, vol. VIII, 24 avril 1903).

Romme. — Les fausses reprises de diphtérie (*Presse méd.*, t. Ier, nº 47, 13 juin 1903).

Romme. — Le lavage du sang dans la paralysie diphtérique (*Presse méd.*, t. Ier, nº 47, 13 juin 1903).

Martin. — Propriété du sérum antidiphtérique (*Rev. franç. de méd. et de chir.*, nº 33, 6 juill. 1903).

Parker. — L'antitoxine dans le traitement de la diphtérie (*The med. Age*, nº 7, vol. XXI).

Patterson. — Quelques expériences sur la diphtérie et son traitement (*Virginia med. semi-monthly*, nº 6, 26 juin 1903).

Pulawsky. — Statistique concernant l'usage du sérum antidiphtérique (*Deuts. med. Wochens.*, nº 28, 9 juill. 1903).

Robert. — Usage de l'antitoxine dans le traitement et les précautions contre la diphtérie (*British med. Journ.*, nº 2210, mai 1903).

Sevestre. — Réapparition des symptômes d'angine et de croup à la période des accidents tardifs de la sérothérapie (Soc. de pædiatrie, 21 avril 1903, *in Progrès méd.*, nº 17, 25 avril 1903).

Soulé. — Paralysie diphtérique traité par le sérum. Guérison (*Gaz. hebdom. des sciences méd. de Bordeaux*, nº 21, 24 mai 1903, et *in Rev. franç. de méd. et de chir.*, nº 35, 20 juill. 1903).

Le Gérant : R. Chaigneau.

Bordeaux. — Imprimerie G. Gounouilhou, rue Guirande, 11.

Digitized by Google

INDEX BIBLIOGRAPHIQUE

DE

La REVUE du Dr E. J. MOURE

3 octobre 1903.

Bouche et Pharynx buccal.

Aguanno (D'). — Fibrome caractéristique de la luette (*Bollett. delle malatt. dell' orecchio,* n° 8, août 1903).

Baumgarten. — Anévrysme de l'artère pharyngienne ascendante (*Monats. f. Ohrenheilk.,* n° 7, juill. 1903).

Brindel. — Complications des abcès de l'amygdale; leur prophylaxie (*Journ. de méd. de Bordeaux,* n° 31, 2 août 1903, et *Rev. hebdom. de laryngol.,* n° 35, 29 août 1903).

Cazal. — Angines et laryngites consécutives aux injections de sérum antidiphtérique (*Ann. de la policlin.,* n° 7, juill. 1903).

Chauveau. — Infections septiques multiples siégeant dans diverses parties du corps et semblant avoir pour origine une angine grave streptococcique (*Archiv. internat. de laryngol.,* n° 5, sept.-oct. 1903).

Chauveau. — Histoire des maladies du pharynx (édit. J.-B. Baillière, Paris, 1902).

Chauveau. — Tumeur vasculaire du bord inférieur de l'amygdale (*Archiv. internat. de laryngol.,* n° 5, sept.-oct. 1903).

Chauveau. — Malformations du pharynx et du larynx (*Archiv. internat. de laryngol.,* n° 5, sept.-oct. 1903).

Conrad. — De l'état actuel des connaissances sur l'angine de Vincent (*Archiv f. Laryngol. und Rhinol.,* Band XIV, Heft 3, 1903).

Coville. — Lymphadénome primitif du pharynx (*Ann. méd.-chir.,* n° 18, sept. 1903).

Faré. — Arthrite ou périostite alvéolo-dentaire et son traitement (*Ann. méd.-chir. du Centre,* n° 15, 1er août 1903).

Fergusson. — Nouveau procédé de traitement de la division du palais (*Ann. of surg.,* t. XXXVI).

Fischer (Weston). — Rapport de deux cas d'angine ulcéreuse et de stomatite, associées au bacille fusiforme et au spirille de Vincent (*Amer. Journ. of the med. sciences,* n° 3, sept. 1903).

Fitzgerald. — Le traitement rationnel pour la respiration buccale (*Med. Record,* n° 10, 5 sept. 1903).

Fontoynont et **Jourdan.** — Glossite et stomatite à streptocoques observées à Madagascar (*Presse méd.,* n° 74, 16 sept. 1903).

Guinier. — Note sur le gargarisme (*Archiv. internat. de laryngol.,* n° 5, sept.-oct. 1903).

Digitized by Google

Hassler. — Macroglossie ou langue scrotale (Soc. de méd. et de chir. de Bordeaux, *in Gaz. hebdom. des sciences méd.*, n° 32, 9 août 1903).

Hertz. — Un cas de tuberculose aiguë du pharynx chez un enfant de six ans (*Archiv f. Laryngol. und Rhinol.*, 1903, Band XIV, Heft 3).

Johnston. — Un cas de langue noire (*New-York med. Journ.*, vol. LXXVIII, n° 3, 18 juill. 1903).

Khorvate. — Des tumeurs malignes des amygdales palatines (*Rousski chir. Archiv*, 1903).

Le Fort. — Sarcome du pharynx (*Écho méd. du Nord*, n° 34, 23 août 1903).

Mahé. — Traitement de la périodontite expulsive (*Presse méd.*, n° 64, 12 août 1903).

Mancioli. — Tumeur bénigne de l'amygdale (*Archiv. ital. di otol.*, vol. XIV, fasc. 4, 1903).

Méry et **Hallé** — Angines ulcéreuses et perforantes dans la scarlatine (*Rev. franç. de méd. et de chir.*, n° 39, 17 août 1903).

Miczkevitz et **Ostrjanin.** — Quelques cas d'angine de Vincent (*Vratchébnaja Gaz.*, n° 13, 1903).

Neumann. — Sur les polypes de la pulpe (*Prager med. Wochens.*, n° 34, 20 août 1903).

Nifong (F.). — Hypertrophie de l'amygdale linguale chez un enfant (*Saint-Louis Courier*, avril 1903).

Onodi. — Remarques sur le travail « Lipome de l'amygdale palatine » de R. Deile (*Archiv f. Laryngol. und Rhinol.*, Band XIV, Heft 3, 1903).

Perrin et **Grosjean.** — Chancre syphilitique de l'amygdale (*Allg. Wiener med. Zeits.*, n° 35, sept. 1903, et *Rev. hebdom. de laryngol.*, n° 30, 25 juill. 1903).

Prakoutine. — Traitement chirurgical des tumeurs malignes du pharynx (*Chirourguia*, t. XIII, n° 73, avril 1903).

Ramon de la Sota y Lastra. — L'intervention chirurgicale est-elle indiquée au point de vue médico-social dans tous les genres de cancers pharyngés à toutes leurs périodes et à toutes leurs phases? (*Archiv. internat. de laryngol.*, n° 5, sept.-oct. 1903).

Reitmann. — De l'apparition de cartilages et d'os dans l'amygdale palatine (*Monats. f. Ohrenheilk., etc.*, n° 8, août 1903).

Robinson. — De l'amygdalite (*Colorado med. Journ.*, sept. 1902).

Sokolowsky. — Rapports de la pharyngite granuleuse respiratoire latérale avec la tuberculose (*Archiv. f. Laryngol. und Rhinol.*, Band XIV, Heft 3, 1903).

Toulouse et **Vurpas.** — Le réflexe buccal (*Rev. franç. de méd. et de chir.*, n° 43, 14 sept. 1903).

Weil. — De l'opération dans l'hypertrophie de l'amygdale (*Monats. f. Ohrenheilk.*, n° 7, juill. 1903).

Wittmaack. — Sur la dislocation de la base de la langue par des tumeurs du cou (*Archiv f. Laryngol. und Rhinol.*, Band XIV, Heft 3, 1903).

Wroblewski. — Complications au cours de l'ablation des amygdales (*Gaz. Lekarska*, 14 et 21 fév. 1903).

Digitized by Google

Nez, Pharynx nasal et Cavités accessoires.

Barozzi. — La dysménorrhée nasale (*Rev. mod. de méd. et de chir.*, n° 7, juillet 1903).

Barth. — Un nouveau cas de sclérome du nez dans la Prusse orientale (*Archiv f. Laryngol. und Rhinol.*, Band XIV, Heft 3, 1903).

Beck (Joseph). — L'air chaud dans le traitement des affections de l'oreille et du nez (*The Laryngoscope*, vol. XIII, n° 5, 1903).

Bishop. — Hémorragie nasale (*Columbus med. Journ.*, janvier 1903).

Blondiau. — Coup de revolver; curieux effets de balistique, pénétration du projectile dans la boîte cranienne à travers le sinus frontal (*Archiv. internat. de laryngol.*, n° 5, septembre-octobre 1903).

Botey. — Un cas d'acné hypertrophique éléphantiasique de la narine traité par la décortication et la greffe de Thiersh. Guérison en dix jours (*Archiv. latin. de rinol., laringol, otol.*, n° 123, mai-juin 1903).

Bukofzer. — Rapport sur les névroses réflexes du trijumeau et sur leur diagnostic expérimental par la cocaïne (*Archiv f. Laryngol. und Rhinol.*, Band XIV, Heft 3, 1903).

Carli (De). — Kyste dermoïde du dos du nez. Cicatrice déformante. Opération. Guérison (*Archiv. ital. di otol.*, fasc. 4, vol. XIV, 1903).

Casassa. — Recherche expérimentale sur la radiothérapie de l'ozène (*Archiv. ital. di otol.*, fasc. 4, vol. XIV, 1903).

Courtade. — Étude clinique et physiologique de l'obstruction nasale (*Archiv. internat. de laryngol.*, n° 5, septembre-octobre 1903).

Cavillier. — Note sur le traitement des végétations adénoïdes pendant la première année de l'enfance (*Archiv. internat. de laryngol*, n° 5, septembre-octobre 1903).

Dean. — Traitement des affections nasales d'origine réflexe (*West. med. Review.*, 15 avril 1903).

Delsaux. — Note préliminaire sur le traitement du lupus des premières voies aériennes par le radium (*Presse oto-laryngol. belge*, n° 8, août 1903).

Desourteaux. — Contribution à l'étude anatomo-clinique des tumeurs de l'ethmoïde et en particulier de leurs complications oculo-orbitaires (Thèse de Bordeaux, 24 juillet 1903).

Dieu. — Lésions tertiaires du naso-pharynx (*Rev. hebdom. de laryngol.*, n° 38, 19 septembre 1903).

Dun. — Végétations adénoïdes chez les enfants (*British med. Journ.*, n° 2228, 12 septembre 1903).

Fleming. — Quelques remarques sur les affections du sinus ethmoïdal (*Southern Calif Pracht*, avril 1903).

Foster (Hal). — Injection sous-cutanée de paraffine dans les déformations du nez, avec rapport supplémentaire (*New-York med. Journ.*, vol. LXXVIII, n° 3, 18 juillet 1903).

Frankenberger. — Atrésie bilatérale des narines (*Cazopsis Lekaru ceskych*, 28 mars et 4 avril 1903).

Fränkel. — Un réflecteur commode (*Archiv. f. Laryngol. und Rhinol.*, Band XIV, Heft 3, 1903).

Freudenthal. — Etiologie de l'ozène (*Archiv. f. Laryngol. und Rhinol.*, Band XIV, Heft 3, 1903).

Digitized by Google

Gleason. — Suppuration de l'antre d'Highmore (*Med. Bull.*, n° 8, août 1903).

Guérin. — L'empyème vrai du sinus maxillaire chronique par la mesure de la capacité du sinus (signe de Mahu) et par la diaphanoscopie (Thèse de Paris, 1903, anal. *in Semaine méd.*, n° 34, 26 août 1903).

Hajek. — Pathologie et thérapeutique des maladies inflammatoires des fosses nasales (Leipzig et Vienne, Franz Deuticke, 1903).

Hajek. — Un rapport sur les récidives des polypes du nez (*Archiv f. Laryngol. und Rhinol.*, Band XIV, Heft 3, 1903).

Jacques et **Durand.** — Du procédé de choix pour la cure radicale de la sinusite fronto-ethmoïdale chronique (*Ann. des mal. de l'oreille*, n° 8, août 1903).

Jacques et **Molly.** — Des accidents mortels post-opératoires dans la sinusite frontale (*Rev. hebdom. de laryng.*, n° 31, 1er août 1903).

Janovski. — Un cas de cancer du maxillaire supérieur à marche clinique insolite (*Chirurgica*, t. XIII, n° 73, avril 1903).

Jorgen Mœller. — Note sur les végétations adénoïdes latérales et description d'un nouvel instrument pour leur ablation (*Ann. des mal. de l'oreille*, n° 8, août 1903).

Knight. — Végétations adénoïdes du naso-pharynx (*Internat. Journ. surg.*, mai 1903).

Kretschmann. — Rapport anatomo-clinique sur les déviations de la partie antérieure de la cloison nasale (*Archiv f. Laryngol. und Rhinol.*, Band XIV, Heft 3, 1903).

Lautmann. — Le traitement rhinologique de la dysménorrhée (*Ann. des mal. de l'oreille*, n° 9, sept. 1903).

Lowe. — Nouvelles communications sur la chirurgie nasale (suite à l'article du vol. XXXVII, 1903) (*Monats f. Ohrenheilk.*, n° 7, juill. 1903).

Lutz (Stephen). — Relation d'un cas d'attaques épileptiformes guéries par une opération nasale (*Brooklyn med. Journ.*, déc. 1902).

Melzi (Urbano). — Fibrome naso-pharyngien guéri au moyen de ponctions au galvanocautère (*The Journ. of laryngol., rhinol. and otol.*, vol. XVIII, n° 8, août 1903).

Mink. — Le nez comme voie respiratoire (*Presse oto-laryngol. belge*, n° 8, août 1903).

Navratil. — Nouveau procédé opératoire pour enlever les synéchies des fosses nasales (*Archiv f. Laryngol. und Rhinol.*, Band XIV, Heft 3, 1903.)

Neves da Rocha. — L'ozène dans la première enfance (*Brazil-Medico*, 1er avril 1903).

Price Brown. — Notes sur un cas de sarcome du nez (*The Journ. of laryngol, rhinol. and otol.*, vol. XVIII, n° 8, août 1903).

Rethi. — Opération radicale par la voie nasale des empyèmes rebelles du sinus maxillaire (*Wien. med. Wochens.*, 21 mars 1903).

Royet. — Des troubles de mentalité au cours des maladies des cavités naso-pharyngiennes (XIIIe Congrès des médecins aliénistes, *Bull. méd.*, n° 62, 8 août 1903).

Royet. — Troubles mentaux à forme mélancolique avec anxiété dus à l'existence ignorée de polypes muqueux des fosses nasales et guéris par l'ablation de ces tumeurs (*Progrès méd.*, n° 33, 15 août 1903, et *Lyon méd.*, n° 30, 26 juillet 1903).

Digitized by Google

Sargnon. — Gros polypes muqueux de la narine droite; hypertrophie polypoïde du cornet moyen gauche; crises de contractures très fréquentes et très douloureuses dans le domaine du facial droit; guerison temporaire après extirpation des polypes et récidive (*Archiv. internat. de laryngol.*, n° 5, septembre-octobre 1903).

Scharff. — D'un procédé nouveau de cure radicale des tumeurs bénignes enkystées et spécialement des kystes paradentaires du maxillaire supérieur (Thèse de Nancy, 1901-1902).

Simonin. — La *Tradescantia erecta*, ses propriétés hémostatiques (*Rev. hebdom. de laryngol.*, n° 37, 12 sept. 1903).

Stella (de). — La rhinite diphtérique et expérimentale (*Archiv. internat. de laryngol.*, n° 5, sept.-oct. 1903).

Strubell. — Sur la statistique des maladies des fosses nasales (*Archiv f. Laryngol. und Rhinol.*, Band XIV, Heft 3, 1903).

Tcharnotzki. — Rhinophyma, pathogénie et anatomo-pathologie (*Chirourguia*, t. XIII, n° 73, avril 1903).

Thiele. — Rapport sur la cure radicale de Killian dans la sinusite frontale chronique (*Archiv f. Larygnol. und Rhinol.*, Band XIV, Heft 3, 1903).

Vaquier. — De la trépanation large du sinus maxillaire par la voie du méat inférieur appliquée au traitement de la sinusite maxillaire chronique (Toulouse, Librairie de l'Université, 14, rue des Arts, 1903).

Vignard et Rivet. — Acné hypertrophique du nez (Soc. méd.-chirurg. des hôpitaux, 11 juin; *Gaz. méd. de Nantes*, n° 34, 22 août 1903).

Vignard. — Epithélioma tubulé du nez, d'aspect glandulaire, à point de départ dans la couche de Malpighi (*Gaz. des hôpit.*, n° 95, 20 août 1903).

Warnecke. — Asepsie extérieure dans les opérations du nez (*Archiv f. Laryngol. und Rhinol.*, Band XIV, Heft 3, 1903).

Wilson. — Inflammation aiguë des sinus accessoires du nez (Soc. méd. de New-Jersey, *Med. Record*, n° 5, 1er août 1903).

Winckler. — Du redressement de la cloison nasale (*Monats. f. Ohrenheilk.*, n° 8, août 1903).

Wittmaack. — Le traitement du lupus de la muqueuse nasale par l'acide pyrogallique (*Münch. med. Wochens.*, n° 31, 4 août 1903).

Wittmaack. — Nouveaux travaux sur les maladies du nez et du cou (*Fortschritte der Med.*, n°s 21 et 22, 22 juillet et 1er août 1903).

Yankauer (Sidney). — Un cas inusité d'empyème de l'antre d'Highmore (*Med. Record*, n° 7, 15 août 1903).

Zasiedatelev. — Un cas d'anomalie insolite de l'ethmoïde (*Chirourguia*, mai 1903).

Ziegler. — Quelques maladies des yeux dues à l'infection nasale (*Med. Record*, n° 5, 1er août 1903).

Larynx et Trachée.

Arpa Auverny. — Recherches expérimentales sur l'altération histologique des cordes vocales après la paralysie (*Archiv. ital. di laringol.*, n° 4, oct. 1903).

Digitized by Google

Belen. — Les congestions laryngées du surmenage vocal (*La Voix*, n° 165, sept. 1903).

Belen. — L'expression musicale (*La Voix*, n° 165, sept. 1903).

Berg. — Sténose laryngée chronique post-diphtérique ayant nécessité un tubage permanent du larynx (*Med. Record*, n° 5, août 1903).

Beule (de). — A propos du mécanisme des mouvements respiratoires de la glotte chez le chien (Ext. de la revue *Le Nevraxé*, vol. V, fasc. 2).

Bonnier. — Sur le branle vocal (*Ann. des mal. de l'oreille*, n° 8, août 1903).

Boulay et **Gasne.** — Deux cas de corps étranger sous-glottiques chez de jeunes enfants (*Ann. des mal. de l'oreille*, n° 9, sept. 1903).

Bukofzer. — Les maladies du larynx (Berlin, August Hirschwald, edit., 1903).

Busby. — Corps étranger dans les bronches. Trachéotomie. Extraction (*Australas. med. Gaz.*, 20 mars 1903).

Chappell. — Déplacement complet de la corde vocale gauche par une tumeur maligne. Présentation du malade (*New-York med. Journ.*, n° 5, 1er août 1903).

Cisneros. — Traitement endolaryngé du cancer du larynx (*Archiv. internat. de laryngol.*, n° 5, sept.-oct. 1903).

Compte rendu de la Société de laryngologie de Londres, séances des 9 janv., 6 fév., 3 avril et 1er mai 1903 (*Rev. hebdom. de laryngol.*, nos 34, 35, 36 et 37, 25 et 29 août, 5 et 12 sept. 1903).

Dejean. — A propos de parole (*La Voix*, n° 165, sept. 1903).

Dupuy. — Complications laryngées de la fièvre typhoïde. Rapport d'un cas. Trachéotomie. Guérison (Orleans Parish. med. Soc., *New-Orleans med. and surg. Journ.*, n° 3, sept. 1903).

Fein. — Kératose circonscrite du larynx (*Monats. f. Ohrenheilk., etc.*, n° 8, août 1903).

Ferreri. — Masque laryngien (*Archiv. ital. di otol.*, vol. XIV, fasc. 4, 1903).

Fischer. — Résultat du tubage du larynx (*Archiv f. Laryngol. und Rhinol.*, Band XIV, Heft 3, 1903).

Foster (Hal). — Relation de deux cas de paralysie laryngée due à un anévrysme de l'aorte (*The Laryngoscope*, vol. XIII, n° 5, mai 1903).

Hajek. — Corps étranger de la bronche droite; extraction par le bronchoscope de Killian (*Archiv f. Laryngol. und Rhinol.*, Band XIV, Heft 3, 1903).

Henrici. — De l'actinomycose du larynx (*Archiv f. Laryngol. und Rhinol.*, Band XIV, Heft 3, 1903).

Hoppe. — Traitement du trachome au moyen de la pince à rouleaux de Knapp (*Deuts. med. Wochens.*, n° 38, sept. 1903).

Id — Sur la valeur de l'adrénaline en laryngologie (*Archiv. ital. di otol.*, vol. XIV, fasc. 4, 1903).

Imhofer. — Traitement de la tuberculose du larynx (*Prag. med. Wochens.*, n° 30, 23 juill. 1903).

Mayer. — Périchondrite du larynx et présentation d'un cas (*Med. Record*, 25 juill. 1903).

Monnier. — Des corps étrangers des voies respiratoires et de la valeur de la bronchoscopie dans ces derniers (*Beiträge z. klin. Chir.*, t. XXXV).

Digitized by Google

Monnier. — Diphtérie du larynx ou corps étrangers dans le larynx (*Korresp.-Blatt. f. Schweiz. Aerzte*, juill. 1903, et *Deuts. med. Zeitung*, nº 61, 30 juill. 1903).

Newcomb. — Stridor laryngé congénital (*Med. Record*, vol. LXIV, nº 4, 25 juill. 1903).

Ponthière (de). — La tuberculose du larynx et la tuberculine de Denys (*Ann. des mal. de l'oreille*, nº 8, août 1903).

Rahn. — Quelques remarques sur mon tube, et les dangers du tubage en général (*Münch. med. Wochens.*, nº 37, sept. 1903).

Ruffin. — Trachome subtropical avec rapport spécial sur un nouveau remède pour son traitement (*Journ. of the Amer. med. Assoc.*, nº 6, 8 août 1903).

Sacher. — Forme et diagnostic de l'herpès du larynx (*Monats. f. Ohrenheilk.*, nº 7, juill. 1903).

Schech. — Traitement chirurgical de la tuberculose du larynx (Soc. d'oto-laryngologie de Munich, *Ann. des mal. de l'oreille*, nº 8, août 1903).

Seifert. — Où en est, à l'heure qu'il est, la laryngologie? (*Internat. Centralbl. f. Laryngol.*, nº 8, août 1903).

Shurly. — Tubes pour intubation prolongée, avec la méthode facilitant leur extraction (*Journ. of the Amer. med. Assoc.*, nº 2, 11 juill. 1903, et *Med. Record*, nº 9, 29 août 1903).

Sokolov. — Le phénosalyl dans le traitement des ulcérations tuberculeuses et syphilitiques du larynx et du pharynx (*Med. Obozrenié*, nº 10, 1903).

Tavel-Bern. — Une canule trachéale double longue et flexible (*Münch. med. Wochens.*, 10 fév. 1903, nº 6).

Trétrôp. — Contribution à l'étude de la résection et de la suture de la trachée (*Rev. hebdom. de laryngol.*, nº 36, 5 sept. 1903).

Trétrôp. — Chirurgie de la trachée (Soc. belge d'otol., de laryngol. et de rhinol., 1903, Bruxelles, Impr. lith. 7, r. de la Cuiller).

Zünd Burguet. — Exploration des organes de la parole, application de la méthode graphique (fin) (*Archiv. internat. de laryngol.*, nº 5, sept.-oct. 1903).

Oreilles.

Alexander et **Kreidl.** — Statistiques concernant les sourds-muets (*Archiv f. Ohrenheilk.*, Band LIX, Hefte 1-2).

Alexander. — Étude sur la signification pathologique de l'hémorragie endolymphatique du labyrinthe (*Archiv f. Ohrenheilk.*, Band LIX, Hefte 1-2).

Amberg. — Trois communications cliniques d'otologie (*Archiv. d'otol.*, nº 4, août 1903).

Arslan. — Sur l'angiome caverneux de l'oreille (*Archiv. ital. di otol.*, vol. XIV, fasc. 4, 1903).

Barajas. — Etude anatomo-pathologique et clinique du cholestéatome de l'oreille moyenne (*Rev. hebdom. de laryngol.*, nº 33, 15 août 1903).

Digitized by Google

Barnhill. — Un cas d'abcès du cerveau survenu au cours d'une otite moyenne suppurée aiguë (*Ann. of otol.*, mars 1903).

Bezold. — Sur l'utilité fonctionnelle de l'organe auditif chez l'homme (édit. Bergmann, 1903, à Wiesbaden).

Biehl. — Foyer inflammatoire absolument circonscrit à la pyramide du rocher (*Münch. med. Wochens.*, n° 34, 25 août 1903).

Botey. — Traitement consécutif aux opérations intra-auriculaires (XIVe Congrès internat. de méd., à Madrid, 1903; *in Archiv. lat. de rinol., laringol., otol*, n° 123, mai-juin 1903, et *Pratique méd.*, n° 7, juillet 1903).

Braunstein. — Téléphone et audition (*Archiv. internat. de laryngol.*, n° 5, septembre-octobre 1903).

Buck. — Premiers principes d'otologie (New-York. William Wood and Co, 1903, 2e édit.).

Bürkner. — Rapport sur vingt-cinq ans d'exercice de la Polyclinique universitaire pour les maladies de l'oreille et du nez à Göttingen, de février 1878 à mars 1903. Rapport statistique sur la pathologie de l'ouïe (*Archiv. f. Ohrenheilk.*, Band LIX, Hefte 1-2).

Cagnola. — Un cas d'auto-intoxication par l'iodure de potassium (*Archiv. ital. di otol.*, fasc. 4, vol. XIV, 1903).

Chauveau. — L'anatomie de l'appareil de transmission de l'ouïe au cours de ces quinze dernières années (*Archiv. internat. de laryngol.*, n° 5, sept.-oct. 1903).

Claoué. — De la valeur et des indications des lavages par la trompe d'Eustache dans le traitement des otites suppurées aiguës accompagnées de réaction mastoïdienne (*Ann. des mal. de l'oreille*, n° 9, septembre 1903).

Compaired. — Quelques cas d'otites (*El Siglo med.*, n° 2503, 23 août 1903).

Compaired. — Otite moyenne purulente chronique droite avec épithélioma de la caisse et de la mastoïde. Attico-antrectomie. Guérison. (*Archiv. ital. di otol.*, fasc. 4, vol. XIV, 1903).

Compte rendu de la Société danoise d'oto-rhino-laryngologie, séance du 25 décembre 1902 (*Ann. des mal. de l'oreille*, n° 9, septembre 1903).

Compte rendu de la Société autrichienne d'otologie (*Rev. hebdom. de laryngol.*, n° 32, 8 août 1903).

Compte rendu de la Société néerlandaise d'oto-rhino-laryngologie, XIe Réunion tenue à Rotterdam, les 9 et 10 mai 1903 (*Presse oto-laryngol. belge*, n° 7, juillet 1903).

Courtade. — Observation de phlébite du sinus latéral d'origine otique avec vascularisation anormale du pavillon (*Archiv. internat. de laryngol.*, n° 5, sept.-oct. 1903).

Crockett. — Ablation de l'étrier comme traitement du vertige auriculaire (*Ann. of otol.*, mars 1903).

Dench (E. B.). — Technique de la cure radicale des otites moyennes suppurées chroniques (*The Laryngoscope*, vol. XIII, n° 6, juin 1903).

Dench (E.-B.). — Traitement de la mastoïdite récidivante (*Ann. of otol.*, mars 1903).

Dench (E.-B.). — De l'ossiculectomie (*Med. News*, 28 fév. 1903).

Digitized by Google

Eeman. — Pansement boriqué, sans tamponnement, après l'évidement pétro-mastoïdien (*Presse oto-laryngol. belge*, n° 7, juillet 1903).

Felt (C.-L.). — Paralysie post-diphtérique intéressant l'oreille et la gorge (*Med. News*, 14 février 1903).

Gerber. — Cas de tumeurs de l'oreille (*Zeits. f. Ohrenheilk.*, Band XLV, Heft 1, 1903).

Goldstein (M.). — Quatre cas de tuberculose primitive de l'oreille suivie de mastoïdite (*Med. News*, 14 mars 1903).

Gozever. — Faut-il lier la jugulaire interne dans la pyohémie otitique (*Chirourguia*, t. XIII, n° 76, avril 1903).

Gruening. — Abcès du lobe temporo-sphénoïdal gauche d'origine otique; opération; guérison (*Med. Record*, n° 10, 5 sept. 1903).

Grunert. — Pronostic des lésions traumatiques de l'oreille (*Archiv f. Ohrenheilk.*, Band LIX, Hefte 1-2).

Grunert. — Jusqu'à quelle limite est-il possible d'opérer la thrombose du sinus d'origine otique? (*Archiv f. Ohrenheilk.*, Band LIX, Hefte 1 et 2).

Guillemin. — Les premiers éléments de l'acoustique musicale (suite) (*La Voix*, n° 164, août 1903).

Hammerschlag. — Thérapeutique des maladies de l'oreille (Vienne et Leipzig, Al. Hölder, édit., 1903).

Hecheline. — Contribution à l'étude de la pyohémie otogène (*Chirourguia*, t. XIII, n° 76, avril 1903).

Heiman. — De la paracentèse du tympan dans les otites moyennes aiguës (*Rev. hebdom. de laryngol.*, n° 32, 8 août 1903).

Heiman fils (Alfred). — De l'efficacité curative de l'adrénaline dans les maladies des oreilles et du nez (*Rev. hebdom. de laryngol.*, n° 37, 12 sept. 1903).

Heiman fils (Alfred). — Sur les rapports de l'oreille avec la zone naso-sexuelle de la femme (*Rev. hebdom. de laryngol.*, n° 34, 22 août 1903).

Hirschwald. — Traitement chirurgical de la thrombose du sinus transverse d'origine otique (*Archiv f. klin. Chir.*, Band LXX, Heft 3, et *Münch. med. Wochens.*, n° 24, 25 août 1903).

Imhofer. — Un cas de luxation spontanée de l'enclume avec orifice fistuleux dans le conduit auditif osseux (*Prager med. Wochens.*, n° 36, 3 sept. 1903).

Jürgens. — Trois cas d'atrésie du conduit auditif externe avec microtie (*Presse oto-laryngol. belge*, n° 7, juillet 1903).

Jürgens. — Deux cas de rupture de la carotide interne consécutive à une affection otitique (*Rousski chir. Archiv.*, liv. I, 1903).

Kerr Love. — Méthode de traitement et développement du sens auditif et de la parole existant encore chez les sourds (*The Journ. of laryngol., otol. and rhinol.*, vol. XVIII, n° 8, août 1903).

Klug (Ferd.). — De la contagiosité de l'otite moyenne aiguë (*Ann. des mal. de l'oreille*, n° 8, août 1903).

Kœrner. — La clinique universitaire pour les maladies de l'oreille et de la gorge à Rostock (*Archiv. of otol.*, n° 4, août 1903).

Digitized by Google

Konietzko. — Un cas d'enchondrome dans la partie osseuse du conduit auditif externe (*Archiv f. Ohrenheilk.*, Band LIX, Hefte 1 et 2).

Kroiss. — Méthode d'éducation de l'oreille. Travail sur la psychologie de la prononciation des mots (Wiesbaden, J. F. Bergmann, 1903).

Labarre. — Contribution à l'étude des complications de l'otite moyenne purulente (*Presse oto-laryngol. belge*, n° 7, juill. 1903).

Levy. — Canule à robinet pour attique et sinus (*Ann. des mal. de l'oreille*, n° 8, août 1903).

Levy (Robert). — Les affections de l'oreille moyenne dans la tuberculose (*The Laryngoscope*, vol. XIII, n° 5, 1903).

Ligorio. — Contribution à l'étude du traitement de l'otite moyenne purulente chronique par le procédé Libby (*Bollett. delle malatt. dell' orecchio*, n° 9, sept. 1903).

Lovett Morse. — L'otite moyenne purulente chez les enfants (*Journ. of the Amer. med. Assoc.*, n° 3, 18 juill. 1903).

Maas. — De la surdi-mutité (*Wurzb.-Abhandl. aus dem Gesamtgeb. der pract. Med.*, Band III, Heft 2, août 1903).

Mc Kernon. — Le traitement des complications des otites moyennes suppurées (*The Laryngoscope*, vol. XIII, n° 6, juin 1903).

Mignon. — Emploi du diapason dans l'exploration des cavités osseuses de la face (*Archiv. internat. de laryngol.*, n° 5, sept.-oct. 1903).

Natier. — Vices de prononciation déterminés par des défectuosités de l'ouïe et guéris par des exercices acoustiques associés aux exercices orthophoniques, éducation physiologique de l'enfant (*Gaz. méd. de Picardie*, n° 7, juill., et n° 8, août 1903).

Neufeld. — Diagnostic de la tuberculose de l'oreille (*Archiv f. Ohrenheilk.*, Band LIX, Hefte 1 et 2, 1903).

Orlandini. — Compte rendu clinique et statistique, de décembre 1901 à juillet 1902, du service pour les maladies des oreilles, du nez et de la gorge à l'hôpital Santa-Maria Nuova, de Florence (suite) (*Archiv. ital. di otol.*, n° 2, fév. 1903).

Ostmann. — Un acoumètre objectif et son utilité (J. F. Bergmann, édit., Wiesbaden, 1903).

Ostmann. — De la mesure quantitative de l'acuité auditive avec l'acoumètre objectif (*Archiv f. Ohrenheilk.*, Band LIX, Hefte 1 et 2).

Panse. — Communications cliniques et pathologiques (*Archiv f. Ohrenheilk.*, Band LIX, Hefte 1 et 2, 1903).

Panse. — Manière pratique de faire des coupes microscopiques dans le temporal (*Archiv f. Ohrenheilk.*, Band LVIII, Hefte 1 et 2, 1903).

Paterson. — Développement et morphologie de l'oreille (*The Journ. of laryngol., rhinol. and otol.*, vol. XVIII, n° 8, août 1903).

Perrin. — De quelques accidents consécutifs au percement des oreilles (*Marseille méd.*, n° 17, 1er sept. 1903).

Pierce (Norval). — Étiologie, pathologie et symptomatologie des otites moyennes suppurées aiguës (*The Laryngoscope*, vol. XIII, n° 6, juin 1903).

Piffl. — Sur le déplacement opératoire du golfe de la jugulaire interne (*Archiv f. Ohrenheilk.*, Band LVIII, Hefte 1 et 2).

Digitized by Google

Powers. — Un cas d'anomalie rare du sinus latéral (*Occidental med. Times*, nov. 1903).

Pruvost. — Formes curables des méningites otitique et traumatique (Thèse de Nancy, 1903).

Quix. — Étude physique de l'acuité auditive (*Zeits. f. Ohrenheilk.*, Band XLV, Heft 1, 1903).

Richardson (Ch.). — Etiologie, pathologie et symptomatologie des otites moyennes suppurées chroniques (*The Laryngoscope*, vol. XIII, n° 6, juin 1903).

Rousselot (Abbé). — Phonétique expérimentale et surdité (*La Parole*, n°s 1 et 2, janv. et avril 1903).

Santoro. — Contribution à l'étude du traitement chirurgical de l'otite moyenne purulente compliquée de mastoïdite (*Archiv. ital. di otol.*, fasc. 4, vol. XIV, 1903).

Schiffers. — Faits cliniques de complications osseuses de l'otite moyenne chronique (*Presse oto-laryngol. belge*, n° 7, juill. 1903).

Schulze. — Otorrhée et tuberculose du cerveau (*Archiv. f. Ohrenheilk.*, Band LIX, Hefte 1 et 2, 1903).

Sebileau. — Rapports entre la parotidite et la mastoïdite (Soc. de chir., *Bull. med.*, n° 58, 25 juill. 1903).

Sgobbo. — Recherches expérimentales et histologiques sur le canal semi-circulaire (*Archiv. ital. di otol.*, fasc. 4, vol. XIV, 1903).

Shambough. — Otosclérose de la capsule labyrinthique (*Ann. of otol.*, mars 1903).

Smith (Mac Cuen). — Le traitement des otites moyennes suppurées aiguës (*The Laryngoscope*, vol. XIII, n° 6, juin 1903).

Solenberger. — L'otorrhée, sa pathogénie et son traitement (*Colorado med. Journ.*, janv. 1903).

Spira. — Rapport sur les travaux de l'ambulance pour la rhino-otiatrie à l'hôpital de Cracovie d'août à décembre 1902 (*Monats. f. Ohrenheilk.*, n° 8, août 1903).

Stella (de). — Un cas de vertige vestibulaire chez une personne atteinte d'otorrhée chronique. Opération de Stacke. Séquestre dans la fenêtre ovale. Guérison (*Archiv. internat. de laryngol.*, n° 5, sept.-oct. 1903).

Strazza. — Contribution à l'étude du diagnostic de la sinusite et de la périsinusite du sinus latéral chez les enfants (*Archiv. ital. di otol.*, vol. XIV, fasc. 4, 1903).

Suckstorff. — Pathologie et thérapeutique des otites moyennes suppurées chroniques (*Zeits. f. Ohrenheilk.*, Band XLV, Heft 1, 1903).

Toubert et Fasquelle. — L'audition paradoxale se fait-elle à travers la cicatrice chez les sujets ayant subi la trépanation de la voûte du crâne? (*Archiv. internat. de laryngol.*, n° 5, sept.-oct. 1903).

Tyrman. — Lésions de l'ouïe, leurs suites, leur critique médicale (Ed. Perles, 1903, à Vienne).

Urbantschitsch. — Des accidents provenant de réflexes de l'ouïe (*Allg. Wien. med. Zeits.*, n°s 33 et 34, août, et 35 et 36, sept. 1903).

Digitized by Google

Vacher. — Une installation électrique pour oto-rhino-laryngologie (*Ann. des mal. de l'oreille*, n° 9, sept. 1903).

Vaquier. — Polype muqueux de la caisse du tympan (*Archiv. internat. de laryngol.*, n° 5, sept.-oct. 1903).

Vernieuwe. — Contribution à l'étude anatomo-chirurgicale de l'apophyse mastoïde (*Presse oto-laryngol. belge*, n° 8, août 1903).

Voss. — Opération de la thrombose du sinus sans ouverture de l'antre, après une otite moyenne guérie (*Zeits. f. Ohrenheilk.*, Band XLV, Heft 1).

Voss. — Abcès du cervelet et thrombose du sinus; opération; traitement (*Zeits. f. Ohrenheilk.*, Band XLII, Heft 3, 1903).

Zaufal. — Étude sur la ligature de la jugulaire à sa bifurcation près de la clavicule dans un cas de thrombose d'origine otique du sinus de la jugulaire (*Prager med. Wochens.*, n° 37, sept. 1903).

Zemann. — Rapport sur les travaux de la section des oreilles, du nez et du larynx de l'hôpital militaire n° 1 de Vienne, de 1900 à 1902 (*Archiv f. Ohrenheilk.*, Band LIX, Hefte 1 et 2).

Croup et Diphtérie.

Büssing. — Travail sur le mode de contagion de la diphtérie (*Deuts. med. Wochens.*, n° 38, sept. 1903).

Chauveau. — Trousseau et la diphtérie (*Archiv. internat. de laryngol.*, n° 5, sept.-oct. 1903).

Curtius. — Remarques sur le diagnostic et la thérapeutique de la diphtérie (*Münch. med. Wochens.*, n° 36, 8 sept. 1903).

Roosen-Runge. — Un cas d'infection par les bacilles diphtériques (*Münch. med. Wochens.*, n° 29, 21 juillet 1903).

Suarez de Mendoza. — De la sérothérapie préventive de la diphtérie (*Archiv. de méd. et de chir. spéc.*, n° 4, avril 1903).

Teillais. — Paralysies oculaires et hémiplégie diphtéritiques (*Gaz. méd. de Nantes*, 2e série, n° 21, 23 mai 1903).

Vergely. — Un cas d'infection diphtérique adénoïdienne primitive (*Journ. de méd. de Bordeaux*, n° 20, 17 mai 1903).

Walter H. Parcels. — Antitoxine dans la diphtérie (*Pensilvania med. Journ.*, vol. VI, n° 8, mai 1903).

Wieland. — La sérothérapie dans la diphtérie, son efficacité, ses résultats dans la sténose du larynx (*Jahr. f. Kinderheilk.*, Band LVII, Heft 5, *in Centralbl. f. d. ges. Therapie*, juin 1903).

Wilson-Prevost. — Un cas de diphtérie maligne de Trousseau (*Archiv. internat. de laryngol.*, n° 5, sept.-oct. 1903).

Digitized by Google

Varia.

Abadie. — Tumeur inflammatoire de la glande sous-maxillaire (*Gaz. des hôp.*, n° 86, 28 juillet 1903).

Augier. — Épithélioma de la glande parotide d'origine canaliculaire (*Journ. des sciences méd. de Lille*, n° 20, 16 mai 1903).

Berruyer. — Traitement des fractures du maxillaire inférieur par la bande élastique (*Bull. méd.*, n° 66, 26 août 1903).

Blumenfeld. — De l'étiologie et de la thérapeutique de la sclérodermie des tissus du cou (*Archiv f. Laryngol. und Rhinol.*, Band XIV, Heft 3, 1903).

Borchard. — Quelques cas consécutifs à la fracture de la base du crâne (*D. Zeits. f. Chir.*, LXVI, 5 et 6, et *Deuts med. Zeits.*, n° 41, 21 mai 1903).

Bryan. — Infection de la glande parotide (*Virginia med. semi-monthly*, n° 7, juillet 1903).

Bureau. — Un cas d'œsophagisme grave (Soc. méd.-chir. des hôpitaux, 12 mars 1903, *in Gaz. méd. de Nantes*, n° 17, 21e année).

Champeaux (de). — Guérison d'un tic (*Archiv. internat. de laryngol., d'otol.*, n° 4, juillet-août 1903).

Chaplain. — Anomalies anatomiques observées dans les régions carotidienne et sous-hyoïdienne (*Rev. méd. de Normandie*, n° 14, 25 juill. 1903).

Daulos et **Lagarde.** — Injections sous-cutanées de paraffine (*Presse méd.*, 29 avril 1903, n° 34).

Dubar. — Tumeur mixte de la glande sous-maxillaire gauche (*Écho méd. du Nord*, n° 17, 26 avril 1903).

Dubois. — Traitement de l'œsophagisme (*Progrès méd.*, 3e série, t. XVII, n° 19, 9 mai 1903).

Duret. — Goitre plongeant (Soc. anat. clin. de Lille, séance du 10 juin, *in Journ. des sciences méd. de Lille*, n° 32, 8 août 1903).

Elsner. — Rapport sur le diagnostic différentiel des maladies de l'œsophage et de l'estomac (*Deuts. med. Wochens.*, n° 24, 11 juin 1903).

Erhardt. — Anatomie et clinique du goitre malin (Relation de 26 cas) (*Beiträge z. klin. Chir.*, t. XXXV).

Feldoritch. — L'électrolyse dans la sténose de l'œsophage (*Amer. med.*, 4 avril 1903, *in New-Orleans med. and surg. Journ.*, n° 11, mai 1903).

Fort. — Traitement des rétrécissements urétraux et œsophagiens par l'électrolyse linéaire (*Gaz. méd. de Nantes*, n° 22, 30 mai 1903).

Frank. — Tuberculose primitive de la glande parotide (*Ann. of surg.*, t. XXXVI).

Gauthier. — Les indications thyroïdiennes (*Rev. des idées nouvelles*, 1er juin 1903).

Gottstein. — Technique de l'œsophagoscopie (Anal. *in Internat. Centralbl. f. Laryngol.*, n° 7, juillet 1903).

Huffel. — Cinquante cas de cancers de l'œsophage (*Deuts. med. Zeits. (Beiträge)*, n° 33, 23 avril 1903).

Digitized by Google

Laubie. — Les accès de suffocation dans la congestion thyroïdienne; tractions rythmées de la langue (*Sciences méd. de Bordeaux*, n° 22, 31 mai 1903).

Lejars. — A propos des injections prothétiques de paraffine (Soc. de chir., 22 avril 1903, *in Presse méd.*, n° 33, 25 avril 1903).

Levien. — Méningite cérébro-spinale compliquée de tuberculose du poumon et du larynx (*Med. Record*, vol. XLIII, n° 16, 18 avril 1903).

Martin. — Tumeur de la parotide (*Rev. méd. de Normandie*, n° 16, 25 août 1903).

Pels Leusden. — Sur l'œsophagotomie, en particulier le traitement du phlegmon périœsophagien (*Berlin. klin. Wochens*, n° 15, 1903, et *Münch. med. Wochens.*, n° 16, 21 avril 1903).

Orlow. — Ankylose véritable de la mâchoire (*Deuts. Zeits. f. Chir.*, Band LXVI, Hefte 5 et 6, fév. 1903, anal. *in Münch. med. Wochens.*, n° 14, 7 avril 1903).

Papovici (J.). — Les archives et les musées phonographiques (*La Parole*, n° 12, déc. 1903).

Pauly. — Oreillons suppurés chez une fillette de trois ans (Soc. nat. de méd. de Lyon, *Lyon méd.*, n° 35, 30 août 1903).

Perez (Morales). — Rétrécissement sarcomateux de l'œsophage (*El Siglo med.*, 15 mars 1903).

Poncet et **Mouriquand.** — Actinomycose angulo et temporo-maxillaire droite (Soc. de méd., séance du 23 mars, *in Lyon méd.*, n° 15, 12 avril 1903).

Quénu. — Résection intra-thoracique de l'œsophage cancéreux (Soc. de chir., 29 avril 1903, *in Presse méd.*, n° 35, 2 mai 1903, et *Progrès méd.*, n° 19, 9 mai 1903).

Reinewald. — Bains de Nauheim comme station thermale pour les affections chroniques des voies respiratoires supérieures (*Der pract. Arz.*, 4, 1902; anal. *in Internat. Centralbl. f. Laryngol., Rhinol.*, mars 1903, n° 3).

Rogier et **Garnier.** — La glande thyroïde dans la variole (*Presse méd.*, t. Ier, n° 39, 16 mai 1903).

Roque et **Bancel.** — Thyroïdite suppurée dans la fièvre typhoïde (Soc. méd. des hôp. de Lyon, séance du 10 fév. 1903, *in Lyon méd.*, n° 7, 15 fév. 1903).

Rosenfeld. — Quelques causes de toux et de rhumes (*Berlin. klin. Wochens.*, 1903, n° 9; anal. *in Münch. klin. Wochens.*, n° 10, 10 mars 1903).

Rutten. — Un cas d'hémiatrophie faciale gauche (1903).

Schleifstein. — La paraffine comme méthode esthétique (*Archiv f. Laryngol. und Rhinol.*, Band XIV, Heft 3, 1903).

Schrubsall et **Mullings.** — Tuberculose de l'œsophage (Soc. pathol. de Londres, séance du 6 janv. 1903, *in Tribune méd.*, n° 4, janvier 1903).

Secord. — Un cas de thyroïdite aiguë primitive (*The Canada Lancet*, n° 6, fév. 1903).

Digitized by Google

Siegel. — Trépanation du crâne pour des douleurs de tête (rapports) (*Centralbl. f. die ges. Therapie,* fév. 1903, Heft 2).

Smaler. — Contribution à l'étude des adénomes kystiques papilliformes de la glande thyroïde (*Beiträge z. klin. Chir.*, vol. XXXIII, Hefte 2 et 3).

Stark. — L'œsophagoscopie et sa valeur diagnostique (*Gaz. des hôpit.,* 4 juillet 1903).

Stein (Von). — Nouvel écarteur automatique des plaies opératoires (*Chirourguia,* mai 1903).

Stella (de). — Note sur l'emploi de l'adrénaline et son action physiologique (*Presse oto.-laryngol. belge,* n° 3, mars 1903).

Steward. — Un cas de parotidite épidémique; mort (*New York med. Journ.*, n° 12, 21 mars 1903).

Storch. — Contributions à l'étude du cathétérisme de l'œsophage (*Münch. med. Wochens.*, n° 4, 27 janv. 1903).

Streit. — De l'existence du sclérome en Allemagne (*Archiv f. Laryngol. u. Otol.,* Band XIV, Heft 2, 1903).

Struycken. — Démonstration d'appareils et d'instruments nouveaux (Soc. néerland. d'oto-rhino-laryngol., 31 mai et 1er juin 1902, *in Rev. hebdom. de laryngol.,* n° 7, 14 fév. 1903).

Suarez de Mendoza. — Présentation d'instruments (Soc. de laryngol., séance du 11 nov. 1902 *Ann. des mal. de l'oreille, etc.,* n° 1, janv. 1903).

Taptas. — Ma chaise d'opération et la narcose brométhylique (*Ann. des mal. de l'oreille,* n° 2, fév. 1903).

Thuillier. — Les injections de paraffine en chirurgie (*Rev. mod. de méd. et de chir.*, avril 1903).

Traité sur les maladies des yeux, des oreilles, du nez et de la gorge, par différents auteurs, édité par W. Campbell Posey and Jonathan Wright.

Trétrop. — Note sur quelques appareils destinés à la pratique de l'oto-rhino-laryngologie (*Presse oto-laryngol. belge,* fév. 1903, n° 2).

Tuffier. — Corps étranger de l'œsophage et de l'estomac (Soc. de chir., 4 mars 1903, *in Presse méd.,* n° 19, 7 mars 1903).

Tuffier et **Demoulin.** — Sur la résection de l'œsophage thoracique (Soc. de chir., 6 mai 1903, *in Presse méd.*, t. Ier, n° 37, 9 mai 1903).

Valette et **Combes.** — Implantation d'un fort couteau dans les os de la face (*Marseille méd.*, n° 7, 1er avril 1903).

Vallas. — Corps étranger de l'œsophage (Soc. de chir. de Lyon, séance du 15 janv. 1903, *in Lyon méd.,* n° 8, 22 fév. 1903).

Vargas (Rodriguez). — Corps étranger de l'œsophage (*Bolet. de laringol., otol. y rhinol.,* n° 14, mars et avril 1903).

Vialle. — Fracture du corps du maxillaire inférieur (Soc. de chir. de Lyon, *in Lyon méd.*, n° 34, 23 août 1903).

Vilanova. — Un cas de mutisme guéri par suggestion (*La Clinica moderna*, déc. 1902; anal. *in Archiv. lat. de rinol.,* n° 120, nov.-déc. 1902).

Digitized by Google

Viollet. — Présentation d'une seringue à chauffage électrique pour injections de paraffine (Soc. de laryngol. de Paris, 12 déc. 1902, *in Ann. des mal. de l'oreille,* n° 3, mars 1903).

Whiting. — Encéphaloscope (Soc. d'otol. de New-York, séance du 25 nov. 1902, *in Archiv of otol.*, n° 1, fév. 1903).

Winternitz. — De l'enlèvement des corps étrangers de l'œsophage (*Wien. med. Wochens.*, n° 15, 1902, et *Prager med. Wochens.*, n° 16, 16 avril 1903).

Wolff. — Rapports sur l'étiologie du carcinome de l'œsophage (*Münch. med. Wochens.*, n° 18, 5 mai 1903).

Zuppinger. — De la connaissance de la perforation non traumatique de l'œsophage chez les enfants (*Jahrbuch f. Kinderheilk.*, Band LVII, Hefte 3 et 4, et *Münch. med. Wochens.*, n° 16, 21 avril 1903).

Zur-Mühlen. — Deux cas d'anévrysme de l'artère carotide cervicale (*Zeits. f. Ohrenheilk.*, Band XLV, Heft 1, 1903).

Le Gérant : R. Chaigneau.

Bordeaux. — Imprimerie G. Gounouilhou, rue Guiraude, 11.

Digitized by Google

INDEX BIBLIOGRAPHIQUE

DE

La REVUE du Dr E. J. MOURE

5 décembre 1903.

Bouche et Pharynx buccal.

Abadie. — Les grenouillettes (*Gaz. des hôpit.*, n° 132, 14 nov. 1903).

Auché. — Destruction progressive et complète de la luette par le processus ulcéreux de l'angine de Vincent (*Gaz. hebdom. des sciences méd. de Bordeaux*, n° 46, 15 nov. 1903).

Beco. — Sur un cas de tumeur du masséter (*Presse oto-laryngol. belge*, n° 9, sept. 1903).

Bordier. — Paralysie de la langue et du voile du palais; traitement électrique; guérison (*Archiv. d'électr. méd.*, n° 130, 15 oct. 1903).

Botella. — Angine de Vincent et chancre de l'amygdale (*Bollett. de laringol., otol.*, n° 17, 1903).

Bozo. — Des amputations spontanées de la langue (Thèse de Paris, 1903).

Braden Kyle. — Du rôle de la salive et des sécrétions nasales dans la fièvre des foins (*The Laryngoscope*, vol. XIII, n° 9, sept. 1903).

Brophy. — Traitement chirurgical de la division congénitale du palais chez les enfants (*Brooklyn med. Journ.*, sept. 1903 ; anal. *in Med. age.*, n° 19, 10 oct. 1903).

Canoy. — Des ulcérations vraies de l'amygdale palatine (Thèse de Paris, 1903).

Chauveau. — Anomalie du pharynx (*Archiv. internat. de laryngol.*, n° 6, nov.-déc. 1903).

Citelli. — Nouvel instrument pour le morcellement de l'amygdale linguale hypertrophiée (*Ann. di laringol. ed otol.*, n° 1, fév. 1903).

Compaired. — Volumineux sarcome de l'amygdale palatine gauche; opération; guérison (*Rev. hebdom. de laryngol.*, n° 45, 7 nov. 1903.)

Courtin. — Gomme hérédo-syphilitique ulcérée de la lèvre inférieure chez une fille de six ans (*Gaz. hebdom. des sciences méd. de Bordeaux*, n° 41, 11 oct. 1903).

Damianos. — Thrombo-phlébite suppurée du sinus caverneux consécutive à une carie dentaire (*Wiener klin. Wochens.*, 26 mars 1903).

Dawbarn. — Technique des opérations sur la langue (Med. Soc. of the state Pensylv., *in Med. Record.*, n° 16, 17 oct. 1903).

ebains. — Des infections veineuses d'origine amygdalienne (Thèse 'aris, 1903).

icomel. — La pénétration du bacille de la tuberculose dans l'amygde l'homme (*La Cronica med.*, n° 353, 15 sept. 1903).

illard. — De l'agent colloïdal et de son emploi dans le traitement ngines avec adénopathie (Thèse de Paris, 1903).

Digitized by Google

Finder. — Rapport plus étendu sur le lipome de l'amygdale palatine (*Archiv f. Laryngol. und Rhinol.*, Band XV, Heft 1, 1903).

Frizac. — De l'amygdalite chronique. Les traitements de choix. Leurs indications dans les diverses formes de cette affection (Thèse de Paris, 1903).

Gaudier. — Le lymphangiome circonscrit de la langue (*Ann. des mal. de l'oreille et du larynx*, n° 10, oct. 1903).

Glas. — Pathologie de la tuberculose des amygdales palatines (*Wiener klin. Wochens.*, n° 36, 1903, *in Centralbl. f. inn. Med.*, n° 42, oct. 1903).

Grant. — Manuel des maladies chirurgicales de la face, de la bouche et des mâchoires (W. B. Saunders and C° edit., Philadelphia and London).

Guinier. — Notes sur le gargarisme (*Archiv. internat. de laryngol.*, n° 6, nov.-déc. 1903).

Guyot. — Angiome de la partie latérale gauche de la langue chez un hydrocéphale hérédo-syphilitique (Soc. d'anat. et de physiol., *Journ. de méd. de Bordeaux*, n° 47, 22 nov. 1903).

Haläsz. — Guérison d'un cas de dégénérescence complète de la partie molle du palais a la suite d'une syphilis (*Monats. f. Ohrenheilk.*, n° 10, oct. 1903).

Hess. — L'angine de Vincent (*Deuts. med. Wochens.*, 15 oct. 1903).

Ito. — Recherches sur les portes d'entrée du bacille de la tuberculose dans le pharynx (*Berlin. klin. Wochens.*, 12 janv. 1903).

Kaufmann. — Des abcès chauds de la langue (*Rev. hebdom. de laryngol.*, n° 45, 7 nov. 1903).

Kaz. — Travail sur le phlegmon glosso-épiglottique (*All. Wiener med. Zeits.*, n°s 43, 27 oct. ; 44, 3 nov. ; 45, 10 nov. ; 46, 17 nov. 1903).

King (Gordon). — Adénome du palais (*La Parole*, n° 3, juil. 1903).

Koplik. — Tuberculose des amygdales et les amygdales comme porte d'entrée de l'infection tuberculeuse (*Amer. Journ. of the med. sciences*, n° 5, nov. 1903).

Lublinski. — Des anomalies du voile du palais (*Berlin. klin. Wochens.*, 26 janv. 1903).

Lublinski. — Complication de l'angine avec thyréoïdite aiguë (*Berlin. klin. Wochens.*, 1903, n° 41, *in Münch. med. Wochens.*, n° 42, 20 oct 1903).

Mathieu et **Roux.** — Valeur séméiologique de l'état de la langue dans les maladies du tube digestif (*Gaz. des hôpit.*, n° 118, 13 oct. 1903).

Mc. Kinney. — Nonvelle pince pour amygdales (*Memphis med. monthly.*, n° 11, nov. 1903).

Mc. Kinney. — Hémorragie secondaire après l'amygdalotomie (*Memphis med. monthly.*, n° 11, nov. 1903).

Menzer. — De l'angine (*Berlin. klin. Wochens.*, 1er fév., *in Internat. Centralb. f. Laryngol., Rhinol.*, n° 11, nov. 1903).

Merino y **Sanchez.** — Épithélioma lingual guéri par les effluves électriques (*El Siglo med.*, 15 nov. 1903).

Mignard. — De la stomatite mercurielle (*Journ. de méd. de Bordeaux*, n° 39, 27 sept. 1903).

Nawratzki. — Amygdales et organe de l'ouïe chez les idiots (*Zeits f. Ohrenheilk.*, Band XLV, Heft 2, 1903).

Nicolai. — Cas d'incision de l'amygdale dans quelques cas de syphili chronique de l'amygdale (*Dermatol. Centralbl.*, n°s 4 et 5, 1903, *in Centralb. gesam. Therapie*, Heft XI, nov. 1903).

Peraire et **Demars.** — Fibromyxome du pharynx; ablation; guérison (*Arch. internat. de laryngol.*, n° 6, nov.-déc. 1903).

Digitized by Google

Recanatesi. — Papillome de la luette (*Bollett. delle mal. dell' orecchio,* n° 11, nov. 1903).

Richter. — Un cas de carie latente à la base du sinus temporal avec paralysie du nerf, et traitement par la voie buccale (*Monats. f. Ohrenheilk.*, n° 10, oct. 1903).

Rouyer. — Herpès-zoster du cou, avec glycosurie temporaire consécutive à une angine (*The med. bull.*, n° 9, sept. 1903).

Schoetz. — La tuberculose du pharynx chez les enfants (*Deuts. med. Wochens.*, n° 42, 15 oct. 1903).

Serapin. — Tumeurs mixtes du palais (*Rousski chir. Archiv.*, Saint-Petersbourg, 1903, vol. XIX, p. 204-235).

Steers. — Une méthode opératoire pour l'ablation des amygdales (*Med. record,* n° 14, 3 oct. 1903).

Stephenson. — Nouveaux ciseaux pour les amygdales, forceps et abaisse-langue (décrits *in Journ. of the Amer. med. Assoc.*, n° 12, 19 sept. 1903).

Tomasi. — Traitement de l'amygdalite hypertrophique (*Ann. di laringol. ed otol.*, n° 1, fév. 1903).

Theizen (Cl.). — Un cas de lypome de l'amygdale (*The Laryngoscope,* vol. XIII, n° 8, août 1903).

Trautmann. — Du diagnostic différentiel des dermatoses et de la syphilis dans les maladies des muqueuses buccales et des voies respiratoires supérieures (Bergmann, Wiesbaden, 1903).

Nez, Pharynx nasal et Cavités accessoires.

Alt. — Rapports entre les maladies du nez et des oreilles (*Wiener med. Presse,* 1903, n° 16, *in Internat. Centralb. f. Ohrenheilk.*, Band II, Heft 1, oct. 1903.)

Ballin. — De l'apparition de bacilles diphtériques chez les nourrissons à la suite de coryzas prolongés (*Iahrbuch f. Kinderheilk.*, s. 412, année 1903, *in Internat. Centralbl. f. Ohrenheilk.*, Band II, Heft 1, oct. 1903).

Bartha et **Onodi.** — Cancer primitif du sinus frontal (*Rev. hebdom. de laryngol.*, n° 45, 7 nov. 1903).

Baurowicz. — Lésions, chez les nouveau-nés, des orifices antérieurs des fosses nasales (*Archiv f. Laryngol. und Rhinol.*, Band XV, Heft 1, 1903).

Bicknell. — Sarcome intranasal ; relation de trois cas (*Western. med. Rev.*, fév. 1903).

Blanc. — Traitement du coryza chronique simple (*Corresp. méd.*, n° 217, 15 oct. 1903.)

Bresgen. — Inflammations des fosses nasales, du pharynx et du larynx (*Bresgens. Samm. Zwangl. Abhandl.*, VI, s, 1902, Carl Marhold, Halle a/S.).

Bronner. — Traitement local au formol des polypes du nez avant et après l'opération (British. med. Assoc., *British med. Journ.*, 31 oct. 1903).

Brown (J. M.). — Trois cas de rhinite atrophique traités avec succès par l'acétozone (*Medicine,* juillet 1903).

Bakofzer. — Réaction de la muqueuse du nez et du larynx dans l'ablation des capsules surrénales (*Deuts. med. Wochens.*, n° 41, 8 oct. 1903).

Burk. — Sur l'élargissement de la partie osseuse du nez consécutif des polypes muqueux (*Beiträge z. klin. Chir.*, 39, 1, *in Deuts. med. Wochs.*, n° 80, 5 oct. 1903).

Carpani. — Quelques notions sur l'épistaxis étudiée au point de vue biologique (*Ann. di laringol. ed otol.*, n° 1, fév. 1903).

Digitized by Google

Chauveau. — Accidents convulsifs paraissant déterminés par des lésions nasales (*Archiv. internat. de laryngol.*, n° 6, nov.-déc. 1903).

Claoué. — L'instrument de choix pour la cure des végétations adénoïdes (*Ann. des mal. de l'oreille, du larynx*, n° 10, oct. 1903.

Cline (Indianapolis). — Abcès rètro-pharyngé; relation de trois cas (*The Laryngoscope*, vol. XIII, n° 9, sept. 1903).

Coakley. — Un cas inusité de sinusite frontale; absence de la cloison (*Ann. of otol., rhinol.*, n° 2, juin 1903).

Collet. — De la salpingoscopie (*Lyon méd.*, n° 46, 15 nov. 1903).

Connel. — Les injections sous-cutanées de paraffine pour la correction des déformations nasales (*Journ. of the Amer. med. Assoc.*, n° 12, 19 sept., et n° 13, 26 sept. 1903).

Cordes. — Adénocarcinome du nez (*Berl. klin. Wochens.*, n° 8, 1903, *in Fortschritte der Medizin*, Band XXI, 1903).

Courtade. — La rhinologie dans Hippocrate (*Archiv. internat. de laryngol.*, n° 6, nov.-déc. 1903).

Cozzolino. — Mélanosarcome de la muqueuse nasale avec recherches sur la constitution du pigment mélanique (*Archiv f. Laryngol. und Rhinol.*, Band XV, Heft 1, 1903.

Crouch (Percival). — Un granulome du nez dû à l'iodure de potassium (*Bristol. med.-chir. Journ.*, n° 81, sept. 1903).

Culbert (Ledlie William). — Rapport sur un cas d'abcès bilatéral de la cloison avec symptômes de septicémie très accentués, et rapport sur un cas d'abcès de l'épiglotte avec inflammation secondaire des ganglions cervicaux (*Ann. of otol., rhinol.*, n° 2, juin 1903).

Delie. — Quelques cas graves de syphilis nasale et buccale (*Presse oto-laryngol. belge.*, n° 9, sept. 1903).

Döbeli. — Sur la formation de la sécrétion dans l'ozène (*Archiv f. Laryngol. und Rhinol.*, Band XV, Heft 1, 1903).

Dunbar. — Communication supplémentaire sur les causes et le traitement spécifique de la fièvre des foins (*Ann. of otol., rhinol.*, n° 2, juin 1903).

Eschweiler. — Cure radicale de l'empyème du sinus frontal d'après Killian (Gesellsch. f. Natur. u. Heilkunde zu Bonn, séance du 13 juillet 1903).

Félix. — Les microorganismes des cavités nasales à l'état normal (*Wiener med. Wochens.*, 4 et 11 avril 1903).

Freudenthal. — Le coryza atrophique est-il une maladie autonome? De la nécessité de faire un diagnostic exact pour établir un traitement (*Ann. of otol., rhinol.*, n° 2, juin 1903).

Freytag. — Travaux sur des cas de pyohémie d'origine otique (*Zeits. f. Ohrenheilk.*, Band XLV, Heft 2, 1903).

Fuschig. — Étiologie et pathologie des abcès de la cloison nasale (*Wiener klin. Wochens.*, 26 mars 1903).

Grayson. — La syphilis nasale et buccale (Med. soc. of the state of Pensylv., *in Med. Record*, n° 16, 17 oct. 1903).

Hanszel. — Corps étrangers dans les voies respiratoires supérieures (Vienne, 1903, J. Safar).

Hardiviller (d'). — Syphilide tuberculeuse du nez et artério-sclérose rénale (*Echo méd. du Nord*, n° 43, 25 oct. 1903).

Havilland. — Discussion sur le rôle des voies respiratoires supérieures dans l'infection (British med. Assoc., *British med. Journ.*, 31 oct. 1903).

Digitized by Google

Heyse. — Sur les troubles de la fonction cardiaque dans le rétréci sement de la cavité nasale (*Deuts. militar. Zeits.*, sept. 1903, *in Presse méd.*, nº 81, 10 oct. 1903).

Hrach. — Rhinosclérome post-traumatique (*Wiener med. Wochens.*, 28 mars 1903).

Hublard (Thomson) (Tobdo). — Relation de cas d'abcès pyogènes du cerveau associés ou occasionnés par une suppuration chronique ou aiguë du nez (*The Laryngoscope*, vol. XIII, nº 9, sept. 1903).

Huntoon Knight. — Les maladies du nez et de la gorge (Blakiston's son and Cº, éditeurs, Philadelphia).

Ingersoll (Cleveland). — Dent surnuméraire dans le nez et le sinus maxillaire (*The Laryngoscope*, vol. XIII, nº 9, sept. 1903).

Jacques. — Nature, causes et traitement des polypes du nez (*Rev. hebdom. de laryngol.*, nº 44, 31 oct. 1903).

Jarnette (de). — Effets et traitement des végétations adénoïdes (*Virg. med. semi-monthly*, nº 14, 23 oct. 1903).

Joannovich. — Lupus primitif des fosses nasales (*Bull. de laryngol., otol. et rhinol.*, nº 3, 30 sept. 1903.)

Joseph. — Pathologie des polypes du nez (Thèse de Wurtzbourg, 1903).

Mc Keown. — Difficultés et insuffisance de la théorie sténosante des maladies adénoïdiennes (British med. Assoc., *in British med. Journ.*, 31 oct. 1903).

Killian. — Rhino-fantôme destiné à l'enseignement clinique (*Presse oto-laryngol. belge*, nº 9, sept. 1903).

Kirschner. — L'endothélium de l'antre d'Highmore (*Archiv f. Laryngol. und Rhinol.*, Band XV, Heft 1, 1903).

Krebs. — Des soins préparatoires et consécutifs aux opérations endonasales (*Presse oto-laryngol. belge*, nº 10, oct. 1903).

Lafite-Dupont. — Gommes syphilitiques des fosses nasales (*Gaz. hebdom. de Bordeaux*, nº 39, 27 sept. 1903).

Leiser. — Danger d'embolie dans les injections de paraffine (*Deuts. med. Wochens.*, nº 43, 22 oct. 1903).

Lothrop (H. A.). — L'anatomie du cornet ethmoïdal inférieur surtout au point de vue de la formation de cellules; importance chirurgicale de ces cellules ethmoïdales (*Ann. of surgery*, août 1903).

Lubet-Barbon et **Sarremone.** — Hygiène thérapeutique des maladies des fosses nasales (Masson, édit., Paris, 1904, 120, boulevard Saint-Germain).

Mader. — Respiration du nez et de la bouche et infection (Halle, 1903, Carl Marhold, 26 s.).

Magnan. — Relations des maladies des fosses nasales avec les affections oculaires (*Ann. méd.-chirurg. du Centre*, nº 20, 15 oct. et 21 nov. 1903).

Malherbe. — Traitement nasal de la dysménorrhée, surtout nerveuse, chez la femme et de l'asthénie génitale chez l'homme (*Bull. méd.*, nº 82, 21 oct. 1903).

Marhold. — Un cas d'absence complète de palais osseux et musculaire, de cloison nasale et de muscles du nez (*Bresgens Samm. Zwangl. Abhandl.*, VI, 1, 1902, Carl Marhold, Halle a.-S.).

Menzel. — Résection de la cloison nasale atrophiée (*Archiv f. Laryngol. und Rhinol.*, Band XV, Heft 1, 1903).

Meyer. — Ablation de polypes du nez accompagnée de déformation des os de la face (*Berlin. klin. Wochens.*, nº 7, 1903, *in Internat. Centralb. f. Laryngol.*, nº 10, oct. 1903).

Digitized by Google

Mink. — Le nez comme voie respiratoire (*Presse oto-laryngol. belge*, n° 9, sept. 1903).

Moore (T. W.). — Un cas d'empyème du sinus frontal avec complications (*The Laryngoscope*, vol XII, n° 8, août 1903).

Moure. — Le coryza atrophique est-il une affection autonome; diagnostic et traitement (*Rev. hebdom. de laryngol.*, n° 40, 3 oct. 1903).

Moure et Brindel. — Résultats des injections de paraffine faites sous la muqueuse pituitaire chez soixante-dix malades atteints de coryza atrophique ozénateux type (*Rev. hebdom. de laryngol.*, n° 41, 10 oct. 1903).

Müller. — Pince pour extraire les corps étrangers du nez et de l'oreille (*Zeits. f. Krankeup.*, juin 1903, *in Internat. Centralb. f. Ohrenheilk.*, Band II, Heft 1, oct. 1903).

Neudoerfer. — Raccourcissement opératoire du nez (*Wiener klin. Wochens.*, n° 43, 1903, *in Münch. med. Wochens.*, n° 44, 3 nov. 1903).

Neumayer. — Hygiène du nez, du pharynx et du larynx (Moritz, édit., Stuttgard, 1903).

Onodi. — Des déhiscences des cavités accessoires du nez (*Rev. hebdom. de laryngol.*, n° 47, 21 nov. 1903).

Onodi. — Cancer primitif des sinus frontaux (*Archiv f. Laryngol. und Rhinol.*, Band XV, Heft 1, 1903).

Onodi. — Lésions des parties supérieures des fosses nasales (*Archiv f. Laryngol. und Rhinol.*, Band XV, Heft 1, 1903).

Packard. — L'étiologie des polypes du nez, avec remarques sur leur association avec d'autres états pathologiques (*Amer. Journ. of the med. sciences*, n° 5, nov. 1903).

Peyre-Porcher. — Six cas de névralgie faciale due à des affections du nez et de l'antre (*The Laryngoscope*, vol. XIII, n° 8, août 1903).

Pollatsck. — Tuberculose de la cloison nasale ayant abouti à la perforation (Budapest, Orvosegy, 1903, 74).

Price-Brown. — Notice sur quelques cas de sarcome du nez (*The Laryngoscope*, vol. XIII, n° 8, août 1903).

Price-Brown. — Praticien général et spécialiste des maladies du nez (*Canada Lancet*, n° 3, nov. 1903).

Pugnat. — De quelques complications des végétations adénoïdes (*Rev. méd. de la Suisse romande*, 20 sept. 1903).

Raoult. — De l'origine syphilitique de l'oblitération des narines (dites congénitales) dans la petite enfance (*Presse oto-laryngol. belge*, n° 10, oct. 1903).

Raym. — Des affections du nez dans les maladies générales (*La Vie méd.*, n° 10, oct. 1903).

Réthi. — De la cure radicale des empyèmes chroniques du sinus maxillaire (*Wiener med. Wochens.*, 21 mars 1903).

Réthi — Du traitement du coryza nerveux (*Wiener med. Wochens.*, 6 juin 1903).

Richards. — Manuel des maladies du nez et de la gorge pour les praticiens généraux (*Internat. Journ. of surgery*, n° 1).

Royet. — De la forme la plus habituelle des modifications de l'intelligence et du caractère qui peuvent résulter des maladies du nez et du cavum (*Archiv. internat. de laryngol.*, n° 6, nov.-déc. 1903).

Semon. — Présentation de quelques expériences sur la nature et le traitement de la fièvre des foins (*Ann. of otol., rhinol.*, n° 2, juin 1903).

Seyffert. — Un nouveau spéculum nasal (*Monats. f. Ohrenheilk.*, n° 10, oct. 1903).

Digitized by Google

Schmidt. — Les maladies des voies respiratoires supérieures (Springer, Berlin, 1903).

Smith (Harmon). — Injections sous-cutanées de paraffine pour les corrections des difformités nasales et autres (*Journ. of the Amer. med. Assoc.*, n° 13, 26 sept. 1903).

Sokolowsky. — De nos succès dans l'emploi de la paraffine dans les déformations nasales et rétro-auriculaires (*Deuts. med. Wochens.*, n° 42, 15 oct. 1903).

Sokolowsky. — Rapport sur la clinique du Dr Gerber à Kœnigsberg en 1902; maladies du nez et des oreilles (*Zeits. f. Ohrenheilk.*, Band XLV, Heft 3, nov. 1903).

Solly (Edwin). — Influence spéciale des altitudes élevées sur le nez et la gorge (*Journ. of the Amer. med. Assoc.*, n° 20, 14 nov. 1903).

Stieda. — Empyème caséeux des cavités accessoires du nez (*Archiv of otol.*, n° 5, oct. 1903).

Stucky. — Végétations adénoïdes (Mississipi valley med. Assoc., *in Med. Record.*, n° 19, 7 nov. 1903).

Suarez de Mendoza. — De la nécessité d'une intervention radicale et opportune dans les végétations adénoïdes et des funestes conséquences de cette affection abandonnée à elle-même (suite) (*Archiv. de méd. et de chir. spéc.*, nos 10, oct., et 11, nov. 1903).

Suchanck. — De la tuberculose des voies respiratoires supérieures (*Klin. therap. Wochens.*, n° 44, 1er nov. 1903).

Thigpen. — Un cas d'empyème du sinus frontal (*Journ. of the Amer. med. Assoc.*, n° 20, 14 nov. 1903).

Thompson. — Ethmoïdite aiguë suppurée (*The med. Age*, n° 17, 10 sept. 1903).

Turner (Logan). — Infection générale septique d'origine nasale (*Ann. of otol., rhinol.*, n° 2, juin 1903).

Urbantschitsch. — De l'utilité de la paraffine pour combler les vides opératoires (*Monats. f. Ohrenheilk.*, n° 9, sept. 1903).

Vivé Picaso. — Un cas d'épilepsie guérie par l'ablation de végétations adénoïdes (*Rev. de especial méd.*, n° 105, nov. 1903).

Zarniko. — Des glandes intra-épithéliales de la muqueuse (*Zeits. f. Ohrenheilk.*, Band XLV, Heft 3, nov. 1903).

Ziem (C.). — Sur la part prise par le nez dans la malaria et les affections semblables (*Archiv. ital. di otol.*, n° 1, vol. XV, 1903).

Ziem. — Iritis et maladies nasales (*Archiv. internat. de laryngol.*, n° 6, nov.-déc. 1903).

Zirkelbach. — Pathologie de l'anosmie (*Archiv f. Laryngol. und Rhinol.*, Band XV, Heft 1, 1903).

Zwillinger. — Rapports des végétations adénoïdes avec l'incontinence nocturne (*Pester med. chir. Presse*, n° 40, 1903; *in Centralbl. Gessm. Therapie*, Heft XI, nov. 1903).

Larynx et Trachée.

Bec (Le). — Laryngectomie (*Ann. des mal. de l'oreille*, n° 10, oct. 1903).

Botella. — Résultats du traitement chirurgical du cancer du larynx, et statistique des opérations pratiquées dans la clinique de Cisneros (*Archiv. internat. de laryngol.*, n° 6, nov.-déc. 1903).

Botey (Ricardo). — Situation de la laryngologie dans les États-Unis de l'Amérique du Nord en 1894 (*Archiv. ital. de rinol.*, nos 124 et 125, 1903).

Digitized by Google

Carmaday. — Difficultés dans l'extraction des tubes, avec rapport d'un cas (*Virgin. med. Semi-Monthly*, n° 14, 23 oct. 1903).

Castelain. — Statistique portant sur 100 cas consécutifs du tubage pour croup dans la clientèle privée (*Echo méd. du Nord*, n° 358, nov. 1903).

Cheval. — Quelques mots à propos des indications de la radioscopie dans notre spécialité (*Presse oto.-laryngol. belge*, n° 10, oct. 1903).

Clary. — La position de Rose en oto-rhino-laryngologie (Thèse de Paris, 1903).

Cline. — Discours du président à la réunion de la section de laryngologie, rhinologie et otologie à la Société américaine, 8 avril 1903 (*Ann. of otol. rhinol.*, n° 2, juin 1903).

Compte rendu du VII° Congrès de la Société italienne de laryngologie, d'otologie et de rhinologie (*Bollett. delle mal. dell'orecchio*, n° 11, nov. 1903).

Cortes (Antoine de). — Laryngectomie totale pour tumeur maligne, Suites heureuses et de longue durée (*Bollett. delle mal. dell' orecchio*, n° 10, oct. 1903).

Courtade. — De la laryngite œdémateuse névropathique (*Archiv. intern. de laryngol.*, n° 6, nov.-déc. 1903).

Courtin. — Corps étranger de la bronche droite (Soc. de méd. et de chir. de Bordeaux, séance du 2 oct. 1903, *Journ. de méd. de Bordeaux*, n° 40, 4 oct. 1903).

Courtin et **Galtier.** — Haricot dans la bronche droite chez un enfant de quatre ans. Présentation de malade (Soc. de méd. et de chir. de Bordeaux, séance du 2 oct. 1903, *Gaz. hebdom. des sciences méd.*, n° 42, 18 oct. 1903).

Cruchet. — Tubage dans un cas de laryngite morbilleuse suffocante : guérison ; considérations (*Gaz. hebdom. de Bordeaux*, n° 39, 27 sept. 1903).

Dempel. — La voix recouvrée dans un cas d'ablation d'un fibrome situé au-dessous des cordes vocales dans la tuberculose du larynx (*Deuts. med. Zeit.*, n° 82, 12 oct. 1903).

Derocque. — Corps étranger de la trachée (Soc. de méd. de Rouen, *Rev. méd. de Normandie*, n° 20, 25 oct. 1903).

Dorendorff. — Lésions du larynx dans le tabes (Berlin, Otto Enslin, 1903).

Dupond. — Sur un cas d'ozène trachéal à forme asphyxique (*Rev. hebdom. de laryngol.*, n° 39, 26 septembre 1903).

Fein. — Obstruction du larynx de l'embryon (*Archiv f. Laryngol. und Rhinol.*, Band XV, Heft 1, 1903).

Ferreri. — Verrue frangée du ventricule de Morgagni (*La Parole*, n° 3, juillet 1903).

Flatau et **Gutzmann.** — Contribution expérimentale à la physiologie du chant (*Archiv. ital. di otol.*, n° 1, vol. XV, 1903).

Gaudier. — Un cas de kyste dermoïde de l'épiglotte (*Presse oto-laryngol. belge*, n° 10, oct. 1903).

Goris. — Recherche d'une plastique du larynx (*Monats f. Ohrenheilk.*, n° 10, oct. 1903).

Hamel (V.) — V et W hollandais (*La Parole*, n° 3, juill. 1903).

Hammerschlag. — Travail pour l'enseignement des troubles de la parole (*Zeits. f. Ohrenheilk*, Band XLV, Heft 3, nov. 1903).

Hocker. — Extirpation totale du larynx sans narcose (*Wiener Klin. Wochens*, n° 12, 1903, *in Centralb. f. gesam. Ther.*, Heft 11, nov. 1903).

Joachim. — Contribution à l'étude des causes de la paralysie du nerf récurrent laryngé (*Ann. of. otol., rhinol.*, n° 2, juin 1903).

Digitized by Google

Lewy. — Travail sur les rapports entre la tuberculose du larynx et la grossesse (*Archiv f. Laryngol. und Rhinol.*, Heft 1, 1903).

Mathieu. — Du stridor laryngé congénital (ou cornage vestibulaire congénital) (Thèse de Nancy, 1903).

Möller et **Fischer.** — Sur l'action des muscles crico-thyroïdien et thyro-aryténoïdien internes (*Ann. des mal. de l'oreille*, n° 10, oct. 1903, et *Archiv f. Laryngol. und Rhinol.*, Band XV, Heft 1, 1903).

Mounier. — Des troubles vocaux et réflexes dus à l'hypertrophie de la luette (*Rev. hebdom. de laryngol.*, n° 46, 14 nov. 1903).

Mourrut. — Kyste sanguin de la corde vocale gauche (*Bull. de laryngol., otol.*, n° 3, 30 sept. 1903).

Neufeld. — Tumeur tuberculeuse du larynx (*Berlin. klin. Wochens.*, 1er janv. 1903).

Pick. — Polype du larynx et tuberculose pulmonaire (*Prager med. Wochens.*, 14 mai 1903).

Popovice. — Recherches expérimentales sur une prononciation roumaine (*La Parole*, n° 3, juil. 1903).

Préniazek. — Procédés d'extraction des corps étrangers des voies aériennes (*Przeglad Lekarski*, 18 et 25 juil. 1903).

Price-Brown. — Un cas de sténose tuberculeuse du larynx traitée par la trachéotomie (*Ann of otol. rhinol.*, n° 2, juin 1903).

Pugnat. — Des pseudo-hémoptysies et des hémoptysies vraies des premières voies respiratoires (*Journ. de méd. et chir. prat.*, 25 oct. 1903).

Moure. — Traitement chirurgical du cancer du larynx (British med. Assoc., *British med. Jour.*. 31 oct. 1903).

Rosenberg. — Remarques sur la pachydermie et les tumeurs du larynx (*Monats. f. Ohrenheilk.*, n° 9, sept. 1903).

Rugani. — Altérations pulmonaires et cardiaques dans le bégaiement (*Ann. di laryngol. ed otol.*, n° 1, fév. 1903).

Rummler. — Analogies des maladies de la peau avec celles de la muqueuse du larynx (Thèse de Breslau, 1901).

Schech. — Les maladies du larynx et de la trachée (Leipzig et Vienne, Franz Deuticke, 1903).

Semon. — Discussion sur le traitement chirurgical des tumeurs malignes du larynx (British med. Assoc., *British med. Journ*, 31 oct. 1903).

Starck. — Les maladies de l'œsophage (A. Stuber, Würzburg, 1903).

Theisen. — Tuberculose hypertrophique du larynx (*Amer. Journ. of the med. sciences*, n° 5, nov. 1903).

Tommasi. — Le tubage dans l'ulcération de la région cricoïdienne (*Archiv. ital. di otol.*, n° 1, vol. XV, 1903).

Urban. — Paralysie bilatérale des abducteurs du larynx (*Buffalo med. Journ.*, n° 4, nov. 1903).

Variot et **Bruder.** — Stridor laryngé congénital des nourrissons (*Archiv. internat. de laryngol.*, n° 6, nov.-déc. 1903).

Yonge. — Deux cas d'épithélioma du larynx non récidivés deux ans après l'opération (thyrotomie) (British med. Assoc., *British med. Journ.*, oct. 1903).

Zünd-Burguet. — De l'inscription de la parole d'après la méthode Marey (*Archiv. internat. de laryngol.*, n° 6, nov.-déc. 1903).

Digitized by Google

Oreilles.

Alexander. — Du traitement des otites moyennes suppurées (*Reichs. med. Anzeig.*, n° 5, 1903, *in Monats. f. Orenheilk.*, n° 9, sept. 1903).

Alexander. — L'oreille interne de l'echidné « aculeata » (echidné de Semon) (*Archiv. internat. de laryngol.*, n° 6, nov.-déc. 1903).

Alexander. — Contribution à la pathologie et à l'histologie pathologique des maladies des oreilles au cours de la leucémie (*Archiv. internat. de laryngol.*, n° 6, nov.-déc. 1903).

Alexandre et **Reno.** — De la valeur du signe de Rhodan dans les maladies de l'oreille (*Wiener klin. Wochens.*, n° 42, 1902, *in Monats. f. Ohrenheilk.*, sept. 1903, n° 9).

Barbera. — Cas de surdi-mutité grippale (*Bolet. de laringol., otol.*, n° 17, 1903).

Barnhill. — Conseils pour le traitement de l'otite moyenne purulente chronique (*Mississipi valley med. Assoc., med Record*, n° 19, 7 nov. 1903).

Bechterer. — Des psychoses hallucinatoires dans les affections de l'oreille (*Obozr. psychiatrii*, 1903, vol. VIII, 91-106).

Bejarano y Sanchez. — Traitement pédagogique chez les sourds-muets (*Rev. especial méd.*, n° 103, oct. 1903).

Bernhardt. — Lésions de l'organe de l'ouïe particulièrement en ce qui a rapport au système nerveux (*Vierteljahr. Schrift f. ger. Med. in off. Sanitats.*, Band XXV, supplément, Berlin, *inMonats. f. Ohrenheilk.*, n° 10, oct. 1903).

Bezold. — Démonstration de quatre cas opératoires du domaine de l'otiatrie (*in Monats. f. Ohrenheilk.*, n° 9, sept. 1903).

Bezold. — Examen de l'ouïe à l'aide du diapason dans la surdité unilaterale et conclusions que l'on peut en tirer (*Zeits. f. Ohrenheilk.*, Band XLV, Heft 3, nov. 1903).

Bezold. — Septicémie générale dans une suppuration chronique de l'oreille moyenne avec perforation centrale du tympan (*Archiv. of otol.*, n° 5, oct. 1903).

Botey (Ricardo). — Un deuxième cas de trépanation du labyrinthe (*Archiv. lat. de rinol.*, n°s 124 et 125, 1903).

Bradford Deuch. — Les maladies de l'oreille (New-York and London, Appleton and C°, édit., 1903).

Braunstein. — Téléphone et audition (*Archiv. internat. de laryng.*, n° 6, nov.-déc. 1903, et *Archiv f. Ohrenheilk.*, Band LIX, Hefte 3 et 4, 1903).

Bride (Mc). — Discussion sur la technique opératoire faite sur le temporal dans les suppurations de l'oreille moyenne (*British med. Assoc.: British med. Journ.*, 31 oct. 1903).

Bruck. — État actuel de la thérapeutique concernant les otorrhées moyennes (*Deuts. med. Wochens.*, n° 44, 20 oct. 1903).

Bulletin *de la Société belge d'otologie, de laryngologie et de rhinologie* (Année 1903, tome II).

Castaneda. — Cellulite du groupe supéro-antérieur de l'écaille du temporal (*Archiv. internat. de laryngol.*, n° 6, nov.-déc. 1903).

Castex. — L'oreille et les accidents du travail (*Bull. de laryngol. otol.-rhinol.*, n° 3, 30 sept. 1903).

Chauveau. — La physiologie de l'appareil de transmission au cours de ces vingt dernières années (*Archiv internat. de laryng.*, n° 6, nov.-déc. 1903).

Digitized by Google

Chauveau. — Surdité congénitale chez les animaux (Revue) (*Archiv internat. de laryngol.*, n° 6, nov.-déc. 1903).

Chavanne et **Mahu.** — De la ponction lombaire dans les complications endocraniennes des otites (*Rev. hebdom. de laryngol.*, n° 43, 24 oct. 1903 et *Presse méd.*, n° 94, 25 nov. 1903).

Citelli. — A propos du travail de Strazza « Contribution au diagnostic critique de la sinusite et de la périsinusite du sinus latéral chez les enfants » (*Archiv. ital. di otol.*, n° 1, vol. XV, 1903).

Colomb. — Corps étrangers de l'oreille (*New-Orleans med. and surg. Journ.*, n° 4, oct. 1903).

Culbertson. — Un cas de suppression des canaux cochléaires et semi-circulaires; guérison (*Ann. of. otol.-rhinol.*, n° 2, juin 1903).

Daae. — Causes de l'audition défectueuse chez les écoliers (*Norsk Magazin for Lägevidenskaben*, n° 7, 1903, *in Münch. med. Wochens*, n° 41, 13 oct. 1903).

Delsaux. — La résection de la paroi postérieure du conduit auditif membraneux et le pansement sans tamponnement après les opérations curatives de l'otorrhée chronique (*Ann. des mal. de l'oreille, du larynx*, n° 10, 1903).

Dudrewicz. — Du traitement des otites moyennes aiguës (*Kronika Lekarska*, 1er juin 1903).

Eitelberg. — Retour spontané de l'ouïe dans un cas de surdité complète après la scarlatine (*Zeits. f. Ohrenheilk.*, Band XLV, Heft 2, 1903).

Ellis (Bert). — Quelques cas inusités de mastoïdite (*Ann. of otol., rhinol.*, n° 2, juin 1903).

Elterich. — Inflammation de l'oreille moyenne dans les maladies des enfants (Med. Soc. of state of Pensylv., *in Med. Record*, n° 16, 17 oct. 1903).

Eschweiler. — Greffe et premier pansement après la cure radicale (Extr. des *Rapports de la Soc. d'otol. allemande*, 29-30 mai 1903, édit. Gustav Fischer, à Iéna).

Eulenstein. — Hémorragie par érosion du sinus dans les suppurations du temporal (*Archiv of otol.*, n° 5, oct. 1903).

Ferreri. — Troubles auriculaires par allaitement prolongé (*Archiv. ital. di otol.*, n° 1, vol. XV, 1903).

Gerber. — Rapport sur la clinique et policlinique du professeur Gerber, de Kœnigsberg en 1902 (*Zeits. f. Ohrenheilk.*, Band XLV, Heft 2, 1903).

Goldstein (M. A.). — Un cas rare d'hémorragie spontanée bilatérale de l'oreille (*The Laryngoscope*, vol. XIII, n° 8, août 1903).

Grunert et **Schulze.** — Rapport annuel de la clinique des oreilles à l'Université de Halle (*Archiv f. Ohrenheilk.*, Band LIX, Hefte 3 et 4 1903).

Guillemin. — Les premiers éléments de l'acoustique musicale (suite et fin) (*La Voix*, n°s 166, oct., et 167, nov. 1903).

Giumani. — Sur un cas de mastoïdite purulente primitive (*Ann. di laringol. ed otol.*, n° 1, fév. 1903).

Hammerschlag. — Thérapeutique des maladies de l'oreille (Alfred Hölder, Vienne, 1903).

Hartman. — Rapport sur les progrès de l'otologie pendant le premier trimestre de l'année 1903 (*Archiv. of otol.*, n° 5, oct. 1903).

Hartmann. — Rapport sur les travaux et progrès dans le domaine des maladies de l'oreille et du nez dans la deuxième partie de l'année 1903 (*Zeits. f. Ohrenheilk.*, Band XLV, Hefte 2 et 3, nov. 1903).

Digitized by Google

Hasslauer. — Bactériologie des otorrhées moyennes (*Klin. Vortr. und die Gebiete, die Otol. und Phar.-Rhinol.*, 1901, Band V, Heft 3, *in Monats f. Ohrenheilk.*, nº 10, oct. 1903).

Hasslauer. — Valeur de la gamme de tons continus de Bezold dans le cas de simulation (*Deuts. militärärzt. Zeits.*, nº 8, 1903; *in internat. Centralb. f. Ohrenheilk.*, Band II, nº 1, oct. 1903).

Haug. — Hémorragie du tympan à la suite de chute (*Arztl. Sachverst. Zeitung.* nº 14, 1903, *in Deuts. med. Zeits.*, nº 77, 24 sept. 1903).

Haug. — Sur l'otite moyenne hémorragique consécutive à l'ablation de la molaire antérieure (*Archiv f. Ohrenheilk.*, Band LIX, Hefte 2 et 3, 1903).

Haug. — Rapport annuel de la clinique des oreilles à l'Université de Münich; traitement des maladies de l'oreille qui se sont présentées (*Archiv f. Ohrenheilk.*, Band LIX, Hefte 3 et 4, 1903).

Heaton. — Deux cas d'abcès cérébral survenant au cours d'une maladie de l'oreille moyenne (*Birmingham med. Rev.*, oct. 1903).

Heckel. — Comment on devient sourd (*Presse méd.*, nº 81, 10 oct. 1903).

Hecker. — Canule double à oreille (*Deuts. med. Wochens.*, nº 45, 5 nov. 1903).

Heermann. — Sur les symptômes complexes de la maladie de Menière (*Samml. zwanglos. Abhandl. a. d. geb. d. Nasen*, Band VII, Heft 2, *in Monats. f. Ohrenheilk.*, nº 9, sept. 1903).

Heiman (fils). — Remarques sur le traitement médical des otites moyennes aiguës (*Presse oto.-laryngol. belge*, nº 9, sept. 1903).

Heine. — Gangrène circonscrite par abcès dural et sous-dural de la fosse cranienne postérieure à la suite d'otorrhée moyenne chronique (*Deuts. med. Wochens.*, nº 40, 1er oct. 1903 et *Münch. med. Wochens.*, nº 41, 13 oct. 1903).

Heine. — Opérations sur l'oreille (Berlin, 1903, S. Karger, édit.)

Held. — Recherches sur la finesse de constitution du labyrinthe de l'oreille chez les vertébrés (Teubner, Leipzig, 1902).

Huber. — Méningite séreuse otique; ponction lombaire; guérison (Med. Soc. of the stade Pensylv., *in Med. Record.*, nº 16, 17 oct. 1903).

Jack. — Un écarteur de la mastoïde et du pavillon (*Ann. of otol., rhinol.*, nº 2, juin 1903).

Kissel (A. A.). — Cas d'abcès du lobe temporal d'origine otique chez un enfant de quatre ans; mort; autopsie (*Diebskapa med.*, nº 1, mars-avril 1903).

Klingensmith. — Les maladies de l'oreille en médecine générale (*Pensylv. med. Journ.*, nº 12, sept. 1903).

Konietzko. — Considérations anatomiques sur une tuberculose de l'oreille moyenne, un commencement de cholestéatome et une méningite tuberculeu e (*Archiv f. Ohrenheilk.*, Band LIX, Hefte 3 et 4, 1903).

Kretschmann. — Signification de l'otalgie (Hall, Carl. Marhold, edit., 1904).

Kümmel. — Lésions et maladies chirurgicales de l'oreille, du ne. du pharynx (Stuttgart, Enke, édit., 1903).

Lavrand. — Mastoïdite avec intégrité de la caisse du tympan. Tré nation. Guérison (*Journ. des sciences méd. de Lille*, nº 45, 7 nov. 1903

Leichtentritt. — Rapport sur les travaux de la Société d'otologie Berlin (*Zeits. f. Ohrenheilk.*, Band XLV, Heft 2, 1903).

Digitized by Google

Malherbe. — De la position de Rose et de quelques points de technique opératoire pratiquée à la consultation oto-rhino-laryngologique de la clinique chirurgicale infantile de la Faculté (*Bull. de laryngol., otol. et rhinol.*, nº 3, 30 sept. 1903).

Maljean. — Méningite cérébro-spinale aiguë consécutive à une otite moyenne grippale. Guérison complète par les ponctions lombaires (*Ann. des mal. de l'oreille*, nº 10, oct. 1903).

Masini. — Histoire des hallucinations de l'ouïe et de la vue (*Ann. di laringol. ed otol.*, nº 1, fév. 1903).

Massier. — Abcès sous-dure-mérien consécutif à une otite morbilleuse. Trépanation large de la mastoïde. Ouverture de la fosse cérébrale moyenne. Guérison (*Rev. hebdom. de laryngol.*, nº 46, 14 nov. 1903).

Mayer. — L'anesthésie et son utilité dans les maladies de l'oreille (Thèse de Munich, août-sept. 1903).

Mc Kernon. — Thrombose du sinus sigmoïde. Rapport de deux cas présentant quelques symptômes différents de ceux que l'on rencontre ordinairement dans cette maladie (*Ann. of otol., rhinol.*, nº 2, juin 1903).

Mercier-Bellevue. — Un cas de chirurgie cérébrale pour compli-cation d'otite moyenne aiguë. Abcès extra-dural. Trépanation. Évidement total de la mastoïde. Ouverture de la fosse cérébrale moyenne. Guérison (*Rev. hebdom. de laryngol.*, nº 42, 17 oct. 1903).

Meuriot. — Des hallucinations des obsédés. Pseudo-hallucinations (Thèse de Paris, 1903).

Mignon. — Contribution à l'étude du traitement des affections auriculaires par la ponction lombaire (Thèse de Bordeaux, 1903).

Möller. — Recherche sur l'examen fonctionnel de l'oreille (*Internat. Centralbl. f. Ohrenheilk.*, Band II, Heft 1, oct. 1903).

Möller. — Remarques critiques sur l'opinion du professeur Barth sur les illusions de l'ouïe par rapport à la hauteur du son et au timbre (*Archiv. f. Ohrenheilk.*, Band LIX, Hefte 3 et 4, 1903).

Monturiol. — Otiatrie pratique (*Archiv. de ginecop. obstetricia*, 11, 13 et 14, 1903; anal. *in Archiv. lat. de rhinol.*, nº 124, 1903).

Mueller. — Traitement de l'otorrhée chronique par le simple drainage (*Deuts. milit. Zeit.*, sept. 1903).

Müller. — De la position de l'oreille moyenne dans le crâne (Wiesbaden, J.-F. Bergmann, 1903).

Mungar. — Mastoïdite accompagnée d'épithélioma (*The Laryngoscope*, vol. XIII, nº 9, sept. 1903).

Neumann. — Cas de tétanos abortif de la tête (*Monats. f. Ohrenheilk.*, nº 10, oct. 1903).

Nicolle. — Le ganglion mastoïdien dans la syphilis secondaire; sa valeur diagnostique (*Rev. méd. de Normandie*, nº 19, 10 oct. 1903).

Oppenheimer (Seymour). — Hémorragie localisée dans le tympan avec membrane du tympan intacte (*The Laryngoscope*, vol. XIII, nº 8, août 1903).

Oppenheimer (Seymour). — Maladies de la mastoïde et méningite (*Ann. of otol., rhinol.*, nº 2, juin 1903).

ppenheimer. — Abcès extra-duraux et maladies de l'apophyse mas-e (New-York Stade med. Assoc , *in Med. Record*, nº 17, 24 o.t. 1903).

stmann. — Un acoumètre objectif et son utilité (Wiesbaden, J. F. mann, 1903).

stmann. — Sur l'emploi pratique d'une mesure objective de l'ouïe *hiv. internat. de laryngol.*, nº 6, nov.-déc. 1903).

Digitized by Google

Parmentier. — Diagnostic différentiel des complications intra-craniennes des otites purulentes (*Progrès méd. belge*, n° 20, 15 oct. 1903).

Politzer. — Procédé d'occlusion précoce de la cavité opératoire après ouverture de l'apophyse mastoïde (*Wiener med. Wochens.*, 25 juillet 1903).

Rabel. — Sur les fractures de la pyramide du rocher (Thèse de Munich, août-sept. 1903).

Randall (B. A.). — Thrombose septique du sinus due à une infection otitique (*Medicine*, juill. 1903).

Randall. — L'enseignement de l'otologie aux étudiants en médecine (*Ann. of otol., rhinol.*, n° 2, juin 1903).

Raoult. — La rainette, son emploi en oto-rhinologie (*Presse oto-laryngol. belge*, n° 9, sept. 1903).

Ricard. — De l'éclairage par l'acétylène en oto-rhino-laryngologie (*Archiv. internat. de laryngol.*, n° 6, nov.-déc. 1903).

Richardson. — Étiologie, pathologie et symptomatologie de l'otite suppurée chronique (*Ann. of otol., rhinol.*, n° 2, juin 1903).

Roy (Dunbar). — Ponction exploratrice de la membrane du tympan dans certaines affections de l'oreille moyenne (*The Laryngoscope*, vol. XIII, n° 8, août 1903).

Rudloff. — Du trajet du sinus sigmoïde chez l'enfant (*Zeits. f. Ohrenheilk.*, Band XLV, Heft 3, nov. 1903).

Sari. — Recueil d'observations au sujet de l'application du sérum de Trunecek dans le traitement de la sclérose de l'oreille, du labyrinthisme et du décollement de la rétine (Thèse de Paris, 1903).

Schmiegelow. — L'otite moyenne aiguë purulente surtout au point de vue du diagnostic et du traitement (*Ugezkrift for Laeger*, n°s 14 et 21, août 1903).

Schulze. — Des dangers de la ligature de la jugulaire dans la thrombose du sinus d'origine otique (*Archiv f. Ohrenheilk.*, Band LIX, Hefte 3 et 4, 1903).

Schwabach. — Sur l'anatomie pathologique des sourds-muets (*Archiv. of otol.*, n° 5, oct. 1903).

Sheppard. — Quelques remarques sur les maladies courantes des oreilles (*Ann. of otol., rhinol.*, n° 2, juin 1903).

Stella (de). — Deux cas d'otite moyenne purulente aiguë grippale, avec des complications endo-craniennes (*Archiv. internat. de laryngol.*, n° 6, nov.-déc. 1903).

Strazza. — Réponse à la note précédente du Dr Citelli sur mon travail de la sinusite du sinus latéral chez les enfants (*Archiv. ital. di otol.*, n° 1, vol. XV, 1903).

Streit. — Réplique au rapport du Dr Alt sur mon travail : incision d'un abcès épidural profondément placé sur le sommet de la pyramide du rocher (*Monats. f. Ohrenheilk.*, n° 9, sept. 1903, et réponse du Dr Alt, même numéro).

Struycken. — Acoumétrie en micro-millimètres (*Pratique méd.*, n° 9, sept. 1903).

Suckstorff. — Importance des leucocytes dans les maladies inflamatoires de l'oreille et des tempes et dans leurs complications intra-craniennes (*Zeits. f. Ohrenheilk.*, Band XLV, Heft 2, 1903).

Takabatake. — Rapport sur la statistique des maladies d'origine que du front et du cerveau (*Zeits. f. Ohrenheilk.*, Band XLV, Heft 1903).

Digitized by Google

Takabatake. — Modifications du nerf optique dans les maladies du cerveau d'origine otique (*Zeits. f. Ohrenheilk.*, Band XLV, Heft 3, nov. 1903).

Treitel. — Théories récentes sur la conduction du son (*Archiv. of otol.*, n° 5, oct. 1903).

Treitel. — Observations sur le travail du Dr Alt sur les troubles de l'ouïe musicale (*Monats. f. Ohrenheilk.*, n° 9, sept. 1903).

Treitel. — Oreille et parole (*Klin. Vorträge aus d. Gebiet d. Otologie und Pharingo-Rhinologie*, Band V, Heft 7, *in Deuts. med. Zeit.*, n° 77, 24 sept. 1903).

Trifiletti. — Mastoïdite éburnée douloureuse. Trépanation profonde. Guérison (*Archiv. ital. di otol.*, n° 1, vol. XV, 1903).

Tyrman. — Des lésions traumatiques du conduit auditif externe (*Wiener med. Wochens.*, 14, 24 et 28, fév. 1903).

Vaquier. — Épithélioma du conduit auditif externe (*Archiv. internat. de laryngol.*, n° 6, nov.-déc. 1903).

Verdelet. — Septicémie puerpérale et maladies de l'oreille (*Journ. de méd. de Bordeaux*, n° 47, 22 nov. 1903).

Voyachek. — Deux cas de corps étrangers dans le conduit auditif externe (*Voyenno med. Journ.*, n° 1, Saint-Pétersbourg, 1903).

Warnecke. — Du traitement par l'air chaud des maladies de l'oreille et du nez (*Berlin. klin. Wochens.*, n° 37, S. 851, *in Internat. Centralb. f. Ohrenheilk.*, Band II, Heft 1, oct. 1903).

Wittmaack. — Récapitulation sur les derniers travaux sur les maladies de l'oreille (*Fortschrift. der Med.*, n° 28, 1er oct. 1903).

Zaalberg. — Opération sur le labyrinthe (*Monats. f. Ohrenheilk.*, n° 10 oct. 1903, et *Presse oto-laryngol. belge*, n° 10, oct. 1903).

Zur-Muhlen. — Deux cas d'anévrysme de l'artère carotide cérébrale (*Archiv. of otol.*, n° 5, oct. 1903).

Croup et Diphtérie.

Ballin. — Sur l'apparition de bacilles diphtériques chez les nourrissons à la suite de coryzas fréquents (*Jahrbuch f. Kinderheilk.*, Band LVIII, Heft 2, *in Münch. med. Wochens.*, n° 41, 13, oct. 1903).

Deguy. — Diagnostic rapide de la diphtérie (Soc. de pœdiatrie, *in Bull. méd.*, n° 85, 31 oct. 1903).

Fothergill. — Note sur le diagnostic bactériologique de la diphtérie (*The Practitioner*, n° 5, nov. 1903).

Halipré. — Les injections préventives de sérum antidiphtérique (*Rev. méd. de Normandie*, n° 21, 10 nov. 1903).

Jorgulescu. — Danger de la diphtérie dans sa coexistence avec la diphtérie nasale (Thèse inaugurale, Bucharest, 1903).

Ker. — Notice sur les travaux récents parus sur la diphtérie (*The Practitioner*, n° 4, oct. 1903).

Löb. — Insuccès après emploi du sérum antidiphtérique (*Deuts. med. Wt.*, n° 90, 9 nov. 1903).

Sturtevant. — La diphtérie dans la région, son diagnostic et sa prophylaxie (New-York state med. Assoc., *Med. Record*, 31 oct. 1903).

Digitized by Google

Varia.

Abadie. — Tumeur inflammatoire de la glande sous-maxillaire (*Rev. franç. de méd. et de chir.*, n° 48, 19 oct. 1903).

Alexander. — Un voile protecteur du réflecteur dans les opérations du cou (*Berlin klin. Wochens.*, n° 10, 1903, *in Centralbl. f. Gesamm. Therapie.*, Heft 11, nov. 1903).

Bréhon. — Les polypes de l'œsophage (*Echo méd. du Nord*, n° 42, 18 oct. 1903).

Deleuil. — De la thyroïdectomie dans les thyroïdites aiguës suppurées (Thèse de Lyon, 1903).

Fischer. — Lésions consécutives au cathétérisme et diverticule de l'œsophage (*Deuts. Archiv f. klin. Med.*, Band LXXVIII, Hefte 1 et 2, 1903, *in Münch. med. Wochens.*, n° 47, 24 nov. 1903).

Harmer. — Technique de l'œsophagoscopie (*Wiener klin. Wochens.*, n°s 35 et 36, 1902, *in Forts. der Med.*, Band XXI, 1903).

Kaufmann. — Kyste séreux congénital de la région cervicale droite. Ablation. Guérison (*Rev. hebdom. de laryngol.*, n° 42, 17 oct. 1903).

Lossen. — De l'élargissement idiopathique de l'œsophage (*Mitteil. aus. d. Grenzg. der Med. und Chir.*, Band XII, Heft 3, *in Münch. med. Wochens.*, n° 47, 24 nov. 1903).

Lotheissen. — Œsophagoscopie des diverticules (*Archiv f. klin. Chir.*, Band LXXI, Heft 4, et *Münch. med. Wochens.*, n° 47, 24 nov. 1903).

Meyer. — Un cas de cancer à l'œsophage (Thèse de Munich, août-sept. 1903).

Ombredanne. — L'anesthésie générale dans les opérations pratiquées sur la face (*Gaz. des hôpit.*, n° 109, 22 sept. 1903).

Riebold. — Travail sur le diverticule de l'œsophage; observations sur son anatomie et sa pathogénie (*Virchows Archiv.*, Band CLXXIII, Heft 3, 1903, *in Münch. med. Wochens.*, n° 38, 22 sept. 1903).

Stein. — Des injections sous-cutanées de paraffine dure ou molle (Ext. de *Deuts. med. Wochens.*, n°s 36 et 37, 1903).

Tapie. — Tumeur de la région carotidienne. Cystoadénome papillaire d'une thyroïde aberrante (*Rev. franç. de méd. et de chir.*, n° 47, oct. 1903).



Le Gérant : R. CHAIGNEAU.

Bordeaux. — Imprimerie G. GOUNOUILHOU, rue Guiraude, 11.

Digitized by Google

Digitized by Google

Digitized by Google